

Кадурина Тамара Ивановна

доктор медицинских наук, профессор кафедры медицинской генетики Санкт-Петербургской медицинской академии последипломного образования. Основное направление научной деятельности – дисплазия соединительной ткани, клиническая генетика, вопросы реабилитации больных с наследственной и врождённой патологией



Горбунова Виктория Николаевна

профессор кафедры медицинской генетики Санкт-Петербургской государственной педиатрической медицинской академии. Направление научной деятельности – молекулярная генетика человека. Автор более ста научных работ по молекулярной генетике человека, в числе которых 6 монографий и целый ряд методических пособий

Монография является первым практическим руководством для врачей по одной из актуальных проблем медицины – дисплазии соединительной ткани. Подробно изложены принципы клинической, лабораторной и инструментальной диагностики данной патологии. В первой части книги представлены новейшие сведения о молекулярно-генетических основах наследственных заболеваний соединительной ткани. Описано более 250 нозологических форм, обусловленных мутациями в генах коллагенов и других белков внеклеточного матрикса, а также регуляторов морфогенеза соединительной ткани – транскрипционных факторов, трансформирующих и фибробластных факторов роста. Эта часть монографии может быть рекомендована для использования в качестве современного справочника по данной проблеме. Вторая часть руководства преимущественно посвящена чрезвычайно распространенной в популяции патологии – недифференцированной дисплазии соединительной ткани. В написании этого раздела книги приняли участие ведущие специалисты Санкт-Петербурга, г. Омска, Украины, которые поделились своим уникальным практическим опытом по диагностике и лечению заболеваний различных органов и систем у больных соединительнотканной дисплазией. Третья часть монографии содержит сведения об основных принципах лечения и диспансеризации пациентов с данной патологией. Книга иллюстрирована таблицами, рисунками и уникальными фотографиями пациентов из личного архива авторов.

Для широкого круга врачей – педиатров, терапевтов, ортопедов, ревматологов, кардиологов, окулистов, сурдологов, стоматологов, гастроэнтерологов, невропатологов, гематологов, пульмонологов, эндокринологов, генетиков и др., занимающихся диагностикой и реабилитацией пациентов с дисплазией соединительной ткани.

ISBN 978-5-93979-215-8

9 785939 792158

ИЗДАТЕЛЬСТВО «ЭЛБИ СПб»

+7(812)322 9257, 322 9258 (факс)

E mail: aas@elbi.spb.su; an@elbi.spb.su

Книга почтой: 191186, СПб, а/я 44 «ЭЛБИ»

ЭЛБИ-СПб

G10-01
К-13

ДИСПЛАЗИЯ СОЕДИНИТЕЛЬНОЙ ТКАНИ

Т. И. Кадурина, В. Н. Горбунова

Руководство для врачей

ЭЛБИ-СПб

616-018
К 13

Т. И. Кадурина, В. Н. Горбунова

ДИСПЛАЗИЯ СОЕДИНИТЕЛЬНОЙ ТКАНИ

Руководство для врачей

128390

ДЗ "ЗАПОРІЗЬКА МЕДИЧНА АКАДЕМІЯ ПІСЛЯДИПЛОМНОЇ ОСВІТИ МОЗ УКРАЇНИ"
БІБЛІОТЕКА

Санкт-Петербург
ЭЛБИ-СПб
2009

Рецензенты:

чл.-корр. РАМН, засл. деят. науки РФ, профессор,
зав. кафедрой терапии им. Э. Э. Эйхвальда СПбМАПО **Мазуров В. И.**

главный специалист, эксперт по медицинской генетике Минздравсоцразвития,
д.м.н., профессор **Новиков П. В.**

Авторы:

Кадурина Тамара Ивановна, Горбунова Виктория Николаевна, Аббакумова Лариса Николаевна, Бржеский Владимир Всеволодович, Вершинина Марина Владимировна, Воронцова Татьяна Николаевна, Друк Инна Викторовна, Ивашикина Татьяна Михайловна, Конев Владимир Павлович, Куликов Александр Матвеевич, Куницкая Наталия Александровна, Лапкин Юрий Алексеевич, Лялюкова Елена Александровна, Лупова Наталья Евгеньевна, Маркова Татьяна Геннадьевна, Морозов Сергей Леонидович, Мутафьян Олег Омаякович, Муратов Игорь Васильевич, Нестеренко Зоя Васильевна, Нечаева Галина Ивановна, Приворотский Валерий Феликсович, Пшеничная Ксения Ивановна, Статовская Елена Евгеньевна, Строев Юрий Иванович, Чурилов Леонид Павлович, Чухловина Мария Лазаревна, Эрман Лев Владимирович, Яковлев Виктор Максимович

Кадурина Т. И., Горбунова В. Н.
Дисплазия соединительной ткани. Руководство для врачей. — СПб.: Элби-СПб, 2009. — 704 с.: илл.

ISBN 978-5-93979-215-8

Монография является первым практическим руководством для врачей по одной из актуальных проблем медицины — дисплазии соединительной ткани. Подробно изложены принципы клинической, лабораторной и инструментальной диагностики данной патологии. В первой части книги представлены новейшие сведения о молекулярно-генетических основах наследственных заболеваний соединительной ткани. Описано более 250 нозологических форм, обусловленных мутациями в генах коллагенов и других белков внеклеточного матрикса, а также регуляторов морфогенеза соединительной ткани — транскрипционных факторов, трансформирующих и фибробластных факторов роста. Эта часть монографии может быть рекомендована для использования в качестве современного справочника по данной проблеме. Вторая часть руководства преимущественно посвящена чрезвычайно распространенной в популяции патологии — недифференцированной дисплазии соединительной ткани. В написании этого раздела книги приняли участие ведущие специалисты Санкт-Петербурга, г. Омска, Украины, которые поделились своим уникальным практическим опытом по диагностике и лечению заболеваний различных органов и систем у больных соединительнотканной дисплазией. Третья часть монографии содержит сведения об основных принципах лечения и диспансеризации пациентов с данной патологией. Книга иллюстрирована таблицами, рисунками и уникальными фотографиями пациентов из личного архива авторов.

Для широкого круга врачей — педиатров, терапевтов, ортопедов, ревматологов, кардиологов, окулистов, сурдологов, стоматологов, гастроэнтерологов, невропатологов, гематологов, пульмонологов, эндокринологов, генетиков и др., занимающихся диагностикой и реабилитацией пациентов с дисплазией соединительной ткани.

ООО «Издательство «ЭЛБИ-СПб»
191100, Санкт-Петербург, ул. Новолитовская дом 5 лит. А, an@elbi.spb.su
Подписано в печать15.01.2009. Формат 60x90$^1/_8$
Печать офсетная. Бумага офсетная
Усл. печ. л. 86,5. Тираж 1000 экз. Заказ № 9

Отпечатано в типографии ООО «ИПК "Бионт"»
199026, Санкт-Петербург, Средний пр. ВО., д. 86,
тел. (812) 322-68-43

© Коллектив авторов, 2009
© ЭЛБИ-СПб, 2009

ISBN 978-5-93979-215-8

ОГЛАВЛЕНИЕ

Предисловие 7

ЧАСТЬ I.
НАСЛЕДСТВЕННЫЕ ДИСПЛАЗИИ СОЕДИНИТЕЛЬНОЙ ТКАНИ

Глава 1. Строение и функции соединительной ткани (*Кадурина Т. И., Горбунова В. Н.*) 11
1.1. Общая характеристика соединительной ткани 11
1.2. Рыхлая соединительная ткань 12
1.2.1. Клетки рыхлой соединительной ткани 12
1.2.2. Межклеточное вещество соединительной ткани 13
1.1.3.Волокна соединительной ткани 18
1.3. Плотная соединительная ткань 21
1.4. Ремоделирование костной ткани 25

Глава 2. Классификация и эпидемиология дисплазии соединительной ткани (*Кадурина Т. И.*) 29
2.1.Дифференцированная и недифференцированная дисплазия соединительной ткани 29
2.2. Дисплазии соединительной ткани в структуре генетической патологии 33

Глава 3. Диагностики дисплазии соединительной ткани (*Кадурина Т. И., Горбунова В. Н.*) 38
3.1. Клиническая диагностика 38
3.1.1. Основные микроаномалии развития 38
3.1.2. Анализ жалоб 39
3.1.3. Клинико-генеалогический метод 39
3.1.4. Анамнез болезни и жизни пациента 41
3.1.5. Принципы клинического обследования больного и членов его семьи 44
3.1.6. Оценка степени тяжести 50
3.1.7. Клинико-морфологическая характеристика 55
3.2. Биохимическая диагностика 57
3.3. Молекулярно-генетическая диагностика 64

Глава 4. Наследственные коллагенопатии (*Горбунова В. Н., Кадурина Т. И.*) 69
4.1. Общая характеристика коллагенов и этапы их биосинтеза 69
4.2. Структура генов альфа-цепей коллагенов и мутации коллагеновых генов 75
4.3. Клинико-морфологическая характеристика наследственных коллагенопатий 79
4.4. Молекулярно-генетические основы наследственных коллагенопатий 79
4.4.1. Наследственные заболевания, обусловленные мутациями в генах коллагена I 79
4.4.2. Наследственные заболевания, обусловленные мутациями в генах коллагена II 91
4.4.3. Наследственные заболевания, обусловленные мутациями в генах коллагена III 96
4.4.4.Наследственные заболевания, обусловленные мутациями в генах коллагена IV 99
4.4.5. Наследственные заболевания, обусловленные мутациями в генах коллагена V 101
4.4.6. Наследственные заболевания, обусловленные мутациями в генах коллагена VI 102
4.4.7. Наследственные заболевания, обусловленные мутациями в генах коллагена VII 103
4.4.8. Наследственные заболевания, обусловленные мутациями в генах коллагена VIII 106
4.4.9. Наследственные заболевания, обусловленные мутациями в генах коллагена IX 107
4.4.10. Наследственные заболевания, обусловленные мутациями в генах коллагена X 109
4.4.11. Наследственные заболевания, обусловленные мутациями в генах коллагена XI 110
4.4.12. Наследственные заболевания, обусловленные мутациями в генах коллагена XII 113
4.4.13. Наследственные заболевания, обусловленные мутациями в генах коллагена XIII 114
4.4.14. Наследственные заболевания, обусловленные мутациями в генах ферментов посттрансляционного процессинга коллагена 115
4.5. Наследственные болезни, обусловленные мутациями в генах с коллагеноподобными (GLV-X-V) -повторами . 122
4.7. Резюме 134

Глава 5. Наследственные дисплазии соединительной ткани, обусловленные мутациями в генах неколлагеновых белков внеклеточного матрикса *(Горбунова В. Н., Кадурина Т. И.)* . . . 135
5.1. Протеогликанопатии . . . 135
5.1.1. Наследственные заболевания, обусловленные мутациями в генах малых интерстициальных и лейцин-богатых протеогликанов . . . 139
5.1.2. Мукополисахаридозы . . . 148
5.2. Наследственные дисплазии соединительной ткани, обусловленные мутациями в генах микрофибриллярных белков внеклеточного матрикса . . . 156
5.2.1 Фибриллинопатии . . . 159
5.2.2. Эластинопатии . . . 164
5.2.3. Фибулинопатии . . . 167
5.3 Наследственные дисплазии соединительной ткани, обусловленные мутациями в генах гликопротеинов внеклеточного матрикса . . . 169
5.3.1. Ламининопатии . . . 169
5.3.2. Тромбоспондинопатии . . . 174
5.4. Наследственные дисплазии соединительной ткани, обусловленные мутациями в генах структурных белков внеклеточного матрикса . . . 176
5.4.1. Несовершенный дентиногенез и амелогенез . . . 179
5.5. Наследственные дисплазии соединительной ткани, обусловленные дефектами катаболизма белков внеклеточного матрикса . . . 182
5.6. Резюме . . . 192

Глава 6. Наследственные ДСТ, обусловленные нарушениями морфогенеза соединительной ткани *(Горбунова В. Н., Кадурина Т. И.)* . . . 196
6.1. Генетические нарушения трансформирующих факторов роста β . . . 196
6.2. Генетические нарушения Tgfβ-активируемой сигнальной системы . . . 205
6.3. Генетические нарушения системы, активируемой фибробластными факторами роста . . . 218
6.4. Генетические нарушения транскрипционных факторов . . . 233
6.5. Резюме . . . 255

Глава 7. Общая характеристика наследственных ДСТ *(Горбунова В. Н.)* . . . 265
7.1. Особенности насбедования и спектр клинических проявлений дифференцирорванных ДСТ . . . 265

ЧАСТЬ II.
ДИСПЛАЗИЯ СОЕДИНИТЕЛЬНОЙ ТКАНИ В ПРАКТИЧЕСКОЙ ДЕЯТЕЛЬНОСТИ ВРАЧА

Введение . . . 277

Глава 1. Дисплазия соединительной ткани в ортопедической и ревматологической практике . . . 281
1.1 Наследственные скелетные дисплазии . . . 281
1.2 Наследственные артропатии . . . 295
1.3. Гипермобильность суставов в детской ортопедической практике *(Лапкин Ю. А.)* . . . 301
1.3.1. Лечение нестабильности (вывихов) суставов у детей с ГС . . . 304
1.3.2. Лечение статической плоско-вальгусной деформации стопы при ГС . . . 307
1.3.3. Лечение врожденной косолапости при ГС . . . 310
1.3.4. Применение компрессионно-дистрикционных аппаратов при ГС . . . 311
1.3.5. Лечение деформаций позвоночника при ГС . . . 313
1.3.6. ГС и особенности анестезиологического пособия . . . 314
1.4. Синдром гипермобильности суставов в практике ревматолога *(Куницкая Н. А.)* . . . 317
1.5. Патология суставов у детей с дисплазией соединительной ткани *(Аббакумова Л. Н.)* . . . 321

Глава 2. Дисплазия соединительной ткани в челюстно-лицевой и стоматологической практике . . . 327
2.1. Наследственные черепно-лицевые дисплазии . . . 327
2.2. Наследственная патология зубов . . . 329
2.3 Лицевые признаки соединительнотканной дисплазии и особенности оперативного лечения врожденных расщелин нёба у больных с дисплазией соединительной ткани *(Муратов И. В.)* . . . 333
2.4. Дисплазия соединительной ткани в практике работы врача-стоматолога *(Статовская Е. Е.)* . . . 344
2.4.1. Малые аномалии развития челюстно-лицевой области . . . 344
2.4.2. Аномалии зубов при некоторых наследственных ДСТ . . . 346
2.4.3. Недифференцированные дисплазии соединительной ткани в стоматологической практике . . . 350

ОГЛАВЛЕНИЕ

Глава 3. Дисплазия соединительной ткани в кардиологии . . . 358
3.1. Моногенные формы дисплазии соединительной ткани с сердечно-сосудистой патологией . . . 358
3.2. Моногенные кардиомиопатии и аритмии *(Горбунова В. Н., Кадурина Т. И.)* . . . 359
3.3. Генетические факторы риска сердечно-сосудистой патологии *(Горбунова В. Н.)* . . . 372
3.4. Малые аномалии сердца у детей и подростков *(Мутафьян О. А.)* . . . 373

Глава 4. Нервно-мышечные заболевания на фоне дисплазии соединительной ткани . . . 399
4.1. Аномалии ЦНС в структуре наследственных ДСТ . . . 399
4.2. Нервно-мышечные нарушения в структуре наследственных ДСТ . . . 400
4.3. Молекулярно-генетические основы наследственных болезней мышц *(Горбунова В. Н.)* . . . 400
4.4. Особенности течения неврологической патологии у больных дисплазией соединительной ткани *(Чухловина М. Л.)* . . . 406

Глава 5. Заболевания органов чувств у больных дисплазией соединительной ткани . . . 412
5.1. Офтальмопатии в структуре наследственной дисплазии соединительной ткани . . . 412
5.2. Патология органа слуха в структуре наследственной дисплазии соединительной ткани . . . 419
5.3. Изменения органа зрения при наследственных дисплазиях соединительной ткани *(Воронцова Т. Н., Бржевский В. В.)* . . . 422
5.4. Патология органа слуха у больных дисплазией соединительной ткани *(Маркова Т. Г.)* . . . 434

Глава 6. Особенности течения соматической патологии у больных дисплазией соединительной ткани . . . 446
6.1. Наследственные дисплазии соединительной ткани с сосудистыми аномалиями и геморрагическим синдромом . . . 446
6.2. Наследственные дисплазии соединительной ткани с эктодермальными нарушениями . . . 449
6.3. Наследственные дисплазии соединительной ткани с патологией бронхолегочной системы . . . 451
6.4. Наследственные дисплазии соединительной ткани с патологией мочевыделительной системы . . . 455
6.5. Наследственные дисплазии соединительной ткани с абдоминальными дефектами и патологией пищеварительной системы . . . 456
6.6. Дисплазия соединительной ткани и нарушения репродуктивной функции . . . 457
6.7 Наследственные дисплазии соединительной ткани с эндокринной патологией . . . 461
6.8. Дисплазия соединительной ткани и система гемостаза *(Пшеничная К. И.)* . . . 461
6.9. Болезни органов дыхания и недифференцированная дисплазия соединительной ткани *(Нестеренко З. В.)* . . . 480
6.10. Дисплазия соединительной ткани и пищеварительная система у детей: взгляд интерниста *(Лупова Н. Е., Приворотский В. Ф.)* . . . 489
6.11. Дисплазия соединительной ткани и эндокринная регуляция *(Строев Ю. И., Чурилов Л. П.)* . . . 498

Глава 7. Дисплазия соединительной ткани в практике терапевта и педиатра . . . 523
7.1. Классификация и клиническая характеристика основных синдромов при дисплазиях соединительной ткани *(Нечаева Г. И., Яковлев В. М., Конев В. П., Друк И. В., Лялюкова Е. А., Морозов С. Л., Вершинина М. В.)* . . . 523
7.2. Малые аномалии развития и дисплазия соединительной ткани в практической работе врача-педиатра *(Куликов А. М.)* . . . 561

Часть 3.
МЕТОДОЛОГИЯ ЛЕЧЕНИЯ И ПРИНЦИПЫ ДИСПАНСЕРИЗАЦИИ БОЛЬНЫХ С ДИСПЛАЗИЕЙ СОЕДИНИТЕЛЬНОЙ ТКАНИ
(Кадурина Т. И.)

Глава 1. Принципы лечения . . . 576
1.1. Основные принципы немедикаментозной терапии . . . 578
1.1.1. Медикаментозная симптоматическая терапия . . . 582
1.1.2. Основные нестероидные противовоспалительные препараты . . . 482
1.1.3. Некоторые средства, улучшающие венозный кровоток . . . 588
1.1.4. Основные β-блокаторы . . . 589
1.1.5. Растительные адаптогены . . . 590
1.1.6. Седативные препараты . . . 591
1.1.7. Гепатопротекторы . . . 592
1.2. Принципы медикаментозной патогенетической терапии . . . 594

1.2.1. Стимуляция коллагенообразования . . . 594
1.2.2. Хондропротекторы . . . 598
1.2.3. Стабилизация минерального обмена . . . 604
1.2.4. Коррекция биоэнергетического состояния организма . . . 607
1.2.5. Бисфосфонаты . . . 610
1.2.6. Нормализация процессов перекисного окисления . . . 610
1.2.7. Коррекция уровня свободных аминокислот в сыворотке крови . . . 611
1.3. Лечение соматических заболеваний, хирургическая тактика . . . 613
1.4. Опыт метаболической коррекции выявленных биохимических нарушений у больных детей с дисплазией соединительной ткани . . . 614
1.5. Принципы диспансеризации
1.5.1. Диспансеризация детей и подростков с дисплазией соединительной ткани *(Кадурина Т. И., Эрман Л. В., Ивашикина Т. М.)* . . . 620

Приложения . . . 626
Словарь генетических терминов . . . 637
Словарь биохимических терминов . . . 643
Предметный указатель болезней, аномалий развития, синдромов и некоторых симптомов . . . 651
Список литературы . . . 658
Об авторах . . . 702

Medunivar.com
Все по медицине

ПРЕДИСЛОВИЕ

Монография является первым практическим руководством для врачей любых специальностей по одной из актуальных проблем медицины — дисплазии соединительной ткани (ДСТ). Широкое распространение, прогредиентный характер течения, полиорганность поражения и нередко неблагоприятный исход данной патологии делают ее важной медико-социальной проблемой. К дефектам соединительной ткани могут приводить различные причины. В некоторых случаях ДСТ носит наследственный характер, но чаще всего она возникает вследствие неблагоприятных внешних воздействий на течение беременности или раннее эмбриональное развитие ребенка.

В связи с этим удобным оказалось разделение этой патологии на две группы: *дифференцированные* ДСТ с четко очерченной клинической картиной, установленным типом наследования, хорошо изученными генными и биохимическими дефектами и *недифференцированные* ДСТ, которые диагностируются тогда, когда набор фенотипических признаков не укладывается ни в одно из известных наследственных заболеваний.

Монография состоит из трех частей. Первая часть посвящена описанию наследственных ДСТ с известными на сегодня первичными генетическими и биохимическими дефектами. Во второй части, преимущественно посвященной недифференцированным ДСТ, анализируется роль соединительно-тканной дисплазии в практической деятельности врачей-клиницистов разного профиля. В третьей части руководства изложены принципы лечения и диспансерного наблюдения больных с данной патологией.

В последние годы в связи с расшифровкой структуры генома человека было открыто около двух сотен генов, ассоциированных с различными наследственными формами дифференцированной ДСТ, и проведена молекулярная идентификация мутаций у больных. *Наследственные* ДСТ представляют собой гетерогенную группу моногенных заболеваний, большая часть которых обусловлена генетическими дефектами синтеза и распада белков внеклеточного матрикса, а также белков, участвующих в морфогенезе соединительной ткани. Описанию молекулярных основ этиологии и патогенеза именно этой группы болезней соединительной ткани и посвящена первая часть книги. Необходимо подчеркнуть, что общее разнообразие наследственных ДСТ настолько велико, что в пределах одной монографии трудно описать все нозологические формы подобных заболеваний. В частности, в данной работе мы не касались болезней, связанных с генетическими нарушениями гормональной или нейроэндокринной регуляции биогенеза соединительной ткани. Это большой раздел медицины, достойный самостоятельного изложения. Кроме того, мы ограничились только теми болезнями соединительной ткани, молекулярно-генетические основы которых стали известны в результате открытия соответствующих генов, идентификации мутаций у больных и описания первичных биохимических дефектов.

Всего нами проанализировано более 250 моногенных заболеваний, обусловленных мутациями примерно в 120 генах, кодирующих коллагеновые и неколлагеновые белки внеклеточного матрикса, ферменты их биосинтеза и катаболизма, а также некоторые морфогенетические белки соединительной ткани, принадлежащие, в частности, к семействам многочисленных трансформирующих и фиб-

робластных факторов роста, их рецепторов и антогонистов, а также транскрипционных факторов.

Наиболее изученными наследственными ДСТ являются коллагенопатии. В настоящее время в эту группу входят более 70 заболеваний, обусловленных мутациями в 24 коллагеновых генах и в 4 генах ферментов биосинтеза коллагенов. Ведущее место среди них занимают различные формы: *несовершенного остеогенеза*, *синдрома Элерса–Данло, хондродисплазий и артропатий, офтальмопатий, нефропатий, буллёзного эпидермолиза, миопатий и тугоухости.* Сопутствующими симптомами многих вариантов наследственных коллагенопатий являются *пролапс клапанов сердца, дистрофия ногтей, несовершенный дентиногенез, парадонтоз и др.* Полиморфные мутации в генах мажорных коллагенов I, II и III типов повышают риск возникновения и развития *остеопороза*, *остеоартроза, аневризмы аорты и др.* Спектр заболеваний, обусловленных мутациями в генах, кодирующих белки с коллагеноподобными доменами, достаточно разнообразен. Среди них, наряду с генетически обусловленными формами *легочного фиброза*, имеются моногенные варианты *эктодермальной дисплазии*, *нефропатии и офтальмопатии.* Однако для этой группы генов в большей степени характерны ассоциативные связи полиморфных мутаций с широкораспространенными мультифакториальными заболеваниями, такими, в первую очередь, как *сердечно-сосудистая и бронхолегочная патология.*

Неколлагеновые белки внеклеточного матрикса выполняют множество разнообразных функций, поэтому спектр наследственных заболеваний, обусловленных мутациями в соответствующих генах, достаточно широк.

Мутации в генах протеогликанов и ферментов их биосинтеза часто реализуются в виде аутосомно-рецессивных *хондродисплазий, скелетной дисморфии, остеоартроза и артропатии.* Мутациями в генах неколлагеновых белков внеклеточного матрикса обусловлена большая группа моногенных *офтальмопатий.* К этим белкам относят окулярные протеогликаны, обеспечивающие прозрачность роговицы глаза и функционирование фоторецепторов, микрофибриллярные белки, располагающиеся вдоль поверхности эластических волокон, ламинин S и тканевой ингибитор матриксных металлопротеиназ.

Генетический дефект одного из ферментов биосинтеза протеогликанов приводит к *прогероидному варианту синдрома Элерса-Данло.*

Особое место среди протеогликанопатий занимают *мукополисахаридозы* — группа родственных лизосомных болезней, в основе этиологии которых лежат нарушения катаболизма гликозаминогликанов. К этой же группе заболеваний относятся скелетно-суставные дисплазии, обусловленные мутациями в гене хрящевого олигомерного матриксного белка.

Мутации в коровом компоненте микрофибрилл эластических волокон — фибриллине — являются причиной развития *синдрома Марфана* и формирования *марфаноидного фенотипа*. С дефектами в генах различных изоформ главного неколлагенового компонентеа базальных мембран — ламинина, а также белков эластических волокон: мажорного — эластина и поверхностного — фибулина связаны различные *геморрагические синдромы* и *cutis laxa*. Мутации в генах различных субъединиц ламинина 5 приводят к двум вариантам *атрофического буллёзного эпидермолиза.* Наиболее частая форма *врожденной миопатии* обусловлена мутациями в гене альфа-субъединицы 2 базального ламинина 2.

Целая серия изолированных форм *несовершенного дентиногенеза,* иногда сочетающегося с *сенсоневральной тугоухостью,* обусловлена мутациями в гене дентинового сиалофосфопротеина — главного структурного белкового компонента дентина. Различные формы *несовершенного амелогенеза* вызваны генетическими дефектами структурных белков внеклеточного матрикса зубной эмали, а также ферментов, участвующих в ее ремоделировании. Кроме того, *аномалии развития зубов* входят в структуру прогероидного синдрома Элерса-Данло, синдромов «вялой кожи», атрофического буллезного эпидермолиза и некоторых форм мукополисахаридозов.

Рассматриваемые в данной монографии группы морфогенетических белков участвуют в генетическом контроле развития всех типов соединительной ткани. Поэтому не удивительно, что классы наследственных заболеваний, вызванных мутациями в соответствующих генах, перекрываются с классами наследственных коллагенопатий, а также заболеваний, обусловленных генетическими дефектами неколлагеновых белков внеклеточного матрикса. Среди них значительную долю составляют скелетные дисплазии, включающие различные варианты *хондродисплазий с задержкой роста*, которые носят четко выраженный плейотропный характер. К подобным состояниям приводят, в частности, мутации в гене хрящевого морфогенетического белка, рецепторов костных

морфогенетических белков и фибробластных факторов роста. Мутации в гене трансформирующего фактора роста β (Tgfβ) и его рецептора 2 обусловливают *марфаноидный фенотип.*

Особенностью скелетных дисплазий, связанных с мутациями в генах морфогенетических белков, является большое количество заболеваний, патогенетическую основу которых составляют *синостозы.* Это *краниосиностозы*, часто сочетающиеся со слиянием/укорочением/удлинением метакарпальных фаланг кистей и стоп — *акроцефалосиндактилии*, изолированные *брахидактилии и синдактилии,* а также *множественный синостоз, гиперостоз и склеростеоз.* Различные формы краниосиностозов примерно в равной степени связаны с мутациями в генах рецепторов фибробластных факторов роста и в генах транскрипционных факторов. В то же время различные наследственные варианты множественного синостоза обусловлены мутациями в генах антагонистов Tgfβ-подобных костных морфогенетических белков. Особую группу заболеваний, обусловленных мутациями в генах транскрипционных факторов, составляют синдромы Ваарденбурга, при которых невыраженная скелетная дисплазия сочетается с *нарушением пигментации и дефектами слуха.*

Большая группа заболеваний, ассоциированных с мутациями в генах морфогенетических белков, относится к группе *офтальмопатий.* Целая серия аллельных вариантов *дистрофии роговицы глаза* вызвана доминантными мутациями в гене TGFBI, индуцируемом Tgfβ1. Остальные офтальмопатии обусловлены мутациями в генах транскрипционных факторов, избирательно экспрессирующихся в тканях глаза. В отличие от заболеваний, обусловленных нарушением работы рецепторов трансформирующих или фибробластных факторов роста, генетические дефекты транскрипционных факторов чаще наблюдаются у больных с изолированной, а не синдромальной патологией. Мутации в генах транскрипционных факторов, участвующих в генетическом контроле развития зубов, приводят к наследственным формам *гиподонтии или олигодонтии,* которые иногда могут сочетаться с *расщелиной губы и нёба* или *дисплазией ногтей.*

Вторая часть книги в большей степени посвящена недифференцированным ДСТ, и в ней обсуждается значение этой патологии в клинической практике специалистов разных профилей. *Недифференцированные* ДСТ — это генетически гетерогенная группа заболеваний мультифакториальной природы, нередко ассоциированная с развитием хронической соматической патологии. В ряде случаев набор фенотипических признаков у пациентов этой группы напоминает то или другое наследственное заболевание соединительной ткани, что следует расценивать как его фенокопию. Чаще всего недифференцированная ДСТ проявляется двумя известными фенотипами: *марфаноидным и элерсоподобным,* что следует отражать в формулировке диагноза, так как это позволяет выделить фенотипически однородные клинические группы и поможет в будущем разобраться в генетической природе наблюдаемой патологии.

Для клиники *недифференцированной ДСТ с марфаноидным фенотипом* характерны: астеническое телосложение, долихостеномелия, тенденция к арахнодактилии, деформация грудной клетки, позвоночника, плоскостопие в сочетании с патологией клапанного аппарата сердца, а в ряде случаев с дилатацией аорты и нарушением органа зрения.

При *недифференцированной ДСТ с элерсоподобным* фенотипом отмечается сочетание множественных признаков соединительнотканной дисплазии с тенденцией к гиперрастяжимости кожи и разной степени выраженности гипермобильности суставов.

Когда клиническая симптоматика, выявляемая у больного, не укладывается ни в один из указанных выше фенотипов, следует использовать термин *недифференцированная ДСТ с неклассифицированным фенотипом.*

ДСТ, как правило, носит прогрессирующий характер и лежит в основе формирования значительного числа соматической патологии, которая нередко выходит на первый план и определяет прогноз основного заболевания. В связи с этим, важнейшее практическое значение приобретают вопросы диагностики наследственных и недифференцированных ДСТ, а также выявления их роли в возникновении и развитии различных соматических заболеваний.

Отдельные главы и параграфы этой части монографии адресованы практическим врачам, специализирующимся в разных областях медицины: ортопедам, ревматологам, черепно-лицевым хирургам, стоматологам, кардиологам, неврологам, окулистам, сурдологам, дерматологам, гематологам, стоматологам, нефрологам, гастроэнтерологам, пульмонологам, акушерам и гинекологам, эндокринологам, педиатрам и терапевтам. Все эти разделы написаны по единому плану. В начале каждой главы представлены суммарные данные по

молекулярной этиологии наследственных ДСТ, представляющих интерес для врачей определенного профиля. Затем в виде отдельных статей изложены взгляды ведущих специалистов Санкт-Петербурга, г. Омска, Украины, которые поделились своими уникальными клиническими наблюдениями, касающимися особенностей течения соматических заболеваний на фоне соединительнотканной дисплазии.

В третьей части руководства представлен взгляд авторов на принципы лечения и диспансерного наблюдения больных ДСТ. Подробно изложены основы немедикаментозной терапии. Обсуждаются основные направления медикаментозного патогенетического лечения (стимуляция коллагенообразования, стабилизация обмена межклеточного вещества соединительной ткани, минерального обмена, биоэнергетического состояния организма, нормализация процессов перекисного окисления, коррекция уровня свободных аминокислот сыворотки крови и др.). Авторы излагают свою концепцию по принципам создания индивидуальных программ комплексной реабилитации больных детей с соединительнотканной патологией, основанной на метаболической коррекции выявленных биохимических нарушений, излагают принципы диспансеризации и образа жизни этих пациентов. Помощь семьям, в которых имеются больные с ДСТ, нужна уже сегодня, и, как показывает практический опыт, она вполне реальна.

Medunivers.ru
Все по медицине

Часть I
НАСЛЕДСТВЕННЫЕ ДИСПЛАЗИИ СОЕДИНИТЕЛЬНОЙ ТКАНИ

Глава 1
СТРОЕНИЕ И ФУНКЦИИ СОЕДИНИТЕЛЬНОЙ ТКАНИ

1. ОБЩАЯ ХАРАКТЕРИСТИКА СОЕДИНИТЕЛЬНОЙ ТКАНИ

ювеческом организме соединительная полняет множество важных функций — зает каркас органов и тканей, поддержи-о-солевое равновесие, участвует в имму-ской защите организма, принимает уча-то- и органогенезе, агрегации тромбоци-явлении ран, переломов костей и др. Пехтер, 1981; Шехонин и др., 1988; Ка-1988).

влено, что различные виды соединитель-ı — хрящ, кость, кровь, кровеносные и еские сосуды, а также гладкая мускула-органов — развиваются из десмопласти-езенхимы — эмбриональной ткани, за-ей пространство между зародышевыми Мезенхима происходит из среднего за-го листка — мезодермы. Однако в фор-и мезенхимы принимают участие экто- и а. Например, так называемая головная а образуется за счет миграции клеток из ой пластинки и нервной трубки, а также льных отделов прехордальной пластин-едней части эндодермы, первично имею-дермальное происхождение.

урообразующая функция соединитель-проявляется в эмбриональном периоде ıря сложному мезенхимально-эпители-ıзаимодействию влияет на дифференци-рганизацию тканей на протяжении всего а.

ие эмбриогенеза путем дифференциров-родных эмбриональных клеток образуются все виды зрелой соединительной ткани. Во взрослом организме происходит постоянное обновление компонентов соединительной ткани.

Выделяют основные группы тканей, эмбриогенетически объединенных в категорию соединительная ткань: *собственно соединительная ткань, клетки крови и кроветворная, хрящевая и костная ткани.*

Все разновидности соединительной ткани, несмотря на их морфологические различия, построены по общим принципам (рис. 1.1), которые заключаются в следующем:

1. Межклеточное вещество соединительной ткани занимает больше места, чем клеточные элементы.

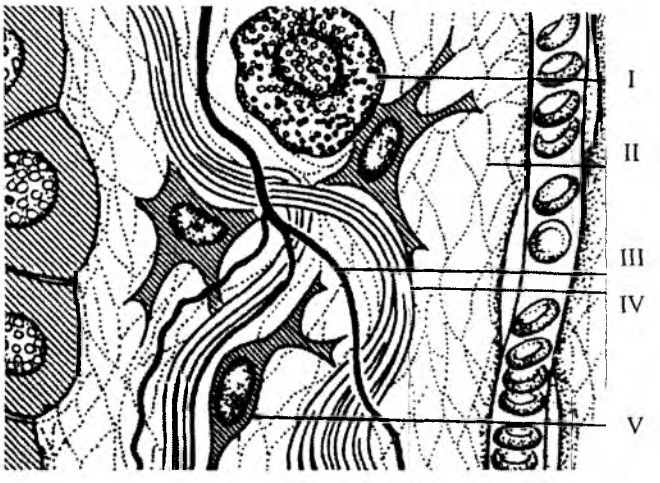

Рис. 1.1. Строение соединительной ткани (схема по А. И. Слуцкому, 1969):

I — тучная клетка (гепариноцит); II — ретикулиновые волокна; III — эластическое волокно; IV — коллагеновые волокна; V — фибробласт

2. Для соединительной ткани характерно наличие своеобразных волокнистых фибриллярных структур — коллагеновых, эластических и ретикулиновых волокон.

3. Соединительная ткань богата межклеточным веществом, которое имеет очень сложный химический состав.

Собственно соединительная ткань делится на два варианта: *рыхлая соединительная ткань и плотная соединительная ткань.*

1.2. РЫХЛАЯ СОЕДИНИТЕЛЬНАЯ ТКАНЬ

Рыхлая соединительная ткань в организме встречается повсеместно: составляет строму органов, окружает снаружи кровеносные сосуды, нервы, мышцы, фасции и многие другие структуры, образует базальную мембрану клеток, артерии мышечного типа, артериолы.

Рыхлая соединительная ткань состоит из *клеток и межклеточного (основного) вещества или внеклеточного матрикса (ВКМ).*

1.2.1. Клетки рыхлой соединительной ткани

Клетки рыхлой соединительной ткани представлены *фибробластами* и их разновидностями в специализированных тканях организма — *хондробластами, остеобластами, синовиоцитами, кератобластами, одонтобластами, а также тучными, плазматическими, эндотелиальными* клетками и клетками, приходящими из крови: *нейтрофильными лейкоцитами, лимфоцитами, моноцитами* и др. (Банников и др., 1990).

Фибробласты принимают участие в синтезе волокон соединительной ткани, протеогликанов, содержащих гиалуроновую кислоту и гликозаминогликаны, липидов, простагландинов, циклических нуклеотидов и др. Практически все фибробласты происходят из мезенхимных клеток. Исключением являются фибробласты, принимающие участие в регенерации поврежденных участков ткани. Считается, что эти фибробласты имеют местное происхождение и возникают, главным образом, из своих менее дифференцированных предшественников — перицитов (Слуцкий, 1969).

Тучные клетки (гепариноциты) осуществляют синтез гепарина, протеолитических ферментов и мукополисахаридов. При деградации тучных клеток образуются биологически активные вещества: гистамин, серотонин, хемотаксический эозинофильный фактор и др. Предполагают, что тучные клетки происходят из перицитов, в дифференцировке которых принимают участие клетки тимуса. Цитоплазма тучных клеток содержит большое число митохондрий, гладкий эндоплазматический ретикулум и аппарат Гольджи, который имеет важное значение в синтезе и сульфатировании гликозаминогликанов, накапливающихся в гранулах в виде гепарина. Тучные клетки располагаются по ходу мелких кровеносных сосудов, главным образом, венул и капилляров, под эпителием дыхательных путей и кишечника, откуда в межклеточное вещество выходит тканевая жидкость, содержащая антигены. Это обусловливает защитную функцию тучных клеток.

Плазматические клетки встречаются не только в рыхлой соединительной ткани, но и в кроветворных тканях лимфатической системы: миндалинах, лимфатических узлах и селезенке. Цитоплазма плазматических клеток специализирована для биосинтеза белкового секрета, который происходит в цистернах гранулярного эндоплазматического ретикулома. Это клетки — «иммигранты». Они не являются производными первичной мезенхимы, а образуются из В-лимфоцитов и отвечают за синтез иммуноглобулинов, попадающих в кровоток через лимфу. Плазматические клетки селезенки имеют прямой доступ к кровеносным сосудам.

Эндотелиальные клетки — производные мезенхимы. Они появляются у зародыша одновременно с предшественниками клеток крови и отвечают за состояние выстилки всей кровеносной системы, а при необходимости принимают участие в образовании новых капилляров. Над эндотелиальными клетками находятся перициты и гладкомышечные клетки.

Перициты (периваскулярные клетки) расположены вдоль стенок капилляров, образуя их выстилку. От тела перицита отходят цитоплазматические отростки, которые охватывают подлежащий капилляр. Считается, что такая клетка может трансформироваться в гладкомышечную (Слуцкий, 1969).

Гладкомышечные клетки находятся в стенках артерий, артериол, из которых кровь переходит в капилляры, и венул, отводящих кровь из капилляров. Гладкомышечные клетки располагаются снаружи эндотелиальной выстилки сосудов и обладают сократительной функцией.

В соединительной ткани присутствуют приходящие из крови *нейтрофильные лейкоциты,*

лимфоциты, моноциты, которые участвуют в иммунной защите организма, осуществляют фагоцитоз, секретируют монокины, лизоцим, интерферон, интерлейкины, некоторые факторы системы комплемента и др.

1.2.2. Межклеточное вещество соединительной ткани

Межклеточное вещество (основное вещество, внеклеточный матрикс) является полужидким, вязким гелем, в котором находятся клетки и волокна соединительной ткани. Оно состоит из макромолекул, преимущественно полисахаридов и тканевой жидкости, представляющей жидкую часть геля.

Основное функциональное значение межклеточного вещества состоит в регуляции водного обмена и транспорте питательных веществ и кислорода к клеткам, находящимся в отдалении от капилляров. Кроме того, межклеточное вещество обеспечивает передвижение продуктов клеточного метаболизма в обратном направлении — к кровеносным сосудам и лимфатическим капиллярам для последующего выведения из организма. Соотношение разных компонентов основного вещества в значительной степени обеспечивает гистологический тип соединительной ткани.

Основными компонентами внеклеточного матрикса рыхлой соединительной ткани являются *протеогликаны, гликопротеины, Zn^{2+}-связывающие металлопротеиназы* и другие белки, а также *волокна* соединительной ткани (коллагеновые, эластические, ретикулярные).

Протеогликаны — это макромолекулы (ММ = 70–80 КД), состоящие из *корового* белка, с которым ковалентно связаны одна или несколько полисахаридных цепей, называющихся *гликозаминогликанами*, а также О- и/или N-сцепленные олигосахариды с высоким содержанием маннозы или ксилозы. Гликозаминогликаны по химической структуре являются линейными полимерами, содержащими аминосахар (N-ацетилированный или N-сульфатированный) и уроновую или идуроновую кислоту, которые образуют специфические для каждого типа дисахаридазные единицы (рис. 1.2).

Синтез гликозаминогликанов начинается путем переноса ксилозы на сериновые остатки в коровом белке протеогликанов. При последовательном добавлении двух остатков галактозы и глюкуроно-

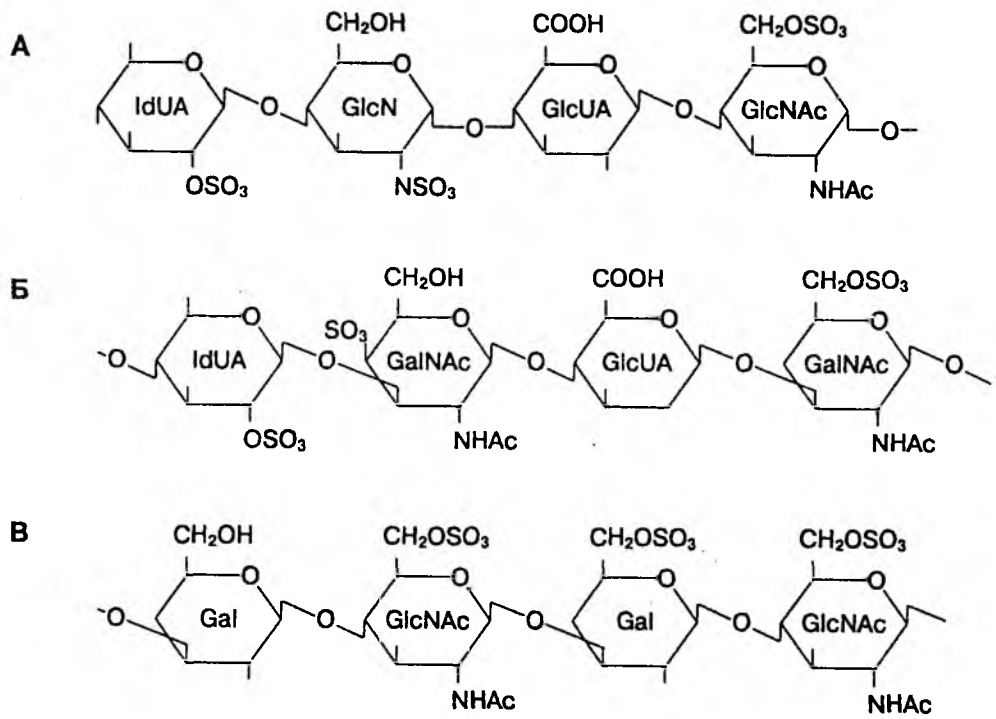

Рис. 1.2. Строение гликозаминогликанов (по Кон Р. М., Рот К. С., 1986; с изменениями):

А — гепарансульфат; Б — дерматансульфат; В — кератансульфат; IdUA — идуроновая кислота; GLcN — D-глюкозамин; GlcUA — D-глюкуроновая кислота; GalNAc — N-ацетил-D-галактозамин; GLcNAc — N-ацетил-D-глюкозамин; Gal — галактоза

вой кислоты формируется общая связанная структура, присутствующая в большинстве типов протеогликанов. Альтернативное добавление к этой структуре остатков N-ацетил-глюкозы (GlcNAc) или N-ацетил-галактозы (GalNAc) приводит к образованию гепарансульфата или хондроитинсульфата соответственно. Цепи гликозаминогликанов, также как и коровые белки протеогликанов, принимают участие во взаимодействии с коллагеновыми белками, фибронектином, протеиназами, ростовыми факторами, нейромедиаторами, гормонами, липопротеидами, мембранными рецепторами и ионами.

Протеогликаны являются компонентами внеклеточного матрикса, клеточных мембран и клеточных органелл. На долю протеогликанов приходится до 30% сухой массы соединительной ткани (Березов, 1990). В настоящее время насчитывается 35 разных типов протеогликанов, для коровых белков которых гены не только картированы, но и идентифицированы. Для всех протеогликанов характерно наличие консенсусных сайтов для прикрепления гликозаминогликанов, серии тандемных повторов, связывающих гиалуроновую кислоту, а также сайтов гликозилирования. Многие протеогликаны содержат модули с различными функциями, в частности иммуноглобулиновые (Ig) и E_{GF}-подобные домены (цистеин-богатые домены, впервые идентифицированные в эпидермальном факторе роста). Наряду с этим разные протеогликаны включают уникальные домены, определяющие их структурную и функциональную специфику. Протеогликаны участвуют во многих жизненно важных процессах, в первую очередь, в регуляции дифференцировки, пролиферации, миграции и клеточной адгезии.

К белкам внеклеточного матрикса относятся малые внутритканевые протеогликаны (SIPG), такие как хондроитинсульфат-протеогликаны *бигликан* и *декорин*, присутствующие во многих типах соединительной ткани. Интерстициальные протеогликаны взаимодействуют с коллагенами и ростовыми факторами, принимая непосредственное участие в регуляции сборки коллагенов в фибриллы и ограничивая одновременно их рост в диаметре. Таким образом, эти белки ответственны за пространственную организацию коллагеновых волокон более высокого порядка, и их функции особенно важны при регуляции эпителиально-мезенхимальных взаимодействий в период органогенеза. В отдельное подсемейство выделяют небольшие протеогликаны с лейцин-богатыми повторами (SLRP), также участвующие в регуляции сборки и поддержании фибрилл коллагена. В артикулярном хряще, сухожилиях и связках это — *фибромодулин*. Функции этого белка и другого небольшого протеогликана того же типа — *люмикана* — очень важны для определения силы сухожилий. Люмикан присутствует в интерстициальном коллагеновом матриксе многих тканей, включая сердечную и скелетные мышцы, стенки сосудов, кожу, межпозвоночные диски. Вместе с фибромодулином он экспрессируется также в строме роговицы глаза, обеспечивая совместно с *кератоканом* ее прозрачность. Все три белка относятся к классу малых лейцин-богатых кератансульфат-протеогликанов. В сетчатке глаза экспрессируется небольшой протеогликан с лейцин-богатыми повторами *никталопин*, особенно обильно представленный в фоторецепторах, биполярных и амакриновых межнейронных и ганглиозных клетках. Никталопин экспрессируется также в почках и в меньшей степени в мозговой ткани, яичках и мышцах. В жировой ткани, матке, яичниках и в молочной железе функции поддержания коллагеновых фибрилл выполняет *экстраклеточный матриксный белок 2*, имеющий высокий уровень гомологии с декорином и кератоканом. Основным лейцин-богатым протегликаном в подоцитах, эндотелиальных клетках сосудов, в гломерулах почек и гломерулярной базальной мембране, афферентных артериолах и межлобулярных артериях является *подокан*, располагающийся в секреторных гранулах многих клеток гемопоэтического ряда. Для подобных белков характерно присутствие серин/глицин-богатого пептидного кора — *серглицина*. К этому классу белков относятся также четыре хондроитинсульфат-протеогликана — *Prg1–Prg4*. Prg1, или серглицин, экспрессируется во всех клетках гемопоэтического ряда, дифференцирующихся из клеток костного мозга. Prg2 является мажорным основным белком эозинофильных гранул, образующим там кристаллический кор. Prg3 экспрессируется исключительно в эозинофильных гранулах костного мозга. Два последних белка являются цитотоксическими полипептидами, обладающими противомикробной активностью относительно грамположительных и грамотрицательных бактерий и грибов. Prg4 экспрессируется в хондроцитах артикулярного хряща и в некоторых синовиальных клеточных линиях. Он обладает адгезивными и секреторными свойствами и действует как муцин.

Многие большие хондроитинсульфат-протеогликаны также распределены в межклеточном пространстве. В хрящевой ткани это *аггрекан*

(CSPG1), отвечающий за упругость и жесткость хряща. Наиболее ранними изменениями, наблюдаемыми при артритах, являются истощения хрящевого аггрекана, происходящие за счет увеличения скорости его протеолитического расщепления. Широко представлен во многих тканях фибробластный протеогликан — *версикан* (CSPG2). Впервые этот белок был идентифицирован в гиалиновом хряще, где вместе с другими матриксными протеогликанами он участвует в обеспечении механических свойств этой ткани. В мягких тканях версикан ассоциирован с эластическими волокнами. Версикан экспрессируется также в периферической и центральной нервной системе. Однако специфическими хондроитинсульфат-протеогликанами мозга являются *нейрокан* (CSPG3) и *нейрогликан С* (CSPG5), функции которых ассоциированы с модуляцией клеточной адгезии и миграции. В первичных церебеллярных астроцитах экспрессируется самый короткий хондроитинсульфат-протеогликан — *бревикан* (CSPG). В сетчатке глаза членами внеклеточного комплекса, располагающегося между фоторецепторами и пигментным эпителиумом, являются *интерфоторецепторные матриксные хондроитинсульфат-протеогликаны 1 и 2*. Они специфически взаимодействуют с гиалуронаном, и эта связь необходима для обеспечения жизнеспособности фоторецепторов.

В отдельное семейство выделяют $Ca2^{+}$-связывающие протеогликаны. Это две группы из трех белков: *Fras1-родственные* экстраклеточные хондроитинсульфат-протеогликаны (FREM1- FREM3), а также *тестиканы* (SPOCK1-3). Fras1-родственные протеогликаны участвуют в регуляции эпителиально-мезенхимальных взаимодействий и ремоделировании эпидермы. В эмбриогенезе они присутствуют в коже и ряде дифференцирующихся эпидермальных структур, таких как молочные и мейбомеивые железы, зубы, волосяные фолликулы. Тестиканы наряду с $Ca2^{+}$-связывающими мотивами содержат фоллистатин-подобные и тиреоглобулин-подобные домены. Они активно экспрессируются в мозге, тимусе и лимфоцитах, вовлечены в процессы адгезии, миграции и пролиферации клеток.

Гепарансульфат-протеогликаны ассоциированы, главным образом, с клеточными мембранами и представлены двумя группами белков: (1) синдекан-подобными интегральными мембранными протеогликанами (SLIPS) с коровым белком, перекрывающим плазматическую мембрану, и (2) глипикан-родственными протеогликанами, заякоренными на мембране через гликозил-фосфатидилинозитольную связь. *Синдеканы*, чаще всего, действуют как рецепторы для белков внеклеточного матрикса. Они вовлечены в межклеточные взаимодействия, и их функции особенно важны в обеспечении процессов заживления ран. *Глипиканы* являются рецепторами для ростовых факторов и антиангиогенных пептидов, в частности эндостатина. Они участвуют в контроле клеточного деления и регуляции роста.

Главным компонентом базальных мембран, ассоциированным с клеточной поверхностью фибробластов, является гепарансульфат-протеогликан, получивший название *перликан* (HSPG2). Он обладает ангиогенными и рост-стимулирующими функциями, обеспечивает стабилизацию других молекул внеклеточного матрикса, участвует в регуляции гломерулярной проницаемости макромолекул и клеточной адгезии.

Основными соединениями, влияющими на синтез протеогликанов, являются гормоны (соматотропин, тироксин, инсулин, стероиды), витамины (A, D, C), цитотоксины (интерлейкин I, кахектин), ростовые факторы и микроэлементы.

Деградация протеогликанов — нормальный физиологический процесс. Он осуществляется двумя классами ферментов — протеиназами (экзо- и эндопептидазами), расщепляющими стержневой белок, и гликозидазами, расщепляющими цепи гликозаминогликанов и олигосахариды. Предполагается, что, кроме ферментативных реакций, начальные этапы деградации протеогликанов осуществляются под действием свободных радикалов. Основные этапы синтеза и секреции протеогликанов схематически представлены на рис. 1.3.

Гликопротеины, главными из которых являются *фибронектин, ламинин и тромбоспондин,* содержатся в основном веществе в небольшом количестве. Полисахаридный компонент гликопротеинов, в отличие от протеогликанов, представлен различными моносахарами. *Фибронектин* — высокомолекулярный димерный гликопротеин (ММ = 430 кД), существующий в двух формах — клеточной и плазменной. Клеточный фибронектин состоит из двух идентичных субъединиц. Одна из субъединиц плазменной формы на 5 кД меньше другой субъединицы. Две изоформы фибронектина существенно различаются по биологической активности. В эмбриогенезе фибронектин появляется в зародышевой мезенхиме одновременно с коллагеном первого типа в период конденсации хрящевой ткани, и в дальнейшем оба этих белка принимают активное участие в процессе хондроге-



Рис. 1.3. Основные этапы синтеза и секреции протеогликанов

неза. Клеточный фибронектин присутствует во многих видах соединительной ткани и является главным поверхностным гликопротеином фибробластов. Его образно называют «молекулярным клеем», так как связь многих клеток с коллагеновым матриксом осуществляется за счет фибронектина, лигандами для которого служат гепарин, коллагены I и III типов, гиалуроновая кислота, гликозаминогликаны и фибрин (Кабак и др., 1990). Исключение составляют гепатоциты и гладкомышечные клетки, имеющие собственные коллагеновые рецепторы. Фибронектин играет ключевую роль в клеточной адгезии, морфологии и формировании поверхностной архитектуры клеток. В трансформированных клетках фибронектин отсутствует, и именно с этим связывают потерю контактного ингибирования. Плазменный фибронектин, составляющий около 1% белков сыворотки крови, взаимодействует с C1q-компонентом комплемента и стимулирует очищение кровотока от специфических частиц, покрытых C1q, таких как иммунные комплексы или обломки клеток. Присоединяя к себе фрагменты фибриногена, коллагена, гликозаминогликанов, плазменный фибронектин подготавливает эти комплексы для опсонин-опосредованного фагоцитоза моноцитами, макрофагами, активированными полиморфноядерными лейкоцитами.

Ламинин — главный неколлагеновый белок базальных мембран. Этот высокомолекулярный гликопротеин (ММ = 1000 КД) состоит из трех субъединиц — альфа, бета и гамма — связанных между собой дисульфидными мостиками. Существуют альтернативные варианты каждой из субъединиц, кодируемые собственными генами. В настоящее время идентифицировано 5 генов для альфа-субъединиц — LAMA1-LAMA5 и по три гена для бета- и гамма-субъединиц — LAMB1-LAMB3 и LAMC1-LAMC3 соответственно. При сочетании различных вариантов каждой из субъединиц образуются множественные изоформы ламининов, присутствие которых в разных базальных ламинах носит тканеспецифический характер. Ламинины формируют вторичную крестообразную структуру, состоящую из трех коротких и одного длинного плеча. Подобно фибронектину, связывающему клетки многих тканей с коллагеном I и III типов, ламинин обеспечивает связь эпителиальных и эндотелиальных клеток с коллагеном IV типа. Он взаимодействует также с гепарином и гепарин-

сульфатом, усиливает фагоцитоз, влияя на активность макрофагов. Показана важная роль ламинина в процессах клеточной дифференцировки, адгезии, миграции и прорастании нервных окончаний. Мостиком между двумя главными молекулами базальных мембран — коллагеном IV типа и ламинином — служит небольшой сульфатированный гликопротеин *энтактин* или *нидоген* (Chung and Durkin, 1990). В отличие от фибронектина в плазме крови ламинин отсутствует.

К Ca^{2+}-связывающим гликопротеинам внеклеточного матрикса относятся *тромбоспондины.* В настоящее время идентифицированы четыре изоформы этих мультимодульных секретируемых белков (I–IV), кодируемых разными родственными генами: THBS1-THBS4. К этому же семейству принадлежит хрящевой олигомерный матриксный белок, кодируемый геном COMP. Тромбоспондины вовлечены в процессы клеточной пролиферации, адгезии, миграции и агрегации тромбоцитов. Их функции в значительной степени перекрываются, хотя и не полностью идентичны друг другу. Они содержат специфические тромбоспондиновые повторы, дисульфид- и Ca^{2+}-связывающие мотивы, а также E_{GF}- и кальмодулин-подобные повторы. Тромбоспондины I и II являются гомотримерами, полипептидные цепи которых с ММ = 180 кД соединены дисульфидными связями. Гены THBS1 и THBS2 имеют сходную экзон-интронную структуру. Впервые тромбоспондин I был идентифицирован как секреторный компонент альфа-гранул тромбоцитов, высвобождающийся при их активации. В присутствии бивалентных катионов он ассоциирован с мембраной тромбоцитов. Однако его экспрессия не ограничивается только тромбоцитами. Тромбоспондин I синтезируется и секретируется во внеклеточный матрикс множеством клеток, включая фибробласты, нейтрофилы, астроциты, эндотелиальные, гладко-мышечные и другие клетки. Этот полифункциональный белок содержит сайты связывания для тромбина, гепарина, сульфатидов, фибриногена, фибронектина, коллагена V типа, ламинина, плазминогена и его активатора. В фибробластах, эндотелиальных клетках и астроцитах синтезируется также тромбоспондин II — белок, близкий к тромбоспондину I по аминокислотному составу. В частности, в каждом из них, также как и в тромбоспондинах III и IV типов, полностью консервативна позиция двух цистеинов, ответственных за образование дисульфидных связей между одинаковыми полипептидными субъединицами. В системе in vitro тромбоспондины I и II блокируют пролиферацию эндотелиальных клеток и предотвращают образование капилляро-подобных трубок. Таким образом, они являются естественными ингибиторами ангиогенеза и потенциальными эндогенными ингибиторами опухолевого роста. Антиангиогенная способность этих белков опосредуется районом, содержащим тромбоспондиновые повторы. Они участвуют в поддержании нормального гомеостаза во многих тканях, в том числе в легких. Доказана также их роль в формировании синаптогенеза в развивающемся мозге. Тромбоспондин II участвует в модуляции поверхностных свойств мезенхимальных клеток. Тромбоспондины III и IV типов являются гомопентамерами, полипептидные цепи которых также поддерживаются вместе за счет образования дисульфидных связей. Они активно взаимодействуют с гепарином и кальцием и имеют высокий уровень гомологии с первыми двумя типами белков в COOH-терминальном районе, но существенно отличаются по NH2-концевому району. Тромбоспондин IV дополнительно содержит интегрин-связывающий мотив (arg-gly-asp) и глобулярные домены на каждом из концов молекулы.

Протеолиз белков внеклеточного матрикса играет критическую роль в морфогенезе соединительной ткани, а также в ее деградации при различных патологических состояниях, таких как канцерогенез, артриты или воспаления. Две группы Zn^{2+}-связывающих металлопротеиназ принимают участие в этих процессах — *матриксные* (ММР) *и дизинтегрин-подобные* (ADAMTS) *металлопротеиназы.* Матриксные металлопротеиназы, являющиеся секретируемыми гликопротеинами, относятся к классу Zn^{2+}-связывающих катион-зависимых эндопептидаз. Им принадлежит определяющая роль в физиологическом ремоделировании внеклеточного матрикса, ассоциированном с эмбриональным развитием. Кроме того, они являются важнейшими участниками патологических процессов, связанных с заживлением ран, воспалением, неоангиогенезом, опухолевой инвазией. Некоторые из этих ферментов участвуют в регуляции сигнальной трансдукции, модулируя активность ростовых факторов или их рецепторов. Функционально эти белки разделяются на коллагеназы, желатиназы, стромелизины, матрилизины и матриксные металлопротеиназы мембранного типа. Регуляция активности матриксных металлопротеиназ осуществляется *тканевыми ингибиторами*, кодируемыми генами TIMP1-TIMP4.

Дизинтегрин-подобные металлопротеиназы (ADAMTS). В настоящее время насчитывается 19 родственных белков, кодируемых генами

128390

ДЗ "Луганський обласний інститут післядипломної освіти" БІБЛІОТЕКА

ADAMTS со сходной геномной организацией. Это секретируемые белки внеклеточного матрикса, содержащие N-терминальный сигнальный пептид, Zn^{2+}-связывающий каталитический металлопротеиназный домен, цистеин-богатый дизинтегриновый район и различное число гепарин-связывающих тромбоспондиновых доменов. Предполагается, что ассоциация этих белков с внеклеточным матриксом происходит за счет их связывания в области локализации тромбоспондиновых повторов с аггреканом и, возможно, другими матриксными протеогликанами. Функции дизинтегрин-подобных металлопротеиназ весьма разнообразны. Белки, кодируемые генами ADAMTS1 и ADAMTS8, участвуют в контроле ангиогенеза. Причем продукт гена ADAMTS1 более эффективно подавляет ангиогенез как в системе in vitro, так и in vivo по сравнению с продуктом гена ADAMTS8, тромбоспондином 1 или эндостатином. Продукты генов ADAMTS2 и ADAMTS3 являются проколлагеновыми N-пропептидазами и вместе с продуктом гена ADAMTS14 участвуют в процессинге амино-пептида проколлагенов I, II и III типов. Дизинтегрино-подобные металлопротеиназы 4 и 5 являются аггреканазами и расщепляют аггрекан по определенному сайту (glu373-ala374). Высоко родственными являются протеазы, кодируемые генами ADAMTS6 и ADAMTS10. ADAMTS13 является специфической протеазой для фактора Виллебранда.

1.2.3. Волокна соединительной ткани

В экстраклеточном матриксе рыхлой соединительной ткани содержатся филаментные волокна диаметром от 3 до 20 нанометров, получившие название микрофибрилл. Среди них выделяют *коллагеновые*, *эластические* и *ретикулярные* волокна.

Коллагеновые волокна состоят в основном из фибриллярных белков — *коллагенов*, являющихся основным компонентом экстрацеллюлярного матрикса. Коллагены составляют более 30% общей массы белков тела млекопитающих, причем около 40% находится в коже, примерно 50% — в тканях скелета и 10% — в строме внутренних органов (Замараева и др., 1985; Кон и др., 1986). Коллагены обеспечивают поддержание структурной целостности различных соединительных тканей, участвуют в онто- и органогенезе, агрегации тромбоцитов, хемотаксисе, заживлении ран и переломов костей (Kivirikko et al., 1993). Все коллагеновые молекулы способны образовывать супрамолекулярные агрегаты. В настоящее время известно 27 различных типов коллагенов, мажорными из которых являются коллагены I, II и III типов. Они составляют более 90% всех коллагенновых белков и вместе с коллагенами V, XI и XXVII образуют класс фибриллярных коллагенов, способных формировать крупные высокоорганизованные фибриллы. Остальные коллагеновые белки относятся к классу нефибриллярных коллагенов, формирующих мелкие фибриллы, либо листовидные мембранные образования. Коллаген IV типа участвует в образовании базальных мембран. Коллаген V типа называют перицеллюлярным, так как он откладывается вокруг клеток и образует для них опору по типу экзоцитоскелета. Коллаген VII типа образует латерально агрегированные антипараллельные димеры, являющиеся главным компонентом опорных фибрилл. Коллагены VIII типа формируют десцеметные мембраны. Остальные минорные коллагены ассоциируются с фибриллами мажорных коллагенов при осуществлении их взаимодействия с другими компонентами внеклеточного матрикса. Мажорные коллагены имеют относительную молекулярную массу около 300 кД, длину 280 нм и толщину 1,4 нм. Молекулы коллагенов состоят из 3-х левовращающих полипептидных альфа-цепей, которые закручены одна вокруг другой в виде каната и образуют правовращающую спираль (рис. 1.4).

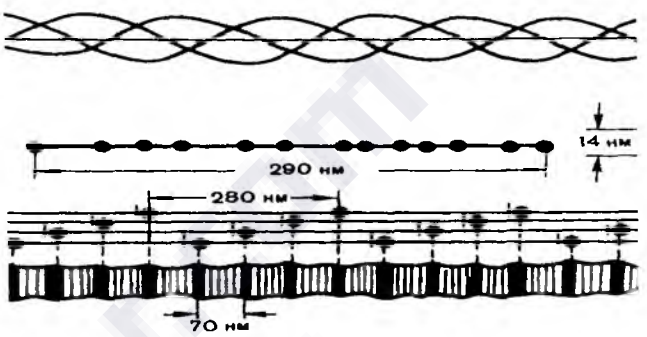

Рис. 1.4. Различные уровни структурной организации коллагена (по Кон, Рот, 1986):
1 — третичная структура; 2 — молекула тропоколлагена; 3 — коллагеновое волокно

Любая альфа-цепь содержит коллагеновой домен, на всем протяжении которого за исключением короткого С-терминального участка каждая третья аминокислота является глицином. Таким образом, молекулярная формула коллагенового домена может быть записана как (Gly-X-Y)n, где X и Y — аминокислоты не-Gly типа. В состав это-

го домена не входят также триптофан и цистеин. Отличительной особенностью аминокислотного состава коллагенов является низкое содержание тирозина и метионина.

В структуру коллагенов входит оксилизин, который обеспечивает образование ковалентных перекрестных сшивок и является местом прикрепления углеводных остатков. Различные коллагеновые альфа-цепи различаются по количеству и протяженности (Gly-X-Y)-мотивов в коллагеновом домене и по конкретному содержанию аминокислот в X и Y положениях. Нефибриллярные коллагены имеют прерванную структуру (Gly-X-Y)-мотивов в коллагеновом домене и содержат также неколлагеновые домены. Присутствие глицина, самой маленькой из аминокислот, в каждом третьем положении коллагеновых полипептидных цепей существенно для их правильного скручивания в тройную спираль, так как глицин при этом занимает ограниченное пространство в центре триплекса. Для правильной конформации триплекса необходимо присутствие около ста пролиновых остатков в X-положении и около ста 4-гидроксипролиновых остатков в Y-положении альфа-цепей. Обе эти аминокислоты представляют собой упругие кольца, способствующие образованию тройной спирали. Концевые участки альфа-цепей на N- и C-концах молекулы (телопептиды) имеют отличный от основной части аминокислотный состав. Они не содержат пролина и оксипролина и не имеют глицина в каждой третьей позиции, а поэтому не образуют тройной спирали. Неспиральные участки играют определяющую роль в механизме полимеризации молекул в фибриллы, формировании межмолекулярных поперечных связей (Замараева и др., 1985; Kivirikko, 1993) и обеспечении антигенных свойств коллагенов. В молекулах коллагенов различают три группы антигенных детерминант: терминальные, находящиеся в телопептидах; спиральные, располагающиеся на поверхности молекул, и центральные, освобождающиеся при частичной или полной денатурации коллагенов. Между собой аминокислотные цепи связаны водородными связями, а коллагеновые волокна цементированы гликозаминогликановыми сшивками. Дополнительную прочность коллагеновым фибриллам придают поперечные связи, образующиеся на последних этапах созревания коллагена.

Коллаген синтезируется преимущественно фибробластами и их разновидностями, а также гладкомышечными клетками. Коллаген базальных мембран (коллаген IV типа) дополнительно продуцируется эндотелиальными и эпителиальными клетками капсулы хрусталика, роговицы, сетчатки глаза, печени. Соотношение между содержанием коллагенов различных типов в организме в целом и в отдельных его органах и системах меняется в течение жизни и характеризует физиологические процессы развития и старения организма.

Лентовидные **эластические волокна** диаметром около 10 нМ имеют сходную, хотя и не идентичную структуру и композицию. Они являются компонентами внеклеточного матрикса и поддерживают упругость тканей, так как легко растягиваются и сокращаются. Такие волокна содержатся как в эластических, так и в неэластических тканях, преимущественно в связках (70–80%), стенках крупных сосудов (до 50% — в аорте), в меньшей степени — в коже (2–5%) и легких (от 0,05 до 15%). После образования эластические волокна остаются стабильными во всех тканях за исключением мочеполового тракта, в котором наблюдаются циклы активного ремоделирования. Потеря эластических волокон сопровождает процесс старения тканей и приводит к развитию тяжелых болезней, включая эмфизему легких. С возрастом количество эластина в легких увеличивается.

Эластические волокна состоят из двух отдельных компонентов — большого аморфного *эластина*, занимающего более 90% всей массы эластических волокон, и микрофибриллярного структурного компонента, представленного, главным образом, фибриллином. Кроме эластина, эластические волокна содержат особый микрофибриллярный гликопротеин, небольшое количество гликозаминогликанов (преимущественно дерматансульфата и гепарансульфата) и липидов. В состав эластина входит большое количество глициновых, пролиновых и других гидрофобных остатков, множество лизин-производных перекрестных сшивок — десмосин, связывающих отдельные полипептидные цепи в каучукоподобную сеть. Гидрофобные районы цепей между перекрестными сшивками высоко подвижны. Присутствие десмосина обусловливает нерастворимость эластина. Молекулярная масса транслирующихся полипептидных цепей эластина, получивших название тропоэластина, составляет 72 кД. Отдельные молекулы эластина выстилают поддерживающие их микрофибриллы. Стабилизация этой выстилки обеспечивается за счет образования десмосина и инициируется путем оксидативной дезаминации *медь-зависимой лизилоксидазой* (Loxl1) определенных лизиновых остатков в молекуле тропоэластина. Пространственное расположение полиме-

ров эластина играет критическую роль в стабилизации эластических волокон. Это расположение существенным образом зависит от лизилоксидазы, выполняющей одновременно роль фермента для образования перекрестных сшивок и элемента, обеспечивающего поддержание эластина на микрофибриллах. Поэтому неудивительно, что Loxl1 специфически локализуется в сайтах эластогенеза. Эластин обладает выраженной резистентностью к действию протеолитических ферментов, за исключением специфической эластазы (панкреатопептидазы Е), вырабатываемой поджелудочной железой. В деградации эластина принимает участие металлопротеиназа 12, продуцируемая альвеолярными макрофагами.

Тропоэластин, также как и Loxl1 взаимодействует с *фибулином-5* — секреторным белком, располагающимся вдоль поверхности эластической ламины, соседствующей с мембранами эндотелиальных клеток. Фибулин-5 является поверхностным белком эластических волокон и служит лигандом для интегринов, участвуя тем самым в регуляции адгезии эндотелиальных клеток. В структуре этого белка имеется 6 $Ca2^{+}$-связывающих E_{GF}-подобных домена, один из которых содержит интегрин-связывающий (arg-gly-asp) мотив. Фибулин-5 экспрессируется в сердце, яичниках, кишечнике, почках, поджелудочной железе, тестис, легких и плаценте. Особенно высокий уровень этого белка наблюдается в развивающихся артериях. После завершения дифференцировки экспрессия фибулина-5 в артериях резко снижается и реиндуцируется вновь при повреждении сосудов и в атеросклеротических бляшках. Таким образом, фибулин-5 играет очень важную роль в развитии и ремоделировании сосудов.

Фибриллин (ММ = 350 кД) является главным конститутивным элементом внеклеточных микрофибрилл и в большинстве соединительных тканей выполняет архитектурные функции. Фибриллин широко представлен как в эластической, так и в неэластической соединительной ткани, включая кожу, легкие, почки, сосуды, хрящи, связки, мышцы, роговицу глаза и ресничную (цинновую) связку. Существуют изоформы фибриллина, кодируемые тремя родственными генами FBN1-FBN3. Идентичность между этими генами по нуклеотидным последовательностям ДНК достигает 60%. Около 14% молекулы фибриллина занято цистеинами, причем их положение консервативно во всех трех изоформах. Транслирующиеся профибриллины содержат сигнальный пептид и пять отдельных структурных районов. Наибольший из этих районов, занимающий около 75% всего белка, состоит из 46 E_{GF}-подобных повторов, формирующих конценсусные последовательности для связывания кальция и осуществления белок-белковых взаимодействий. Тандемные E_{GF}-подобные домены прерываются семью мотивами, содержащими 8 цистеинов. Впервые подобные мотивы были идентифицированы в рецепторе трансформирующего фактора роста β (Tgfbr1), и потому они получили название ТВ доменов. Фибриллины содержат интегрин-связывающие (arg-gly-asp) и Tgf-связывающие мотивы.

Эластин взаимодействует также с *эмилином* и *микрофибрилл-ассоциированными гликопротеинами*, являющимися главными антигенами эластических волокон. Матриксный эмилин располагается в местах контактов эластина и микрофибрилл. Также как фибриллин, эмилин существует, по крайней мере, в трех изоформах, кодируемых разными родственными генами. Эмилиновые белки содержат N-терминальный сигнальный пептид с конценсусным сайтом расщепления, специфический эмилиновый домен (EMI) с консервативными цистеинами, которые могут участвовать в димеризации, и несколько спирально-скрученных доменов. Частично колокализованные эмилины 1 и 2 имеют также коллагено-подобные районы и С-терминальный глобулярный C1q-подобный домен. Наивысший уровень экспрессии эмилина наблюдается в сердце, промежуточная экспрессия в почках, легких, плаценте, а также в печени, поджелудочной железе и скелетных мышцах. Эмилин 3, по-видимому, вовлечен в дифференцировку остеобластов.

Микрофибрилл-ассоциированные гликопротеины также существуют в нескольких изоформах, кодируемых родственными генами. Свыше 20% этих белков занято кластерированными остатками глютаминовой кислоты, служащими сайтами для взаимодействия с тропоэластином. Предполагается, что микрофибрилл-ассоциированные гликопротеины являются Ca^{2+}-зависимыми адгезивными белками, ассоциированными с эластином.

Ретикулярные волокна — располагаются в строме многих органов, где рыхлая соединительная ткань связана с капиллярами, нервными и мышечными волокнами, а также в кроветворных тканях. По строению ретикулярные волокна близки к коллагеновым, но менее толстые и более ветвистые. Основу ретикулиновых волокон составляет коллаген III типа, имеющий в отличие от коллагена I типа меньший диаметр фибрилл.

1.3. ПЛОТНАЯ СОЕДИНИТЕЛЬНАЯ ТКАНЬ

Плотная соединительная ткань подразделяется на два типа: плотная неоформленная и плотная оформленная. *Плотная неоформленная* соединительная ткань состоит из коллагеновых волокон, которые находятся в одной плоскости, либо лежат в разных направлениях или располагаются в беспорядке. Это позволяет им выдерживать большое растяжение в направлении хода волокон. Данный вид соединительной ткани представлен в апоневрозах, в сетчатом слое дермы, капсулах и оболочках многих органов — селезенки, лимфатических узлов, мышц, нервов и др.

Плотная оформленная соединительная ткань представлена строго упорядоченными и определенно направленными коллагеновыми волокнами, лежащими примерно в одной плоскости. Это придает структурам, сформированным из нее, особую прочность на разрыв. Плотная оформленная соединительная ткань образует связки, сухожилия, хрящи и кости.

Хрящ. В структурно-функциональном отношении выделяют *гиалиновый, волокнистый* и *эластический* хрящ. *Гиалиновый* хрящ, практически, не содержит волокон, встречается в местах соединения ребер с грудиной, гортани, трахее и бронхах, на суставных поверхностях костей. *Эластический* хрящ содержит много эластических волокон и является компонентом ушной раковины и гортани. *Волокнистый* хрящ состоит преимущественно из коллагеновых волокон и образует межпозвоночные диски.

В организме человека чаще всего встречается гиалиновый хрящ, который, как и его разновидности, образуется из мезенхимы. Хрящ не имеет сосудов. Он покрыт надхрящницей (перихондрием), которая питает его. Перихондрий имеет два слоя. Внешний слой образован плотной оформленной тканью и состоит, в основном, из коллагеновых волокон. Внутренний слой представлен малодифференцированными клетками, формирующими так называемый хондрогенный слой. Клетки хондрогенного слоя надхрящницы путем пролиферации и дифференцировки превращаются в **хондроциты**, отвечающие за выработку межклеточного вещества на периферии хряща, что и является причиной роста этой поверхности. *Межклеточное вещество* гиалинового хряща является местом отложения кальция, содержит коллаген, который составляет 50–70% сухого вещества, гликозаминогликаны, небольшое количество неколлагеновых белков, включая *хрящевой олигомерный матриксный белок,* и гликопротеинов, в том числе *хондронектин, анкорин, хондрокальцин.*

Хрящевой олигомерный матриксный белок относится к семейству тромбоспондинов. Он избирательно экспрессируется около мембраны хондроцитов и связывается с коллагенами I и II типов, а также имеет высокий аффинитет по отношению к коллагену IX типа. Экзоны 4–19 гена COMP, которые кодируют С-терминальный домен, E_{GF}- и кальмодулин-подобные повторы, соответствуют по последовательности и локализации интронов тромбоспондиновым генам. Первые три экзона гена COMP кодируют уникальные последовательности. Предполагается, что ген COMP и предшественник генов тромбоспондинов 3 и 4 типов (THBS3 и THBS4) образовались в результате дупликации, которая произошла около 750 миллионов лет назад.

Хондронектин — это гликопротеин (ММ = 180 кД), который продуцируется хондроцитами и локализуется перицеллюлярно в хрящевой ткани. Он принимает участие во взаимодействии хондроцитов и внеклеточного матрикса, выполняя в хрящевой ткани и стекловидном теле функции фибронектина. Хондронектин обладает выраженным сродством к коллагену II типа, а также к агрегатам протеогликанов, связываясь с хондроитинсульфатом и гепарином. Таким образом, хондронектин играет очень важную роль в формировании поверхностной архитектуры клеток, их морфологии и адгезии. Подобно фибронектину он присутствует также в плазме крови.

Анкорин — гликопротеин (ММ = 310 кД), который способствует соединению мембраны хондроцитов с коллагеном II типа, что даже получило отражение в уточнении названия этого гликопротеина — анкорин COL II.

Хондрокальцин — низкомолекулярный гликопротеин (ММ = 35 кД) — является С-концевым пептидом проколлагена II. Он участвует в регуляции образования триплексной структуры коллагена II типа. Этот $Ca2^{+}$-связывающий белок служит основой для отложения солей кальция в хряще. Хондрокальцин присутствует в матриксе развивающейся хрящевой ткани плода. В период минерализации хряща он располагается в нижней гипертрофической зоне. По-видимому, хондрокальцин играет ключевую роль в эндохондральной оссификации.

Костная ткань — особый вид высокоспециализированной минерализованной соединительной ткани, являющейся морфологической основой опорно-двигательного аппарата. Кости, образую-

щие скелет человека, подразделяются на кости аксиального скелета (позвоночный столб, кости таза и нижних конечностей) и периферического (все остальные). Кости классифицируются по размеру, форме, а также по соотношению формирующих их разных типов тканей (компактная и трабекулярная). Костная ткань покрыта *надкостницей* (периостом), в которой выделяют наружный (волокнистый) и внутренний (остеогенный) слои. 70% костной массы представлены *минеральным* компонентом, остальные 30% — *органическим*.

Основным неорганическим компонентом костной ткани являются кристаллы гидроксиапатита (гидроксилированный фосфат кальция). Всего в костной ткани человека содержится около 95% всех неорганических веществ организма, в том числе 99% запасов кальция, 87% фосфора и 58% магния. Органический компонент в свою очередь состоит из клеток (2%) и органического матрикса (98%).

Выделяют два морфофункциональных типа костной ткани: *трабекулярную* (губчатую) и *кортикальную* (компактную). Оба этих типа образованы одинаковыми клетками и костным матриксом, но имеют структурные и функциональные различия, обусловленные их разной микроархитектоникой и минерализацией. Компактная кость, к примеру, минерализована на 80–90%, а трабекулярная — всего на 15–20%. Трабекулярная кость представляет собой трехмерную решетчатую структуру трабекул, расположенных вокруг сосудов. Она представлена в скелете эмбриона, а в последующем сохраняется в позвонках, плоских костях и диафизах длинных трубчатых костей. Функциональное значение трабекулярной костной ткани заключается в поддержании минерального гомеостаза и участии в гемопоэзе, так как она содержит клетки костного мозга. Кортикальная кость в процессе онтогенеза образуется из трабекулярной костной ткани, имеет более сложное строение в виде системы гаверсовых каналов и построена из плотного кальцифицированного матрикса. Основная функция этой разновидности костной ткани — опорно-механическая. Костная ткань человека — это очень активная, самообновляющаяся система со сложными механизмами внешней и внутренней регуляции. Средняя скорость обновления костной ткани в организме взрослого человека — 8% в год, при этом скорость обмена в кортикальной кости в два раза ниже — 4% в год, в то время как скорость обмена в трабекулярной кости в 5 раз выше и достигает 20% в год. Это объясняется разным функциональным предназначением этих видов костных тканей.

Клетки костной ткани — *остеобласты*, *остеоциты* и *остеокласты* — образуются из периоцитов (периваскулярных клеток), которые сохранили свойства мезенхимы и сосредоточены между параллельными пучками коллагеновых волокон. *Остеобласты* формируют остеоид (незрелая костная ткань), содержащий очаги минерализации; участвуют в резорбции костного матрикса, что важно для перемоделирования кости и поддержания кальциевого гомеостаза. *Остеоциты* — это более «зрелые» остеобласты, продолжающие выполнять их функции. Однако главной задачей остеоцитов является поддержание минерального гомеостаза кости. Этому помогает их способность контактировать с отростками других остеоцитов зрелой костной ткани и остеобластов, образуя огромную разветвленную сеть, пронизывающую весь костный матрикс. *Остеокласты* — крупные многоядерные клетки, располагающиеся вдоль костной поверхности и участвующие в разрушении костной ткани. Функция резорбции этого вида соединительной ткани реализуется при помощи протонной помпы, располагающейся в области щеточной каймы остеокластов и создающей в зоне контакта с костью кислую среду. Растворению костного матрикса способствует секреция остеокластами ряда протеолитических ферментов и особенно кислой фосфатазы, являющейся важным маркером резорбции кости. Уменьшение плотности кости сопровождается увеличением активности остеокластов и нарушением регуляции экспрессии генов, определяющих их дифференцировку. В первую очередь, это гены остеопонтина, остеонектина и остеокальцина.

Органический матрикс на 90–95% представлен *фибриллами коллагена I типа*. К другим белкам костной ткани относят коллаген V типа, плазменные белки, гликопротеины, белки клеточных контактов: *тромбоспондин, остеопонтин, матриксный экстраклеточный фосфогликопротеин, костный сиалопротеин, остеокальцин* и *остеонектин, трансформирующие, фибробластные и инсулиноподобные факторы роста*. Большинство этих белков обеспечивают межклеточное взаимодействие, участвуют в формировании ядер, минерализации костной ткани и связывании кальция. Кроме того, костный матрикс содержит гепарансульфат- и хондроитинсульфат-протеогликаны, специфичные только для кости. Гликопротеины и протеогликаны обеспечивают консолидацию коллагеновых комплексов и их

связь с кристаллическими структурами минералов. Остановимся более подробно на некоторых из перечисленных выше белков.

Остеопонтин является основным фосфорилированным гликопротеином костной ткани, ответственным, наряду с остеокальцином и костным сиалопротеином, за ее минерализацию. Синтез остеопонтина в остебластах происходит под действием кальцитриола — активной формы витамина D. После этого остеопонтин прочно связывается с кристаллами гидроксиапатита и тем самым обеспечивает прикрепление остебластов к неорганическому компоненту костного матрикса. Также как другие белки, участвующие в прикреплении клеток к матриксу, остеопонтин содержит интегрин-связывающий мотив — arg-gly-asp (RGD-мотив). Все или большинство α-V-интегринов узнают RGD-мотив во множестве лигандов, включая витронектин, фибронектин, остеопонтин, костный сиалопротеин, тромбоспондин, фибриноген, фактор фон Виллебранда, тенасцин и агрин. α-V-интегрин 8 типа узнает этот мотив в ламинине и базальном коллагене IV.

В опытах *in vitro* показано, что увеличение свободного фосфата в культуральной среде сопровождается резкой индукцией остеопонтина. По-видимому, этот механизм вовлечен в регуляцию экспрессии остеопонтина в костной ткани в норме и при различных патологических состояниях. В эмбриогенезе остеопонтин появляется уже на сроке 8–12 недель беременности в децидуальной оболочке плаценты. Остеопонтин экспрессируется также в некоторых других тканях, включая ткани зубов. Он является конститутивным элементом аморфного материала эластических волокон кожи и аорты. Хотя присутствие остеопонтина в эластических волокнах не зависит от возраста, именно с ним связывают наблюдаемую тенденцию к их минерализации. В почках остеопонтин обнаруживается только в дистальных тубулярных клетках, способствуя образованию кальций-оксалатных камней. Остеопонтин — лиганд для интегрального гликопротеина клеточных мембран — CD44, являющегося главным поверхностным рецептором для гиалуроната и участвующего в матриксной адгезивной активации лимфоцитов в лимфатических узлах. Взаимодействие остеопонтина с CD44 лежит в основе клеточного хемотаксиса, в то время как взаимодействие CD44 с гиалуронатом индуцирует гомотипическую агрегацию клеток. Показано, что остеопонтин является ключевым цитокином для иммунного ответа 1 типа, опосредуемого макрофагами.

Матриксный экстраклеточный фосфогликопротеин, кодируемый геном MEPE, экспрессируется во многих клетках, в том числе в остеоцитах, причем уровень его экспрессии резко возрастает в культуре остеобластов в период минерализации. Подобно остеопонтину он имеет интегрин-связывающий RGD-мотив, а также включает сайты N-гликозилирования, прикрепления гликозаминогликанов и мотивы фосфорилирования. По-видимому, этот белок играет ингибиторную роль в формировании костной ткани.

Костный сиалопротеин — это кислый гликопротеин (ММ = 70 кД), составляющий около 12% неколлагеновых белков костной ткани. Он экспрессируется во всех типах клеток, ассоциированных с хрящевой и костной тканями, включая хондроциты, остеобласты, остеоциты и остеокласты. После синтеза сиалопротеин подвергается интенсивным посттрансляционным модификациям. Кроме того, костный сиалопротеин синтезируется в трофобласте, который, подобно остеокластам, формирует синцитий.

Остеокальцин — небольшая консервативная молекула минерализированного костного матрикса и сыворотки крови, кодируемая геном BGP (или BGLAP). Подобно остеонектину остеокальцин способен взаимодействовать с кристаллами гидроксиапатита, причем это взаимодействие целиком зависит от наличия в молекуле трех остатков γ-карбоксиглютаминовой кислоты, образующихся в присутствии витамина К из остатков глютаминовой кислоты при посттрансляционном процессинге белка. Рентгено-структурный анализ кристаллов остеокальцина показал, что на отрицательно заряженной поверхности белка располагаются 5 ионов кальция в пространственной ориентации, комплементарной ионам кальция в кристаллической решетке гидроксиапатита (Hoang et al., 2003). Ген BGP специфически экспрессируется в остеобластах, и его транскрипция также индуцируется кальцитриолом. Различные аллели гена рецептора витамина D ассоциированы с разной концентрацией остеокальцина в сыворотке и, возможно, вследствие этого с разной минеральной плотностью кости (Morrison et al., 1992). В промоторной области гена BGP идентифицирован цис-действующий регуляторный элемент, взаимодействующий со специфическим для остеобластов транскрипционным фактором Osf2 (или Runx2). Экспрессия этого фактора начинается при мезенхимальной конденсации развивающегося скелета и строго ограничена клетками остеобластной линии (Ducy et al., 1997). Она регулируется одним из ко-

стных морфогенетических белков (Bmp7), а также витамином D. В свою очередь, Osf2 регулирует экспрессию множества генов в остеобластах и, более того, индуцирует экспрессию остеобласт-специфических генов в других неостеобластных линиях клеток.

Остеонектин (ММ = 32кД) — мажорный высоко консервативный фосфопротеин костного матрикса, кодируемый геном SPARC. Концентрация остеонектина в костной ткани составляет 2,3 мкг на 10 мкг общего белка. Остеонектин имеет два сайта избирательного связывания: с гидроксиапатитом и коллагеновыми волокнами. Эти связи объясняют уникальное свойство костного коллагена подвергаться кальцификации. Основные функции остеонектина связаны с регуляцией формы клеток, ингибированием продвижения по клеточному циклу и синтезом внеклеточного матрикса. Ген SPARC может избирательно экспрессироваться в эндотелиуме в ответ на определенные типы повреждения и индуцировать округление плотно прилегающих эндотелиальных клеток в системе in vitro. Кроме того, остеонектин участвует в регуляции эндотелиальной проницаемости посредством F-актин-зависимых изменений клеточной формы, сопряженных с появлением щелей, которые обеспечивают межклеточный обмен макромолекулами.

К суперсемейству *трансформирующих факторов роста* β (Tgf-β), трансдуцирующих свои сигналы посредством образования гетеромерных комплексов со специфическими серин/треонин-киназными рецепторами, относятся *костные морфогенетические белки* (Bmp), перекрывающиеся в некоторых случаях с семейством *факторов роста и дифференцировки* (Gdf). К таким факторам относится *хрящ-производный морфогенетический белок,* кодируемый геном CDMP1 или GDF5. Этот белок преимущественно экспрессируется в сайтах скелетогенеза, в первую очередь, в примордиальном хряще аппендикулярного скелета и, в гораздо меньшей степени, в позвоночнике и ребрах. Кости развивающихся конечностей формируются путем конденсации хондроцитов с последующей эндохондральной оссификацией. Постэмбриональный рост продолжается на платах роста, располагающихся на концах костей. Регуляция этих процессов осуществляется под контролем костных морфогенетических белков. Формированию связок предшествует конденсация хряща, которая начинается с уплотнения клеток с последующим высоко специфичным апоптозом, приводящим к образованию полостей, необходимых для пространственной организации костно-суставной системы. Показано, что спецификация связок осуществляется под контролем хрящ-производного морфогенетического белка. Не исключено также, что этот белок влияет на концентрацию остеокальцина в сыворотке крови (Mitchell et al., 2000).

Костные морфогенетические белки — это секретируемые сигнальные молекулы, способные индуцировать эктопический рост костной ткани. Впервые они были идентифицированы в деминерализованных костных экстрактах по их способности индуцировать in vivo эндохондральный остеогенез в местах, отличных от сайтов скелетогенеза (Urist, 1965). Морфогенетические белки синтезируются в форме препропептидов, затем расщепляются, процессируются и функционируют в форме гомодимеров. Как правило, зрелый белок содержат 7 высоко консервативных цистеиновых остатков и сайты N-гликозилирования. Полипептидные цепи, входящие в состав гомодимеров, соединены между собой дисульфидным мостиком, образующимся между одним из консервативных цистеинов. В настоящее время семейство костных морфогенетических или остеогенных белков насчитывает более 14 членов, кодируемых генами BMP1, BMP2 и т. д., обозначаемыми тежке генами GDF. Костные морфогенетические белки и их рецепторы экспрессируются во множестве типов клеток и играют определяющую роль в хондро- и остеогенезе, также как в эмбриональном развитии, в целом. Они обладают митогенной активностью и непосредственно действуют на остеобласты и хондроциты. Таким образом, эти белки способны индуцировать образование хрящевой и костной ткани in vivo. Гормональное влияние на хрящевую и костную ткани также опосредуется за счет увеличения экспрессии в остеобластах костных морфогенетических белков. Большинство этих белков являются членами высоко консервативного суперсемейства Tgfβ.

Исключение составляет Bmp1 — новый регуляторный белок, относящийся к семейству металлопротеиназ. Члены этого семейства содержат протеазный домен, несколько доменов, участвующих в белок-белковых взаимодействиях (CUB-домены) и E_{GF}-мотивы. Оказалось, что Bmp1 идентичен проколлагеновой С-протеиназе, отщепляющей С-концевые пропептиды коллагенов I, II и III типов (Kessler et al., 1996). Bmp1 участвует также в процессинге ламинина-5 (Amano et al., 2000). Однако основной функцией Bmp1, по-видимому, является расщепление *хордина,* ключевого регулятора дорзализации эмбриональных тканей позво-

ночных. Таким образом, Bmp1 является главным антагонистом хордина в раннем эмбриогенезе млекопитающих, а также в пре- и постнатальном скелетогенезе (Scott et al., 1999).

Активность костных морфогенетических белков регулируется не только на уровне их экспрессии и процессинга, но и путем взаимодействия с антагонистами, к числу которых наряду с хордином относятся такие белки, как *ноггин, склеростин,* родственный ему *эктодин, гремлин* и другие. Все антагонисты способны связываться с костными морфогенетическими белками, регулируя тем самым их активность в процессах клеточной пролиферации, дифференцировки и программируемой смерти (апоптоза). Эти белки экспрессируются во многих тканях, в том числе в остеобластах, остеокластах, конденсирующемся хряще и незрелых хондроцитах. При недостаточности антагонистов повышается активность костных морфогенетических белков, следствием чего может быть избыток хрящевой ткани и задержка в инициации формирования суставов. Ноггин и склеростин непосредственно взаимодействуют друг с другом в системе in vitro. При этом они теряют способность ингибировать митогенную активность костных морфогенетических белков. Интересно, что транскрипция ноггина в остеобластах индуцируется костными морфогенетическими белками, и, по-видимому, это один из механизмов ограничения их активности. Супрессируется экспрессия ноггина фибробластным фактором роста 2 (Fgf2).

Рецепторы костных морфогенетических белков относятся к семейству трансмембранных серин/треонин-киназ. В настоящее время идентифицированы два рецептора I типа, кодируемые генами BMPR1A и BMPR1B соответственно, и один рецептор II типа, кодируемый геном BMPR2. Разные типы костных морфогенетических белков конкурируют друг с другом за сайты связывания с рецепторами и антагонистами, также как антагонисты конкурируют за сайты связывания с рецепторами. Таким образом, антагонисты предотвращают связывание костных морфогенетических белков с рецепторами.

Фибробластные факторы роста (Fgf) относятся к семейству родственных сигнальных полипептидов с широким спектром митогенной, ангиогенной, нейротропной и других активностей, связанных с клеточной поверхностью. Это семейство делится на два класса — кислых белков, к числу которых относится Fgf1, и основных, таких как Fgf2. Каждый из более чем 20 фибробластных факторов роста кодируется собственным геном — FGF1, FGF2 и т. д. В разных тканях фибробластные факторы роста участвуют в разнообразных физиологических и патологических процессах. Их роль особенно важна в период эмбриогенеза в контроле клеточного роста и морфогенеза, в том числе при формировании конечностей и развитии кровеносных сосудов. Активация фибробластных факторов роста происходит при воспалении, заживлении ран, ангиогенезе. Нарушения в регуляции их экспрессии ассоциированы с опухолевым ростом, метастазированием и инвазией. Свое действие фибробластные факторы роста осуществляют посредством активации трансмембранных тирозинкиназных рецепторов — Fgfr1–Fgfr4. Связывание с N-терминальной и центральной частью этих лигандов, содержащих консервативную последовательность из 120–140 аминокислот, осуществляется тремя экстраклеточными Ig-подобными доменами (D1–D3), соединенными через трансмембранный сегмент с цитоплазматическим тирозинкиназным доменом, способным к димеризации и аутофосфорилированию. Сигнальные цепи, активируемые при этих лиганд-рецепторных взаимодействиях, подвергаются дополнительному контролю как вне, так и внутри клетки. Все (Fgf-Fgfr)-комплексы имеют общий сайт связывания (Plotnikov et al., 2000). Лиганд-рецепторная специфичность достигается за счет взаимодействия N-терминальных и центральных районов Fgf с двумя районами домена D3, подвергающимися альтернативному сплайсингу. Существенную роль при этом играет взаимодействие (Fgf-Fgfr)-комплексов с гепарансульфат-протеогликаном Hspg. Fgf1 является универсальным лигандом для всех рецепторов.

Определяющую роль в формировании костной ткани играют *транскрипционные факторы роста* — секреторные белки, служащие индуктивными сигналами для развития, практически, всех тканей и органов. Подобные белки способны взаимодействовать с регуляторными участками других генов и осуществлять активацию или репрессию так называемой «генной сети» — каскада генов, координированная экспрессия которых определяет специфические программы детерминации, дифференцировки и морфогенеза.

1.4. РЕМОДЕЛИРОВАНИЕ КОСТНОЙ ТКАНИ

Наиболее значимые изменения костная ткань претерпевает в детском возрасте. До 5-летнего возраста ребенок 4 раза обновляет свою костную

ткань (Мазурин, Воронцов, 1999). Закладка и образование костной ткани происходят на 5 неделе эмбриогенеза. В онтогенезе существуют 2 пути образования костной ткани:

— дермальный (соединительно-тканный) — т. е. новая кость образуется напрямую в результате дифференцировки клеток мезенхимы в остеобласты и остеоциты;

— хондральный (хрящевой) — дифференцировка мезенхимальных клеток осуществляется через стадию хондробластов, хондроцитов (формирование хрящевой ткани на месте будущей кости) с последующим развитием костной ткани из хрящевой.

Возрастные особенности ремоделирования костной ткани заключаются в постоянном и интенсивном накоплении костной массы, особенно во втором десятилетии жизни с достижением пика к 30 годам. В последующем темпы накопления костной массы постепенно уменьшаются и процессы ремоделирования протекают с постепенным снижением количества минерализованной костной ткани, что объясняет физиологические процессы ее атрофии. Для женщин старше 35 лет темпы потери костной ткани составляют 0,75-2,5% в год, значимо ускоряясь после менопаузы, до 4% в год. К 85 годам женщина в норме теряет до 30% кортикальной и около 50% трабекулярной кости. У мужчин снижение массы костной ткани начинается после 50 лет, со скоростью 0,4-1,2% в год. К 85 годам кортикальная кость теряет до 20% своей массы, а трабекулярная до 35%. Эти показатели нормальной физиологии костной ткани объясняют значительную подверженность женского пола к развитию остеопенического синдрома (Щеплягина, 2002; Беневоленская, 2003; Моисеева и др., 2004; Brown et al., 2002).

Регуляция минерального обмена костной ткани основывается на воздействии биологически активных веществ на клетки костной ткани и клетки органов-мишеней, ответственных за поступление и выведение кальция и фосфора (эпителий желудочно-кишечного тракта и эпителий канальцев почек). Биологически активные вещества, ответственные за метаболизм костной ткани, можно разделить на несколько подгрупп (Беневоленская, 2003):

1. Гормоны, регулирующие фосфорно-кальциевый гомеостаз (паратиреоидный гормон, тиреокальцитонин, активные формы витамина Д3).

2. Другие гормоны, оказывающие влияние на регуляцию обмена веществ (соматотропный гормон, половые гормоны — эстрогены и андрогены, инсулин, глюкокортикоиды, гормоны щитовидной железы — тироксин и трийодтиронин).

3. Местные регуляторы роста (система тканевых посредников соматотропного гормона — инсулиноподобные, фибробластные, тромбоцитарные эпидермальные и трансформирующие факторы роста), локальные факторы, синтезируемые клетками костной ткани — простагландины, цитокины.

Паратиреоидный гормон — пожалуй, наиболее важный гормон, обеспечивающий фосфорно-кальциевый гомеостаз, а также регулирующий процессы костного ремоделирования (остеолиз и остеосинтез). Он состоит из 84 аминокислот, секретируется главными клетками околощитовидных желез. Органы-мишени этого гормона — костная ткань, почки, кишечник. Основной метаболический эффект — поддержание нормокальциемии. Паратиреоидный гормон оказывает прямое действие на остеобласты, которые отвечают за стимуляцию костеобразования и активацию остеокластов (Беневоленская, 2003). Он обеспечивает мобилизацию кальция и фосфора из кости (остеолиз и резорбция), из кишечника (активация всасывания), а также усиливает реабсорбцию кальция и экскрецию фосфатов почками. Таким образом, его влияние на костное формирование двояко: он может стимулировать образование новой кости, а может замедлять синтез коллагена, минерализацию кости и активировать остеолиз. Это обусловлено уровнем и характером секреции гормона. Его способность к остеосинтезу определяется наличием рецепторов к этому гормону только на клетках остеобластной линии (остеобласты и остеоциты), что проявляется усилением синтеза белковой матрицы кости (через инсулиноподобный фактор роста 1) с последующей минерализацией. В настоящее время нет убедительных данных о наличии рецепторов к паратиреоидному гормону на остеокластах. Таким образом, остеолиз всегда является вторичным процессом, опосредованным влиянием стимулированных паратиреоидным гормоном остеобластов на остеокласты с последующей их активацией. Данный пример еще раз подтверждает теорию единого происхождения костных клеток, а также сопряженность и запрограммированность процессов остеолиза и остеосинтеза. Использование препаратов паратиреоидного гормона показало, что импульсное (прерывистое) введение препарата приводит к усилению остеосинтеза за счет активации остеобластов, в то время как постоянно высокий уровень этого гор

мона в крови сопровождается торможением остеосинтеза и активацией костной резорбции.

Тиреокальцитонин — гормон пептидной природы, состоящий из 32 аминокислот. Вырабатывается парафолликулярными клетками щитовидной железы, обладает гипокальциемическим эффектом. В организме млекопитающих тиреокальцитонин является функциональным антагонистом паратиреоидного гормона, несмотря на разные механизмы реализации их эффектов. Основным местом приложения в организме является костная ткань, а именно остеокласты, имеющие рецепторы с очень высокой степенью чувствительности к тиреокальцитонину. Взаимодействие гормона с рецептором приводит к подавлению активности остеокластов, торможению процессов резорбции, развитию гипокальциемии. Тиреокальцитонин оказывает влияние на органический состав костной ткани, подавляя процессы деградации коллагена. При использовании его препаратов с лечебной целью выяснилось, что тиреокальцитонин подавляет не только спонтанную остеокластическую резорбцию, но и остеолиз, стимулированный паратиреоидным гормоном, активными формами витамина D и другими факторами. Это позволяет рассматривать тиреокальцитонин как один из самых важных препаратов в лечении остеопороза, благодаря его антирезорбтивному эффекту (Верткин, 2003).

Активные формы витамина D являются неотъемлемыми компонентами гормональной системы, регулирующей фосфорно-кальциевый обмен. Существует два пути поступления витамина D в организм: эндогенное образование витамина D3 (холекальциферола) в коже под действием ультрафиолета из 7-дегидрохолекальциферола и экзогенное поступление витамина D2 (эргокальциферола) с продуктами животного происхождения. Оба витамина обладают одинаковой биологической активностью. Для выполнения своих физиологических функций необходимо превращение витамина D (двухэтапное гидроксилирование) в активные метаболиты, обладающие гормональной активностью. Первый этап происходит в печени с образованием транспортной формы витамина D — 25-гидроксихолекальциферола (кальцидиола), второй этап — в эпителии проксимальных почечных канальцев с образованием 1,25- и 24,25-дигидроксихолекальциферола (кальцитриола) (Panda et al., 2004). Кальцидиол примерно в 2-5 раз, а кальцитриол приблизительно в 100 раз активнее, чем сам витамин D. Основная роль активных метаболитов заключается в стимуляции абсорбции кальция и фосфора в кишечнике, почках, активации резорбции кости, что приводит к задержке кальция в организме. Эффект кальцитриола (также как паратиреоидного гормона) по отношению к остеокластам вторичен. Рецепторы к кальцитриолу обнаружены на клетках остеобластной линии, но не на остеокластах (Naves, 2003). Любая стимуляция остеокластов осуществляется опосредованно, через активацию кальцитриолом клеток остеобластной линии. Отличие между двумя активными метаболитами заключается в следующем: 1,25(OH)2D3 является быстродействующим соединением, обеспечивающим поступление в организм кальция через кишечник и последующее поступление в органы и ткани, тогда как 24,25(OH)2D3 является долговременно действующим веществом, влияющим на образование и минерализацию костного матрикса при наличии достаточного количества кальция. Всего, помимо указанных выше активных форм, существует около 20 активных метаболитов витамина D, обладающих различной активностью, но они менее изучены (Рожинская, 2000; Dusso et al., 2004). Активные формы витамина D оказывают влияние на систему ростовых факторов, что также приводит к изменению костного метаболизма.

Соматотропный гормон — полипептид передней доли гипофиза. Наиболее важное влияние этого гормона на развитие костной ткани осуществляется в детском возрасте. Его эффект на клетки костной ткани реализуется через взаимодействие с рецепторами на остеобластах, а также через систему тканевых посредников (инсулиноподобные факторы роста, или соматомедины).

Система половых гормонов (эстрогены и андрогены) — наиболее важные гормоны, отвечающие за развитие полового диморфизма скелета. *Эстрогены* — единственные из всех гормонов, влияющие на все клетки костной ткани, благодаря широкому представительству эстрогеновых рецепторов на этих клетках. В период пубертата эстрогены отвечают за накопление пика костной массы у девочек, приходящегося на период ростового скачка (Мазурин, Воронцов, 1999; Щеплягина и др., 2004; Campos et al., 2003). Эстрогены регулируют процессы транскрипции генов, отвечающих за пролиферативные и синтетические процессы, через систему цитокинов и ростовых факторов, оказывающих непосредственное влияние на клетки остеобластной линии. Эстрогены подавляют процесс дифференцировки остеокластов и лизис костной ткани, опосредованный местными факторами резорбции (интерлейкин-1, -6, фактор некроза опухоли). Показано, что в условиях экспери-

ментальной гипоэстрогении вследствие овариоэктомии повышается уровень костнорезорбирующих цитокинов (Zhov, 2002). Это послужило основанием для терапии эстрогенами остеопенического синдрома у женщин с гипоэстрогенемией (Марченкова, 2000). В настоящее время получены данные о влиянии эстрогенов, присутствующих в небольшом количестве в норме у лиц мужского пола, на развитие костной ткани. Доказано, что у мужчин, имеющих дефицит ароматазы (фермента превращающего тестостерон в эстрон), отмечены более низкие показатели минеральной плотности костной ткани по сравнению со здоровыми лицами мужского пола. Использование у данной группы больных низких доз эстрогенов приводит к нормализации содержания кальция в костной ткани, что доказывает важную роль эстрогенов в метаболизме костной ткани не только у женщин, но и у мужчин. Доказано опосредованное влияние эстрогенов на активность экспрессии рецепторов витамина D.

Андрогены, в свою очередь, определяют развитие скелета по мужскому типу. Точкой приложения андрогенов являются остеобласты и хондроциты в местах активного костного роста. Андрогены, будучи анаболическими стероидами, стимулируют синтетические процессы в костной ткани. Часть андрогенов под действием ароматазы превращается в эстрогены, что оказывает дополнительное влияние на положительную направленность костного метаболизма. Дефицит андрогенов в мужском организме сопровождается развитием остеопенического синдрома. Андрогены оказывают влияние на показатели минеральной плотности кости и у женщин (Носонов, 2003). Показано, что у женщин с гиперандрогенией отмечаются нормальные показатели костной массы, несмотря на присутствующую гипоэстрогению.

Инсулин — гормон пептидной природы, вырабатываемый β-клетками островков Лангенгарса. В отношении костной ткани оказывает анаболический эффект, обеспечивая ее клетки необходимым количеством энергии для процессов остеосинтеза и костного ремоделирования (Рожинская, 2003).

Глюкокортикоиды — стероидные гормоны, синтезируемые клетками пучкового слоя коры надпочечников. Клетки остеобластной линии имеют цитоплазматические рецепторы к глюкокортикоидам. Физиологические дозы этих гормонов стимулируют синтез коллагена и рост клето время как длительное их использование с те тической целью сопровождается развитием пенического синдрома (Gennari et al., 1(

Гормоны щитовидной железы (тир трийодтиронин) — оказывают влияние на ферацию хондроцитов в зонах роста костн ни и стимулируют анаболические процесс теобластах. Эффект тиреоидных гормонов с дуется через выработку инсулиноподо фактора роста-1, который активирует α1 ксилазу почек, превращающую трансф форму витамина D (кальцидиол) в активну му витамина D (кальцитриол), что поз влияет на изменение баланса кальция и фос организме человека.

Местными ростовыми регуляторами обм стной ткани являются различные факторы костной ткани: семейство инсулиноподобн товых факторов 1, 2 и 3 типов; трансфор щие, фибробластные, эпидермальные, тро тарные и др. факторы роста; *простагл* (наиболее значим для костной ткани – стагландин Е2); *цитокины* (Насонов, 20

К регуляторам остеосинтеза относят м ры семейства факторов некроза опухоли, ганды и рецепторы, в частности, с Rankl-Rank-Opg, необходимую для разв дифференцировки остеокластов (Беневол 2004). Остеопротегерин (Opg), широко пр ленный в различных тканях, обладает силь гибиторной активностью остеокластогенез ким образом, является мощным ингибито стной резорбции. Блокируя взаимод лиганда Rankl с рецептором Rank, остеоп рин ингибирует формирование зрелых ос стов, подавляя тем самым процессы остео генеза и резорбции костной ткани. Соотн между Rankl и Opg, фактически, определяе чество резорбированной кости. В экспери in vivo показано, что отсутствие гена Op шей приводит к развитию раннего остеоп переломам позвонков у взрослых особей. умирают от костных аномалий, кальцин аорты и почечных артерий.

Таким образом, многообразие и сло морфологии и функций соединительной обеспечивают активное участие основных ментов в развитии многих видов патол

Глава 2

КЛАССИФИКАЦИЯ И ЭПИДЕМИОЛОГИЯ ДИСПЛАЗИИ СОЕДИНИТЕЛЬНОЙ ТКАНИ

2.1. ДИФФЕРЕНЦИРОВАННАЯ И НЕДИФФЕРЕНЦИРОВАННАЯ ДИСПЛАЗИЯ СОЕДИНИТЕЛЬНОЙ ТКАНИ

Разработка классификации заболеваний — один из ключевых вопросов современной медицины, имеющий не только научное, но и огромное практическое значение. Однако во многих случаях вопрос этот оказывается достаточно сложным и не находит однозначного решения. До недавнего времени классификация заболеваний основывалась, главным образом, на клинико-морфологических, гистологических или патолого-анатомических критериях. Произошедшая в последние десятилетия революция в области молекулярной генетики, завершившаяся расшифровкой структуры генома человека, идентификацией всех его генов и определением молекулярной природы подавляющего большинства белков, создала предпосылки для понимания молекулярных основ этиологии и патогенеза не только многих сотен относительно редких моногенных заболеваний, но и широкораспространенных не наследственных в классическом понимании этого слова мультифакториальных болезней человека или болезней с генетической предрасположенностью. Многие современные авторы рассматривают подобные мультифакториальные болезни как наследственные. В дальнейшем мы будем придерживаться этой точки зрения. Данные молекулярно-генетического анализа, многолетний опыт практической работы все больше убеждают, что диагностировать и классифицировать наследственно обусловленную патологию только по клиническим проявлениям нередко оказывается практически невозможно. Это объясняется тем, что многие генетические заболевания носят синдромальный характер и выделить группу ведущих клинических симптомов не всегда удается. Кроме того, наследственные болезни отличаются высоким уровнем фенотипической гетерогенности, определяемой спецификой мутационного повреждения, общим генетическим фоном, взаимодействием генов, а также влиянием факторов внешней среды.

Значительная часть болезней соединительной ткани относится к классу дисплазий, и в дальнейшем мы ограничимся рассмотрением только этой группы патологии. *Дисплазия* (греч.) означает нарушение развития органов и тканей в эмбриональном и постнатальном периодах. Применительно к соединительной ткани этот термин предложен Beighton P. (1983) для заболеваний, клинические проявления которых определяются нарушением синтеза и функционирования производных коллагеновых и эластических белков. Однако данное определение не отражает вовлечения в патологический процесс межклеточного вещества соединительной ткани и особенностей течения заболевания. Термин дисплазия соединительной ткани (ДСТ) прочно вошел в русскую медицинскую литературу в конце 80-х годов. Изучение ДСТ проводится в двух аспектах: клинико-патоморфологическом и молекулярно-генетическом. Неоценимый вклад в развитие данной проблемы внесли представители Омской научной школы, которые уделяют особое внимание изучению особенностей течения ассоциированной с ДСТ сопутствующей хронической патологии, а также разработке методологии реабилитации больных и членов их семей. Согласно концепции этих ученых, ДСТ рассматривается как проявление нарушения развития органов и тканей в эмбриональном и постнаталь-

ном периодах, вследствие генетически измененного фибриллогенеза внеклеточного матрикса, что приводит к расстройству гомеостаза на тканевом, органном и организменном уровнях в виде различных морфофункциональных нарушений висцеральных или локомоторных систем с прогредиентным течением (Яковлев, Нечаева, 1994). Подобное определение, однако, достаточно сложно.

По-нашему мнению, ДСТ — это полиорганная и полисистемная патология с прогредиентным течением, в основе которой лежат дефекты синтеза или катаболизма компонентов внеклеточного матрикса или регуляторов морфогенеза соединительной ткани. ДСТ может иметь *наследственную моногенную природу*, причем в большинстве случаев с признаками аутосомно-доминантного типа наследования. Однако значительно чаще встречается ДСТ *приобретенного генеза*, которая возникает в результате разнообразных неблагоприятных воздействий на плод в период его внутриутробного развития при наличии генетической предрасположенности к нарушению нормального эмбриогенеза. Полиорганность и полисистемность поражения обусловлены, с одной стороны, «вездесущностью» соединительной ткани, а с другой — тем обстоятельством, что тератогенный терминационный период, т. е. предельно допустимые сроки, когда воздействие неблагоприятного фактора способно вызвать нарушение нормального морфогенеза, для многих органов и систем человека примерно одинаков. В этом случае при анализе анамнестических данных может быть выявлено неблагоприятное течение раннего внутриутробного периода: заболевания матери в первом триместре беременности, прием ею медикаментов, наличие профессиональных вредностей и др. Наконец, клинические наблюдения позволяют вести речь о *семейных ненаследственных* формах ДСТ, причиной развития которых служат неблагоприятные воздействия факторов внешней среды (несбалансированный характер питания, неблагоприятная экологическая обстановка в особых эндемических зонах и др.).

Очень удобным с практической точки зрения оказалось деление ДСТ на две группы: *дифференцированные* и *недифференцированные дисплазии соединительной ткани* (Яковлев, Нечаева, 1994; Кадурина, 2000; Нечаева, 2002; Клеменов, 2004 и др.).

Дифференцированные ДСТ характеризуются определенным типом наследования, отчетливо очерченной клинической картиной, а в ряде случаев — установленным и хорошо изученным генным или биохимическим дефектом. В большинстве случаев — это моногенные заболевания, причем ведущими среди них являются *наследственные коллагенопатии* (Кадурина, 2000). Клинически коллагенопатии проявляются различными формами несовершенного остеогенеза, синдрома Элерса-Данло, сосудистых нарушений, буллезного эпидермолиза, хондродисплазий, аномалий суставов, офтальмопатий, нефропатий, тугоухости, миопатий, дистрофии зубов и ногтей, патологии сердца и др. Эти заболевания встречаются в популяции достаточно редко. Например, несовершенный остеогенез с частотой 1:10 000; синдром Элерса-Данло — 1:100 000. Для большинства этих заболеваний характерен синдромальный характер поражения с преимущественной локализацией патологических процессов в специфических соединительных тканях. Особенности клинического течения конкретного заболевания зависят от типа дефектного коллагена и характера мутационного повреждения гена, определяющего биохимический дефект соответствующего коллагена. Наследственные коллагенопатии, по-нашему мнению, можно классифицировать с учетом генетического дефекта на путях синтеза либо распада коллагена. С этих позиций могут быть выделены три группы заболеваний. Наследственные коллагенопатии, обусловленные мутациями (1) в самих коллагеновых генах, (2) в генах ферментов внутри- и внеклеточного созревания (процессинга) коллагена, а также (3) в генах ферментов, принимающих участие в процессе распада коллагена. В настоящее время насчитывается более 70 нозологических форм, относящихся к группе наследственных коллагенопатий. Очевидно, что эта группа будет расширяться по мере уточнения наших знаний в области молекулярной генетики. Кроме того, полиморфные мутации в некоторых коллагеновых генах определяют наследственную предрасположенность к такой распространенной патологии, как остеопороз, остеоартроз, отосклероз, артериальные аневризмы и др.

Аналогичным образом в скором времени можно будет классифицировать ДСТ, обусловленные дефектами синтеза фибриллина, — наследственные фибриллинопатии. В первую очередь, к подобным заболеваниям относится синдром Марфана 1 типа, классические варианты которого обусловлены мутациями в гене фибриллина-1. Мутации в гене фибриллина-2 являются причиной развития врожденной арахнодактилии с контрактурами суставов.

Различные генетические формы синдрома «cutis laxa», а также артериальной обструктивной болезни обусловлены мутациями в генах эластина и фибулина-5.

Генетические дефекты белков внеклеточного матрикса также ассоциированы с различными формами наследственных ДСТ. Мутации в генах протеогликанов, взаимодействующих с коллагенами и участвующих в регуляции их пространственной организации, приводят к развитию синдромов, включающих хондродисплазию, аномалии суставов, офтальмопатии, нефропатии, буллезный эпидермолиз. При этом клиническая симптоматика многих наследственных протеогликанопатий в значительной степени перекрывается с симптомами аналогичных вариантов наследственных коллагенопатий. Нарушения процессинга гликозаминогликанов лежат в основе развития мукополисахаридозов. Некоторые генетические варианты буллезного эпидермолиза, нефропатии и врожденной миопатии обусловлены мутациями в генах ламининов базальной мембраны и могут быть отнесены в группу ламининопатий. Мутации в гене хрящевого олигомерного матриксного белка, относящегося к семейству тромбоспондинов, ответственны за псевдоахондроплазию и множественную эпифизиальную дисплазию. Полиморфная мутация в другом гене тромбоспондина (THBS4) ассоциирована с семейной формой коронарной сердечной недостаточности. Общность этиологии позволяет отнести указанные заболевания в одну группу — тромбоспондинопатий.

Генетические нарушения морфогенеза костной ткани реализуются в виде различных вариантов скелетной дисплазии. Поскольку ведущая роль в морфогенезе костной ткани принадлежит присутствующим во внеклеточном матриксе факторам роста, а также взаимодействующим с ними антагонистам и рецепторам, не удивительно, что мутации в генах этой системы обнаруживаются у пациентов с наследственными заболеваниями скелета. Причем наиболее часто мутации нарушают структуру не самих факторов роста, а их рецепторов. Это справедливо для генов рецепторов фибробластных факторов роста, мутации в которых ассоциированы с различными формами краниосиностоза и ахондроплазии. Аналогичная картина характерна для генов трансформирующих факторов роста β, к числу которых относятся костные морфогенетические белки. В самих генах костных морфогенетических белков мутации наблюдаются не так часто. Исключение составляет ген хрящ-производного морфогенетического белка (CDMP1 или GDF5), дефектная работа которого ассоциирована с различными формами хондродисплазии и брахидактилии. Однако чаще у пациентов с подобными наследственными заболеваниями идентифицируются мутации в рецепторах трансформирующих факторов роста β. Мутации в генах антагонистов костных морфогенетических белков приводят к развитию различных форм симфалангизма, синдромов множественного синостоза, анкилоза и склеростеоза.

В отдельную группу наследственных ДСТ можно выделить заболевания, обусловленные мутациями в генах, кодирующих ферменты протеолиза белков внеклеточного матрикса. Количество наследственных заболеваний, обусловленных мутациями в генах матриксных металлопротеиназ, относительно невелико. Это редкие варианты остеолиза, артропатии, остеоартрита и тромбоцитопении. Гораздо более значима роль полиморфных аллелей этих генов, предрасполагающих к развитию фиброваскулярных образований при заболеваниях, индуцируемых неблагоприятными внешними воздействиями, такими, в первую очередь, как курение или действие других канцерогенов. Это различные варианты бронхолегочной патологии, включая бронхиальную астму, хроническую обструктивную болезнь легких, эмфизему легких, легочный фиброз, а также сердечно-сосудистой недостаточности, ретинопатии, эндометриоза, старения кожи и т. п. Нельзя не упомянуть также о связи полиморфизмов этих генов с различными онкологическими заболеваниями. Мутации в генах дезинтегрин-подобных металлопротеиназ ассоциированы с редкими наследственными вариантами синдрома Элерса-Данло, тромбоцитопении, а также синдромами, в структуру которых входят остеоартрит и хондродисплазия.

При формулировке диагноза наследственной ДСТ целесообразно выделять нозологическую форму, характер мутации в гене или ферменте, первичный биохимический дефект, тип наследования, течение заболевания (легкое, среднетяжелое, тяжелое), а также наличие осложнений и сопутствующих заболеваний. Примеры формулировки диагноза:

1. *Диагноз основной.* Несовершенный остеогенез I типа. Мутация (Gly79Arg) в гене COL1A1 типа. Аутосомно-доминантный тип наследования. Ранняя форма. Среднетяжелое течение.

Сопутствующая патология: тромбоцитопатия высвобождения по секреторному типу. *Осложнение:* варусная деформация голеней.

2. *Диагноз основной.* Синдром Элерса–Данло, VI, кифосколиотический тип. Нонсенс мутация Y511X в гене PLOD1. Дефицит лизилгидроксила-

зы 1 типа. Аутосомно-рецессивный тип наследования. Среднетяжелое течение.

Сопутствующая патология: обменная нефропатия.

Однако на практике дать точную формулировку диагноза удается лишь в исключительных случаях, что связано с трудностями молекулярной идентификации мутации и ферментной диагностики.

Недифференцированные дисплазии соединительной ткани (ДСТ) диагностируются тогда, когда у пациента набор клинических признаков не укладывается ни в одно из наследственных моногенных заболеваний. Недифференцированные ДСТ — это генетически гетерогенная группа нозологических форм, ассоциированных с развитием многочисленных хронических заболеваний. Внимательный врачебный осмотр членов семьи пробанда, клинико-инструментальные и лабораторные исследования, выполненные по единой программе, позволяют обнаружить признаки ДСТ, которые не соответствуют ни одному из известных синдромальных заболеваний. При клинико-генеалогическом обследовании родственников пациентов с недифференцированной ДСТ обнаруживается «семейное накопление» проявлений соединительно-тканной дисплазии. По-нашему мнению, *недифференцированные ДСТ* — это генетически гетерогенная группа заболеваний мультифакториальной природы, с прогредиентным течением, в основе которой лежат нарушения синтеза, распада или морфогенеза компонентов внеклеточного матрикса, возникающие у лиц с определенной генетической предрасположенностью в периоде раннего эмбриогенеза или постнатально под действием неблагоприятных факторов внешней среды.

В ряде случаев набор фенотипических признаков у пациентов этой группы напоминает ту или иную синдромальную патологию, которую следует расценивать как фенокопию дифференцированных ДСТ. Существенную помощь в диагностике оказывают изучение особенностей течения раннего эмбрионального периода развития плода, а также клинико-генеалогический анализ с обязательным осмотром максимально возможного числа родственников пробанда.

Отсутствие унифицированной терминологии, общепринятой классификации привело к тому, что сегодня многие авторы применяют «свою» терминологию для обозначения недифференцированной ДСТ. Нередко эта патология трактуется как «соединительно-тканная дисплазия со смешанным фенотипом», «генерализованная дисплазия соединительной ткани», «слабость соединительной ткани», «врожденная дисплазия соединительной ткани», «мезенхимальная недостаточность», «изолированная соединительно-тканная дисплазия отдельных органов (позвоночника, почек, сердца, легких)», «синдром соединительно-тканной дисплазии» (Земцовский, 1998; Кадурина, Горбунова 2005). Это, безусловно, отражает несовершенство классификационных подходов. Путаница в терминах затрудняет работу врача-клинициста. Особое непонимание вызывает термин «изолированной соединительно-тканной дисплазии» тех или иных органов. В большинстве случаев тщательное клинико-морфологическое обследование больного и членов его семьи, как правило, позволяет выявить различные микропризнаки соединительно-тканной дисплазии. Определенной критики заслуживает и употребление весьма распространенного в практике термина «врожденная мезенхимальная недостаточность», который указывает лишь на факт происхождения соединительной ткани из мезенхимы, и, как мы полагаем, не должен использоваться для клинической характеристики заболевания.

Чаще всего недифференцированная ДСТ проявляется тремя основными фенотипами: *марфаноидным, элерсоподобным и неклассифицированным*, что, по-нашему мнению, следует отражать в формулировке диагноза.

Недифференцированная ДСТ с марфаноидным фенотипом характеризуется скелетными аномалиями (долихостеномелия, тенденция к арахнодактилии, различные деформации грудной клетки, позвоночника и др.), малыми аномалиями сердца и сосудов, нарушением органа зрения (миопия, мегалокорнеа, голубоватые склеры, ангиопатия сетчатки) и др.

При *недифференцированной ДСТ с элерсоподобным* фенотипом у больных выявляется тенденция к гиперрастяжимости кожи (до 2–3 см), разной степени выраженности гипермобильность суставов, голубоватые склеры и др. признаки соединительнотканной дисплазии.

Когда клиническая симптоматика, выявляемая у больного, не укладывается ни в один из указанных выше фенотипов, следует использовать термин *недифференцированная ДСТ с неклассифицированным фенотипом*.

Предпринята попытка классифицировать ДСТ с выделением клинических синдромов, связанных с диспластикозависимыми изменениями и патологическими состояниями, ассоциированными с основным заболеванием (Нечаева и др., 2002). Подобный подход логичен, так как позволяет рассматривать ассоциированную с поражением

соединительной ткани хроническую патологию с прогредиентным течением как единый этиопатогенетический процесс. Ниже представлены примеры формулировки диагноза:

1. *Диагноз основной.* Недифференцированная дисплазия соединительной ткани. Марфаноидный фенотип. Пролапс митрального клапана, добавочная хорда в полости левого желудочка, расширение корня аорты и синуса Вальсальвы; воронкообразная деформация грудной клетки II степени, кифосколиоз, плоскостопие, варикозное расширение вен нижних конечностей. Трахеобронхомаляция. Нефроптоз, обменная нефропатия. Дискинезия желчевыводящих путей. Хронический гастродуоденит.

2. *Диагноз основной.* Недифференцированная дисплазия соединительной ткани. Элерсоподобный фенотип. Двустворчатый аортальный клапан. Сколиоз грудного отдела позвоночника II степени. Мегаколон; гастроптоз, хронический эзофагит; хронический гастродуоденит; дуоденогастральный рефлюкс II степени; спастический колит.

Мы рассматриваем ДСТ как дополнение к Международной классификации болезней (МКБ) X пересмотра. Класс XIII M00-M99. Болезни костно-мышечной системы и соединительной ткани. Данный раздел включает инфекционные артропатии (M00-M03); воспалительные полиартропатии (M05-M14); артрозы (M15-M19); другие поражения суставов (M20-M25); системные поражения соединительной ткани (M30-M36); дорсопатии (остеохондроз, спондилопатии, спондилез, дорсалгии, M40-M54); болезни мягких тканей (болезни мышц, синовиты и тендосиновиты, M60-M79); остеопатии и хондропатии (остеопороз с патологическим переломом, остеопороз при болезнях, классифицированных в других рубриках, а также другие нарушения плотности и структуры кости и хондропатии, M80-M94).

При этом нельзя забывать о том, что МКБ — это не номенклатура всех болезней. В ней нозологические единицы отождествляются с симптомами и причинами смерти, которые как бы возводятся в ранг нозологических единиц.

В заключение еще раз подчеркнем, что при многих наследственных заболеваниях соединительной ткани, вызванных дефектом разных генов, отмечается сходная клиническая симптоматика, в силу чего их дифференциальная диагностика, проводимая только по клиническим закономерностям, невероятно трудна. Основу классификации ДСТ должны составлять данные об известном первичном генетическом дефекте или об изменении аминокислотной последовательности соответствующих белков с учетом их участия в определенных метаболических циклах.

2.2. ДИСПЛАЗИЯ СОЕДИНИТЕЛЬНОЙ ТКАНИ В СТРУКТУРЕ ГЕНЕТИЧЕСКОЙ ПАТОЛОГИИ

До настоящего времени как в нашей стране, так и за рубежом не проведено строгих эпидемиологических исследований, посвященных изучению распространенности ДСТ. Имеющиеся в литературе сведения касаются, преимущественно, частоты встречаемости в популяции ряда дифференцированных ДСТ. Данные о распространенности недифференцированных ДСТ практически отсутствуют и носят противоречивый характер. Высказывается предположение, что ДСТ встречаются у детей Санкт-Петербурга с частотой не менее 15,8% (Воронцов, 1992). Показано, что распространенность ДСТ в отдельных регионах России достигает у детей 9,8% (Чемоданов и др., 2002), а у взрослых — 8,5% (Головский и др., 2002). Имеются указания на частую встречаемость (до 15%) пролапса митрального клапана (Бочкова, 1981; Procacci et al., 1976; Darsee, 1979; Levy et al., 1987; Saunders, 2000) и синдрома гипермобильности суставов (Беленький и др., 2002; Mikkelson et al., 1996; Hudson et al., 1998; Martin-Sanies et al., 1998; Verhoeven et al., 1999), которые нередко обусловлены ДСТ. В то же время, по данным И.А. Викторовой (2004), ДСТ наблюдается с частотой от 26 до 80%.

Нами проведено изучение частоты встречаемости ДСТ среди генетически детерминированных заболеваний моногенной и мультифакториальной природы по данным обращаемости первичных семей в Диагностический центр (медико-генетический) Санкт-Петербурга (ДЦ (МГ) СПб) на протяжении 1996–2000 гг. (табл. 2.1). Как видно из данных таблицы, за 1996–2000 годы в ДЦ (МГ) СПб прошло 8473 семьи с заболеваниями моногенной и мультифакториальной природы. При этом на долю разных нозологических форм ДСТ пришлось 6,1% (5,5–6,5).

Приведенные данные свидетельствуют, что в Санкт-Петербурге отмечается отчетливая тенденция к росту числа больных ДСТ ($p < 0,001$). Указанное обстоятельство, возможно, является отражением неблагополучной экологической обстановки в условиях мегаполиса, неполноценного питания детей (Воронцов, 1992), снижением со-

Таблиц

Структура заболеваний опорно-двигательного аппарата (по данным ДЦ (МГ) СПб)

Нозология	Год/количество семей					Всего
	1996/1627	1997/1583	1998/1687	1999/2021	2000/1555	1996–2000/84
ДСТ	91	128	101	103	96	519
%	5,6	8,1***	6,0***	5,1***	6,2***	6,1
ВПР скелета	10	19	23	33	77	162
%	0,6	1,2***	1,3***	1,6***	4,9***	1,9
Синдромы МВПР	5	5	7	5	7	29
%	0,3	0,3	0,4	0,2	0,3	0,3
Другие*	23	26	21	13	14	97
%	1,4	1,6***	1,2***	0,6***	0,9***	1,1
Всего:	129	178	152	154	194	807
%	7,9	11,5***	9,0***	7,6***	12,5***	9,5
% ДСТ	70,5	71,9	66,4**	66,9**	49,5***	64,3

Примечание: п — количество первичных семей с заболеваниями моногенной и мультифакториальной природы; ДСТ — д зия соединительной ткани; ВПР — врожденные пороки развития. Синдромы МВПР — синдромы множественных врожденных ков развития с поражением скелета. Другие — другие заболевания скелета; % ДСТ — частота ДСТ в структуре заболеваний но-двигательного аппарата. ** достоверность различий ($p < 0,01$); *** — достоверность различий ($p < 0,001$) с данными 1996

держания магния в Невской воде (Чурина, 1995), улучшением диагностики и др.

Анализ представленных данных свидетельствует о том, что в течение 1997–1998 годов, по сравнению с 1996 г., наблюдается рост числа первичных семей, имеющих детей с ВПР скелета ($p < 0,001$), который особенно усилился в последние два года. Это связано с тем, что начиная с 1.01.99 года, ДЦ (МГ) СПб официально является коллектором данного вида информации, отвечая за проведение мониторинга ВПР по Санкт-Петербургу (приказ МЗ РФ № 268 от 10.09.1998 г.). Именно ростом числа больных детей с ВПР скелета можно объяснить наметившееся достоверное снижение за анализируемый период времени частоты ДСТ в структуре заболеваний опорно-двигательного аппарата с 71,9% (1997 г.) до 49,5% (2000 г.), что составило в среднем 64,3% (63,3–65,3). Количество семей, имеющих больных синдромами МВПР с поражением скелета, на протяжении всех лет наблюдений сравнительно стабильно и составляет в среднем 0,3% от общего числа первичных семей.

В то же время, число семей с заболеваниями скелета мультифакториальной природы (сколиоз, дисплазия тазобедренных суставов, болезнь Пертеса и др.) в последние годы достоверно снижается ($p < 0,001$), что связано, видимо, с большей осведомленностью практических врачей с показаниями к направлению больных на консультацию в медико-генетический центр.

В табл. 2.2 представлены сведения о частоте встречаемости наследственных болезней соединительной ткани, выявленных в ДЦ (МГ) СП протяжении анализируемого периода.

Как видно из представленных данных, с патологии, выявляемой в специализированно реждении нашего города, весьма невелик. Н лее часто встречаются две нозологические мы — недифференцированные ДСТ, выявл более чем у половины (54,6%) обследовани синдром Марфана, которым, исходя из пре ленных данных, страдает практически кажды тый (20,3%) из числа обратившихся за меди нетической консультацией пациентов. Трети сто в структуре болезней соединительной занимает несовершенный остеогенез, диаг рованный у 5,9% пробандов. Практически с ковой частотой встречались синдром Элерс ло — (4,6%), наследственные системные з вания скелета (5,0%), различные син множественных врожденных пороков разви марфаноидным фенотипом (4,2%). В 13 (2,5%) семей был выявлен семейный пролап рального клапана. Только в единичных слу примерно с одинаковой частотой выявляли кие разные по популяционной частоте заб ния, как идиопатический ювенильный остео (у 5 из 519; 0,9%), семейная гипермобил суставов (у 3 из 519; 0,6%), мукополисахари 3 из 519; 0,6%), синдром Альпорта (у 2 и 0,4%). Анализируя частоту встречаемости с ных клинических вариантов наследственн лезней соединительной ткани, можно от тенденцию к нарастанию в последние годы семей, имеющих больных недифференциро

Таблица 2.2

Наследственные болезни соединительной ткани (по данным ДЦ (МГ) СПб)

Нозологические формы	Годы наблюдения					Всего
	1996	1997	1998	1999	2000	
Недифференцированная ДСТ	39	73	57	59	56	284
Синдром Марфана	10	29	23	20	23	105
Несовершенный остеогенез	10	12	4	4	1	31
Синдром Элерса–Данло	4	5	4	6	5	24
Ювенильный остеопороз	2	–	–	2	1	5
Синдром Альпорта	–	1	–	1	–	2
Идиопатическая дилятация аорты	1	–	–	–	–	1
Синдромы МВПР	8	5	7	–	2	22
Ахондроплазия	2	–	1	1	–	4
Гипохондроплазия	3	1	2	3	1	10
Спондилоэпиметафизарная дисплазия	5	2	2	–	3	12
СГС	–	–	–	2	1	3
СПМК	6	–	–	5	2	13
Мукополисахаридоз	1	–	1	–	1	3
Итого	91	128	101	103	96	519

Примечание: Синдромы МВПР — синдромы множественных врожденных пороков развития с марфаноидным фенотипом. СГС — семейная гипермобильность суставов. СПМК — семейный пролапс митрального клапана.

ДСТ и синдромом Марфана. По расчетным данным в Санкт-Петербурге с 1.01.1996 по 1.01.2000 гг. проживало 4 627 788 человек, среди которых больных синдромом Марфана с учетом распространенности патологии в европейской популяции было выявлено 69, а с синдромом Элерса–Данло — 46 человек. Сопоставление частоты выявления синдрома Марфана в наших наблюдениях (табл. 2.2) с популяционными данными свидетельствуют о гипердиагностике этого заболевания ($p < 0,001$). Вероятно, это связано с недостаточной осведомленностью клиницистов с диагностическими критериями диагностики и недоступностью методов молекулярно-генетического обследования. В то же время, наметилась тенденция к снижению частоты обращения в ДЦ (МГ) СПб больных с несовершенным остеогенезом, диагностикой и лечением которого занимаются преимущественно ортопеды. Выявленный нами факт отсутствия преемственности между врачами-ортопедами и медицинскими генетиками в Санкт-Петербурге свидетельствует, что семьи больных с данной патологией, практически, не получают квалифицированного медико-генетического консультирования.

Анализ направлений больных в ДЦ (МГ) СПб установил, что более половины (263 из 519; 50,8%) пациентов были направлены на консультацию врачами детских поликлиник, а каждый четвертый (129 из 519; 24,9%) — врачами больниц, специализированных клиник и диагностических центров города. Незначительное число больных (14 из 519; 2,7%) обратились за консультацией самостоятельно или по направлению райвоенкоматов (15 из 519; 2,9%). Остальные пациенты были направлены в ДЦ (МГ) СПб различными специалистами: ортопедами (25 из 519; 4,8%), неврологами (15 из 519; 2,9%), эндокринологами (14 из 519; 2,7%), ревматологами (14 из 519; 2,7%), акушерами и гинекологами (11 из 519; 2,1%), нефрологами (6 из 519; 1,1%) и окулистами (4 из 519; 0,7%). В табл. 2.3 представлены диагнозы направления и основная патология, послужившая причиной обращения больных ДСТ в ДЦ (МГ) СПб.

Из приведенных данных видно, что большинство больных, у которых при обследовании в ДЦ (МГ) СПб были выявлены разные клинические варианты ДСТ, направлялись на консультацию преимущественно с двумя диагнозами: синдром Марфана (28,0%) либо недифференцированная ДСТ (24,5%). Как правило, для обозначения заболевания использовались самые разнообразные термины, а именно: врожденная мезенхимальная недостаточность, врожденная дисплазия соединительной ткани, врожденный мезенхиматоз, соединительно-тканная дисплазия сердца, кожи и др. Значительно реже встречались такие диагнозы направления, как синдром Элерса–Данло (3,7%), несовершенный остеогенез (2,7%) и ювенильный остеопороз (1,3%).

У пациентов с ДСТ ошибочно диагностировались: неврологические (доброкачественная миопа-

Табл

Основная патология у больных с дисплазиями соединительной ткани, послужившая причиной обращения в ДЦ (МГ) СП

Основная патология	Год наблюдения					Все
	1996	1997	1998	1999	2000	
Синдром Марфана	20	33	41	28	23	14
Недифференцированная ДСТ	13	14	28	42	30	12
Синдром Элерса-Данло	6	–	3	7	3	1
Несовершенный остеогенез	4	1	4	4	1	1
Ювенильный остеопороз	2	1	–	3	1	7
Ортопедическая патология	10	3	1	5	9	2
Неврологическая патология	2	8	5	10	5	3
Эндокринная патология	4	12	3	–	9	2
Гастроэнтерологическая патология	1	3	4	4	–	1
Нефрологическая патология	1	2	–	1	5	9
Муковисцидоз	3	6	2	1	1	1
Синдром Клайнфельтера	1	4	–	–	1	6
Подвывих хрусталика	2	2	–	–	–	4
ВПР	2	–	1	–	–	3
МВПР	2	–	1	1	3	7
Мукополисахаридоз	1	–	–	–	1	2
Келоидные рубцы	–	1	1	–		2
Другая патология	1	1	2	–	1	5
Обследование	12	25	5	–	2	4
Обратились самостоятельно	1	5	6	–	2	1
Итого:	88	121	107	106	97	51

тия, пирамидная недостаточность, детский церебральный паралич, 5,8%); ортопедические (спондилоэпифизарная дисплазия, ахондроплазия, сколиоз, болезнь Пертеса, 5,4%); эндокринные (задержка полового развития, высокорослость, нарушение менструальной функции, 5,4%); гастроэнтерологические (целиакия, синдром мальабсорбции, 2,3%) и нефрологические (дисметаболическая нефропатия, нефроптоз, 1,7%) заболевания. У некоторых пациентов ставились ошибочные диагнозы муковисцидоза (2,5%), множественных (1,3%) и изолированных (0,6%) врожденных пороков развития, синдрома Клайнфельтера (1,2%), мукополисахаридоза (0,4%) и др. Достаточно часто (8,5%) больные направлялись на консультацию с диагнозом: Обследование. Приведенные данные свидетельствуют о широком спектре «клинических масок» ДСТ.

В табл. 2.4 представлены данные анализа совпадений диагноза направления (ДН) и окончательного диагноза (ОД) наиболее распространенных ДСТ.

Проанализировано 406 диагнозов направления больных, которым при обследовании в ДЦ (МГ) был выставлен окончательный диагноз наследственные заболевания соединительной ткани. При этом подтверждение диагноза направления было получено только у 197 из 406 (48,5%) обследованных. Как видно из представленных данных, ности в постановке диагноза вызывали пра ски все нозологические формы ДСТ. Так, си Марфана был подтвержден только у 36,9% следственные системные заболевания скел 37,5%; синдром Элерса–Данло — у 26,3% па тов. Несколько меньшее количество диагно ских ошибок пришлось на недифференциров ДСТ: подтверждение диагноза получено у обследованных. Несовершенный остеогене подтвержден при обследовании в ДЦ (МГ) 11 из 16 (68,7%), а ювенильный остеопороз из 6 больных.



Рис. 2.1

Таблица 2.4

Совпадение диагноза направления и окончательного диагноза дисплазий соединительной ткани (по данным ДЦ (МГ) СПб)

Диагноз направления	Год наблюдения					Всего
	1996	1997	1998	1999	2000	
	ДН/ОД	ДН/ОД	ДН/ОД	ДН/ОД	ДН/ОД	ДН/ОД
С. Марфана	20/4	33/16	41/16	31/6	43/20	168/62
Недифференцированная ДСТ	13/9	14/10	26/23	48/23	40/29	141/91
Несовершенный остеогенез	4/4	3/1	4/3	4/2	1/1	16/11
Ювенильный остеопороз	1/1	1/0	0/0	3/2	1/1	6/4
СЭД	6/1	0/0	3/1	7/3	3/0	19/5
НСЗС	11/4	3/0	1/0	5/0	36/17	56/21
Итого:	55/23	54/27	75/43	98/36	124/68	406/197

Примечание: СЭД — синдром Элерса-Данло; НСЗС — наследственные системные заболевания скелета.

На рис. 2.1 представлен возрастной состав больных ДСТ.

Представленные данные свидетельствуют, что на протяжении всех лет наблюдения прослеживаются общие закономерности, а именно: пик диагностики ДСТ приходится у 62,0% больных на школьный и особенно на старший школьный возраст ($p < 0,001$). Только у 13,3% пациентов изучаемая патология была диагностирована в возрасте от 1 до 3, а у 16,2% — 4–6 лет. После 18 лет частота выявления ДСТ резко снижается. Только у 6,2% данная патология наблюдалась в возрасте от 19 до 29 лет и лишь у 2,5% обследованных в возрасте 30 и более лет.

В табл. 2.5 представлены данные по распределению больных ДСТ по полу.

Таблица 2.5

Распределение пробандов дисплазией соединительной ткани по полу (по данным ДЦ (МГ) СПб)

Годы наблюдения	Пол пробандов		Всего
	мужской	женский	
1996	45	46	91
%	49,5	50,5	100,00
1997	83	45	128
%	64,8	35,2	100,00
1998	54	47	101
%	53,5	46,5	100,00
1999	63	40	103
%	61,2	38,8	100,00
2000	56	40	96
%	58,3	41,7	100,00
Всего	301	218	519
%	58,0	42,0	100,00

Приведенные данные свидетельствуют о более частом выявлении изучаемой патологии у лиц мужского пола по сравнению с лицами женского пола. Однако, анализ данных рис. 2.1, в котором представлено распределение больных ДСТ по возрасту и полу, не подтвердил различий по частоте заболевания в зависимости от пола у детей младших возрастных групп. Более частое выявление патологии у подростков мужского пола наблюдается преимущественно в возрасте с 14 до 18 лет, что связано, видимо, с тщательным обследованием юношей перед призывом на военную службу.

Таким образом, частота ДСТ среди больных с генетически детерминированной патологией составляет 6,1% (5,5–6,5). У большинства (62,0%; $p < 0,001$) пик диагностики патологии приходится на школьный и особенно старший школьный возраст. Расхождение диагноза направления и окончательного диагноза получено в 51,5% (46,6–56,3) случаев. Выявление ДСТ вызывает затруднения у врачей практически всех специальностей. Особенно неблагоприятно обстоят дела с диагностикой соединительно-тканной дисплазии у лиц в возрасте от 1 до 3-х лет и у взрослого населения. Полагаем, что во многом это связано с недостаточной осведомленностью клиницистов с критериями ранней диагностики данной патологии, отсутствием семейного подхода к выявлению заболевания, а также преемственности наблюдения больных между педиатрами и терапевтами.

Глава 3

ДИАГНОСТИКА ДИСПЛАЗИИ СОЕДИНИТЕЛЬНОЙ ТКАНИ

Многолетний клинический опыт ведения больных ДСТ позволяет считать, что этот диагноз, как никакой другой, просто «виден на глаз», еще задолго до того, как пациент откроет рот и начнет говорить. Нужно только научиться правильно и целенаправленно смотреть на него. В этом врачу поможет знание основных микроаномалий (синонимы: малые пороки развития, врожденные морфогенетические варианты, стигмы дизэмбриогенеза, дизрафия и др.). Далее остается «совсем немного» — верифицировать основной диагноз, ассоциированную с ним патологию и сопутствующие заболевания, используя комплексный подход, включающий:

— клинико-генеалогическое обследование семьи больного;

— анамнез болезни и жизни пациента;

— клинико-морфологическое и инструментальное обследование больного и членов его семьи;

— диагностику основных биохимических маркеров соединительно-тканной дисплазии;

— молекулярную диагностику мутаций в соответствующих генах при наследственных формах ДСТ.

3.1. КЛИНИЧЕСКАЯ ДИАГНОСТИКА

Итак, клиническая диагностика ДСТ включает выявление характерных микроаномалий развития, клинико-генеалогическое обследование семьи больного, анализ истории заболевания и основных жалоб пациента, клинико-морфологическое и инструментальное обследование больного и членов его семьи.

3.1.1. Основные микроаномалии развития

Под микроаномалиями понимают незначительный морфологический дефект, который не сопровождается функциональными нарушениями со стороны органов и систем организма. Ниже представлены наиболее часто встречающиеся соединительнотканные микроаномалии, как бы определяющие «внешний портрет» больного ДСТ:

телосложение: чаще астеническое;

физическое развитие: макросоматическое, макромезосоматическое, дисгармоничное, с преобладанием роста над массой тела;

череп: акроцефалия, брахицефалия, плоский затылок, гиперостозы;

челюстно-лицевая область: узкое, вытянутое, асимметричное лицо; прогнатия; микро-, ретрогения; высокое либо готическое нёбо; патологический прикус, аномалия расположения суставных отростков, патология роста зубов: скученность; тремы, диастема, гипоплазия эмали или дентина, гиподонтия, аномалия прорезывания зуба мудрости; пародонтит; искривление носовой перегородки;

глаза: голубые склеры, радиально-лакунарный тип радужки, миопия, косоглазие, подвывих хрусталика, врожденная катаракта;

уши: мягкие, недоразвитие завитка, противозавитка, трагуса, Дарвинова бугорка, мочки, тугоухость, глухота;

кожа: тонкая с выраженной подкожной венозной сетью, гиперэластичная, бархатистая, «симптом папиросной бумаги», келоидные рубцы, множественные пигментные пятна, стрии в заднебоковых отделах грудной клетки, экхимозы, гемангиомы, телеангиоэктазии, витилиго, гипотрихоз, гиперепигментация кожи над остистыми

отростками грудо-поясничного отдела позвоночника, варикозное расширение вен;

ногти: ломкие, расщепляющиеся на пластинки, с участками очаговой аплазии; анонихия, пахионихия, лейконихия;

волосы: тонкие, ломкие, тусклые, с участками алопеции либо гипотрихоза;

скелетные аномалии: долихостеномелия, деформация грудной клетки, позвоночника, конечностей, дополнительные ребра, различные костно-хрящевые дисплазии;

кисти: гипермобильность, клинодактилия, кожная синдактилия, арахнодактилия;

стопы: широкая сандалевидная щель, макродактилия 1-го пальца, увеличение размера 3-го пальца по сравнению со 2-м, гипермобильность суставов, арахнодактилия (встречается чаще, чем на кистях), плоскостопие, вальгусная либо варусная установка;

мышечная система: вялая осанка, диастаз прямых мышц живота, грыжевые выпячивания, снижение силы и тонуса мышц.

3.1.2. Анализ жалоб

На следующем этапе необходимо тщательно проанализировать жалобы больного (рискнем сказать, что большинство из них часто просто предсказуемы!). В табл. 3.1 представлены основные жалобы обследованных нами 423 больных ДСТ.

Как видно из данных таблицы, наиболее часто встречаются жалобы, свидетельствующие об *астенических нарушениях*: *плохая переносимость физических и психических нагрузок*, *общая слабость*, *снижение работоспособности и аппетита*. Как правило, начиная с препубертатного возраста, больные ДСТ предъявляют многочисленные «*болевые жалобы*». Их беспокоят: *головные боли*; *боли в шейном и поясничном отделах позвоночника*; *животе*; *суставах*, которые, как правило, провоцируются простудными заболеваниями и изменениями метеоусловий; *вывихи, подвывихи суставов*; *переломы длинных трубчатых костей*; *боли в сердце*.

Нередко у больных ДСТ выявляются *психоневрологические расстройства*. Это находит свое отражение в жалобах на *эмоциональную лабильность*, *колебания артериального давления* (наиболее часто выявляется артериальная гипотензия — 37,3%, сопровождающаяся общей слабостью, головными болями, а у ряда пациентов — *синкопе, депрессивным состоянием*. У ряда подростков отмечено *неадекватное поведение*: приступы немотивированной агрессии и склонность к аутизму. Некоторые из наших пациентов состоят на учете в психоневрологическом диспансере.

Начиная с подросткового возраста, больные предъявляют так называемые *«косметические» и «другие» жалобы*. Их беспокоят: *искривление позвоночника*; *деформация грудной клетки*; *уменьшение массы тела*; *варикозное расширение вен*; чрезмерно *высокий* или, наоборот, *низкий рост*; *снижение успеваемости* в школе; *келоидные рубцы*; *задержка полового развития*; *грыжи* различной локализации и *нарушение слуха*.

Больные дети или их больные родственники предъявляют жалобы на *кариес зубов*; *изменение цвета* (потемнение, желтизна) *эмали зубов*; *склонность к синякам*, *носовым и маточным кровотечениям; снижение остроты зрения* и др.

Выраженные нарушения субъективного статуса выявлены и у взрослых больных ДСТ. Так, В. М. Яковлев и др. (1994) указывают на частую встречаемость астенического синдрома (88,0%), «косметических» жалоб (70,0%), снижения остроты зрения (58,5%) у пациентов с ДСТ. Наиболее часто взрослых пациентов беспокоят: боли в стопах (100,0%), позвоночнике (89,6%), суставах (60,0%), частое мочеиспускание, чувство неполного опорожнения мочевого пузыря (39,0%), варикозное расширение вен (37,0%).

Таким образом, сравнительный анализ представленных данных свидетельствует о прогрессирующих с возрастом нарушениях субъективного статуса у больных ДСТ, что приводит к отчетливому снижению качества жизни пациентов.

3.1.3. Клинико-генеалогический метод

Составление родословных следует проводить на основании комплексного изучения данных перекрестного опроса родственников больного и соответствующей медицинской документации. Дополнительные сведения о здоровье членов семьи получают посредством личных осмотров родителей, сибсов и других ближайших родственников пациента. Минимальный объем информации должен включать сведения не менее чем о трех поколениях. Для удобства и наглядности следует составить схему родословной, применяя известные условные обозначения (рис. 3.1). Обследуемый (или консультируемый) пациент называется пробандом. Все родные братья и сестры (сибсы) в схеме располагаются в порядке появления на свет,

Таблица 3.1

Основные жалобы больных дисплазией соединительной ткани (n = 423)

Основные жалобы	Количество больных	%
1. Астенические нарушения:		
— плохая переносимость физических и психических нагрузок	220	52,0
— общая слабость	151	35,7
— снижение аппетита	109	25,8
— снижение работоспособности	107	25.3
2. «Болевые» жалобы:		
— головные боли	178	42,1
— боли в позвоночнике	121	28,6
— боли в животе	116	27,4
— боли в суставах	94	22,2
— боли в сердце	32	7.6
3. Скелетные аномалии, поражение зубов:		
— вывихи, подвывихи суставов	95	22,5
— деформация грудины	83	19,6
— деформация позвоночника	98	23,2
— переломы трубчатых костей	76	17,9
— множественный кариес	120	28,4
— дефект эмали	48	11.3
4. Геморрагические нарушения:		
— носовые кровотечения	92	21,7
— склонность к гематомам	92	21,7
— маточные кровотечения	9	2,1
— разрывы сосудов	1	0.2
5. Психоневрологические расстройства:		
— эмоциональная лабильность	159	37,6
— снижение артериального давления	158	37,3
— повышенная нервная возбудимость	145	34,3
— потливость	116	27,4
— акропарестезии	29	6,8
— повышенная тревожность	24	5,7
— депрессивные состояния	14	3,3
— синкопе	11	2,6
— энурез	5	1,2
— неадекватное поведение	7	1.6
6. Патология органа зрения:		
— снижение остроты зрения	85	20,1
— косоглазие	8	1,9
— голубые склеры	6	1,4
— отслойка сетчатки	3	0.7
7. «Косметические» и другие дефекты:		
— снижение массы тела	79	18,7
— варикозно расширенные вены на нижних конечностях	32	7,6
— чрезмерно высокий рост	29	6,8
— снижение успеваемости в школе	21	4,9
— келоидные рубцы	18	4,2
— задержка роста	17	4,0
— задержка полового развития	17	4,0
— тугоухость	17	4,0
— паховые грыжи	16	3,8
— несостоятельность послеоперационных швов	16	3,8
	5	1,2

Medunitver.com Все по медицине

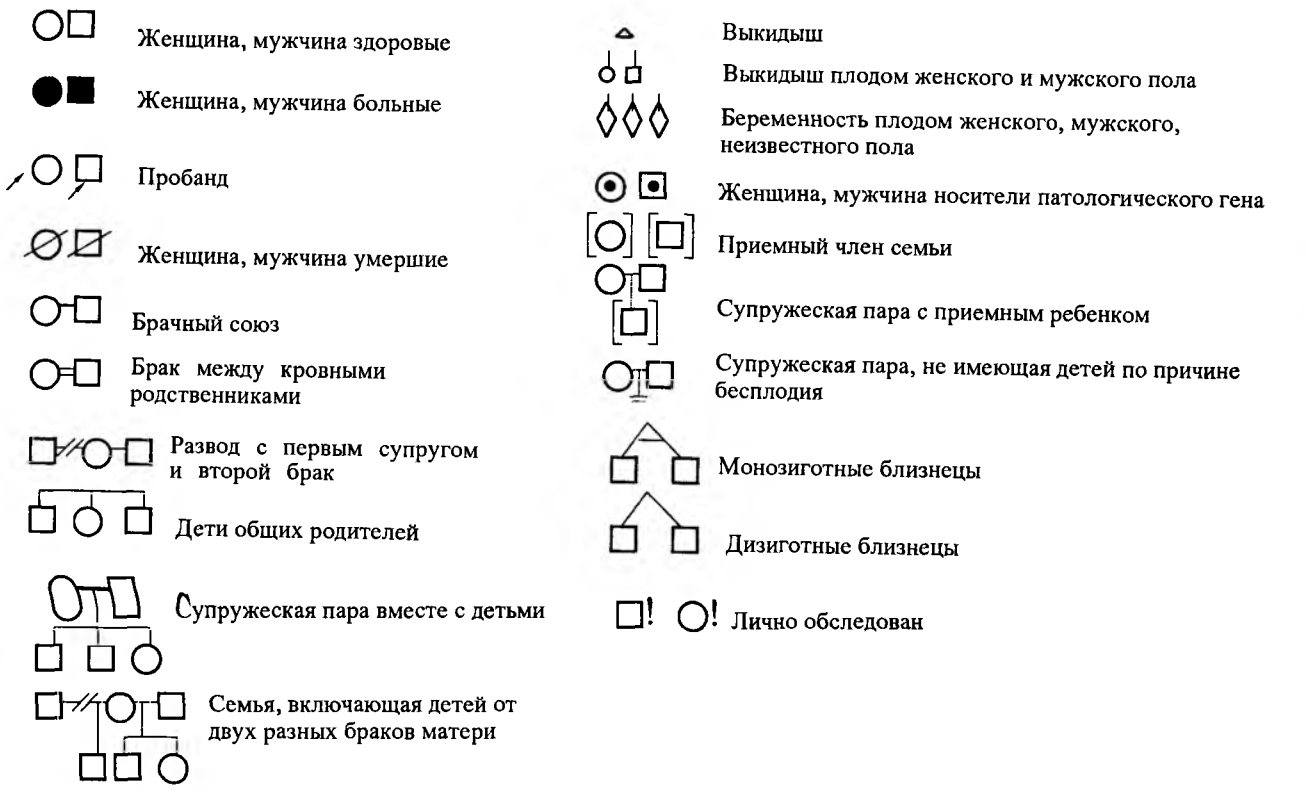

Рис. 3.1. Основные символы, используемые при составлении родословной

слева направо. Внутри поколения каждому его члену присваивается арабская цифра. Римской цифрой, поставленной слева, сверху вниз отмечаются поколения. Символы, обозначающие родственников, страдающих аналогичным заболеванием, заштриховываются. На рис. 3.2 представлен пример родословной. В семье наблюдается сегрегация двух наследственных заболеваний. Пробанд (IV,3) страдает синдромом Элерса–Данло, предположительно 7 типа. Ее родной брат (IV,4) — миопатией Дюшенна. По данным молекулярно-генетического обследования, пробанд также является носительницей мутации в гене миопатии Дюшенна.

3.1.4. Анамнез болезни и жизни пациента

Анамнез болезни свидетельствуют о раннем появлении первых признаков патологии соединительной ткани и прогредиентном течении заболевания. Нередко проявления ДСТ заметны уже *при рождении*. Обращают на себя внимание мышечная слабость, сложности при перевязке пупочного канатика, обусловленные повышенной кровоточивостью, «кожная форма» остатка пуповины, симптомы дисплазии, вывиха, подвывиха тазобедренных суставов, кривошея, тяжелые формы косолапости, плоско-вальгусная установка стоп. У некоторых детей уже в периоде новорожденности диагностируются гипотрофия типа гипостатуры, искривление позвоночника, долихостеномелия, воронкообразная деформация грудной клетки, арахнодактилия, функциональный шум на верхушке сердца. Нередко диспластические изменения клапанов и сосудов в этом возрасте еще отсутствуют. Хотя дополнительные хорды в полости левого желудочка встречаются достаточно часто.

На первом году жизни у пациентов с ДСТ нередко определяются признаки задержки моторного развития. Они начинают держать голову и переворачиваться на 3–4 недели, а сидеть и ходить — на 1–1,5 месяца позже, чем их сверстники. Подавляющее большинство таких детей попадает под наблюдение детского невролога с диагнозом *перинатальная энцефалопатия смешанного генеза*, которая сопровождается различными синдромами: гипертензионным, миатоническим, псевдобульбарным, судорожным и др. Отдельной категории больных, как показывает практический

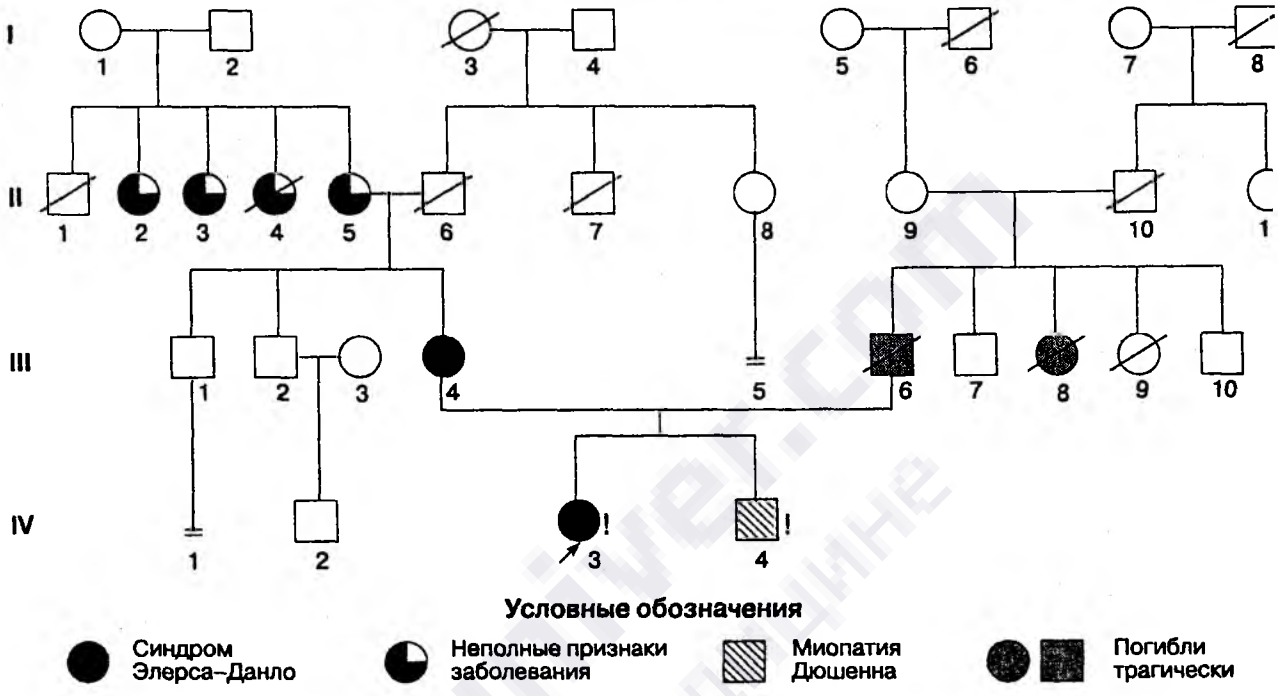

Рис. 3.2. Пример родословной пробанда А., 21 год:

Пробанд (IV,3) и его мать III,4 страдают синдромом Элерса-Данло предположительно 7-го типа. Сибс пробанда IV,6 болен миопатией Дюшенна. По данным молекулярно-генетического обследования пробанд (IV,3) является носительницей мутации в гене миопатии Дюшенна; III,4 — клинические проявления синдрома Элерса-Данло, носительница мутации в гене миопатии Дюшенна; III,10 — трагически погиб в возрасте 50 лет; III,8 — трагически погибла в возрасте 30 лет; III,9 — умерла в 40 лет от сахарного диабета; II,1 — умер от рака желудка в 71 год; II,2,3,4 ,5 — у всех с 25–30 лет остеохондроз, кифоскопиоз, кариес зубов, парадонтоз; II,6 ,7 — умерли в возрасте 50 и 42 лет от инфаркта миокарда; II,10 — трагически погиб в возрасте 53 лет

опыт, даже ставится диагноз *детский церебральный паралич,* причем атонически-астатической формы, который в дальнейшем нередко снимается. У многих больных уже с первых месяцев жизни выявляется страбизм. Характерная особенность пациентов с ДСТ — резистентность к традиционным методам лечения неврологической патологии. Участковых педиатров и родителей беспокоят также задержка физического развития с отставанием массы тела от роста, склонность малыша к срыгиванию, рвоте, запорам, формирование клиники тяжелого рахита, несмотря на проводимые профилактические и лечебные мероприятия.

Характерные проявления ДСТ на втором–третьем годах жизни — мышечная гипотония, неустойчивость походки, вялая осанка, разные варианты деформации грудины, сколиоз позвоночника, гипермобильность суставов, плоско-вальгусная установка стоп. По нашим наблюдениям, именно в этом возрасте отмечаются признаки нарушения аккомодации и рефракции. Наблюдается склонность к рецидивирующим бронхолегочным заболеваниям с обструкт синдромом и тенденцией к затяжному теч У некоторых пациентов, особенно после п сенных респираторно-вирусных инфекций, д стируются пролапсы клапанов сердца.

У пяти–семилетних пациентов с ДСТ о уже имеются задержка физического развит тенический тип конституции, периорбит пастозность, избыточная мобильность сус различные деформации скелета, ранний ка нарушения эмалеобразования, прорезыва формы зубов, аномалии прикуса. Именно период нередко обнаруживаются признаки д рии, дизлексии, повышенной нервной возб сти, энурез.

У детей в возрасте от семи до десяти л полнительно выявляются отчетливые фу нальные изменения сердечно-сосудистой си патология желудочно-кишечного тракта, с мы обменной нефропатии и т. п.

К одиннадцати–тринадцати годам «ас ский и болевой» синдромы становятся «ви

карточкой пациента с ДСТ». На первый план начинают выступать проявления костно-мышечной дисплазии (нарушение осанки, сколиозы, кифосколиозы позвоночника). Появляются первые проблемы с зубами «мудрости». У многих пациентов для них просто не хватает места в челюсти! Обращаем внимание на то, что их удаление должно быть заблаговременно подготовлено и выполнено. Заметим, что в этом возрасте пациенты с ДСТ уже, как правило, находятся под диспансерным наблюдением нескольких специалистов, число которых в ряде случаев достигает 10–12 человек, каждый из которых диагностирует у них самую разнообразную патологию, нередко расценивая ее как изолированную нозологическую форму:

— *ортопед* — плоскостопие, сколиоз, кифоз, килевидную или воронкообразную деформацию грудины и др.;

— *кардиолог* — вегетососудистую дистонию (чаще — по ваготоническому типу), функциональные шумы, обусловленные пролабированием створок различных клапанов, наличием добавочных хорд в полости левого желудочка, аномалии папиллярных мышц, расширение корня аорты либо легочной артерии, аневризмы сосудов сердца;

— *окулист* — голубые склеры, радиально-лакунарный тип радужки, астигматизм, миопию, вывих или подвывих хрусталика, отслойку сетчатки;

— *невролог* — нейроциркуляторную дистонию, остеохондроз, вертебробазилярную недостаточность и др.;

— *гастроэнтеролог* — хроническую патологию желудочно-кишечного тракта сочетанного характера: эзофагит, хронический гастродуоденит, который часто ассоциируется с гастроптозом, гастроэзофагеальным и дуоденогастральным рефлюксами, бульбитом, диспанкреатизмом, дискинезией желчевыводящих путей на фоне аномалий развития, перегибов желчного пузыря, а также со спастическим колитом, недостаточностью баугиниевой заслонки, дисбактериозом, лямблиозом, целиакией и др.;

— *нефролог* — обменную нефропатию, хронический пиелонефрит на фоне пиелоэктазий, гипотонии чашечно-лоханочной системы, нефроптоза, дисплазии почек;

— *пульмонолог* — хронические бронхолегочные заболевания, в ряде случаев на фоне врожденных пороков развития легких, со склонностью к затяжному течению обострений, возникновению обструктивного синдрома, ателектазов, рецидивирующего пневмоторакса; бессимптомное течение острых бронхопневмоний и др.;

— *гематолог* — склонность к повышенной кровоточивости, связанной обычно с тромбоцитопатией высвобождения по секреторному типу либо болезнью Виллебранда;

— *стоматолог* — кариес, нарушение дентино- и эмалеобразования, выпадение зубов, генерализованный пародонтит; тремы, скученность зубов, аномальный рост клыков и зубов мудрости;

— *сурдолог* — нейросенсорную тугоухость, отосклероз.

В препубертатном и пубертатном периодах многие девушки состоят на учете у *эндокринолога-гинеколога* в связи с задержкой формирования вторичных половых признаков, менструального цикла или из-за склонности к ювенильным маточным кровотечениям. В дальнейшем акушерский анамнез таких женщин нередко отягощен бесплодием, самопроизвольными выкидышами, преждевременными родами с ранним отхождением околоплодных вод, слабостью родовой деятельности, склонностью к кровотечениям в родах, развитию симфизитов либо длительному несокращению матки в послеродовом периоде.

Необходимо отметить, что и юноши в этом возрасте нередко попадают к эндокринологу с целью уточнения причины задержки формирования вторичных половых признаков и высокорослости.

Таким образом, соединительно-тканная дисплазия сопровождается нарушением нормального функционирования практически всех органов и систем организма. Незнание данной проблемы чревато тем, что зачастую именно *вторичные, а не первичные симптомы* становятся ведущими в формулировке диагноза основного заболевания, при разработке системы реабилитации и определении прогноза жизни больного.

Анамнез жизни. При сборе анамнеза жизни у больного ДСТ необходимо, по возможности, выяснить, как протекала настоящая беременность у его матери (наличие токсикозов беременности, угрозы самопроизвольных выкидышей, интеркуррентных заболеваний, факта приема медикаментов либо указаний на вероятность воздействия профессиональных вредностей, физических или психических травм). Важно уточнить характер течения анте- и интранатальных периодов, ибо имевшие место неблагоприятные внешние факторы в периоде эмбриогенеза могут сыграть решающее значение в реализации генетической программы индивидуума.

Согласно нашим данным, в семьях пациентов с наследственными заболеваниями соединительной ткани отмечается частая патология беременности (гестозы, угрозы прерывания, нефропатии,

обострение хронических очагов инфекции, ОРВИ) и родов (преждевременные, с более ранним отхождением околоплодных вод, со слабостью родовой деятельности, с возникновением симфизитов, длительным несокращением матки и др.).

3.1.5. Принципы клинического обследования больного и членов его семьи

Практический опыт, результаты собственных исследований, данные литературы позволяют считать, что *критериями диагностики ДСТ* являются выявления у больного:

— 6–8 и более клинико-инструментальных признаков соединительно-тканной дисплазии;

— полиорганности и полисистемности патологии (поражение не менее 2–3 систем);

— биохимических маркеров патологии обмена соединительной ткани.

Помощь в диагностике оказывают:

— синдромологический анализ;

— семейный подход к выявлению заболевания.

Клинико-морфологическими проявлениями патологии соединительной ткани являются: *нарушения физического развития, скелетные аномалии, признаки поражения кожи и ее придатков (зубов, ногтей), органа зрения, аппарата кровообращения, мышечной и сердечно-сосудистой систем.* О полиорганности и полисистемности поражения дополнительно свидетельствует патология дыхательной, нервной, мочевыделительной, ЛОР-систем, желудочно-кишечного тракта, репродуктивной и иммунной функций.

Оценка физического развития проводится по общепринятым критериям с использованием таблиц перцентильных величин массы (кг) при различной длине тела (см). В указанных таблицах представлено процентное распределение признаков (или показателей) среди пациентов одного возраста и пола.

Обычно используется *шкала Стюарта*, в которой предусмотрено выделение 3, 10, 50, 75, 90, 97 центилей распределения.

При этом исходят из того, что 50 из 100 детей имеют средние показатели измеряемых величин, 3 ребенка — крайне высокие (97-й центиль) и крайне низкие (3-й центиль) показатели. Нормальными считаются вариации в пределах 75-ти и 25-ти центилей. Выше и ниже этих центильных пределов лежат пограничные зоны количественных характеристик измеряемых величин. Дети, чьи показатели находятся в этих границах, требуют внимания с точки зрения прогнозирования риска более серьезных отклонений. Показатели, лежащие за пр лами 97-го и 3-го центилей, отражают яв патологию.

Для обобщенной оценки физического разви достаточно трех характеристик: длины тела, сы тела и окружности грудной клетки.

Минимальная сумма номеров центильных тервалов — 3 (1 + 1 + 1), максимальная — (7 + 7 + 7). При сумме номеров центильных тервалов от 3 до 10 определяется «физиче развитие ниже среднего» (или *микросомат ский тип* развития); от 11 до 15 — «физиче развитие среднее» (или *мезосоматический* развития); от 16 до 21 — «физическое разви выше среднего» (или *макросоматический* развития).

Оценка *гармоничности антропометр ских показателей* проводится по максимал разнице между номерами центильных интерва которым соответствуют те же показатели, были использованы и для оценки соматотипа (на тела по возрасту, масса тела и окружность ди по возрасту). Если максимальная разница ду номерами центильных интервалов состав 0–1, развитие оценивается как *гармоничное*; *дисгармоничное*; 3–6 — как *резко дисгармо ное.* Последний случай должен послужить врача-клинициста поводом к поиску причин с резко выраженной дисгармонии физического вития и исключения соматической патологии, торой присущи подобные изменения. Оценка зического развития по максимальной разнице жду номерами центильных интервалов допуст при гармоничном или умеренно-дисгармонич развитии.

При резкой дисгармоничности развития, бенно если таковая имеет место между осно ми показателями (рост и масса тела), оценка матотипа не всегда возможна. В этих случаях более детальной оценки физического развит пациентов с ДСТ используются различные ра ные коэффициенты: *индексы Варги, Кетле, Ранта–Лайнера* и др. (Лисиченко, 1983; Се кина, 1995; Яковлев, Нечаева, 1994; Кадур 2003).

С помощью *индекса Варги* (ИВ) опреде дефицит массы тела:

ИВ = [Масса тела (г)/Рост^2] — [Возраст (дах)/100].

Индекс Варги — 1,7–1,5 — позволяет диа стировать умеренное снижение массы тела.

декс, равный 1,5 и ниже, свидетельствует о выраженном дефиците массы тела.

Индекс Дю Ранта–Лайнера, или массо-ростовой индекс (МРИ), объединяет центильную оценку *массы и роста* обследуемого:

$$МРИ = [A/B] \times 100,$$

где А — отношение фактической массы тела (кг) к 50-му перцентилю массы тела, соответствующей данному возрасту и полу; В — отношение фактической длины тела (см) к 50-му перцентилю длины тела, соответствующей данному возрасту и полу.

МРИ количественно характеризует вариации физического развития. Индекс 89 и ниже свидетельствует о высоком росте при дефиците массы тела, 110–119 — об избыточной массе тела, более 120 — об ожирении.

У детей и подростков для индивидуальной оценки физического развития используется индекс Кетле II, который расчитывается по представленной ниже формуле.

Индекс Кетле II: Масса тела (кг)/длина тела ($м^2$).

Центильное распределение индекса Кетле II в зависимости от возраста и пола представлено в приложении 1.

Клинические проявления скелетных аномалий: *долихостеномелия, деформация грудной клетки, позвоночника, конечностей, различные костно-хрящевые дисплазии.*

Узкий лицевой скелет (узкое лицо). Для оценки используют *лицевой индекс*, который вычисляют по следующей формуле: морфологическая высота лица/скуловая ширина х 100, где морфологическая высота лица — это расстояние от точки пересечения носолобного шва со средней линией, находящейся на корне носа до наиболее выступающей книзу точки подбородка. Скуловая ширина — это расстояние между наиболее выступающими точками латеральной поверхности скуловых дуг. Лицевой индекс 88,0–92,9% свидетельствует об узком лице, а 93,0% и более об очень узком лице.

Пояснично-крестцовая дуральная эктазия — диагностируется с помощью МРТ позвоночника путем измерения диаметра дурального мешка на уровне L1–S1.

Долихостеномелия — удлинение и утончение конечностей. Длина различных сегментов конечностей измеряется следующим образом:

— *Длина верхней конечности* — расстояние между выступающей точкой на крае акромиального отростка лопатки и самой дистальной точкой ногтевой фаланги 3-го пальца.

— *Длина плеча* — расстояние от выступающей точки на крае акромиального отростка лопатки до верхней точки головки лучевой кости.

— *Длина предплечья* — расстояние от нижней точки шиловидного отростка лучевой кости до верхней точки головки лучевой кости.

— *Длина кисти* — расстояние между проекцией шиловидной кости на продолжении линии 3-й пястной кости до самой дистальной точки ногтевой фаланги 3-го пальца.

— *Длина нижней конечности* — расстояние от вертильной точки (головки большеберцовой кости) до пола.

— *Длина бедра* — расстояние между верхним краем лонного сочленения и серединой медиального мыщелка большеберцовой кости.

— *Длина голени* — расстояние между серединой медиального мыщелка большеберцовой кости и нижней точкой на внутренней лодыжке.

— *Длина стопы* (оценивается по плантограмме) — расстояние от пяточного бугра до конца ногтевой фаланги 2-го пальца.

Для подтверждения *долихостеномелии* целесообразно использовать следующие *расчетные индексы*:

1) соотношение длины кисти к росту × 100 > 11%;

2) соотношение длины стопы к росту × 100 > 15%;

3) разность между величинами размаха рук и ростом > 7 см;

4) соотношение верхнего сегмента тела к нижнему — 0,85 и менее.

Нижний сегмент измеряется от лонного сочленения до пола. Величина *верхнего сегмента* — разность между величинами роста и нижнего сегмента.

Деформации грудной клетки бывают двух видов:

Воронкообразная грудная клетка (инфундибулярная грудная клетка, «грудь сапожника») характеризуется воронкообразным углублением нижней части грудной и верхней части брюшной стенки с кратерообразным дефектом грудины и реберных сочленений. Отсчет ребер ведут от угла верхнего края грудины, который соответствует 2-й паре ребер. Выраженность воронкообразной деформации оценивают клинически с помощью расчетного индекса J. Gizycka. Выделяют три степени воронкообразной деформации грудной клетки: I степень — глубина «воронки» в пределах 2 см без смещения сердца; II степень — деформа-

ция не превышает 4 см, смещение сердца — в пределах 2–3 см; III степень — деформация более 4 см, смещение сердца — свыше 3 см. Индекс J. Gizycka определяется по отношению наименьшего и наибольшего расстояний стерновертебрального пространства (измеренного по боковым рентгенограммам, сделанным на вдохе) между задней поверхностью грудины и передней поверхностью тел позвонков. Индекс 0,7–1,0 соответствует I степени, от 0,7 до 0,5 — II, а менее 0,5 — III степени деформации грудной клетки. По форме воронкообразную грудную клетку, согласно критериям В. К. Урмоноса и Н. И. Кондрашина (Кондрашин, 1984), подразделяют на *обычную* и *плосковороночную*. *Килевидная* грудная клетка («куриная грудь») диагностируется по увеличению переднезаднего размера грудной клетки и резкому выступанию грудины вперед. Выделяют три типа килевидной грудной клетки: *манубриокостальный*, *корпокостальный* и *костальный* (по Г. А. Баирову и соавт., 1984).

Патология позвоночника подтверждается при наличии у больного *сколиоза, кифоза, лордоза, плоской спины*.

Напомним, что в норме на позвоночнике имеются анатомические костные выступы, которые используют для описания локализации поражения. Так, шейные и верхнегрудные позвонки определяют относительно наиболее выступающего остистого отростка CVII. На уровне нижнего края ости лопатки располагается грудной позвонок TIII. Нижнему углу лопатки соответствует TVII. Линия, проведенная через гребни подвздошных костей, пересекает остистый отросток LIV, а линия, проходящая через заднежние ости подвздошных костей, соответствует первому крестцовому позвонку (SI). Для позвоночника в норме характерно наличие *физиологических изгибов* в сагиттальной плоскости: шейный лордоз с вершиной CV–VI, грудной кифоз TVI–VII, поясничный лордоз SVI и крестцово-копчиковый кифоз.

Отсутствие или уплощение физиологических изгибов позвоночника — признак *плоской спины*.

Сколиоз, или боковое искривление позвоночника, диагностируют клинически при осмотре больного и рентгенологически методом Коббса. Согласно В. Д. Чаклину (1965), выделяют четыре степени сколиоза позвоночника: I степень — изгиб позвоночника 0–5°; II степень — 5–15°; III степень — 15–80°; IV степень — более 80°. Современной кинезиологией сколиоз рассматривается как сложный процесс, сопровождающийся не только искривлением позвоночника во фронтальной плоскости, но и поворотом вокруг вертикальной оси, т. е. его скручиванием. Оценка с пени выраженности сколиоза предполагает уч формы сколиотической дуги, угла отклонен первичной дуги от вертикальной линии, степе выраженности торсионных изменений и стойкос имеющихся деформаций.

Кифоз — это искривление позвоночника пуклостью назад.

Лордоз — искривление позвоночника выпук стью вперед.

Патология конечностей проявляется *арах дактилией, гипермобильностью суставов, кривлением конечностей, плоскостопием*.

Арахнодактилия (длинные, тонкие, извит пальцы) диагностируется с помощью клиническ тестов и расчета метакарпального индекса (МИ

Клинические тесты на арахнодактилию:

1. Скрининг-тест «большого пальца». Больш палец легко укладывается поперек ладони и этом положении выступает за ее ульнарный кра

2. Длина среднего пальца кисти превышает 10

3. «Тест запястья». Пациент легко охватыв запястье мизинцем и большим пальцем.

4. Расчет метакарпального индекса (МИ) п водится по рентгенограммам кисти.

МИ определяют как отношение длины (R) 2 4, 5-й метакарпальных костей на рентгенограм правой кисти к их ширине (S) в мм:

$$МИ = [(R2 : S2) + (R3 : S3) + (R4 : S4) + (R5 : S5)] : 4.$$

Нормальный индекс — от 5,5 до 8,0. При от 8,1 до 8,5 диагностируется умеренно выраж ная, а от 8,6 до 10,5 — выраженная арахнода лия.

Гипермобильность суставов оценивается критериям R. Wynne-Davis, 1970:

1. Переразгибание локтевых и коленных су вов.

2. Большой палец касается предплечья при бании запястья.

3. Пальцы кисти устанавливаются параллел предплечью при разгибании запястья и мета пального сустава.

4. Дорсальное сгибание стопы более 45°

Если у испытуемого в трех из пяти пар п численных суставов обнаруживаются вышеназ ные признаки, значит, у него имеется гипер бильность суставов.

Степень выраженности гипермобильности тавов оценивается также по критер P. Beighton et al. (1983). Каждому пациенту

водят последовательно пять тестов (с обеих сторон):

1. Пассивное сгибание метакарпального сустава 5-го пальца на 90° в обе стороны.
2. Пассивное сгибание 1-го пальца в сторону предплечья при сгибании в лучезапястном суставе.
3. Переразгибание обоих локтевых суставов более чем на 10°.
4. Переразгибание обоих коленных суставов более чем на 10°.
5. При наклоне вперед при фиксированных коленных суставах плоскости ладоней пациента полностью касаются пола.

Максимальная величина показателей по этим тестам — 9 баллов. Показатель в 1 балл означает патологическое переразгибание сустава на одной стороне. При величине показателя от 0 до 2 баллов подвижность суставов оценивается как физиологический вариант нормы; количество баллов от 3 до 5 свидетельствует об умеренной гипермобильности, а от 6 до 9 — о выраженной гипермобильности суставов.

Деформация (искривление) конечностей может быть вальгусной либо варусной. *Вальгусная и варусная деформации* — искривления, возникающие в костях, суставе или вокруг сустава любой конечности соответственно кнаружи или кнутри от средней линии тела.

— *Вальгусная деформация бедра* — деформация бедренной кости, при которой величина шеечно-диафизарного угла превышает его максимальную возрастную норму.

— *Вальгусная деформация колена* — деформация, при которой бедро и голень образуют открытый наружу угол: Х-образные ноги.

— *Вальгусная деформация локтевого сустава* — внутреннее отклонение предплечья при разгибании.

— *Вальгусная стопа (наружная косолапость)* — искривление стопы наружу, при котором стопа опирается на землю преимущественно своим внутренним краем.

— *Вальгусный большой палец* — латеральное искривление оси большого пальца стопы от оси 1-й плюсневой кости на 15 и более градусов.

— *Варусная деформация бедра* — деформация бедренной кости, при которой величина шеечно-диафизарного угла ниже его минимальной возрастной нормы.

— *Варусная деформация колена* (О-образные ноги) — деформация, при которой бедро и голень образуют открытый внутрь угол.

— *Варусный большой палец* — медиальное искривление большого пальца.

— *Варусная стопа* (внутренняя косолапость) — стойкая, приводящая сгибательная контрактура стопы, связанная с врожденным недоразвитием и укорочением внутренней и задней группы связок, соответствующих мышц сгибателей и мышечных сухожилий, а также нарушением мышечного синергизма.

Деформация стопы. Различают стопы типа *«качалки», «конской», полой, пяточной, эквиновальгусной и эквиноварусной, плоской* (плоскостопие), *плосковальгусной, кальканеовальгусной, кальканеоварусной.*

— *Стопа «качалка»* — характеризуется провисающим сводом и выступающей назад пяткой.

— *Стопа «конская»* — стопа, фиксированная в положении подошвенного сгибания.

— *Стопа полая* — диагностируется по наличию чрезмерно выраженного свода.

— *Стопа пяточная* — стопа, касающаяся пола только пяткой и фиксированная в положении дорсального сгибания.

— *Стопа эквиновальгусная* — сочетание «конской» стопы и наружной косолапости.

— *Стопа эквиноварусная* — сочетание «конской» стопы и внутренней косолапости.

— *Стопа плоская (плоскостопие)* — характеризуется уменьшением свода.

— *Стопа плосковальгусная* — характеризуется продольным плоскостопием с выраженным отведением переднего отдела, пронацией пятки и поднятием наружного края стопы.

— *Кальканеовальгусная деформация стопы* — проявляется дорсальным сгибанием, пронацией и отведением.

— *Кальканеоварусная стопа* — сочетание деформации стопы с дорсальным сгибанием, супинацией и приведением.

Плоскостопие бывает *продольным и поперечным.*

Для оценки степени выраженности *продольного плоскостопия* используется подометрический индекс (ПИ):

$$ПИ = В : Д \times 100,$$

где В — высота стопы (расстояние от пола до верхней поверхности ладьевидной кости на 1,5 см кпереди от голеностопного сустава, мм); Д — длина стопы (измеряется по плантограмме; расстояние от пяточного бугра до конца дистальной фаланги 1-го пальца стопы, мм).

Индекс нормального свода стопы колеблется в пределах 31–29, величины от 29 до 25 указывают на умеренное плоскостопие, ПИ ниже 25 свидетельствует о значительном плоскостопии.

— *Поперечное плоскостопие* характерно для больных с патологией обмена соединительной ткани. Оно развивается вследствие слабости подошвенного апоневроза и обычно сочетается с *hallus valgus* и «натоптышами», которые у детей обычно располагаются в области наружной лодыжки, а у взрослых — под 2–3-м пальцами стопы.

Костно-хрящевые дисплазии подразделяют на *эпи-, метафизарные, физарные, спондилоэпиметафизарные.* Диагностируют по клинико-рентгенологическим критериям.

Дисплазия — аномалия тканевой структуры вследствие нарушения гистогенеза:

— акромелическая (акромелия) — характеризуется укорочением дистальных отделов конечностей;

— мезомелическая (мезомелия) — проявляется укорочением средних отделов конечностей (предплечья, голеней);

— ризомелическая (ризомелия) — укорочение проксимальных отделов конечностей (плеча, бедра).

Кожа у пациентов с ДСТ обычно *нежная, бархатистая.* Характерны *келоидные рубцы* после травм, оперативных вмешательств, вакцинаций, перенесенных инфекционных заболеваний, склонность к формированию *псевдоопухолевых образований*, *истончение подкожножирового слоя.* У рожавших женщин, как правило, *отсутствуют стрии беременности.* При оценке состояния кожи у пациентов с заболеваниями соединительной ткани следует обратить внимание на ее *тонкость, вялость, растяжимость, наличие геморрагических проявлений, симптома «папиросной бумаги», варикозного расширения вен нижних конечностей:*

— *тонкая кожа* диагностируется по наличию видимой сосудистой сети на груди, спине, конечностях;

— кожа расценивается как *вялая* при снижении естественной упругости и эластичности;

— о повышенной *растяжимости* кожи свидетельствует безболезненное оттягивание на 2–3 см в области тыла кисти, лба, над наружными концами ключиц либо формирование складки кожи на кончике носа, ушных раковинах;

— *геморрагические проявления* в виде экхимозов, петехий определяются при наружном осмотре и с помощью проб «щипка», «жгута», «манжетки»;

— *симптом «папиросной бумаги»* — остающиеся на местах ссадин, ран после перенесенной стрептодермии, ветряной оспы участки блестящей, атрофированной кожи;

— *варикозное расширение вен* — неравномерное увеличение их просвета с образованием выпячивания стенки, развитие функциональной недостаточности клапанов, нарушение кровотока.

Ногти у пациентов с ДСТ нередко *ломкие, расщепляющиеся на пластинки, с участками очаговой аплазии.* Встречаются *анонихия, пахионихия, лейконихия:*

— *очаговая аплазия ногтей* характеризуется отсутствием части ногтя;

— *анонихия* — отсутствие ногтевых пластинок;

— *пахионихия* — кератоз в форме утолщения эпидермиса под ногтевой пластинкой;

— *лейконихия* — появление белых пятен или полосок, обусловленных наличием мельчайших пузырьков воздуха между слоями ногтя.

Волосы у пациентов с ДСТ чаще всего *тонкие, ломкие, тусклые, с участками алопеции либо гипотрихоза:*

алопеция — стойкое или временное, полное или частичное выпадение волос.

гипотрихоз (гипотрихия, олиготрихия, олиготрихоз) — недоразвитие волосяного покрова на всех или отдельных участках тела, которые, в соответствии с половой или расовой принадлежностью, обычно покрыты волосами.

Зубы. Наиболее часто встречаются: *гиподентия, пародонтоз, кариес, микродентизм, олигодентия, тремы:*

— *гиподентия* — уменьшение по сравнению с нормой количества зубов, связанное с отсутствием их зачатков;

— *пародонтоз* — заболевание, характеризующееся первичной прогрессирующей резорбцией костной ткани зубных альвеол, воспалением десен и расшатыванием зубов;

— *кариес зубов* — прогрессирующее разрушение твердых тканей зубов с образованием дефекта в виде полости;

— *микродентия* — малые размеры коронки зуба по сравнению со средним размером коронок той же группы зубов;

— *олигодентия* — наличие неполного количества зубов;

— *трема* — наличие промежутка или нескольких промежутков между зубами при целом зубном ряде.

Ушные раковины при патологии ДСТ, как правило, *мягкие, легко сворачиваются в «трубочку», имеют отвислую мочку.*

Патология органа зрения выявляется при опросе пациентов и анализе медицинской документации после его осмотра специалистами. Наиболее часто встречаются нарушения рефракции в результате *миопии, гиперметропии, астигматизма, дислокации хрусталика.* У ряда больных обнаруживаются *отслойка сетчатки, дегенеративные изменения глазного дна, макрокорнеа, плоская роговица, иридодонез радужной оболочки, стафилома.* Часто наблюдаются *голубоватые/голубые* (из-за просвечивания сосудов через истонченную роговицу) *склеры, радиально-лакунарный тип радужки:*

— *миопия (близорукость)* — аномалия рефракции глаза, при которой фокус оптической системы глаза находится между сетчаткой и хрусталиком;

— *гиперметропия (дальнозоркость)* — аномалия рефракции глаза, при которой глазной фокус оптической системы глаза находится позади сетчатки;

— *астигматизм* — аномалия рефракции, при которой преломляющая сила оптической системы глаза неодинакова в различных меридианах, вследствие чего лучи, исходящие из любой точки пространства, не дают на сетчатке точечного фокусного изображения;

— *дислокация хрусталика (эктопия)* — смещение хрусталика из стекловидной ямки, подвывих, вывих хрусталика;

— *отслойка сетчатки* — отделение внутренних слоев сетчатки от ее пигментного слоя;

— *макрокорнеа (мегалокорнеа)* — увеличение диаметра роговицы до 13 мм и более при нормальном внутриглазном давлении и отсутствии помутнений;

— *иридодонез* — дрожание радужной оболочки при резких движениях глаза, наблюдаемое при афакии (отсутствии), вывихе или подвывихе хрусталика;

— *плоская роговица* — оценивается по результатам кератометрических измерений;

— *стафилома* — выпячивание поверхности глазного яблока, обусловленное дистрофическими изменениями участка роговицы или склеры;

— *радиально-лакунарный тип радужки* — гипопластическая радужная оболочка с радиальными углублениями из-за истончения переднего мезодермального листка.

Состояние мышечной системы *оценивают по осанке, наличию аплазии, атрофии, диастаза мышц, грыжевых выпячиваний,* тщательного анализа *мышечной силы и мышечного тонуса.*

Осанка — привычное удержание тела в положении стоя. Степень нарушения осанки определяют исходя из возможности обследуемого удержать туловище в положении стоя при вытянутых вперед руках. Различают здоровую, ослабленную осанку и потерю осанки:

— *здоровая осанка* — выпрямленное туловище хорошо удерживается мышцами спины свыше 30 секунд;

— *ослабленная осанка* — выпрямленное туловище хорошо удерживается мышцами спины не более 30 секунд;

— *потеря осанки* — выпрямление туловища при вытянутых вперед руках практически невозможно;

— *мышечная аплазия* — отсутствие сформировавшихся мышц при наличии их закладки;

— *мышечная атрофия* — недостаточность массы и размеров мышц по причине уменьшения количества и величины мышечных клеток (миоцитов);

— *диастаз мышц* — увеличение расстояния между парными мышцами.

Мышечную силу оценивают по степени мышечного активного сопротивления в ответ на попытку врача изменить положение части тела пациента (статическая сила) либо по интенсивности усилий, прилагаемых больным для активного изменения положения части своего тела в ответ на сопротивление, оказываемое при этом самим врачом во время обследования (динамическая сила). Анализируют мышечную силу для каждой группы мышц в отдельности (табл. 3.2).

Таблица 3.2

Шкала оценки мышечной силы (в баллах)

1. Полный паралич мышц	— 0 баллов
2. Наличие напряжения мышцы при отсутствии двигательного эффекта	— 1 балл
3. Сохранение функциональной активности мышцы только при выключении силы тяжести	— 2 балла
4. Мышца или группа мышц выполняет свою функцию, преодолевая силу тяжести, но не преодолевая дополнительной нагрузки	— 3 балла
5. Мышца выполняет функцию с преодолением не только силы тяжести, но и значительного сопротивления со стороны обследуемого	— 4 балла
6. Мышца в пределах нормы	— 5 баллов

Мышечный тонус — это минимальное напряжение мышцы в состоянии покоя. Исследуя тонус мышц, практически определяют сопротивление мышц к растяжению. При снижении мышечного тонуса диагностируют *гипотонию мышц*, а при его отсутствии — *атонию мышц*. Гипотония и атония мышц сопровождаются увеличением объема пассивных движений.

С целью выявления патологии внутренних органов у пациентов с ДСТ используют комплекс клинико-инструментальных и лабораторных методик. Особое внимание уделяют оценке состояния сердечно-сосудистой и свертывающей систем, зрительного анализатора, желудочно-кишечного тракта, мочевыделительной, дыхательной, нервной систем, а также зубов и ЛОР-органов. Ниже представлены наиболее частые *висцеральные нарушения*, выявляемые у пациентов с соединительнотканной дисплазией.

1. **Сердечно-сосудистая система:** пролапсы клапанов, дополнительные хорды в полости левого желудочка, расширения корней аорты и легочной артерии, дистопии папиллярных мышц, ангиодисплазии — артериальные, венозные и смешанные, надрывы и разрывы аорты, артерий внутренних органов, аневризмы сосудов сердца, сосудов среднего и мелкого калибра, венных стволов, констриктивный торакодиафрагмальный вариант поражения сердца, нарушения проводимости, сердечного ритма, вегетососудистая дистония, варикозное расширение вен, чаще — недостаточность клапанного аппарата вен нижних конечностей.

2. **Органы дыхания:** врожденная трахеобронхомегалия и трахеобронхомаляция, синдром Вильямса–Кемпбелла, бронхоэктатическая эмфизема Лешке, гипоплазия легкого, аномалия деления бронхиального дерева, гипоплазия легких, кистозная гипоплазия легких, идиопатический спонтанный пневмоторакс, буллезная эмфизема легких, рецидивирующие ателектазы легких, легочное кровотечение, гипервентиляционный синдром и др.

3. **Желудочно-кишечный тракт:** эзофагит; хронический гастродуоденит, сочетающиеся с дуоденогастральными, гастроэзофагеальными рефлюксами и хеликобактерной инфекцией, гастроптозом; панкреатизм; синдром раздражения толстой кишки; дисбактериоз; дискинезия желчевыводящих путей на фоне функциональных и анатомических дефектов желчного пузыря (перегибы, мембраны); мегалоколон; долихосигма, недостаточность баугиниевой заслонки и др.

4. **Нервная система:** остеохондроз, нестабильность шейного отдела позвоночника, вегетососудистая дистония, врожденные мальформации сосудов головного мозга, миатонический синдром, энурез.

5. **Мочевыделительная система:** нефроптоз, атония чашечно-лоханочной системы, удвоение почки и/или мочевыводящих путей, ортостатическая протеинурия.

6. **ЛОР-органы:** *отосклероз*, *нейросенсорная* тугоухость.

7. **Аппарат кроветворения:** повышенная кровоточивость, гемоглобинопатии, тромбоцитопатии.

8. **Репродуктивная система:** аномалии развития и расположения половых органов (опущение матки, влагалища), склонность к задержке формирования вторичных половых признаков, варикоцеле, ювенильные маточные кровотечения, самопроизвольные выкидыши, преждевременные роды.

3.1.6. Оценка степени тяжести

Особенно сложным и практически неразработанным на сегодня остается вопрос оценки степени тяжести ДСТ.

Полагаем, что тяжесть состояния больных с ДСТ определяется четырьмя основными составляющими: 1) степенью выраженности внешних проявлений соединительнотканной дисплазии; 2) характером малых аномалий развития внутренних органов и систем; 3) течением ассоциированной с ДСТ хронической соматической или психоневрологической патологии и 4) метаболическими нарушениями, отражающими состояние обмена соединительной ткани.

Нами проведена экспертная оценка значимости отдельных клинико-инструментальных и лабораторных критериев в определении степени тяжести ДСТ у детей и подростков в баллах, которые были определены с помощью Байесовского классификатора (Дуда Р., Харт П., 1976). Результаты значимости ряда клинических маркеров в оценке степени тяжести дисплазии соединительной ткани представлены в таблице 3.3.

Нами отобраны 50 наиболее часто встречающихся клинических маркеров соединительнотканной дисплазии. Как видно из данных таблицы, к ним относятся: 1) различные аномалии костно-суставной системы (42,2% признаков, дающих максимально 69 балла); 2) изменения кожи, ее придатков, мышечной системы (33,2%, 53 балла); 3) патология челюстно-лицевой области (20%, 24 балла); 4) нарушения полового (11%; 12 баллов) и физического развития (4,5%; 6 баллов).

Таблица 3.3

Значимость клинических маркеров в оценке степени тяжести дисплазии соединительной ткани

№, п/п	Анализируемый показатель/признак	Баллы
I	Физическое развитие/конституциональный тип	
	1. Индекс Кетле II — до 25 перцентиля	2
	Индекс Кетле II — от 25 до 10 перцентиля	3
	Индекс Кетле II — от 10 до 3 перцентиля	4
	2. Астенический тип конституции	2
II	Кожа, волосы, ногти, ушные раковины, роговица, мышцы	
	1. Кожа бархатиста, нежная	2
	2. Кожа тонкая	3
	3. Кожа гиперэластичная	
	— лёгкая степень	3
	— умеренная степень	4
	— выраженная степень	6
	4. Келоидные рубцы	
	— единичные	2
	— множественные	3
	5. Гиперпигментация кожи над остистыми отростками позвонков	4
	6. Атрофические стрии в нижнегрудном или поясничном отделе позвоночника	6
	7. Симптом «папиросной бумаги»:	
	— мелкие участки	3
	— крупные участки	6
	8. Петехии/экхимозы/носовые кровотечения	3
	9. Голубоватые/голубые склеры	2
	10. Волосы (тонкие/ломкие/участки алопеции)	2
	11. Ногти (мягкие/ломкие/расслаивающиеся)	2
	12. Ушные раковины (мягкие/сворачиваются в трубочку)	3
	13. Миатонический синдром	3
	14. Диастаз прямых мышц живота	3
	15. Грыжи/опущение органов/послеоперационные грыжи	4
III	Челюстно-лицевая область	
	1. Узкий лицевой скелет	2
	2. Сужение челюстей	2
	3. Хруст, подвывихи височно-нижнечелюстного сустава	4
	4. Готическое/высокое нёбо	3
	5. Большие размеры/аномалия прорезывания зубов	3
	6. Нарушение прикуса	2
	7. Некариозное поражение эмали (гипоплазия) эрозия/клиновидные дефекты	3
	8. Парадонтит	3
	9. Кариес зубов	2
IV	Костно-суставная система	
	1. Долихостеномелия	4
	2. Гипермобильность суставов:	
	— умеренная	3
	— выраженная	6
	3. Арахнодактилия	6
	4. Сколиоз	
	— I степени	3
	— II степени	4
	— III степени	6
	5. Патологический кифоз грудного отдела позвоночника	4

Окончание табл. 3.3

№, п/п	Анализируемый показатель/признак	Баллы
	6. Патологический лордоз поясничного отдела позвоночника	2
	7. Ассиметрия стояния лопаток, «вялая осанка»	2
	8. Плоская спина	2
	9. Боли в области позвоночника	4
	10. Асимметрия костей таза	2
	11. Воронкообразная деформация грудной клетки:	
	— I степени	3
	— II степени	4
	— III степени	6
	12. Килевидная деформация грудной клетки	6
	13. Плоскостопие: поперечное/продольное	3
	14. Вальгусная установка стоп	3
	15. Варусная/вальгусная деформация нижних конечностей	3
	16. «Натоптоши» на тыльной поверхности стоп	2
	17. Макродактилия первого пальца стопы	2
	18. Артралгии/микротравматический преходящий синовит	4
	19. «Хруст» в суставах	2
V	Половая система	
	1. Задержка полового развития	2
	2. Ювенильные маточные кровотечения	2
	3. Вялая мошонка	2
	4. Паховые/пахово-мошоночные грыжи	3
	5. Варикоцеле	3

При этом наиболее значимыми клиническими маркерами ДСТ являются выраженная гипермобильнорсть суставов, арахнодактилия, сколиоз, деформация грудной клетки, гиперрастяжимость кожи, множественные келоидные рубцы, симптом «папиросной бумаги», атрофические стрии, патология височно-нижнечелюстного сустава, снижение индекса Кетле II от 10 до 3 перцентелей.

Клинический опыт свидетельствует, что у значительного числа больных тяжесть заболевания преимущественно определяется соединительнотканными нарушениями со стороны внутренних органов или систем либо состоянием обмена соединительной ткани, что свидетельствует о генетической гетерогенности анализируемой патологии. Используя дополнительные методы исследования (ЭхоКГ, УЗИ внутренних органов, КТ, МРТ, рентгенография, УЗДГ, денситометрия и др.), заключения специалистов, знающих проблему соединительной дисплазии, у больных можно выявить значительное число микропризнаков дисморфогенеза различных органов и систем, целый каскад заболеваний, ассоциированных с ДСТ, а также доказать факт нарушения обмена соединительной ткани на биохимическом уровне. Результаты экспертной оценки значимости ряда инструментальных и лабораторных показателей в оценке тяжести ДСТ представлены в табл. 3.4.

Проанализированы 51 клинико-инструментальный признак/нозологическая форма наиболее часто встречающихся при ДСТ. К ним относятся: 1) различные малые аномалии развития сердечно-сосудистой системы (25,5% признаков, дающих максимально 44 баллов); 2) патология органов зрения (19,6%, 39 балла); 3) нервной системы (15,7%, 32 балла); 4) желудочно-кишечного тракта (13,7%; 27 баллов), бронхолёгочной (10%, 22 балла) и мочевыделительной (7,8%; 10 баллов) систем. При этом наиболее значимыми клинико-инстирументальными маркерами ДСТ у детей и подростков являются: расширение корня аорты, лёгочной артерии, сочетание пролабирования ряда клапанов с ВПС, выраженныйторако-диафрагмальный синдром; тяжелая миопия, подвывих хрусталика, отслойка сетчастки, деструкция стекловидного тела; рецидивирующий спонтанный пневмоторакс; тяжелая рефлюксная болезнь; пояснично-крестцовая дуральная эктазия, ювенильный остеохондроз, грыжи Шморля и др.

Следует заметить, что в ряде семей тяжесть заболевания определяется именно степенью выраженности лабораторных нарушений, которые заметно опережают развитие клинической картины.

Таблица 3.4

Значимость клинико-инструментальных и лабораторных показателей в диагностике тяжести дисплазии соединительной ткани

№, п/п	Анализируемый показатель	Баллы
I	Сердечно-сосудистая система	
	1. Дополнительная хорда/единичные трабекулы в полости левого желудочка	2
	2. Миксематозные изменения клапана/нескольких клапанов	3
	3. Пролапс митрального клапана	
	— без регургитации/с регургитацией I степени	1
	— с регургитацией II степени	2
	— с регургитацией III степени	3
	— с регургитацией I–II степени нескольких клапанов	4
	4. Дилатация фиброзных колец	6
	5. Расширение корня аорты/легочной артерии/пролабирование стенки правого предсердия и др.	6
	6. Сочетание пролабирования створок клапанов с ВПС	3
	7. Ангиодисплазии (артериальные, венозные, смешанные)	2
	8. Бикуспидальный аортальный клапан	1
	9. Дистопия папиллярных мышц	2
	10. ЭКГ-изменения: синусовая аритмия/брадикардия, укорочение интервала PQ, суправентрикулярная экстраксистолия и др.	2
	11. Торако-диафрагмальный синдром	6
	12. Варикозное расширение вен нижних вен нижних конечностей	
	— легкой степени	2
	— средней степени	3
	— тяжелой степени	4
	13. Варикозное расширение сосудов малого таза	3
II	Органы зрения	
	1. Радиально-лакунарный тип радужки	3
	2. Миопия:	
	— легкая	2
	— средняя	3
	— тяжелая	6
	3. Мегалокорнеа	4
	4. Плоская роговица	4
	5. Подвывих хрусталика	6
	6. Отслойка сетчатки	6
	7. Деструкция стекловидного тела	6
	9. Ангиопатия сетчатки	3
	10. Астигматизм/гиперметропия	1
III	Бронхолегочная система	
	1. Дискинезия/пролабирование/трахео/бронхомегалия	4
	2. Бронхоэктатическая эмфизема Лещке	4
	3. Спонтанный пневмоторакс	6
	4. Буллёзная эмфизема легких	5
	5. Хроническая обструктивная болезнь легких	3
IV	Желудочно-кишечный тракт	
	1. Дискинезия желчевыводящих путей на фоне функциональных/анатомических нарушений (перегибы, S-образная форма, мембраны и др.)	2
	2. Гастроптоз, гепатоптоз, спланхоптоз	3
	3. Мегаколон, долихосигма	4
	4. Дивертикулы пищевода, кишечника, первичная недостаточность баугинеевой заслонки	5

Окончание табл. 3.4

№, п/п	Анализируемый показатель	Баллы
	5. Грыжи пищеводного отверстия диафрагмы	5
	6. Хронический гастродуоденит в сочетании с рефлюксной болезнью:	
	— 1 степени тяжести	2
	— 2 степени тяжести	4
	— 3 степени тяжести	6
	7. Хронический эзофагит, бульбит, колит и др.	2
V	Нервная система	
	1. Синдром вегетативной дистонии	2
	2. Синкопальные состояния	3
	3. Ювенильный остеохондроз	4
	4. Ювенильный остеохондроз/грыжи Шморля	5
	5. Вертебробазилярная недостаточность на фоне нестабильности шейного отдела позвоночника/аномалии Киммерли/кранио-цервикального отдела позвоночника	4
	6. Пояснично-крестцовая дуральная эктазия	6
	7. Врожденная мальформация сосудов головного мозга/позвоночных артерий	4
	8. Психические и поведенческие расстройства:	
	— аффективные	2
	— панические	2
	— ипохондрические	2
	— церебростенические	3
	— астенические	4
V	Мочевыделительная система	
	1. Нефроптоз	3
	2. Атония чашечно-лоханочной системы	2
	3. Дисметаболическая нефропатия	2
	4. Пузырно-мочеточниковый рефлюкс	3
VI	Иммунная система	
	1. Рацидивирующие вирусные/бактериальные инфекции	2
	2. Данные иммунологического обследования	
	— уменьшениее показателей до 10% от нормы	2
	— уменьшение от 10% до 30% от нормы	3
	— уменьшение показателей более 30% от нормы	4
VII	Лабораторные показатели обмена соединительной ткани	
	— уменьшение/увеличение показателей до 10% от нормы	2
	— уменьшение/увеличение показателей от 10% до 30% от нормы	3
	— уменьшение/увеличение показателей более 30% от нормы	4
VIII	Денситометрия	
	Остеопения осевого скелета	
	Остеопороз	
	— до 10% от нормы	3
	— от 10% до 20% от нормы	4
	— от 20% до 30% от нормы	5
	— более 30% от нормы	6

Определение степени выраженности ДСТ у каждого конкретного пациента проводится по сумме баллов. Если оценивать лишь фенотипические признаки (таблица 3.7), то при первой степени тяжести ДСТ сумма баллов не должна превышать 12, при умеренной — 23, а при выраженной она составляет 24 и более баллов.

При полном клинико-инструментальном обследовании (табл. 3.7 и 3.8) сумма баллов увеличивается: при первой степени — до 20, при умеренной — до 21–40, а при выраженной — до 41 и более баллов.

Влияние биохимических маркеров на оценку степени тяжести ДСТ напрямую зависит от возможностей лабораторной службы и используемого в практике диагностического алгоритма.

Таким образом, диагностика степени тяжести ДСТ должна носить комплексный характер и включать в себя тщательное клиническое обследование больного и членов его семьи по единой диагностической программе, целенаправленную инструментальную диагностику с учетом «органа-мишени» и специальное лабораторное обследование.

3.1.7. Клинико-морфологическая характеристика

Генетические дефекты коллагенов и других белков внеклеточного матрикса обусловливают снижение стабильности соединительной ткани и ведут к возникновению клинических нарушений тех органов и тканей, для которых ее нормальное развитие имеет особенно важное значение (Яковлев, Нечаева, 1994; Викторова, 2004; Byers at al., 1982). Морфологические изменения в тканях и органах неспецифичны, а их проявления сходны при различных наследственных и приобретенных вариантах заболеваний соединительной ткани. Они обнаруживаются уже в антенатальном периоде и в последующем прогрессивно развиваются. Фенотипические и органные проявления зависят от того, какая соединительная ткань поражена больше — плотная или рыхлая. Именно данным соотношением объясняются нарушение формообразования костной и хрящевой тканей, дефекты кожи, сосудистых и клапанных образований сердца, органа зрения, мочевыделительной, нервной систем, желудочно-кишечного тракта и других органов (Курицын и др., 1987; Шехонин и др., 1988).

Патология плотной оформленной соединительной ткани проявляется скелетными изменениями: астеническое телосложение, долихостеномелия, арахнодактилия, килевидная и воронкообразная деформация грудной клетки, сколиоз, кифоз и лордоз позвоночника, синдром «прямой спины», плоскостопие и др. (Яковлев, Нечаева, 1994; Кадурина, 2003; Glesby at al., 1989). Указанные изменения во многом связаны с нарушением *строения хряща.* У пациентов с ДСТ определяется задержка созревания эпифизарной зоны роста хряща, что клинически выражается удлинением трубчатых костей (Лисиченко, 1986). Неполноценность реберных хрящей (дистрофические изменения хондроцитов, нарушение формирования хондриновых волокон — отсутствие пучковости, появление продольных щелей, истончение) — причина деформаций грудной клетки. При биохимическом исследовании основного вещества реберных хрящей обнаруживаются нарушение сульфатирования гликозоаминогликанов в виде снижения количества хондроитин-4- и хондроитин-6-сульфатов, отчетливое возрастание количества гликопротеинов, наличие коллагена III и IV типов, которые в норме в хряще не встречаются, а также увеличение содержания и перераспределение в клеточном матриксе коллагена V типа. Указанные нарушения приводят к развитию дистрофических процессов в клетках и основном веществе реберного хряща. Изменение строения определенных типов коллагена, плотности упаковки, а также их взаимоотношений с гликозаминогликанами и гликопротеинами может вызвать образование нестабильных коллагеновых структур и влиять на биохимическую прочность реберного хряща, способствуя деформации грудной клетки (Павлова и др., 1988).

Особый вид соединительной ткани — *кость.* Наиболее выраженные нарушения костной ткани наблюдаются при несовершенном остеогенезе. Исследования хряща, выделенного из гребня подвздошной кости, в этом случае показали повышенное содержание протеогликанов и несульфатированных гликозаминогликанов в матриксе хряща, что нарушает трофику хондроцитов. Гистологически это проявляется уменьшением объема и изменением формы хондроцитов: уплощением, слабой пролиферацией, отсутствием характерной архитектоники. Кроме того, в хондроцитах обнаруживаются набухшие митохондрии и расширенные цистерны эндоплазматической сети, а в межклеточном веществе — аномальный коллаген (Блинникова, 1987). По-видимому, измененные хондроциты синтезируют недостаточное количество щелочной фосфатазы, что способствует нарушению процесса кальцификации хряща. Неравномерность распределения и снижение степени общей минера-

лизации костей и хряща имеют место при синдроме Марфана, несовершенном остеогенезе, различных вариантов хондродисплазии.

Неполноценность укладки коллагеновых фибрилл и минерализации при несовершенном остеогенезе нарушает опорную функцию кости, снижая ее плотность, эластичность и упругость, что сопровождается возникновением переломов костей.

Для многих вариантов наследственных ДСТ характерны изменения со стороны *кожи*: истончения разной степени выраженности, гиперэластичность, склонность к легкой травматизации и образованию келоидных рубцов. Яркое тому подтверждение — гиперэластичность кожи, наличие келоидных рубцов, симптома «папиросной бумаги» и псевдоопухолей у больных при синдроме Элерса–Данло. Гистологические исследования кожи при синдроме Элерса–Данло выявили нарушение архитектоники коллагеновых фибрилл.

Тип 1 — утолщение, спиральная изогнутость, фрагментированность с одновременным увеличением содержания эластических волокон.

Тип 2 — резкие изменения формы и ориентации эластических волокон.

Тип 3 — высокое содержание тканевого фибронектина в дерме.

Тип 4 — малый диаметр фибрилл и расширение цистерн грубого эндоплазматического ретикулума фибробластов.

Тип 7 — аномальное распределение коллагена V типа в дерме.

Тип 10 — отсутствие фибронектина в экстрацеллюлярном матриксе.

При анализе биоптатов кожи у некоторых пациентов с гипермобильностью суставов определяется повышенное содержание коллагена III типа. Кожа у таких больных истончена, в ней присутствуют в большом количестве тонкие коллагеновые волокна (Шехонин, 1988).

Для многих клинических вариантов ДСТ характерно *уменьшение мышечной массы*. Гистологические, гистохимические и электронно-микроскопические исследования показывают уменьшение размеров мышечных волокон поперечно-полосатых мышц, что может косвенно свидетельствовать об атрофии мышечной ткани у этих пациентов. Аналогичные изменения происходят, вероятно, и в сердечной и глазодвигательной мускулатуре; клинические признаки — снижение сократительной способности миокарда и миопия (Яковлев, Нечаева, 1994; Викторова, 2004; Конев, 2005).

Чрезвычайно распространена при ДСТ *патология органа зрения,* которая нередко проявляется миопией разной степени выраженности, дислокацией хрусталика, отслойкой сетчатки, дегенеративными изменениями на глазном дне, увеличением длины глазного яблока, плоской роговицей, голубыми склерами (Семячкина, 1995).

Поражения сердечно-сосудистой системы при ДСТ весьма разнообразны. У многих больных диагностируются анатомические изменения клапанов сердца: дилатация фиброзных колец, пролапсы клапанов, разрывы хорд с развитием регургитации и нарушения центральной гемодинамики, расширения аорты, легочной артерии и др. (Лисиченко, 1986; Земцовский, 1998). Патолого-анатомическое исследование лиц с внезапной смертностью на фоне ДСТ обнаруживает нарушение микроциркуляции в виде очаговых кровоизлияний в основных узлах автоматизма; дистрофические изменения клеток проводящей системы; фрагментацию кардиомиоцитов; межмышечный склероз и фиброз в зоне узлов автоматизма и проводящей системы сердца. В большинстве случаев секций констатируется «капельное сердце» с преобладанием продольного размера над поперечным. Морфометрические показатели аорты характеризуются снижением грудного и брюшного отделов от 60 до 22 мм, извитостью и снижением диастаза. Гистологически выявляются избыточная пролиферация коллагеновых волокон при снижении числа эластических структур аортальной стенки, истончение, разволокнение, прерывистый ход и фрагментация эластических волокон внутренней мембраны аорты. Нередко в желудочках сердца имеются аномальные хорды, трабекулы, создающие картину «рыбачьей сетки». Клапанная патология при диспластическом сердце обычно представлена пролапсами митрального, трикуспидального, аортального клапанов. Гистологические исследования внутренней архитектоники сердца выявляют участки миксематозного разрастания, нарушение периодичности в расположении коллагеновых и эластических фибрилл, набухание коллагеновых и истончения эластических волокон. Морфологические исследования миокарда внезапно погибших лиц с проявлениями ДСТ свидетельствуют о наличии диффузных дистрофических изменений кардиоцитов, наиболее выраженных при синдроме Марфана (Викторова, 2004; Tamura at al., 1995).

При ДСТ нередко находят идиопатическое расширение проксимальной части восходящего отдела аорты или легочной артерии с последующим формированием мешотчатой аневризмы (Лисиченко, 1986; Glesby, Pyeritz, 1989). Морфологические исследования аорты при синдроме Марфана опре-

деляют истончение ее стенки, разрыхление эндотелиального слоя, разрежение и фрагментацию, очаговое отсутствие и истончение эластических волокон, уменьшение числа и нарушение структуры гладкомышечных волокон (образование псевдокист, содержащих метахромное мукоидное вещество, полостей, зон некроза, периартериального фиброза в медиальной зоне). Патологические изменения аорты грозят спонтанным разрывом, очаговым и тотальным ее расслоением (с летальным исходом).

При ангиографическом исследовании сосудов головного мозга и почек у пациентов с наследственными ДСТ нередко наблюдается *поражение артерий среднего и мелкого калибра* — наличие множественных крупных аневризм мозговых и почечных сосудов, чреватых возникновением геморрагических инсультов и вазоренальной гипертензии.

Весьма частое клиническое проявление ДСТ — *варикозное расширение вен* нижних конечностей. При морфологическом исследовании варикозно расширенных вен в начальной стадии патологического процесса отмечается скопление фибронектина на внутренней оболочке сосуда. В дальнейшем повреждаются миоциты, эластические волокна, возрастает количество коллагена I типа с последующим исходом в фиброз.

Общими морфологическими особенностями синовитов при различных нозологических формах артритов у детей с выраженными признаками ДСТ являлись: преобладание экссудативной воспалительной реакции, высокий процент содержания макрофагов и тучных клеток и более низкий — плазмоцитов, склонность к быстрому развитию грануляционной ткани с исходом в фиброз и склероз.

Бронхолегочные поражения при ДСТ описываются как нарушения архитектоники легочной ткани, ведущие при повышенной растяжимости и сниженной эластичности к формированию прогрессирующей и буллезной эмфиземы, поликистоза легких, спонтанного пневмоторакса, бронхоэктазов, гипоплазии легких. При гистологическом исследовании обнаруживаются деструкция межальвеолярных перегородок и апикальные буллы. Нередко встречаются трахеобронхомегалия, трахеобронхомаляция, трахеобронхиальная дискинезия, вызванные патологией обмена соединительной ткани (Викторова, 2004).

ДСТ часто сопутствует *патология почек*. Так, при синдроме Марфана могут иметь место нефроптоз и реноваскулярные изменения (Лисиченко, 1986); при несовершенном остеогенезе — деструктивные процессы по ходу мочевых путей, генерализованные иммунные мембранопатии, возникшие из-за прогрессирующей дегенерации коллагена с преимущественным вовлечением гломерулярных базальных мембран (Белова Н. А., 1988).

Согласно данным литературы, при ДСТ происходит *нарушение системы репарации*. Так, у пациентов с синдромом Марфана отмечается повышенная чувствительность ДНК лимфоцитов крови к повреждающим эффектам химических и радиационных мутагенов (Семячкина, 2002).

Таким образом, становится очевидным, что у пациентов с ДСТ имеет место *выраженный полиморфизм клинико-морфологических нарушений*. Соединительная ткань, доля которой в организме составляет более половины массы тела, выполняет многочисленные и очень важные функции и реагирует практически на все физиологические и патологические воздействия. При этом морфологические изменения в самой соединительной ткани в основном стереотипны. В то же время поражение соединительной ткани вызывает возникновение вторичных (ассоциированных) нарушений со стороны внутренних органов и систем, что проявляется развитием хронических заболеваний, которые нередко и определяют прогноз течения основного патологического процесса.

3.2. БИОХИМИЧЕСКАЯ ДИАГНОСТИКА

С целью диагностики нарушения обмена соединительной ткани на биохимическом уровне, прогнозирования течения заболевания, оценки эффективности реабилитационной терапии у детей во многих специализированных лабораториях России определяют экскрецию *оксипролина* и *гликозаминогликанов* в суточной моче.

Анализ на содержание в суточной моче оксипролина и гликозоаминогликанов (ГАГ) предполагает соблюдение больным в течение трех предшествующих суток ограничивающей диеты. Из питания исключают продукты (например, свекла), вызывающие изменения цвета мочи, и крепкие бульоны, заливные блюда, содержащие избыточное количество ГАГ. Запрещается прием лекарственных препаратов типа аспирина, нитрофуранов, витамина С и др., изменяющих нормальный цвет мочи. Для стандартизации результаты исследования сопоставляют с содержанием креатинина в моче, количество которого отражает фильтрационную способность почек. Это одна из биохимических констант организма, которая позволяет объ-

ективнее трактовать полученные данные. Мочу для анализа собирают в течение суток, при этом первую утреннюю порцию выливают, а последующие сливают в банку, которую целесообразно хранить на холоде (или в холодильнике) не более 24 ч. В биохимическую лабораторию доставляют всю собранную за сутки мочу.

Оценка процесса распада коллагена осуществляется на основании исследования содержания *оксипролина, гидроксилизина, галактозилоксилизина, лизилпиридинолина, дезоксипиридинолина, гидроксилизилпиридинолина, С-концевых* (*карбокситерминальных*) и *N-концевых (аминотерминальных) телопептидов*, *продуктов распада коллагена I типа* (β-CrossLaps теста) в сыворотке крови и *пирилинкса-D в суточной моче*.

Оксипролин (ОП) — присутствует в молекулах коллагена и эластина. Это одна из основных аминокислот коллагена, что позволяет считать ее маркером, отражающим катаболизм этого белка. Появляется при резорбции коллагена и частичной деградации вновь синтезированного коллагена. Около 20% оксипролинсодержащих пептидов, высвобождаемых из коллагеновых молекул, экскретируются с мочой, а 80% метаболизируются в печени. Практически 90% ОП мочи является компонентом пептидов небольшой молекулярной массы, а около 9% — большой (преимущественно фрагментов N-концевых телопептидов проколлагена I типа). В свободном виде находится только 1% ОП. Поэтому увеличение количества свободного и, соответственно, снижение уровня связанного ОП может косвенно свидетельствовать о нарушении синтеза коллагена (Долгов и др., 1998).

ОП в суточной моче определяют по методике J. Bergman и R. Loxley (1969) в различных модификациях (Дьячковой, 1971; Дайхин и др., 1983; Большаков и др., 1983).

При замедлении синтеза коллагена уровень ОП в моче снижается, а при повышении распада — увеличивается. Для диагностических целей важно, что интенсивность выделения ОП существенно зависит от возраста пациента, времени суток, характера питания. Нарастание выделения ОП идет параллельно росту, причем максимум отмечается в возрасте 13 лет (600 мкмоль/л). В связи с этим можно считать, что почечная экскреция ОП — показатель не только обмена коллагена, но и темпов роста. Увеличение выведения ОП характерно для препубертатного периода и наблюдается намного раньше, чем характерное нарастание массы тела. В периоде полового созревания уровень ОП в моче максимален, что соответствует началу полового созревания, ускорению роста и повышению обмена коллагена (Owczarek et al., 1990).

Количество ОП в моче зависит от поступления коллагена с пищей, поэтому некоторые авторы (Бондаренко, 1998) предлагают выполнять анализ мочи на содержание в ней оксипролина после 12-часового голодания больного, что, по их мнению, исключает влияние коллагена пищи на результат и более точно отражает распад костного коллагена. Однако в детской практике данная методика неприемлема.

На долю костного коллагена приходится примерно половина всей его массы. Скорость обновления коллагена в костях значительно выше, чем в мягких тканях. Поэтому исследователи пытаются модифицировать методику для повышения возможности определения именно костного коллагена.

Известно, что в результате посттрансляционной модификации коллагена вследствие гликозилирования, т. е. соединения аминокислоты гидроксилизина, образуются *гликозиды гидроксилизина*. После высвобождения из костной ткани они не метаболизируются и почти полностью выводятся с мочой. Соединения гидроксилизина с глюкозой и галактозой находятся преимущественно в коже. Гидроксилизин в сочетании с галактозой — *галактозилоксилизин* — представлен главным образом в костном коллагене и поэтому может служить специфическим маркером его деградации. Он не метаболизируется в печени и практически в неизмененном виде экскретируется с мочой. Для количественной диагностики гликозидов гидроксилизина применяется метод высокоразрешающей жидкостной хроматографии.

Во многих лабораториях процесс распада коллагена определяют по содержанию производных пиридина — *лизилпиридинолина, дезоксипиридинолина и гидроксилизилпиридинолина*, которые являются «молекулярными сшивками», стабилизирующими структуру фибрилл коллагена. Высвобождение производных пиридина из костной ткани — достоверный показатель распада зрелого коллагена. Кроме того, дезоксипиридинолин встречается исключительно в коллагене костной ткани, а пиридинолин — в структуре хрящевого коллагена. На их экскрецию не влияет поступление коллагена с пищей. Пиридинолиновые сшивки обнаруживают в гидролизованной моче методом высокоразрешающей жидкостной хроматографии. При этом используется иммунодиагностикум (фирма Metra Biosystems, США), приготовленный на основе поликлональных антител к производным пиридина.

Косвенный показатель распада коллагена I типа (β-CrossLaps тест) — определяется с помощью иммунной тест-системы ELECSYS (фирма Roche, Швейцария), которая специфична к многим изомерам фрагментов коллагена I типа (С-концевые телопептиды, пиридинолины и др.). Ниже в табл. 3.5 представлены референтные значения β-CrossLaps теста у детей, разработанные фирмой.

Таблица 3.5

Референтные значения β-CrossLaps теста у детей

Возраст	Мальчики и девочки	
	Норма (нг/мл)	Среднее (нг/мл)
До 1	0,440–2,227	0,994
1 мес — 1 г.	0,202–2,311	0,705
1–9 лет	0,146–0,818	0,352
Мальчики		
9–14 лет	0,231–1,238	0,539
14–17 лет	0,240–1,734	0,578
17–19 лет	0,101–0,791	0,331
Девочки		
9–11 лет	0,303–0,996	0,538
11–13 лет	0,326–1,697	0,704
13–15 лет	0,144–1,202	0,462
15–19 лет	0,048–0,579	0,169
Мужчины	0,158–0,442	
Женщины	0,162–0,436	

Определение свободного *пирилинкса* D в моче можно провести иммуноферментным методом с использованием анализатора «IMMULITE», USA, реактивов фирмы «Biomerika». Тест позволяет оценить состояние резорбции коллагена I типа, который связывается посредством пиридиновых связок: пиридинолин (PYD) и диоксипиридинолин (DPD). DPD образуется вследствие ферментативного воздействия лизирующей оксидазы на аминокислоту лизин. Вследствие процесса резорбции костей DPD выделяется в кровоток и экскретируется в мочу в неизмененном виде, на него не оказывает влияние пища, что и определяет его использование для оценки резорбции костей. Определение пирилинкса D осуществляется в утренней порции мочи. Ниже (табл. 3.6) приведены возрастные нормы пирилинкса D, разработанные фирмой.

Кроме того, состояние пиридиновых сшивок коллагена I типа отражает содержание особых специфических пептидных фрагментов — *поперечно сшитых телопептидов коллагена I типа,* которые носят название *С-концевых (карбокситерминальных)* и *N-концевых (аминотерминальных) телопептидов.*

Оба телопептида принадлежат к источникам пиридиновых сшивок и специфичны именно для костной ткани. Механизм их образования иллюстрирует рис. 3.3.

Таблица 3.6

Референтные нормы пирилинкса D

Возраст	Мальчики Нмоль DPD/мМоль креатинин	Девочки Нмоль DPD/мМоль креатинин
9 лет	1,5–23	6,2–21,8
10 лет	4,5–26	3,8–34,4
11 лет	5,9–31	8,1–33,8
12 лет	7,3–43	6,8–40
13 лет	7,4–36	4,2–35,7
14 лет	3,2–43	3,5–23,6
15 лет	2,8–23	3,8–15,1
16 лет	2,2–21	1,7–13,7
17 лет	1,1–26	1,6–12,2
18 лет	1,5–8,8	1,9–7,8
Средние нормы для детей 4–10 лет	13,7–41	10,5–45
Женщины (пременопауза)	3,0–7,4	
Женщины (постменопауза)	2,5–14,4	
Мужчины	2,3–5,4	

С-концевой телопептид — это фрагмент молекулы коллагена I типа, образовавшийся за счет поперечного сшивания телопептидов двух альфа-цепей одной молекулы коллагена и спирального участка альфа-1- или альфа-2-цепи другой коллагеновой молекулы; высокоспецифичен для костной ткани, поскольку содержит поперечно сшитые участки, не обнаруживаемые в структуре коллагена I типа других тканей. С-концевой телопептид определяют в крови с помощью радиоиммунологического метода (фирма Orion Diagnostica, Финляндия), а в моче — с помощью иммунодиагностикума (фирма Osteometer, Дания и Diagnostic Systems Laboratories, США).

N-концевой телопептид — это также фрагмент молекулы коллагена I типа, образующийся за счет поперечного сшивания N-концевого пептида (телопептида) одной молекулы коллагена со спиральными фрагментами другой коллагеновой молекулы. N-концевой телопептид более богат дезоксипиридинолиновыми сшивками, нежели С-концевой телопептид. В сыворотке крови или моче его определяют с помощью иммунодиагностикума фирмы Ostex International, США.

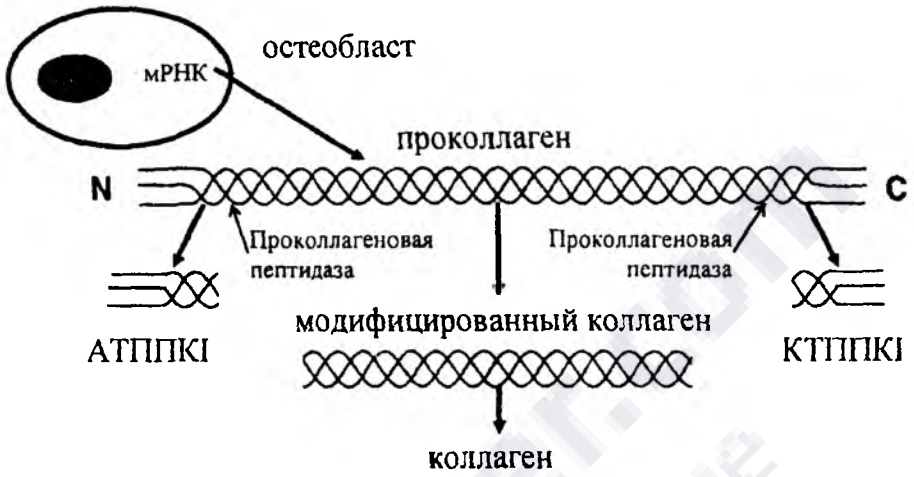

Рис. 3.3. Механизм образования пиридиновых сшивок коллагена I типа (цит. по: Долгов В. В. и др., 19

Оценка процесса распада протеогликанов. О катаболизме межклеточного вещества соединительной ткани судят по величине экскреции *гликозоаминогликанов* (ГАГ) в суточной моче. Максимум выведения ГАГ приходится на возраст 13 лет. К 15 годам у девушек он резко снижается. Режим экскреции ГАГ с мочой совпадает с ритмом 17-ОКС.

ГАГ определяют методом Д. П. Косягина. У пациентов с различными клиническими вариантами болезней соединительной ткани наблюдается, как правило, повышенное выведение ГАГ с мочой.

Наши исследования (Кадурина, 2003) выявили взаимосвязь между тяжестью клинического состояния больных ДСТ детей и одновременным повышением экскреции ОП и ГАГ в суточной моче более 150% должной величины ($p < 0,02$). Однако наиболее тяжелая клиническая картина наблюдалась в случаях сочетания снижения экскреции ГАГ и повышения содержания ОП в суточной моче ($p < 0,02$). И, наоборот, сочетание повышения экскреции ГАГ более 150% должного параметра и снижения уровня ОП менее 100% от должных значений наблюдалось при более легком течении заболевания ($p < 0,03$). Полагаем, что указанный комплексный подход к оценке показателей обмена соединительной ткани может иметь определенное диагностическое и прогностическое значение. В ряде лабораторий изучают типы экскретируемых с мочой ГАГ методом колоночной хроматографии на ионообменной смоле Дауэкс 1–2, 200–400 меш, хлоридная форма по методике S. Schiller и соавт. (Хеншен и др., 1988). Грубые аномалии скелета сопровождаются резким увеличением содержания хондроитин-4- и хондроитин-6-сульфатов (Лисиченко, 1986).

Интенсивность костеобразования оцениваю показателям активности *щелочной фосфат* по величине содержания *остеокальцина* и *об го аминотерминального пропептида прокол гена I типа* (общий PINP).

Щелочная фосфатаза рассматривается маркер образования костной ткани. Счита (Бондаренко, 1998), что фермент «поставл фосфат, который отщепляется от эфиров фос ной кислоты для последующего включения в став гидроксиапатита — минеральной основы ти. Однако нужно помнить, что щелочная фо таза существует в нескольких изофор кишечной, плацентарной, костно-печеночно чечной. В кровотоке она представлена преиму ственно печеночным и костным (присутству остеокластах и других макрофагах) изоферме ми. Содержание плацентарной щелочной фосф зы увеличивается при беременности. Для спе фической оценки костеобразования необход определять активность костноспецифической формы щелочной фосфатазы, в частности с по щью иммуноферментной тест-системы фир Metra Biosystems, США.

Остеокальцин — специфический для кост ткани кальций-связывающий белок, который жет высвобождаться в ходе формирования или зорбции корсти. По содержанию остеокальц судят о скорости формирования кости (проце остеосинтеза). Молекула остеокальцина невел (5,8 кД) и состоит из 49-ти аминокислот. В присутствуют 3 остатка глютаминовой кисло которые в процессе «созревания» белка подве ются витамин-К-зависимому карбоксилирован подобно белкам II, VII, IX и X свертывающей

Таблица 3.7

Референтные значения остеокальцина в зависимости от возраста и пола

Возраст	Мальчики		Девочки	
	Норма (нг/мл)	Среднее (нг/мл)	Норма (нг/мл)	Среднее (нг/мл)
1	52–63	62,9	48–79	58,4
2	64–70	67,8	61–88	70,3
3	54–70	60,2	44–93	69,0
4	53–90	68,1	51–98	77,9
5	52–83	66,9	66–88	78,4
6	51–84	63,4	65–96	78,8
7	49–104	66,8	53–97	72,6
8	51–80	64,9	50–89	70,6
9	62–83	75	61–78	69,6
10	58–88	72,8	65–96	79,3
11	56–80	67,8	36–93	61,8
12	68–80	74,1	74–99	88,5
13	74–98	88,4	42–75	54,7
14	66–102	86,5	25–43	32,9
15	61–105	87,1	35–59	44,1
16	36–50	45,2	27–47	38,5
Мужчины	14–46			
Женщины	11–32			

тем крови. Остеокальцин продуцируется остеобластами и во внеклеточном пространстве связывается с микрокристаллами гидроксиапатита. Небольшая часть новообразованного остеокальцина попадает в кровоток, где его уровень можно уточнить с помощью иммуноферментной тест-системы на реагентах линии ELECSYS, выпускаемой фирмой Roshe, Швейцария. В табл. 3.7 представлены возрастные нормы остеокальцина, разработанные данной фирмой.

Общий аминотерминальный пропептид проколлагена I типа (общий PINP) — специфический индикатор синтеза коллагена I типа. Сначала PINP имеет трехмерную структуру (выделенный из трехмерной структуры проколлагена), но очень быстро распадается на мономерные фракции в результате эффекта терминальной деградации. Определяется в сыворотке крови с помощью иммунной тест-системы Элексис (фирма Хоффманн-Ла Рош, Швейцария), получившей название «Элексис общий PINP».

Определение спектра свободных аминокислот методом высокоэффективной жидкостной хроматографии. По нашим данным, для большинства *незаменимых и заменимых* аминокислот (АК) отмечена общая закономерность, а именно: достоверное увеличение ($p < 0,001$) числа больных со сниженным уровнем свободных аминокислот (АК) в сыворотке крови (рис. 3.4, 3.5).

Сходные результаты получены В. М. Яковлевым и соавт. (1994), которые изучали содержание свободных АК в сыворотке крови взрослых, больных ДСТ. Снижение количества незаменимых АК в сыворотке крови у больных ДСТ, видимо, связано с нарушением их всасывания в кишечнике вследствие наличия сопутствующей хронической патологии желудочно-кишечного тракта, выявленной в настоящем исследовании у большинства обследованных. Это предположение согласуется со снижением содержания свободного глутамина в сыворотке крови у 58,4% больных детей с ДСТ. Уменьшение содержания этой аминокислоты, как свидетельствуют литературные данные (Кон, Рот, 1986; Хижняк, 2000; Мухина, 2001), может способствовать развитию атрофии слизистой оболочки тонкого кишечника и поджелудочной железы, снижению продукции секреторного иммуноглобулина А, нарушая всасывание аминокислот через энтероциты кишечника. Однако уменьшение содержания свободной незаменимой аминокислоты лизина и заменимой аминокислоты пролина дополнительно может быть обусловлено и усиленным их потреблением в условиях активного синтеза коллагена. Известно, что пролин является основной аминокислотой коллагена. Синтез коллагена на стадии трансляции во многом определяется количеством проколлагеновой мРНК, содержанием в клетке свободного пролина и наличи-

ем кофакторов ферментов (Кабак и др., 1990; Дол-

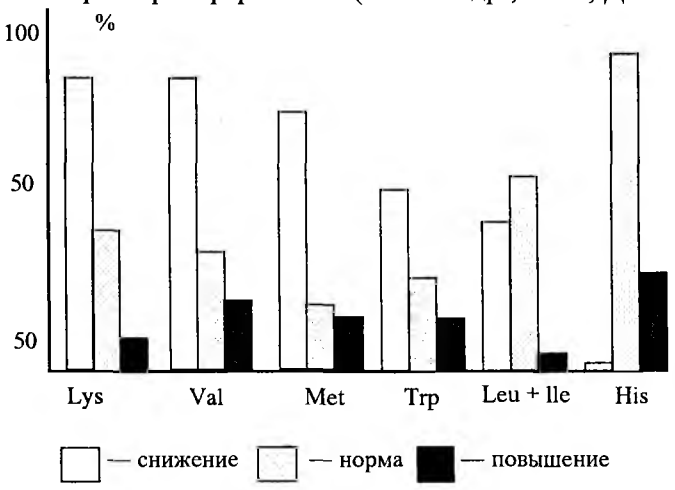

Рис. 3.4. Частота вариантов содержания некоторых незаменимых аминокислот в сыворотке крови больных дисплазиями соединительной ткани:

Примечание: Lys — лизин; Val — валин; Met — метионин; Trp — триптофан; Leu+Ile — лейцин+изолейцин; His — гистидин

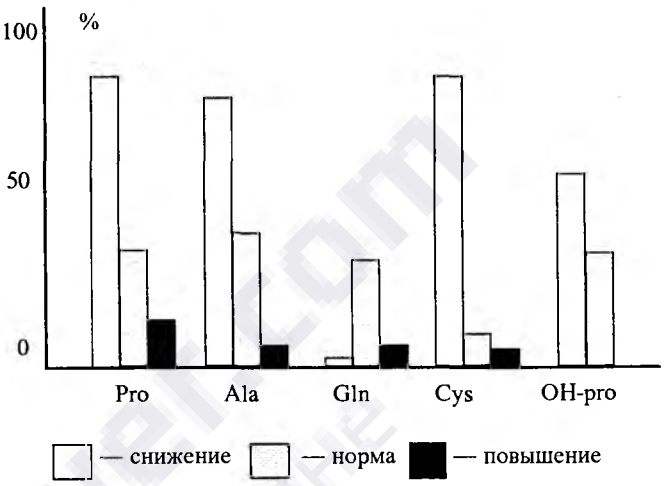

Рис. 3.5. Частота вариантов содержания некоторых заменимых свободных аминокислот в сыворотке крови больных дисплазиями соединительной ткани:

Примечание: Pro — пролин; Ala — аланин; Gln — глутамин; Cys — цистин; OH-pro — оксипролин

гов и др., 1998; Garbusenko et al., 2002). Кроме того, пролин после гидроксилирования, которое осуществляется с помощью фермента пролилгидроксилазы, принимает участие в образовании перекрестных сшивок в коллагене (Kivirikko, 1993; Clifton, 2001). Проведенный корреляционный анализ установил взаимосвязь между снижением содержания свободного пролина в сыворотке крови и тяжестью клинического состояния больных ($r = +0,42$; $p < 0,02$), что проиллюстрировано на рис. 3.6.

Свободный лизин сыворотки крови необходим для образования поперечных сшивок при созревании коллагена. Как известно, они образуются из лизина и окисленного лизина при участии пиридоксальзависимого медьсодержащего фермента лизилоксидазы (Замараева, 1985; Долгови др., 1998; Kivirikko, 1993; Clifton, 2001). Установлена взаимосвязь между снижением содержания свободного лизина сыворотки крови и длительностью заболевания ($p < 0,05$).

Важным показателем, характеризующим состояние обмена соединительной ткани, является свободный оксипролин сыворотки крови, который у обследованных пациентов изменялся только в двух диапазонах — нормальном и повышенном. При этом нормальный уровень свободного оксипролина выявлен у 56,9%, а повышенный — у 43,1% больных детей. Нормальное содержание оксипролина наблюдалось преимущественно у больных с легким и среднетяжелым, а повышенное — среднетяжелым и тяжелым течением заболевания. Как известно, оксипролин является одной из основных аминокислот коллагена, что позволяет считать его своеобразной меткой, отражающей катаболизм этого белка. Генетические дефекты синтеза коллагена приводят к уменьшению поперечных связей в фибриллах коллагена и способствуют увеличению его содержания в сыворотке крови (Бондаренко, 1998). Проведенный корреляционный анализ установил взаимосвязь между снижением содержания свободного пролина, свободного лейцина+изолейцина, повышением свободного оксипролина сыворотки крови и тяжестью клинической картины ($p < 0,03$). Выявлена взаимосвязь между снижением содержания свободного лизина и возрастом пациентов.

Определение концентрации ионизированного кальция, фосфора, кальцийрегулирующих гормонов. Уровень *ионизированного кальция* может быть определен с помощью ионоселективных электродов на аппарате Микролит «Конелаб», Финляндия; *паратиреоидного гормона* — тест-системы DSL-10-8000 ACTIVE I-PTH ELISA (Ensyme-Linked Immunosorbent Assay); 25-гидроксивитамина витамина Д — ВСМ-диагностикума (США), мультискана Lab-system (Финляндия).

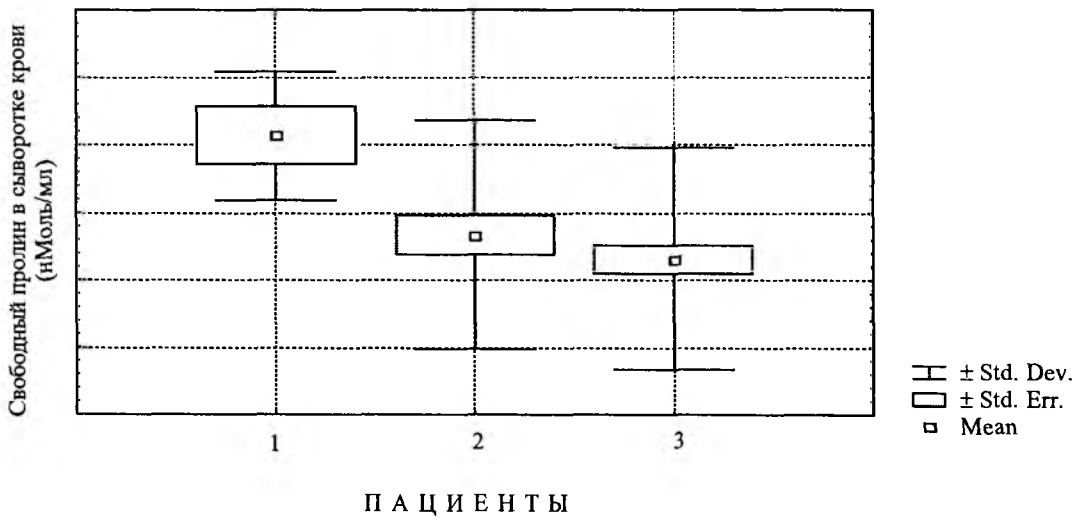

Рис. 3.6. Содержание свободного пролина в сыворотке крови в зависимости от тяжести клинического состояния больных детей:

Примечание: по оси ординат показан уровень свободного пролина (нМоль/мл) в сыворотке крови пациентов; по оси абсцисс — тяжесть клинического состояния: 1 — легкое; 2 — средней степени тяжести; 3 — тяжелое

Костная денситометрия поясничного отдела позвоночника проводится методом двухэнергетической рентгеновской абсорбциометрии DXA (L2-L4) с помощью остеоденситометра, оснащенного «детской» программой.

Анализируются: содержание минерала в костной ткани (BMC — bone mineral content); минеральная плотность костной ткани (BMD — bone mineral density); применяемый в педиатрии интегральный показатель Z — критерий (Z — score), который характеризует минеральную плотность костной ткани обследуемого ребенка по отношению к среднестатистической величине для детей того же возраста и пола и выражается в единицах стандартного отклонения (SD). Учитывая вариабельность роста у детей в одинаковых возрастных группах, для более объективной оценки минерализации костной ткани рекомендуют сравнивать полученные результаты с нормативами, стандартизованными по длине тела, с применением соответствующих таблиц сопряженности (Тыртова, 2007). Если показатель минеральной плотности поясничного отдела позвоночника пациента соответствует норме при данной длине тела или находится в пределах «нормальное значение минеральной плотности «минус» одно стандартное отклонение» (ISD), т. е. в пределах стандартизирования по длине тела BMD–ISD, следует говорить о нормальной минерализации костной ткани в исследуемом участке скелета. Значения BMD ниже (BMD–ISD) принято считать остеопенией.

Определение уровня фибронектина также возможно в ряде специализированных лабораторий. Это высокомолекулярный гликопротеид, который связывает между собой коллагеновые волокна, гликозоаминогликаны, фибрин и др. Он играет весьма существенную роль в процессе клеточной дифференцировки. Дефицит фибронектина отмечается при синдроме Элерса-Данло 10 типа. Фибронектин определяют в плазме, хранившейся при температуре –20 °С не более одного месяца, с помощью стандартной иммуноферментной тест-системы с использованием мультифотометра типа «Multiscan».

Оценка состояния свертывающей системы крови осуществляется по данным коагулограммы и тромбоцитограммы. Для пациентов с дисплазией соединительной ткани характерны гиперкоагуляция, выражающаяся в появлении фибриногена В и увеличении времени эуглобулинового индекса, развитие вторичного синдрома Виллебранда, а также различные варианты тромбоцитопатий.

Типирование коллагена проводится только в специализированных лабораториях методом непрямой иммунофлюоресценции по L. A. Sternberg

при помощи поликлональных антител к фибронектину и коллагенам I, III, IV, V и др. типов.

3.3. МОЛЕКУЛЯРНО-ГЕНЕТИЧЕСКАЯ ДИАГНОСТИКА

Идентификация подавляющего большинства генов человека и расшифровка их нуклеотидных последовательностей создали базу для изучения молекулярных механизмов этиологии и патогенеза огромного числа наследственных заболеваний. В главе 2 мы уже писали о большом разнообразии относительно редких моногенных вариантов соединительно-тканной дисплазии, относящихся к классу дифференцированных ДСТ. Для более чем 250 подобных заболеваний идентифицированы мутантные гены и найдены первичные биохимические дефекты. Подробному описанию этих заболеваний посвящены три следующие главы данной монографии. Для всех этих заболеваний принципиально возможна молекулярная диагностика мутаций в соответствующих генах. Идентификация мутации у больного позволяет не только устанавливать точный диагноз заболевания, но и разрабатывать методы патогенетического лечения, направленные на коррекцию молекулярного дефекта, а также, в случае необходимости, проводить профилактику этого заболевания на базе пренатальной диагностики.

Идентификация гена, как правило, сопровождается изоляцией и клонированием специфической молекулы кДНК (комплементарной ДНК), представляющей собой полноразмерную кодирующую область гена. Клонирование — это встраивание чужеродной молекулы ДНК (в данном случае кДНК) в векторную молекулу и введение этой конструкции в клетки-хозяина. Метод клонирования лежит в основе всей генной инженерии. Вектора обеспечивают проникновение ДНК в клетки, и чаще всего их конструируют на базе вирусов или плазмид. В качестве клеток-хозяина могут быть использованы бактериальные, дрожжевые или эукариотические клетки. Клонированную кДНК образно называют «геном в пробирке», так как эта система позволяет делать всевозможные манипуляции на уровне отдельного гена. Во-первых, можно наращивать этот ген путем размножения клеток-хозяина, определять его нуклеотидную последовательность, экзон-интронную структуру, характер регуляции, т. е. проводить исследование самого гена. Кроме того, можно обеспечить экспрессию этого гена в системе in vitro и проводить изучение его продукта. Прям следствием открытия гена является возможно перехода на белковый уровень анализа. Нукл тидная последовательность кодирующей обла гена однозначно определяет аминокислотную следовательность кодируемой полипептид цепи, знание которой позволяет перейти к ис дованию пространственной структуры и домен организации белка, его посттрансляционных дификаций, а также прогнозированию функ Кроме того, на этом этапе возможно получе антител к этому прогнозируемому белку. С по щью антител можно не только проводить имму гистохимический анализ тканеспецифичес распределения белка в норме и при патолог ских состояниях, но и попытаться изолиро этот белок в количестве, достаточном для пря го биохимического анализа и выявления вза действующих с ним метаболитов. Эта схема лиза от гена к белку получила название *обрат генетики*. Для наследственного заболевания, званного присутствием мутаций в определен гене, применение методологии обратной генет означает идентификацию первичного биохим ского дефекта и первичного патологического таболического пути, т. е. определение молеку ных основ этиологии и патогенеза заболева Основной целью этих исследований является работка методов направленной коррекции мол лярного дефекта, т. е. разработка патогенет ских методов лечения. Таким образом, откры гена позволяет не только изучать характер тканеспецифической экспрессии, определять т мутаций при различных патологических состо ях и проводить их диагностику, но также разр тывать подходы, направленные на специфичес профилактику и патогенетическую терапию з левания.

Внедрению молекулярно-генетической мет логии в клиническую практику способство произошедшая около 20 лет назад разработка тода полимеразной цепной реакции (ПЦР) специфической амплификации ДНК. Этот м позволяет тестировать состояния генов у отд ных индивидуумов. Суть метода ПЦР заключа в избирательном копировании in vitro небольш фрагмента гена, в котором предположительно жет быть локализована мутация с использован в качестве матрицы тотальной ДНК обследу го. Небольшие размеры копируемого (или ам фицируемого) фрагмента гена в сочетании с их ромным числом позволяют в дальнейшем исп зовать очень простые методы анализа э

участка ДНК, выявления его особенностей у обследуемого индивидуума. Главными из этих методов являются электрофорез амплифицированной ДНК, ее окрашивание, разрезание специфическими ферментами — рестриктазами и определение нуклеотидной последовательности этого фрагмента — метод секвенирования. ПЦР лежит в основе ДНК-диагностики любых наследственных заболеваний. В этом случае амплифицируется фрагмент гена, ответственного за развитие заболевания, в котором может находиться мутация. Данный подход широко используется и для анализа генетических факторов риска, предрасполагающих к развитию широкораспространенных мультифакториальных заболеваний. В случае диагностики инфекций амплифицируется фрагмент ДНК, специфичный для определенного возбудителя, а затем с помощью электрофореза и специфического окрашивания на ДНК тестируется наличие этого фрагмента, а значит и самого возбудителя, в том биологическом образце, который был взят для анализа. Использование ПЦР в судебной медицине основано на амплификации высоко изменчивых областей генома, позволяющих проводить идентификацию личности, — метод геномной дактилоскопии.

Преимуществом ДНК-диагностики по сравнению с биохимической или иммунологической диагностикой является использование унифицированного набора методов, практически не зависящего от целей проводимого исследования. Это методы выделения ДНК, ПЦР, электрофореза, рестрикции ДНК, гибридизации со специфическими ДНК-зондами и секвенирования. Таким образом, в пределах одной лаборатории можно заниматься ДНК-диагностикой широкого спектра заболеваний. Остановимся более подробно на ключевых методах молекулярной диагностики.

Выделение ДНК. Прежде всего, необходимо помнить, что основная масса ДНК находится в ядрах в составе хромосом в суперскрученном состоянии за счет взаимодействия с определенными белками. Таким образом, ДНК можно выделять из любого типа тканей или клеток, в которых содержатся ядра. Существует много модификаций методов выделения ДНК. Мы разберем только принципиальные основы одного из этих методов. У человека обычно ДНК выделяют из лейкоцитов крови, для чего собирают от 1 до 5 мл венозной крови. Кровь нужно собирать в присутствии антикоагулянтов. После отстаивания крови отбирают кровь, обогащенный лейкоцитами, и добавляют детергенты для разрушения мембраны клеток. С помощью мягкого центрифугирования осаждают ядра на дно пробирки. Сливают надосадочную жидкость и к суспензии ядер добавляют детергенты, разрушающие их мембраны, а также протеолитические ферменты, разрушающие белки. Чаще всего используют протеиназу К. Таким образом ДНК выходит в раствор. На следующем этапе необходимо отделить фракцию высокомолекулярных ДНК от низкомолекулярных соединений, таких как фрагменты белков, липиды, углеводы и т. п. Одним из способов такого разделения является экстракция фенолом. При добавлении фенола и тщательном перемешивании низкомолекулярные соединения перейдут в фенол, который окрасится при этом в бурый цвет за счет присутствия фрагментов гемоглобина, а ДНК останутся на поверхности фенола, так как не смогут войти в эту плотную фазу. Светлый раствор над фенолом, содержащий ДНК, отбирают и проводят несколько раундов повторных очисток фенолом с добавлением на последних этапах хлороформа. Качество очистки ДНК можно оценить спектрофотометрически, измеряя оптическую плотность раствора в областях поглощения нуклеиновых кислот и белков. Затем можно выделить ДНК из раствора, добавляя этанол. При 70° спирта ДНК выпадает в осадок в виде аморфного образования. В таком состоянии ее можно длительно хранить при низких температурах.

ПЦР или специфическая амплификация ДНК — это избирательный синтез in vitro большого количества копий (порядка миллиона) небольшого фрагмента ДНК размером, обычно, в сотни нуклеотидов по матричной молекуле ДНК. Для проведения ПЦР необходимо искусственно синтезировать небольшие однонитевые молекулы ДНК размером от 15 до 30 нуклеотидов, комплементарные концам амплифицируемого фрагмента ДНК. Эти молекулы носят название праймеры. Они служат «затравкой» для синтеза ДНК и потому определяют его специфичность. ПЦР проводится в специальных одноразовых пробирках в очень небольшом объеме, не превышающем, обычно, 50 мкл. В этот объем определенного буфера добавляют матричную ДНК (ДНК обследуемого), два типа искусственно синтезированных на коммерческой основе праймеров, фермент комплементарного синтеза ДНК — термофильную ДНК-полимеразу, выделенную из термофильных бактерий и потому способную выдерживать высокие температуры, и 4 типа дезокситрифосфатов (dNTP), которые служат в качестве строительного материала для синтеза ДНК. На первом этапе матричную ДНК переводят в однонитевую форму путем нагревания раствора выше 95° в течение не-

Таблица 3.8

Обозначение аминокислот

3-буквенное обозначение	Аминокислота	1-буквенное обозначение	3-буквенное обозначение	Аминокислота	1-буквенное обозначение
Ala	Аланин	A	Leu	Лейцин	L
Arg	Аргинин	R	Lys	Лизин	K
Asn	Аспарагин	N	Met	Метионин	M
Asp	Аспарагиновая кислота	D	Phe	Фенилаланин	F
Cys	Цистеин	C	Pro	Пролин	P
Gln	Глутамин	Q	Ser	Серин	S
Glu	Глутаминовая кислота	E	Thr	Треонин	T
Gly	Глицин	G	Trp	Триптофан	W
His	Гистидин	Y	Tyr	Тирозин	Y
Ile	Изолейцин	I	Val	Валин	V

скольких минут. Затем начинают циклически чередовать три кратковременные процедуры, длящиеся несколько десятков секунд: (1) отжиг или посадка праймеров — это происходит при охлаждении раствора до температуры, оптимальной для образования двунитевой структуры матричной ДНК с праймерами; (2) синтез ДНК, начиная с праймера — это происходит при повышении температуры раствора до значений, оптимальных для работы термофильной ДНК-полимеразы; (3) денатурация синтезированной ДНК — достигается повышением температуры раствора свыше 90° для перехода ДНК в однонитевую форму. Затем все повторяют, начиная с процедуры (1). Таким образом, при каждом цикле смены температур происходит удвоение участка ДНК, расположенного между праймерами, причем длина этого участка в точности соответствует расстоянию между внешними концами праймеров. После проведения 25–30 подобных циклов количество вновь синтезированных фрагментов ДНК достигает или даже превышает миллион копий. Выбор программы смены температур и длительности каждой из процедур цикла, наряду с выбором праймеров и буфера, зависят от длины и специфики амплифицируемого фрагмента ДНК. Эти параметры и определяют искусство проведения ПЦР, и очень часто они подбираются эмпирически. Циклическая смена температур производится автоматически в приборе, который называется амплификатором ДНК или термоциклером. Таким образом, ПЦР простой в исполнении, недорогостоящий, высокоточный и современный метод молекулярной диагностики.

Электрофорез ДНК принципиально не отличается от белкового электрофореза. Амплифицированную ДНК наносят на гель и включают ток. При этом начинается продвижение ДНК в геле от минуса к плюсу, и скорость этого продвижения зависит от длины молекулы и ее конфигурации. Через определенное время молекулы ДНК одинаковой длины сконцентрируются в узких зонах. Количество копий, синтезированных в процессе проведения ПЦР ДНК, обычно бывает достаточным для ее визуализации при использовании рутинного метода окрашивания ДНК этидиумом бромидом. При добавлении этого красителя к гелю полосы ДНК высвечиваются красным цветом при просмотре геля под ультрафиолетовой лампой.

Клинические методы молекулярной диагностики зависят от характера повреждения гена, т. е. от типа мутации. Напомним коротко варианты мутаций:

— *делеция* — утрата фрагмента ДНК;

— *дупликация* — удвоение фрагмента ДНК;

— *инверсия* — поворот на 180° фрагмента ДНК;

— *инсерция* — вставка фрагмента ДНК;

— *миссенс-мутация* — замена нуклеотида в кодирующей части гена, ведущая к замене аминокислоты в соответствующем белковом продукте;

— *нонсенс-мутация* — замена нуклеотида в кодирующей части гена, сопровождающаяся образованием стоп-кодона и преждевременным прекращением синтеза белка;

— *сплайсинговая мутация* — мутация, нарушающая процессинг мРНК, вследствие чего происходит преждевременное прекращение синтеза белка, либо образуется аномальный белок с делецией.

Для практических целей важно знать, как записываются мутации. Разработана универсальная стандартная система, рассчитанная как на запис

аминокислотных замен в белках, так и на нуклеотидные замены и перестановки в ДНК. В первом случае при миссенс-мутации каждой аминокислоте соответствует одно- или трехбуквенный символ — табл. 3.8. Слева записывается нормальный вариант аминокислоты, справа — мутантный. Номер в центре соответствует месту замены в полипептидной цепи. Например, запись P252R или Pro252Arg означает замену пролина на аргинин в 252 положении белка. Буквой X обозначается остановка синтеза при нонсенс-мутациях. Например, R1226X или Arg1226X означает замену аргинина на стоп-сигнал в 1226 кодоне. Делеции или инсерции обозначают символами del и ins соответственно с указанием нуклеотидов, если их не более двух, или в противном случае — их числа. Сплайсинговая мутация обозначается символом IVS. Полиморфизмы, связанные с равноценной по функциональной значимости заменой аминокислот, записывают через косую черту. Например, M/V470 означает метионин или валин в положении 470. Более подробно с номенклатурой мутаций можно ознакомиться в специфических руководствах (Горбунова, Баранов, 1997).

Делеции, дупликации, инверсии и инсерции относятся к классу структурных мутаций.

Структурные мутации, длина которых значительно превосходит размеры гена и сопоставима с величиной хромосомных фрагментов, ассоциированы с хромосомными болезнями, и в данном контексте мы их не обсуждаем. Локализованные в кодирующих областях генов делеции и инсерции, затрагивающие один или несколько нуклеотидов, ассоциированы с моногенными заболеваниями. Проявление таких мутаций зависит от длины повреждения. Если протяженность подобной структурной мутации не кратна величине кодона, т. е. 3 нуклеотидам, происходит сдвиг рамки считывания и затем преждевременное прекращение синтеза белка. В противном случае мутация приводит лишь к локальным нарушениям структуры белка. Мутации со сдвигом рамки считывания, также как нонсенс- и сплайсинговые мутации обычно приводят к тяжелым формам заболевания. У пациентов с подобными мутациями кодируемый мутантным геном белок, практически, отсутствует. Проявления мутаций, обусловленных локальными нарушениями структуры белка, в значительной степени зависят от того, в каком месте произошло подобное нарушение. Такие мутации могут быть связаны как с легкими, так и с тяжелыми формами заболевания.

Наиболее просто диагностируются структурные внутригенные мутации — делеции и инсерции, так как они изменяют длину, а значит, и электрофоретическую подвижность амплифицируемого фрагмента ДНК. Для диагностики таких мутаций достаточно провести ПЦР с использованием специфических праймеров и электрофорез, а затем сопоставить длину амплифицированного фрагмента ДНК в норме и у больного. У гомозигот по делеции размер амплифицированного фрагмента будет короче на величину делеции, а значит, этот фрагмент при электрофорезе будет двигаться быстрее и расположится ниже нормального. У гетерозигот на электрофореграмме будут два фрагмента — один нормальной величины и другой более короткий. Аналогично диагностируются инсерции, только длина амплифицированного фрагмента у мутантных гомозигот будет больше, а сам фрагмент на электрофореграмме будет располагаться выше нормального. У гетерозигот на электрофореграмме также будут два фрагмента — нормальной величины и длинный, т. е. расположенный выше нормального.

Молекулярная диагностика точковых мутаций миссенс- или нонсенс-типа более сложна, так как длина амплифицированного фрагмента при этом не меняется. Наиболее распространенным методом диагностики таких мутаций является *метод рестрикционного анализа*. Этот метод может быть использован только в тех случаях, когда мутации случайным образом изменяют последовательности, специфичные для узнавания рестриктазами — эндонуклеазами, катализирующими разрезание двунитевых последовательностей ДНК в местах локализации этих специфических сайтов. Для диагностики таких мутаций достаточно провести ПЦР, электрофорез и рестрикцию амплифицированного фрагмента ДНК с использованием специфической эндонуклеазы. При наличии в норме сайта рестрикции произойдет разрезание амплифицированного фрагмента и на электрофореграмме будут две полосы, соответствующие фрагментам ДНК, суммарная длина которых равна величине исходного амплифицированного фрагмента. Исчезновение сайта рестрикции в результате мутации приведет к тому, что у мутантных гомозигот разрезания амплифицированного фрагмента не произойдет и на электрофореграмме будет одна полоса, причем характер ее расположения будет аналогичен тому, который можно наблюдать после электрофореза до рестрикции. У гетерозигот выявятся все три полосы, одна из которых соответствует неразрезанному амплифицированному фрагменту, а две — продуктам рестрикции. В настоящее время идентифицировано бо-

лее 500 различных рестриктаз, и для каждого из этих ферментов существует свой сайт узнавания. Поэтому, как только описывается какая-то новая мутация, сразу же с помощью определенной компьютерной технологии производится анализ окружающей ее нуклеотидной последовательности на предмет выявления сайтов рестрикции. Если этот поиск оказывается успешным, клиническая диагностика подобной мутации проводится методом рестрикционного анализа с использованием специфичной для данного сайта эндонуклеазы. Поскольку метод рестрикционного анализа очень прост и удобен в исполнении, существует много модификаций этого метода, направленных на искусственное введение сайтов рестрикции и т. п. Однако на них мы останавливаться не будем.

Универсальным методом диагностики точковых мутаций является *метод аллель-специфических олигонуклеотидов*. Этот метод основан на гибридизации амплифицированных ДНК со специфическими олигонуклеотидными зондами. Он более трудоемок, так как требует синтеза и специфического мечения ДНК-зондов. Однако этот метод поддается автоматизации, и на его базе разрабатываются технологии, позволяющие одновременно тестировать десятки или даже сотни мутаций.

Секвенирование ДНК является самым объективным методом регистрации мутаций, при котором точно идентифицируется молекулярный характер повреждения. Секвенирование ДНК в с четании с SSCP-анализом, основанном на конфо мационных различиях мутантных однонитев ДНК, широко используется при первичном поис мутаций. Однако в клинической практике эти м тоды используются реже ввиду их трудоемкости высокой стоимости.

Подводя итог вышеизложенному, отметим, ч на сегодня большинство достоверных биохими ских и молекулярно-генетических методов, при нение которых необходимо для верификации лезней соединительной ткани, практическому в чу недоступно. Именно поэтому так ва комплексный подход к выявлению ДСТ с испо зованием клинико-генеалогического метода, ных анамнеза болезни и жизни пациента, еди принципов клинико-инструментального обсл вания больного и членов его семьи, а также фицированных критериев диагностики.

В данном руководстве гены человека со щенно обозначали заглавными строчными бу ми в соответствии с каталогом: McKusick V Mendelian inheritance in man: a catalog of hu genes and genetic disorder. — 2006. http://www.ncbi.nlm.nih.gov (OMIM). Прод генов можно обозначать теми же буквами, ч гены, при этом заглавной является только пе буква. Тот же принцип используется при с щенном обозначении генов.

Глава 4

НАСЛЕДСТВЕННЫЕ КОЛЛАГЕНОПАТИИ

4.1. ОБЩАЯ ХАРАКТЕРИСТИКА КОЛЛАГЕНОВ И ЭТАПЫ ИХ БИОСИНТЕЗА

Открытие подавляющего большинства коллагеновых генов и расшифровка их молекулярной природы создали предпосылки для изучения молекулярных основ этиологии и патогенеза наследственных коллагенопатий — большой группы болезней соединительных тканей человека, обусловленных мутациями в генах коллагенов, либо в генах, кодирующих ферменты их биосинтеза. Очевидно, что структурные дефекты коллагенов, также как нарушения их синтеза, могут сопровождаться тяжелыми повреждениями соединительной ткани (Kuivaniemi et al., 1991; Кадурина, 2000; Горбунова, Кадурина, 2006а; б). Любые события, заканчивающиеся снижением синтеза коллагенов, будут приводить к ухудшению процесса заживления ран и переломов. В то же время, следствием избыточного синтеза коллагена может быть формирование фиброза печеночной, почечной или легочной тканей.

Первые доказательства существования структурных аномалий коллагенов и их причинно-следственной связи с заболеваниями были получены при молекулярном анализе мутаций в коллагеновых генах у пациентов с редкими наследственными заболеваниями соединительной ткани, такими как несовершенный остеогенез, синдромы Элерса–Данло, Альпорта, различные формы хондродисплазий, буллезного эпидермолиза и др. В дальнейшем было показано, что мутации в коллагеновых генах могут быть предрасполагающими факторами для развития целого ряда широкораспространенных в популяции болезней, в первую очередь, остеопороза, остеоартроза, отосклероза, артериальных аневризмов, сердечной недостаточности, обусловленной пролапсом митрального клапана и других заболеваний соединительной ткани (Grant et al., 1996; Kuivaniemi et al., 1991a; Kuivaniemi et al., 1991b; Niedermeyer, Arnold, 2002).

Как мы уже упоминали, в настоящее время идентифицированы 27 типов коллагенов, номера которых обозначаются арабскими цифрами (табл. 4.1).

Изоформы коллагена различаются по аминокислотному составу, хроматографическим и иммунологическим свойствам, макромолекулярной организации и распространенности в тканях. Зрелые молекулы коллагеновых белков состоят из трех равномерно скрученных полипептидных альфа-цепей, образующих структуру, подобную трехгранному шнуру (рис. 4.1, 4.2). Напомним еще раз, что каждая α-цепь содержит коллагеновый домен, особенностью которого является присутствие повторяющегося мотива Gly-X-Y, т. е. каждая третья аминокислота в коллагеновом домене является глицином.

Разные типы коллагенов могут быть образованы либо тремя одинаковыми альфа-цепями, либо двумя или тремя различными полипептидами в соотношении 2:1 или 1:1:1 соответственно. Альфа-цепи при обозначении нумеруются таким образом, что единица соответствует мажорной для данного типа коллагена полипептидной последовательности, при этом тип коллагеновой молекулы указывается рядом в скобках арабской цифрой.

Так, например, наиболее хорошо изученный коллаген I типа состоит из трех альфа-цепей, две

Таблица 4.

Типы коллагенов и коллагеновые гены

Тип; экспрессия	Альфа-цепь	Ген	OMIM	Хромосомная локализация
I, фибриллярный, мажорный; кожа, сухожилия, кости, повсеместно	α1(I) α2(I)	COL1A1 COL1A2	120160 120150	17q21.31–q22 7q22.1
II, фибриллярный, мажорый; хрящ, стекловидное тело	α1(II)	COL2A1 (COL11A3)	120140	12q13.11–q13.2
III, фибриллярный, мажорный, эмбриональный; стенки сосудов, кожа, кишечник, повсеместно	α1(III)	COL3A1	120080	2q31
IV, нефибриллярный, базальный; базальные мембраны	α1(IV) α2(IV) α3(IV) α4(IV) α5(IV) α6(IV)	COL4A1 COL4A2 COL4A3 COL4A4 COL4A5 COL4A6	120130 120090 120070 120131 303630 303631	13q34 13q34 2q36–q37 2q36–q37 Xq22.3 Xq22.3
V, фибриллярный, минорный; плацента, кожа, клеточные мембраны, повсеместно	α1(V) α2(V) α3(V)	COL5A1 COL5A2 COL5A3	120215 120190 120216	9q34.2–q34.3 2q31 19p13.2
VI, коротко-цепочечный; интима аорты, мягкие ткани	α1(VI) α2(VI) α3(VI)	COL6A1 COL6A2 COL6A3	120220 120240 120250	21q22.3 21q22.3 2q37
VII, длинно-цепочечный; опорные фибриллы	α1(VII)	COL7A1	120120	3p21.3
VIII, коротко-цепочечный; эндотелий, мезенхима, десцеметная мембрана, роговица	α1(VIII) α2(VIII)	COL8A1 COL8A2	120251 120252	3q12–q13.1 1p34.3–p32.3
IX, коротко-цепочечный, минорный, фибрилл-ассоциированный с прерванной триплексной структурой; хрящ, стекловидное тело	α1(IX) α2(IX) α3(IX)	COL9A1 COL9A2 COL9A3	120210 120260 120270	6q13 1p33–p32.2 20q13.3
X, коротко-цепочечный, минорный; хрящ	α1(X)	COL10A1	120110	6q21–q22.3
XI, фибриллярный, минорный; хрящ, стекловидное тело	α1(XI) α2(XI) α3(XI)	COL11A1 COL11A2 COL11A3 (COL2A1)	120280 120290 120140	1p21 6p21.3 12q13.11–q13
XII, коротко-цепочечный, минорный, фибрилл-ассоциированный с прерванной триплексной структурой; кость, хрящ	α1(XII)	COL12A1	120320	6q12–q13
XIII, коротко-цепочечный; многие ткани	α1(XIII)	COL13A1	120350	10q22
XIV, ундулин, фибрилл-ассоциированный с прерванной триплексной структурой; кожа, сухожилия	α1(XIV)	COL14A1	120324	8q23
XV, мультиплексин; надпочечники, почки, поджелудочная железа	α1(XV)	COL15A1	120325	9q21-22
XVI, фибрилл-ассоциированный с прерванной триплексной структурой; фибробласты, кератиноциты	α1(XVI)	COL16A1	120326	1p34
XVII, трансмембранный; кожные гемидесмосомы, слоистый, чешуйчатый эпителий	α1(XVII)	COL17A1	113811	10q24.3
XVIII, мультиплексин; легкие, печень, почки	α1(XVIII)	COL18A1	120328	21q22.3
XIX, фибрилл-ассоциированный с прерванной триплексной структурой; рабдомиосаркома	α1(XIX) (D6S228E)	COL19A1	120165	6q12–q14
XX, XXI, фибрилл-ассоциированный с прерванной триплексной структурой; колокализован с коллагеном I типа	α1(XX), α1(XXI)	COLA1L, COL20A1, COL21A1		6p12.3–p11.
XXII, только в синапсах	α1(XXII)	COL22A1		8q24.23
XXIII, коротко-цепочечный	α1(XXIII)	COL23A1		5q35.3
XXIV, эмбриональный	α1(XXIV)	COL24A1		1p22.3
XXV, коротко-цепочечный	α1(XXV)	COL25A1, CLAC		4q25
XXVI, тестис, яичники, мезенхима многих тканей	α1(XXVI)	COL26A1 (EMID2)	608927	7q22.1
XXVII, фибриллярный, мозжечок, спинной мозг, повсеместно	α1(XXVII)	COL27A1	608461	9q32

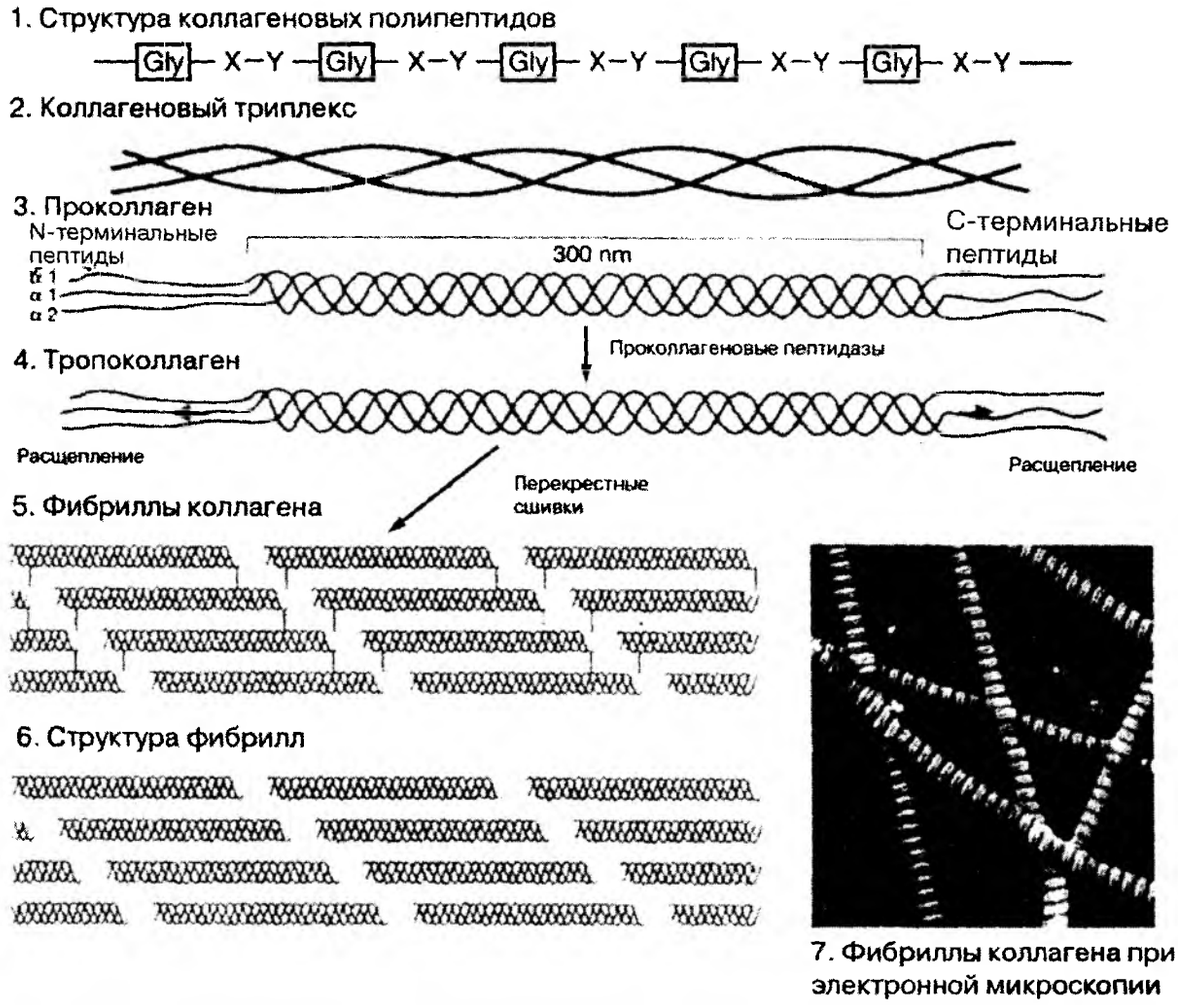

Рис. 4.1—4.7. Строение коллагена

из которых α1(I) и одна α2(I). В настоящее время известно 40 коллагеновых полипептидных альфа-цепей, каждая из которых кодируется своим геном. Обозначаются эти гены однотипным образом. Первые три заглавные латинские буквы COL, затем следует римская цифра, соответствующая типу коллагена, затем буква A, обозначающая альфа-цепь, и последняя цифра соответствует номеру полипептидной цепи. Таким образом, α1(I) и α2(I) цепи коллагена I типа кодируются генами COL1A1 и COL1A2 соответственно. Кроме того, имеется довольно много белков, не являющихся коллагенами, но содержащих в своей структуре коллагено-подобные домены с повторяющимися Gly-X-Y- мотивами. Все гены, кодирующие коллагеновые альфа-цепи, не только картированы, но и идентифицированы. Таким образом, созданы предпосылки для изучения мутаций этих генов при различных патологических состояниях.

Основные этапы синтеза и распада коллагена представлены на рис. 4.3. Синтезирующийся в ядре первичный РНК-транскрипт коллагенового гена подвергается сплайсингу, включающему около 150-ти актов разрезания и последующей сшивки, результатом которого является проколлагеновая матричная РНК (м-РНК), транслирующаяся на мембраносвязанных рибосомах с образованием предшественника проколлагеновой цепи. Биосинтез зрелых коллагенов сопровождается необычно большим числом посттрансляционных модификаций, многие из которых уникальны для белков, содержащих коллагеноподобные последовательности аминокислот. Процессинг коллагенов проходит в два этапа — внутри- и внеклеточно, под

Таблица 4.2

Ферменты биосинтеза коллагенов

Фермент	Ген	OMIM	Хромосомная локализация
Лизил-4-гидроксилаза, 1	PLOD1	153454	1p36.2–36.3
Лизил-4-гидроксилаза, 2	PLOD2	601865	3q23–q24
Лизил-4-гидроксилаза, 3	PLOD3	603066	7q22
Пролил-3-гидроксилаза	P3H1 LEPRE1	610339	1p34
Пролил-4-гидроксилаза, α1	P4HA1	176710	10q21.3–q23.1
Пролил-4-гидроксилаза, α2	P4HA2	600608	5q31
Пролил-4-гидроксилаза, α3	P4HA3	608987	11q12
Пролил-4-гидроксилаза, β	P4HB	178790	17q25
Лизилоксидаза	LOX	304105	5q23.3–q31.2
Проколлагеновая N-протеиназа, дизинтегрин-подобная металлопротеиназа 2	ADAMTS2	604539	5q23
N-протеиназа проколлагена III, дизинтегрин-подобная металлопротеиназа 3	ADAMTS3	605011	4q21
N-протеиназа проколлагена I, металлопротеаза 1	PCOLN3	164010	16q24.3
Проколлагеновая С-протеиназа, костный морфогенетический белок 1	BMP1	112264	8p21
Энхансер С-эндопептидазы проколлагена I	PCOLCE	602270	7q21.3–q22
Пролиновая дипептидаза D	PEPD	170100	19cen–q13.11

действием как минимум 14 ферментов, представленных в табл. 4.2.

В результате внутриклеточных модификаций синтезированных альфа-цепей образуются триплексные проколлагеновые молекулы с молекулярной массой около 120 кД (рис. 4.1, 4.3). Проколлагены выходят в межклеточное пространство и подвергаются там дальнейшей модификации до зрелых коллагеновых молекул, способных включаться в супрамолекулярные агрегаты. Их стабилизация осуществляется за счет образования поперечных сшивок.

При внутриклеточном процессинге на одной молекуле проколлагеновой полипептидной цепи осуществляется более 120 реакций (Кабак и др., 1990). Внутриклеточные модификации происходят в каналах эндоплазматического ретикулума и аппарате Гольджи под контролем, по крайней мере, восьми специфических ферментов — одной протеиназы, трех 2-кетоглюторатзависимых гидроксилаз и четырех гликозилтрансфераз. Эти модификации включают: а) удаление сигнальной последовательности; б) гидроксилирование определенных пролиновых остатков до 4-гидроксипролина и 3-гидроксипролина, а также лизиновых остатков до гидроксилизина; в) гликозилирование некоторых гидроксилизиновых остатков до галактозил-гидроксилизина и глюкозил-галактозил-гидроксилизина; г) гликозилирование определенных аспарагиновых остатков в карбокситерминальных участках пропептидов, в результате которого на амидную группу аспарагина переносятся остатки N-ацетилглюкозамина и маннозы; д) ассоциацию и дисульфидное связывание С-концевых районов пропептидов; е) скручивание по типу «застежки-молнии» модифицированных альфа-цепей по направлению от С к N-концам с образованием тройной спирали.

Внеклеточный посттрансляционный процессинг происходит на плазматической мембране и во внеклеточном матриксе. В нем принимают участие, по крайней мере, две протеиназы, а также одна специфическая лизилоксидаза. На плазматической мембране под действием специфических карбокси- и аминопептидаз от проколлагеновых молекул отщепляются NH_2- и COOH-концевые пропептиды с образованием тропоколлагена (рис. 4.4). После секреции тропоколлагеновых молекул через плазматическую мембрану начинается их самоорганизация в фибриллы путем ступенчатого роста и формирования ковалентных поперечных сшивок (рис. 4.5, 4.6, 4,7). Мономеры тропоколлагена соединяются между собой по типу «конец в конец». Далее в С-концевых областях мономеров коллагена образуются межмолекулярные дисульфидные связи. Под действием

доксальзависимой медьсодержащей лизилоксидазы происходит окисление остатков лизина. На следующем этапе формируются специфические межфибриллярные сшивки по типу «пиридинолиновых мостиков». После этого наступает процесс упаковки молекул тропоколлагена в коллагеновые фибриллы. Тропоколлагены выходят в межклеточное пространство и подвергаются там дальнейшему процессингу до зрелых коллагеновых молекул, способных включаться в супрамолекулярные агрегаты, стабилизация которых осуществляется за счет образования поперечных сшивок. Важная роль в процессе сборки коллагена принадлежит протеогликанам. Синтез коллагена на стадии трансляции зависит от количества транслируемой проколлагеновой мРНК, содержания в клетке свободного пролина и наличия кофакторов ферментов. Регуляция синтеза коллагена на стадии посттрансляционной модификации возможна за счет изменения активности пролилгидроксилазы, проколлагеновых протеаз, концентрации свободных аминоконцевых пептидов проколлагена, характера внутриклеточной деградации синтезированного *de novo* коллагена (которая, обычно, составляет 10–20%), количества протеогликановых комплексов и др. факторов. Коллагены одного и того же типа в разных тканях могут различаться по степени гидроксилирования пролиновых и лизиновых остатков, гликозилирования и формирования альдегидных поперечных сшивок. Тканеспецифическая организация коллагеновых молекул в трехмерные макроагрегаты определяет физико-механические свойства большинства соединительных тканей.

Катаболизм фибрилл коллагена на первом этапе происходит при участии специфических коллагеназ, синтезируемых в различных органах и тканях. Они отщепляют примерно 1/4 молекулы коллагена с СООН-конца. Далее укороченные молекулы коллагена подвергаются действию нейтральных «неспецифических» протеаз, завершающих их разрушение. Полученные фрагменты коллагена путем эндоцитоза попадают в лизосомы, где полностью деградируют. Основная роль в катаболизме белков внеклеточного матрикса, в том числе и коллагенов, принадлежит матриксным металлопротеиназам. Регуляция активности этих ферментов осуществляется специфическими тканевыми ингибиторами металлопротеиназ. Снижение их синтеза может приводить к нарушению процессов деградации коллагена.

Фибриллярные коллагегны I, II и III типа, относящиеся к интерстициальным коллагенам, являются мажорными и составляют более 95% всех коллагеновых белков. Они формируют крупные высокоорганизованные фибриллы, в которых молекулы тропоколлагена располагаются четырехступенчатыми уступами. Этой способностью обладают также коллагены V, VII, XI и XXVII типов. Нефибриллярные коллагены формируют мелкие неупорядоченные фибриллы, либо листовидные мембранные образования. Они имеют прерванную структуру (Gly-X-Y)-мотивов в коллагеновом домене и, в свою очередь, делятся на две группы: короткоцепочечные и длинноцепочечные. Многие минорные коллагены ассоциируются с фибриллами мажорных коллагенов при осуществлении их взаимодействия с другими компонентами внеклеточного матрикса. Коллаген I типа присутствует во всех соединительных тканях, но особенно обильно он представлен в костной системе, сухожилиях и коже. Коллаген II является мажорным коллагеном хряща и присутствует также в стекловидном теле. Он составляет 85% коллагена гиалинового хряща. К хрящевым коллагенам относятся минорные коллагены IX, X, XI и XII типов. В тонких коллагеновых волокнах гиалинового хряща коллаген II находится в тесной ассоциации с минорными коллагенами IX и XI типов. Фибриллы хрящевого коллагена формируются из фибриллярных коллагенов II и XI типов, в то время как коллаген IX, являющийся одновременно протеогликаном, способным связываться с цепями хондроитинсульфата и дерматансульфата, располагается на поверхности этих фибрилл. Короткоцепочечный коллаген X типа экспрессируется в гипертрофических хондроцитах. Во время развития и роста длинных костей хондроциты последовательно проходят через пролиферативную, гипертрофическую и дегенеративную стадии, и на каждой стадии синтезируются коллагены специфических типов. На пролиферативной стадии синтезируется мажорный коллаген II и два минорных коллагена IX и XI типов. На гипертрофической стадии в хондроцитах, локализованных в кальцифицированном хряще, синтезируются коллагены X и II типов.

Эмбриональный мажорный коллаген III типа обильно экспрессируется в стенках сосудов и кишечника. Коллаген IV типа является специфическим коллагеном базальных мембран. Он существует в трех формах, образующихся путем попарной агрегации шести полипептидных альфа-цепей — α1(IV) и α2(IV), α3(IV) и α4(IV), α5(IV) и α6(IV). При этом альфа-цепи α1(IV), α3(IV) и α5(IV) являются мажорными, а α2(IV), α4(IV) и

α6(IV) — минорными. α1(IV) и α2(IV) синхронно экспрессируются во всех базальных мембранах, в то время как экспрессия остальных изоформ коллагена IV носит избирательный характер. Коллагены IV типа не формируют упорядоченных фибриллярных структур, но агрегируются в сетевидную структуру, основу которой составляют 4 соединенные между собой концами молекулы тропоколлагена. Устойчивость этой структуры обеспечивается за счет формирования обычных дисульфидных и лизил-производных поперечных сшивок. В таком виде коллагеновые агрегаты взаимодействуют с ламинином, энтактином и гепарансульфатпротеогликанами, образуя слои листовидных базальных мембран, отделяющих эпителиум от соединительной ткани. Коллаген V типа называют перицеллюлярным, так как он откладывается вокруг клеток и образует для них опору по типу экзоцитоскелета. Коллагены V и XI типов играют фундаментальную роль в контроле фибриллогенеза, они располагаются внутри фибрилл мажорных коллагенов, формируя для них коровую поверхность. Локализация коллагенов V и XI различна, но их структурные и биологические свойства близко родственны. Оба коллагена устойчивы к действию коллагеназ и чрезвычайно чувствительны к трипсину. Существуют доказательства того, что некоторые молекулы коллагенового типа, в действительности, образуются из разных цепей коллагенов V и XI, что не исключает возможности того, что эти два коллагена представляют единый коллаген V/XI типа.

Короткоцепочечный коллаген VI типа является компонентом микрофибриллярных структур, располагающихся во многих типах тканей вблизи от клеток, нервов, стенок сосудов и крупных коллагеновых фибрилл. Этот коллаген способен связываться с клетками и коллагеном I типа, принимая, таким образом, участие в пространственной организации многих структурных компонентов внеклеточного матрикса. В добавление к структурной роли коллаген VI типа участвует в регуляции миграции и дифференцировки клеток в процессе эмбрионального развития. Самый длинный коллаген VII типа способен образовывать латерально агрегированные антипараллельные димеры, являющиеся главным компонентом кожных опорных фибрилл. Он активно экспрессируется в эпидермальных кератиноцитах. Его триплексный домен почти вдвое больше соответствующего домена коллагена I типа. В эпидермальных кератиноцитах экспрессируется также необычный трансмембранный коллаген XVII типа или 180 кД антиген буллезной пузырчатки. Он входит в структуру гемидесмосом — мультибелковых комплексов, опосредующих адгезию эпидермальных кератиноцитов по отношению к базальной мембране. Короткоцепочечный коллаген VIII типа экспрессируется в эндотелиальных клетках сосудов и роговичной оболочке глаза, где он принимает участие в формировании десцеметной мембраны. Он имеет большое структурное сходство с коллагеном X типа, и, по-видимому, эти два коллагена выполняют сходные функции в разных тканях. Общей чертой коллагенов IX, XII, XIV, XVI и XX–XXI типов, которые выделяют в отдельную группу фибрилл-ассоциированных коллагенов с прерванной триплексной структурой (FACIT), является то, что в них короткие (Gly-X-Y)-мотивы перемежаются с неколлагеновыми районами. Эти районы кодируют функциональные единицы, необходимые для ассоциации минорных коллагенов с фибриллами мажорных коллагенов I и II типов. При этом образуются жесткие «плечи», осуществляющие взаимодействие фибрилл коллагена с другими компонентами внеклеточного матрикса. В отдельное подсемейство мультиплексинов выделяют коллагены XV и XVIII типов, так как они имеют множественные триплексные домены с прерванной структурой. Эти два коллагена имеют высокий уровень гомологии и, по-видимому, способны выполнять сходные функции. Коллагены XVIII и IV типов участвуют в регуляции неоваскуляризации, так как модифицированные фрагменты С-концевых глобулярных доменов α1(XVIII) и α3(IV) являются ангиогенными пептидами — эндостатин и тимстатин соответственно. Тимстатин предотвращает ангиогенез посредством ингибирования пролиферации эндотелиальных клеток и индукции апоптоза, в то время как эндостатин предотвращает миграцию эндотелиальных клеток, не влияя на их пролиферацию (Sudhakar et al., 2003). Эти эффекты опосредуются путем взаимодействия ангиогенных пептидов с интегринами, причем тимстатин связывается с α-V-β-3-интегрином, а эндостатин — с α-5-β-1-интегрином.

Более 50 молекул взаимодействуют с коллагенами, причем сайты связывания с этими молекулами располагаются неслучайным образом, и большинство из них находятся в С-концевых участках коллагенов (Di Lullo et al., 2002). Это протеогликаны, интегрины, ламинины, фибронектин, хондронектин, тромбоспондин, энтактин, C1q-компонент комплемента 1, регуляторы капиллярного морфогенеза, тромбоцитарные гликопротеины (GP VI и CD36), остеонектин, трансформирую-

щий фактор роста β, а также другие белки, получившие общее название коллигинов. Фибронектин- и некоторые интегрин-связывающие районы располагаются по соседству друг от друга, и, по-видимому, это важно для прикрепления клетки к коллагену. Связывание с протеогликанами влияет на коллагеновый фибриллогенез, прикрепление клетки к коллагену, а также гликозилирование коллагена, наблюдаемое при сахарном диабете и старении.

4.2. СТРУКТУРА ГЕНОВ АЛЬФА-ЦЕПЕЙ КОЛЛАГЕНОВ И МУТАЦИИ КОЛЛАГЕНОВЫХ ГЕНОВ

Также как многие другие гены эукариот, гены коллагенов имеют прерывистую структуру, и большинство из них состоят более чем из 50 экзонов. В настоящее время известна хромосомная локализация 40 коллагеновых генов (табл. 4.1), а также 14 генов, кодирующих ферменты посттрансляционных модификаций коллагеновых альфа-цепей (табл. 4.2). Гены коллагенов распределены по 17 различным хромосомам и каких-либо общих закономерностей в их геномной организации не обнаружено, хотя существует немало примеров кластерного расположения некоторых коллагеновых генов (табл. 4.3).

Например, каждые из трех пар генов, кодирующих подтипы коллагена IV (COL4A1 и COL4A2, COL4A3 и COL4A4, COL4A5 и COL4A6), расположены в трех разных хромосомах в непосредственной близости друг от друга, но в противоположной ориентации (Sominen et al., 1988; Mariyama et al., 1992; Sugimoto et al., 1994). Более того, эти пары генов имеют перекрывающиеся 5'-нетранслируемые районы, и их синхронная экспрессия может осуществляться с общих промоторов. Гены COL3A1 и COL5A2 расположены в противоположной ориентации на расстоянии 35 пар оснований во второй хромосоме. В одном и том же цитогенетическом районе расположены гены COL9A1, COL12A1, COL19A1 в хромосоме 6, гены COL1A2 и COL26A1 в хромосоме 7, гены COL6A1, COL6A2 и COL18A1 в хромосоме 22. По пять коллагеновых генов расположены на относительно небольшом расстоянии друг от друга — в длинном плече хромосомы 2 и коротком плече хромосомы 1 соответственно. Четыре гена — в длинном плече хромосомы 6; три гена — в длинном плече хромосомы 9 и по два гена — в длинных плечах 7, 8, 10, 13 и X хромосом, а также в коротком плече хромосомы 6. Наилучшим образом в молекулярном отношении охарактеризованы гены фибриллярных коллагенов — таблица 4.4. Структура генов COL1A1 и COL1A2 коллагена I типа типична для большинства генов фибриллярных коллагенов (Boedtker et al., 1983). Так, первые 5 экзонов COL1A1 кодируют сигнальную последовательность и амино-терминальный пропептид, шестой экзон — последовательность, содержащую сайт расщепления для N-концевой протеиназы. Следующие 43 экзона участвуют в синтезе триплексного коллагенового домена. Последние 4 экзона транслируются в полипептидную последовательность, содержащую дополнительный протеазный сайт и формирующую глобулярный карбокситерминальный домен. В настоящее время мутации, лежащие в основе развития различных моногенных наследственных заболеваний соединительной ткани, описаны для 24 коллагеновых генов, участвующих в синтезе 13 различных типов коллагенов, а также в 4 генах ферментов биосинтеза коллагенов — PLOD1, PLOD2, ADAMTS2 и PEPD. В таблице 4.5 для каждого типа коллагена указаны общее число мутантных генов и ассоциированных с ними наследственных коллагенопатий, а также «органы-мишени», поражаемые при этих заболеваниях.

Более 260 различных мутаций идентифицированы в гене COL1A1 и более 130 — в гене COL1A2, десятки мутаций описаны в генах COL2A1, COL3A1, COL4A5 и COL7A1. В большинстве случаев наследование мутаций в коллагеновых генах носит аутосомно-доминантный характер. В таблице 4.6 представлена общая характеристика мутаций в коллагеновых генах. Несмотря на большое количество (Gly-X-Y)-мотивов в триплексном коллагеновом домене, преобладающими являются не крупные структурные перестройки, а небольшие точковые мутации, чаще всего миссенс-, но иногда и нонсенс-типа, небольшие инсерции и делеции, как правило, приводящие к сдвигу рамки считывания, а также сплайсинговые мутации (IVS), сопровождающиеся некорректным вырезанием отдельных экзонов (Pope et al., 1985; Bonaventure et al., 1992; Kuivaniemi et al., 1997; Dalgleish, 1997). Среди миссенс-мутаций наиболее часто встречаются замены глицина, приводящие к локальным нарушениям структуры триплекса. Соотношение между миссенс-мутациями и мутациями, сопровождающимися сдвигом рамки считывания или небольшими структурными нарушениями, примерно одинаково. Однако разные коллагеновые гены существенно различаются по

Таблица 4

Локализация коллагеновых генов

№ п/п	Хромосома	Хромосомная локализация		Ген	Коллаген
		Короткое плечо (p)	Длинное плечо (q)		
1	1	1p34.3–p32.3		COL8A2	VIII
		1p33–p32.2		COL9A2	IX
		1p34		COL16A1	XVI
		1p21		COL11A1	XI
		1p22.3		COL24A1	XXIV
2	2		2q36–q37	COL4A3	IV
			2q36–q37	COL4A4	
			2q31	COL5A2	V
			2q31	COL3A1	III
			2q37	COL6A3	VI
3	3	3p21.3		COL7A1	VII
			3q12–q13.1	COL8A1	VIII
4	4		4q25	COL25A1	XXV
5	5		5q35.3	COL23A1	XXIII
6	6	6p21.3		COL11A1	XI
		6p12.3–p11.2		COL21A1	XX, XXI
			6q21–q22.3	COL10A1	X
			6q13	COL9A2	IX
			6q12–q13	COL12A1	XII
			6q12–q14	COL19A1	XIX
7	7		7q22.1	COL1A2	I
			7q22.1	COL26A1	XXVI
8	8		8q23	COL14A1	XIV
			8q24.23	COL22A1	XXII
9	9		9q34.2–q34.3	COL5A1	V
			9q21–22	COL15A1	XV
			9q32	COL27A1	XXVI
10	10		10q22	COL13A1	XIII
			10q24.3	COL17A1	XVI
11	12		12q13.11–q13.2	COL2A1	II
12	13		13q34	COL4A1	IV
			13q34	COL4A2	
13	17		17q21.31–q22	COL1A1	I
14	19	19p13.2		COL5A3	V
15			20q13.3	COL9A3	IX
16	21		21q22.3	COL6A1	V
			21q22.3	COL6A2	
			21q22.3	COL18A1	XV
17	X		Xq22.3	COL4A5	I
			Xq22.3	COL4A6	

Таблица 4.4

Структура генов мажорных фибриллярных коллагенов I, II и III типов

Тип коллагена	Структура гена
I, фибриллярный, мажорный	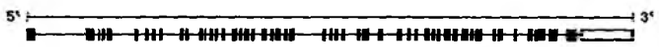
	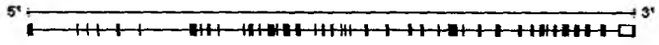
II, фибриллярный, мажорный	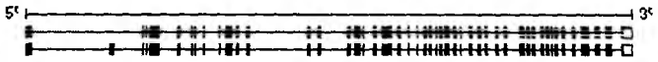
III, фибриллярный, мажорный	



Таблица 4.5

Основные «органы-мишени», поражаемые при наследственных коллагенопатиях

Тип коллагена	Общее число генов	Число мутантных генов	Число болезней	Основные «органы-мишени»
I	2	2	14	кожа, кости, сухожилия, зубы, склеры, органы слуха, строма внутренних органов
II	1	1	13	хрящ, межпозвонковые диски, стекловидное тело
III	1	1	5	сосуды, кожа, легкие, кишечник, печень, мочевой пузырь, строма внутренних органов
IV	6	5	5	почки, органы слуха, органы зрения
V	3	2	2	кожа, кости, хрящ, сосуды, митральный клапан, хорион, амнион
VI	3	3	2	кровеносные сосуды, мочевой пузырь, почки, легкие, скелетные мышцы, связки
VII	1	1	9	кожа, ногти, полость рта, органы зрения, хорион, амнион, пищевод
VIII	2	1	2	роговица глаза, эндотелий
IX	3	3	4	хрящ, суставы, межпозвоночные диски, стекловидное тело
X	1	1	2	хрящ, кости
XI	3	3	8	хрящ, стекловидное тело, орган слуха, межпозвонковые диски
XVII	1	1	2	кожа, ногти, зубы
XVIII	1	1	1	органы зрения
Всего	28	24	69	костная, сердечно-сосудистая, мочевыделительная, мышечная, бронхолегочная системы; ротовая полость, зубы, желудочно-кишечный тракт; кожа, ногти; органы зрения и слуха

Таблица 4.6

Мутации коллагеновых генов

Тип коллагена	Ген	n	Мутации, тип (%)					
			Миссенс		IVS *	нонсенс	делеции, дупликации, инсерции	
			Gly типа	не Gly типа			сдвиг рамки	без сдвига
I	COL1A1 COL1A2	394	50	5	21	4	13	7
II	COL2A1	41	39	17	12	7	17	7
III	COL3A1	157	66	1	25	1	2	5
IV	COL4A3 COL4A4 COL4A5 COL4A6	45	22	13		13	4	47
V	COL5A1 COL5A2	13	15	8	46	8	8	15
VI	COL6A1 COL6A2 COL6A3	16	25	12	37	6	6	12
VII	COL7A1	30	50	7	20	3	20	
VIII	COL8A2	3		100				
IX	COL9A1 COL9A2 COL9A3	10		20	80			
X	COL10A1	19	16	37		21	26	
XI	COL11A1 COL11A2 COL11A3	22	23	14	14	23	14	14
XVII	COL17A1	14	7	7	14	29	43	
XVIII	COL18A1	4		25	25		50	
Всего: n, %	768		46	7	21	5	12	9

IVS * — мутации, сопровождающиеся нарушением сплайсинга.

типам мутационных повреждений. Так, в генах коллагенов I, II, III и VII типов преобладающими являются миссенс-мутации, приводящие к заменам глицина в триплексном домене. Как правило, такие мутации ассоциированы с тяжелым течением заболевания. У пациентов с более легким течением чаще выявляются мутации, сопровождающиеся преждевременным прекращением трансляции. Такой тип мутаций характерен также для гена коллагена XVII типа. Небольшие структурные перестройки без сдвига рамки считывания преобладают в генах коллагена IV типа. Сплайсинговые мутации чаще встречаются в генах коллагенов V, VI и IX типов. Миссенс-мутации, не затрагивающие глицин в триплексном домене, типичны для генов коллагенов VIII, X и XVIII типов. Из чисто количественных соображений понятно, что мутации, наследуемые по аутосомно-доминантному типу, могут оказывать наибольшее влияние на коллагены, формирующиеся из трех одинаковых альфа-полипептидов. Для коллагенов, образующихся из двух разных альфа-цепей, эффект мутаций зависит от генной принадлежности — легче протекают заболевания, обусловленные дефектом в минорной альфа-цепи. Клиническая гетерогенность, в значительной степени, определяется характером мутационного повреждения. Наибольшим повреждающим эффектом обладают мутации, приводящие к локальным нарушениям процесса скручивания тройной спирали при образовании проколлагеновой молекулы. Заболевание протекает легче, если альфа-цепь полностью утрачивает способность участвовать в формировании зрелых проколлагеновых молекул. При этом дефектные полипептиды не входят в триплексные структуры и вскоре после синтеза подвергаются внутриклеточному протеолизу. В этих случаях проколлагеновые молекулы фор-

мируются только из нормальных альфа-цепей, кодируемых аллелями дикого типа. Скорость образования таких молекул, а значит и количество зрелого коллагена, как правило, снижены, т. е. конечный эффект подобных «нефункциональных» мутантных аллелей может быть аналогичен действию регуляторных мутаций. Вхождение дефектных альфа-цепей в проколлагеновые молекулы приводит к образованию структурных дефектов в соответствующих супрамолекулярных агрегатах, что может приводить к развитию более тяжелого проявления симптомов заболевания. Действительно, миссенс-мутации Gly-типа, как правило, обусловливают более тяжелое течение заболевания по сравнению с «нефункциональными» нулевыми аллелями или миссенс-мутациями не Gly-типа. Большое значение имеет также внутригенная локализация мутаций. При идентификации С-концевых мутаций прогноз в отношении течения заболевания может быть менее благоприятным по сравнению с мутациями, локализованными в N-концевых участках полипептида, так как скручивание тройной спирали начинается с С-конца альфа-цепи, где, как правило, находятся точки, критические для правильного начала процесса образования триплекса. Кроме того, именно в этом домене расположено наибольшее количество сайтов связывания коллагена с другими молекулами. Несмотря на сходный характер мутаций в разных коллагеновых генах, для большинства наследственных коллагенопатий не обнаружено истинно мажорных мутаций, которые бы неоднократно встречались в разных популяциях. Более 90% семей с наследственными коллагенопатиями характеризуются своим уникальным молекулярным дефектом. Более 60% повторных мутаций наблюдались только в двух семьях, и лишь 18% таких мутаций встретились более чем в 5 неродственных семьях. Эти мутации для каждого из коллагеновых генов представлены в таблице 4.7.

4.3. КЛИНИКО-МОРФОЛОГИЧЕСКАЯ ХАРАКТЕРИСТИКА НАСЛЕДСТВЕННЫХ КОЛЛАГЕНОПАТИЙ

Более 70 заболеваний, выделяемых клиницистами в самостоятельные нозологические формы, ассоциированы с присутствием мутаций в коллагеновых генах или ферментах их биосинтеза (Горбунова, Кадурина, 2006 б). Все они могут быть отнесены к классу наследственных коллагенопатий (Кадурина, 2000). Это различные формы несовершенного остеогенеза, синдрома Элерса–Данло, сердечно-сосудистые и церебральные нарушения, хондродисплазии, офтальмопатии, нефропатии, аномалии суставов, органа зрения, миопатии, буллезный эпидермолиз и др. Частыми сопутствующими симптомами при различных формах наследственных коллагенопатий являются тугоухость, патология зубов, пародонта и ногтей. Наследственные коллагенопатии характеризуются высоким уровнем клинической гетерогенности, при этом тяжесть течения заболевания может варьировать от крайних летальных форм до таких состояний, когда симптомы заболевания выявляются лишь при специальных клинико-инструментальных обследованиях. Прежде чем приступить к более подробному клинико-морфологическому описанию наследственных заболеваний, ассоциированных с мутациями в специфических коллагеновых генах, отметим их наиболее общие особенности. Для большинства наследственных коллагенопатий характерен синдромальный характер поражения с преимущественной локализацией патологических процессов в специфических соединительных тканях. В таблице 4.5 указаны основные «органы мишени», оказывающиеся дефектными при мутационных повреждениях различных коллагенов. Патогенез наследственных коллагенопатий, в первую очередь, определяется типом дефектного коллагена, его тканеспецифической экспрессией и выполняемыми функциями. Особенности клинического проявления конкретного заболевания зависят от характера мутационного повреждения гена, определяющего биохимический дефект соответствующего коллагена. В большинстве случаев наследование мутаций в коллагеновых генах носит аутосомно-доминантный характер. Коллагенопатии, возникающие из-за нарушения активности ферментов, принимающих участие во внутри- и внеклеточном созревании коллагена, наследуются по аутосомно-рецессивному типу.

4.4. МОЛЕКУЛЯРНО-ГЕНЕТИЧЕСКИЕ ОСНОВЫ НАСЛЕДСТВЕННЫХ КОЛЛАГЕНОПАТИЙ

4.4.1. Наследственные заболевания, обусловленные мутациями в генах коллагена I

В настоящее время в генах COL1A1 и COL1A2 идентифицировано около 400 мутаций. Более 90% мутаций в генах коллагена I приводят к развитию несовершенного остеогенеза — таблица 4.8. Зна-

Таблица 4.7

Мажорные мутации коллагеновых генов

Ген	Повторные мутации	Число семей с повторными мутациями			Мажорные мутации	
		2	3–4	>5	Тип	Болезнь*
COL1A1	20	11	6	3	Gly79Arg Gly589Ser Arg848X IVS1, 2046G-T	НО, I-III НО, III НО, I ОП, ОС*
COL1A2	13	9	3	1	G+1->A intron 6	СЭД, VII
COL2A1	7	6		1	Arg519Cys	ОА с ХД
COL3A1	8	6		2	Gly16Ser G+1->A intron 24	СЭД, IV СЭД, IV
COL4A3	3	2		1	Alu ins, ex6	СА **
COL4A5	1			1	Arg1677Gln	СА ***
COL4A6	1			1	COL4A6, Del	ЛММ с СА
COL5A1	1	1				
COL6A1	1	1				
COL6A2	1	1				
COL7A1	2		2		Gly2043Arg	БЭ
COL8A2	1	1				
COL9A2	1	1				
COL9A3	2	1		1	Arg103Trp	БМПД*
COL10A1	1	1				
COL11A1	1	1				
COL17A1	1			1	Arg1226X	БЭ
COL18A1	1		1		2-BP DEL, 3514CT	КС
Всего	66	42	12	12		

НО — несовершенный остеогенез, ОП — остеопороз, ОС — отосклероз, СЭД — синдром Элерса–Данло, ОА — остеоартроз, ХД — хондродисплазия, СА — синдром Альпорта, ЛММ — лейомиоматоз, БЭ — буллезный эпидермолиз, БМПД — болезнь межпозвоночных дисков, КС — Кноблоха синдром.

* предрасположенность, ** мутация распространена только среди жителей острова Реуньон.

*** мутация распространена только среди евреев Ашкенази.

чительно реже мутации в генах коллагена I типа обнаруживаются у больных с различными формами синдрома Элерса–Данло и моногенного остеопороза, а также в единичных случаях остеопении, расслоения цервикальной артерии, слабости соединительной ткани, болезни Caffey и одного из вариантов синдрома Марфана.

Несовершенный остеогенез (синонимы: синдром голубых склер, синдром Вролика–Лобштейна, синдром Ван дер Хуве и др.). Частота встречаемости данной патологии у новорожденных — 1:10 000 (Козлова, 2007), у пациентов с ортопедической патологией — от 1:1400 до 1:1000. Болезнь характеризуется повышенной хрупкостью костей и ряда других тканей, богатых коллагеном I типа, таких как кожа, связки, хрящи, фасции, склеры, зубы, ткани среднего и внутреннего уха. Основными проявлениями заболевания являются: повышенная ломкость костей при минимальных травмах, аномалия зубов (желтые, «янтарные» зубы), голубые склеры, «кукольное», нередко треугольной формы лицо. У 50% пациентов наблюдается снижение слуха. Характерно, что первые признаки тугоухости начинают проявляться с подросткового периода и прогрессируют с возрастом. К концу четвертого-пятого десятилетия жизни тугоухость, как правило, становится выраженной. Нередко больных беспокоят звон в ушах и голово-

Таблица 4.8

Наследственные заболевания, обусловленные мутациями в генах коллагена I типа — COL1A1 и COL1A2

Нозологическая форма, OMIM	Основные клинические критерии диагностики	Число мутаций
Несовершенный остеогенез, тип I, 166200	множественные переломы костей, голубые склеры, умеренные нарушения дентинообразования, тугоухость у 50% больных	123
Несовершенный остеогенез, тип II, 166210	множественные внутриутробные или родовые переломы костей, мембранозный череп, голубые склеры, перинатальная летальность	99
Несовершенный остеогенез, тип III, 259420	ранние переломы длинных трубчатых костей, прогрессирующая деформация скелета, голубые склеры, цвет которых с возрастом нормализуется, нарушение дентинообразования	79
Несовершенный остеогенез, тип IV, 166220	редкие переломы, прогрессирующая деформация костей, отосклероз, патология зубов, нормальные склеры	57
Несовершенный остеогенез, с элерсоподобным фенотипом	несовершенный остеогенез III/ IV типа в сочетании с гипермобильностью суставов, гиперрастяжимостью и ломкостью кожи	8
Синдром Элерса–Данло, тип I, 130000	тяжелый, классический тип, с ломкостью кожи, атрофическими рубцами и геморрагическим синдромом, скелетными и сердечными нарушениями	1
Синдром Элерса–Данло, тип VIIA и VIIB, 130060	гипермобильность, вывихи суставов, нанизм, растяжимость и ломкость кожи	12
Синдром Элерса–Данло, аутосомно-рецессивный, 225320	кардиальный, с пролапсом митрального клапана	6
Остеопороз, 166710	идиопатический, постменопаузальный	6
	тяжелый, постменопаузальный, переломы позвоночника	3*

* предрасположенность.

кружение. Из других проявлений соединительнотканной дисплазии у больных несовершенным остеогенезом выявляют истончение и тенденцию к гиперэластичности кожи, умеренную гипермобильность суставов, кифосколиоз, грыжи, пролапс митрального клапана, недостаточность клапанов аорты, как правило, при отсутствии признаков расширения корня аорты, редко — дилатационную кардиомиопатию (Hortop et al., 1986; Кадурина, 2003). Приводим собственное наблюдение из практики.

История болезни. Пробанд И. Д., 14 лет, поступил в ДГБ № 19 им. К. А. Раухфуса (Санкт-Петербург) в крайне тяжелом состоянии с жалобами на одышку, сердцебиение, боли и неприятные ощущения в области сердца, отеки нижних конечностей. Диагноз направления на госпитализацию: ревматизм.

Ребенок рос и развивался по возрасту, болел редко. В анамнезе два случая (в 2 и 4 года) переломов длинных трубчатых костей, обусловленные падением.

Около трех месяцев назад, после перенесенной острой респираторной вирусной инфекции в тяжелой форме, у больного появились жалобы на слабость, недомогание, повышенную утомляемость, снижение аппетита, похудание и одышку в покое.

При поступлении состояние больного тяжелое, кожные покровы бледные, под глазами теневые круги. Масса тела 41 кг, рост 172 см. При осмотре выявлены голубые склеры, скелетные аномалии: долихостеномелия, умеренная арахнодактилия кистей и стоп, гипермобильность суставов кистей, вальгусная деформация голеней. Тяжесть состояния определялась наличием признаков сердечной недостаточности: тахикардия до 136 ударов, одышка до 42 дыханий в 1 мин, снижение уровня диастолического артериального давления (АД — 120/50 мм рт. ст.), одутловатость лица, набухание шейных вен. При исследовании сердца обнаружены систолическое и диастолическое дрожание на верхушке и во 2–3-м межреберьях слева у грудины, эпигастральная пульсация, усиленный и разлитой верхушечный толчок в 5–6-м межреберьях. Границы относительной сердечной тупости расширены: левая — до переднеаксиллярной линии, верхняя определялась во 2-м межреберье, правая — по правой парастернальной линии. При аускультации сердца: 1-й тон значительно ослаблен, патологический акцент 2-го тона над легочной артерией. На верхушке сердца выслушивался грубый систолический шум, который проводился в аксиллярную область, а также короткий ме-

зосистолический шум. Вдоль левого края грудины определялся грубый диастолический шум. При перкуссии легких отмечалось укорочение легочного звука на месте проекции базальных сегментов, при аускультации — рассеянные, непостоянные, разнокалиберные влажные хрипы на фоне жесткого дыхания. Живот умеренно вздут и болезнен в области правого подреберья, плотный нижний край печени выступает из-за края реберной дуги на 8 см. Отмечены пастозность голеней и олигурия.

Лабораторное обследование: выраженная гипоальбуминемия (36%) и умеренное увеличение γ-глобулиновых фракций (26%), слабо выраженный метаболический алкалоз, уменьшение потребления комплемента до 38% (норма 50–150%). Величина экскреции оксипролина в суточной моче — 32,5 мг/сут (при норме 63,7 мг/сут), а гликозаминогликанов — 6,93 мг/сут (при норме 5,2 мг/сут). Клинический анализ мочи: микропротеинурия от 0,066 до 0,13‰, микроэритро- и лейкоцитурия, связанные с нарушением почечной гемодинамики.

ЭКГ-исследование: синусовая тахикардия, желудочковая экстрасистолия, периодическое мерцание предсердий, «митральная» форма зубца Р, признаки гипертрофии левого желудочка, снижение сегмента ST, а также двуфазный зубец Т в левых грудных отведениях.

ФКГ-обследование: расстояние Q–1-й тон равно 0,08 с, уменьшение амплитуды 1-го тона на верхушке и увеличение амплитуды 2-го тона на основании сердца. На всех точках и частотах зарегистрированы пансистолический и мезодиастолический шумы, нарастающие по направлению к верхушке сердца и 5-й точке. Во 2–3-м межреберьях слева зафиксирован протодиастолический шум.

Рентгенологическое исследование органов грудной клетки выявило наличие признаков венозной и артериальной гиперволемии в прикорневых и базальных отделах обоих легких, значительное увеличение объема сердца за счет дилатации левых полостей и правого желудочка, а также расширение ствола легочной артерии.

Наблюдение за пациентом, отсутствие ревматического анамнеза, результаты лабораторных исследований позволили «снять» предполагаемый диагноз. Патология сердца, характерная для комбинированного порока, была расценена как следствие дилатации его полостей и растяжения фиброзных колец клапанов. Наличие переломов длинных трубчатых костей, голубых склер, скелетных аномалий, изменение показателей обмена соединительной ткани свидетельствовали о правомерности диагноза «несовершенный остеогенез». Патология сердца была расценена как вторичная кардиомиопатия, осложненная застойной формой недостаточности кровообращения III степени.

Терапия была направлена преимущественно на устранение недостаточности кровообращения. Больной получал дигоксин (0,05 мг на 1 кг массы тела); мочегонные средства (верошпирон, лазикс, урегит); препараты калия; внутривенно глюкозу с витаминами, инсулин, хлористый калий, рибоксин; средства, улучшающие гемодинамику в малом круге кровообращения (эуфиллин, пентамин); периферические вазодилататоры (эринит) и др.

Однако, несмотря на интенсивное лечение, состояние мальчика ухудшалось, явления недостаточности кровообращения прогрессировали, заболевание осложнилось застойно-бактериальной пневмонией. Через 3 месяца после госпитализации пациент скончался.

Патолого-анатомическое заключение: диффузное поражение миокарда с очаговым миолизом, эксцентрическая гипертрофия сердца (масса сердца 190 г, толщина стенки левого желудочка 1,1 см, правого — 0,8 см); при этом клапаны сердца не изменены, а магистральные сосуды отходят обычно, тогда как фиброзные кольца клапанов сердца резко расширены. Застойное полнокровие внутренних органов, наличие жидкости в полости перикарда, а также в плевральных и брюшных полостях.

При гистологическом анализе фиброзных колец клапанов сердца обнаружено неспецифическое расщепление коллагеновых волокон, а при исследовании костной ткани (ребро, череп, позвонок) — истончение кортикального слоя с широкими гаверсовыми каналами и уменьшение общего количества костных структур. Указанные изменения подтвердили основной диагноз.

Сибс пробанда, И. О. (в возрасте 3 года 2 месяца), поступила в стационар после смерти брата для планового обследования. У девочки с рождения голубые склеры. Состояние пациентки удовлетворительное. Физическое и психическое развитие соответствует возрасту. Девочка хорошо справляется с физической нагрузкой, одышка и тахикардия в покое отсутствуют. Однако, по данным объективного обследования, у нее наблюдаются умеренные признаки гипертрофии левых отделов сердца: усиленный верхушечный толчок, смещение левой границы относительной сердечной тупости на 1,5–2 см влево. При аускультации тоны сердца не изменены, шумов нет.

Рентгенологическое исследование: увеличение размеров сердца за счет гипертрофии левого желудочка.

ЭКГ-исследование: синусовый, правильный ритм с ЧСС до 100 в 1 мин, нормальное положение электрической оси сердца, промежуточная позиция сердца, признаки гипертрофии левого желудочка и межжелудочковой перегородки.

ЭхоКГ-исследование: признаки гипертрофии выходного тракта левого желудочка и межжелудочковой перегородки, снижение сократительной способности миокарда.



Рис. 4.8. Больная И., 14 лет; диагноз: Ранняя форма несовершенного остеогенеза. Тяжелое течение (в анамнезе более 60 случаев переломов костей). Выраженная деформация конечностей и грудной клетки, гипермобильность суставов кистей и стоп. Желтые, редкие, опалесцирующие зубы. Слух сохранен, цвет склер не изменен



Рис. 4.9. Больная С., 18 лет; диагноз: Ранняя форма несовершенного остеогенеза. Тяжелое течение (в анамнезе десятки случаев переломов костей). Выраженные деформации конечностей и грудной клетки. Голубые склеры, желтые, редкие зубы, дефект дентина, тугоухость

Отмечена тенденция к повышению содержания оксипролина в суточной моче до 35,7 мг/сут (норма 30,1 мг/сут) и гликозаминогликанов — до 5,1 мг/сут (при норме 2,7 мг/сут).

Осмотр родителей. Мать фенотипически здорова. У отца с рождения голубые склеры, в анамнезе до пубертатного возраста — неоднократные случаи переломов длинных трубчатых костей, слух, зубы без изменений. От клинико-инструментального обследования сердечно-сосудистой системы отец категорически отказался. Осмотреть других родственников данной семьи не удалось (по причине характерологических особенностей родителей).

Таким образом, проведенное семейное обследование позволило поставить диагноз «несовершенный остеогенез» родной сестре и отцу пробанда. В семье пробанда И. Д. заболевание имеет признаки аутосомно-доминантного типа наследования и характеризуется различной экспрессивностью и пенетрантностью. Особенность клинического течения несовершенного остеогенеза в данном случае — поражение сердца по типу вторичной кардиомиопатии.

По срокам начала заболевания многие авторы выделяют раннюю форму — Вролика, при которой переломы возникают внутриутробно или сразу после рождения ребенка, и позднюю форму — Лобштейна. При поздней форме переломы возникают только после того, как ребенок начинает ходить. При обеих формах несовершенного остеогенеза наиболее часто встречаются переломы длинных трубчатых костей и ребер. Причины переломов самые различные — родовой акт, пеленание, одевание, массаж, игры ребенка, сопровождающиеся незначительными травмами, и др. К концу второго десятилетия жизни их число обычно уменьшается. Однако после шестидесяти лет и у женщин в периоде менопаузы частота переломов вновь нарастает. Переломы заживают достаточно быстро и нередко не оставляют деформаций. В клинической практике при оценке тяжести несовершенного остеогенеза учитываются, главным образом, частота и характер костных пе-

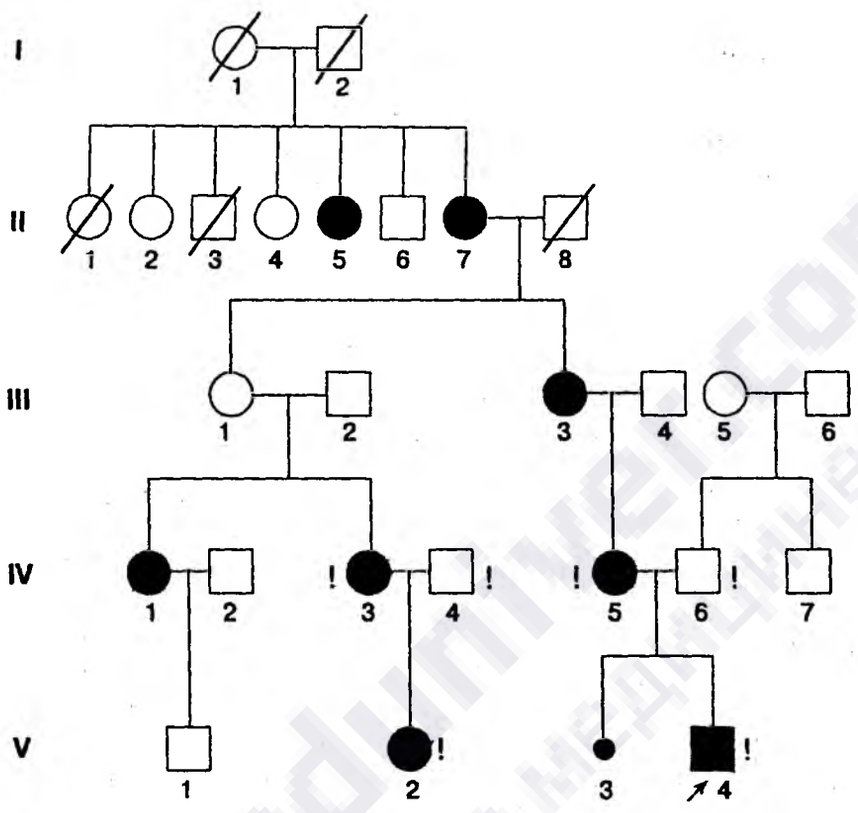

Рис. 4.10. Родословная пробанда Е., 12 лет (Y,4) с поздней формой несовершенного остеогенеза. В анамнезе 12 переломов. Клинически выявлены голубые склеры и желтые зубы:

II,5 — в анамнезе три перелома длинных трубчатых костей; II,7 — три перелома длинных трубчатых костей; III,3 — четыре перелома длинных трубчатых костей, врожденный порок сердца; IV,1 — 10 переломов длинных трубчатых костей, голубые склеры; IV,3 — множественные переломы костей скелета, глухота; IV,5 — три перелома длинных трубчатых костей, голубые склеры, аномалия зубов, слух сохранен; V,2 — в анамнезе около 60-ти переломов костей, инвалид первой группы

реломов. На рис. 4.8 и 4.9 представлен фенотип 2-х больных с ранней формой несовершенного остеогенеза с тяжелым течением.

У всех больных обнаруживаются характерные рентгенологические изменения скелета: S-образные, двояковогнутые, «рыбьи» позвонки, истончение кортикального слоя костей черепа, длинных трубчатых костей до 0,1–0,3 мм, остеопороз разной степени выраженности, крупноячеистая структура губчатого вещества кости.

По клинико-рентгенографическим критериям выделяют 4 типа несовершенного остеогенеза (Sillence et al., 1979). Аутосомно-доминантно наследуются — тип I с голубыми склерами, тип II перинатально-летальный и тип IV с нормальным цветом склер. На рис. 4.10 представлена родословная пробанда с аутосомно-доминантным типом наследования несовершенного остеогенеза. Тип III с прогрессирующими деформациями конечностей и нормальным цветом склер, в ряде случаев, наследуется по аутосомно-рецессивному типу. Думаем, что дальнейшие углубленные биохимические и генетические исследования помогут в создании наиболее рациональной классификации заболевания.

Тип 1 характеризуется повышенной ломкостью длинных трубчатых костей, голубыми склерами, причем интенсивность голубизны с возрастом не уменьшается, и отсутствием тугоухости у 50% больных. У 18% больных выявляется пролапс митрального клапана без выраженной митральной регургитации, у 1–2% — тенденция к увеличению диаметра корня аорты. Гиперэластичность кожи, как правило, отсутствует. Нарушения дентинообразования умеренные.

Тип 2 называют перинатально-летальным. Для него типичны множественные переломы костей, возникающие внутриутробно либо непосредственно в родах, нарушение костеобразования черепа по типу «мембранозного», голубые склеры, разви-

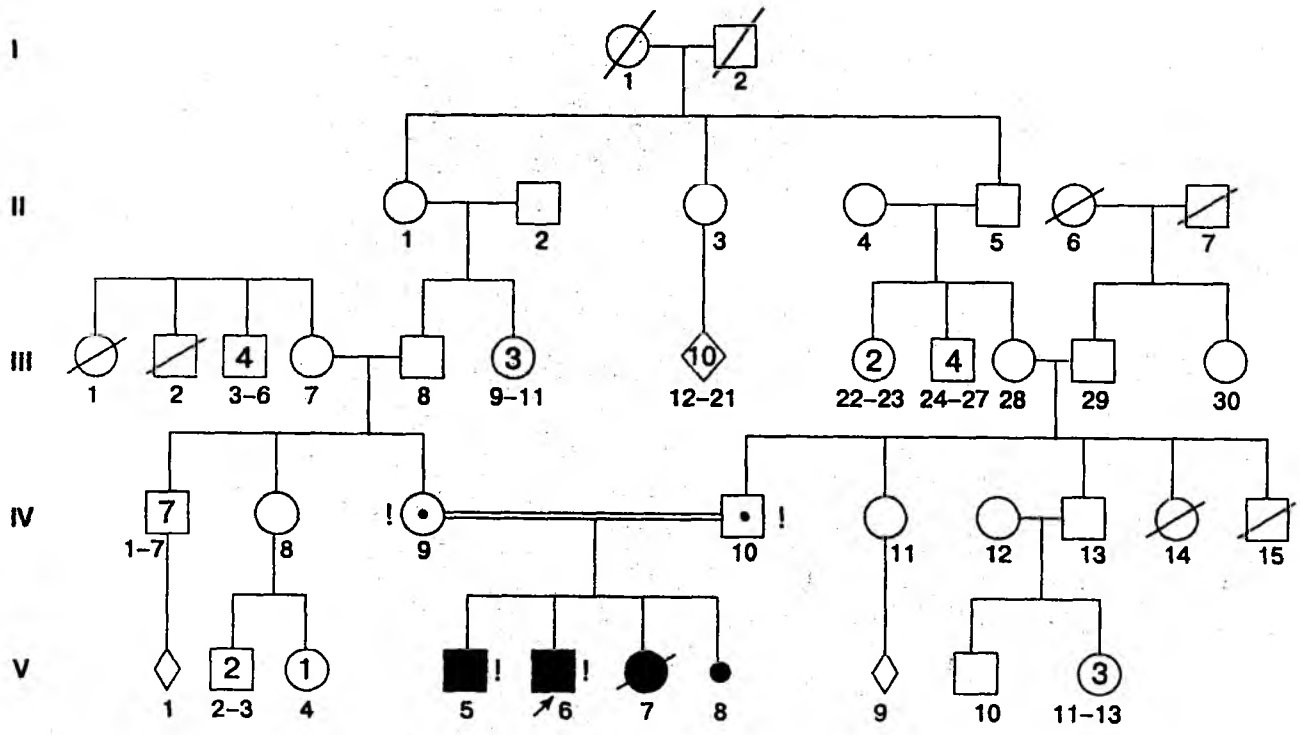

Рис. 4.11. Родословная пробанда Э., 2-х лет (,6) с ранней формой несовершенного остеогенеза с аутосомно-рецессивным типом наследования заболевания:

Родители пробанда (IY,10; IY,11) — троюродные сибсы, фенотипически здоровы. У старшего сибса пробанда (Y,5) в анамнезе более 30 разнообразных переломов костей скелета с рождения. У младшей сестры с (Y,7) — с рождения множественные переломы костей скелета, умерла в возрасте 3-х месяцев от пневмонии

тие синдрома дыхательных расстройств, приводящего к перинатальной гибели больного. В большинстве случаев несовершенный остеогенез II типа — результат вновь возникших доминантных мутаций. Sillence et al. (1984) проанализировал 48 случаев перенатально-летальной формы несовершенного остеогенеза и выделил 3 подтипа (A, B, C) данного заболевания в зависимости от характера рентгенологических находок. Подтип A (38 чел.) характеризуется укорочением туловища, широкими, уплощенными, длинными трубчатыми костями, искривлением голеней, «четкоподобной» деформацией ребер; подтип B (6 чел.) — короткими, широкими, уплощенными бедренными костями, искривлением голеней и отсутствием изменений ребер, а подтип C (4 чел.) — неадекватно длинными, истонченными трубчатыми костями с многократными переломами и тонкими «четкообразными» ребрами.

Тип 3 проявляется ранними переломами длинных трубчатых костей, прогрессирующей деформацией скелета, обычным либо голубоватым цве-

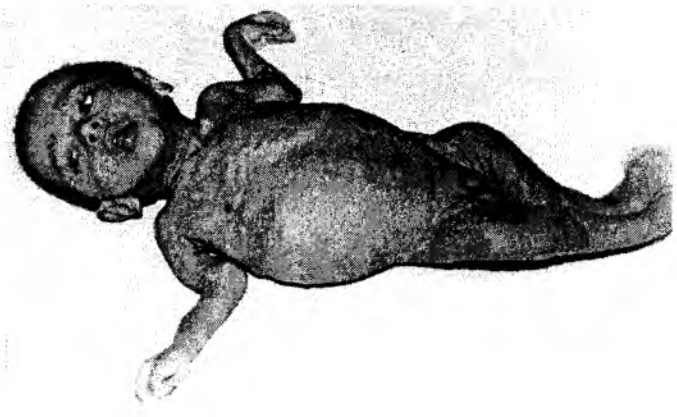

Рис. 4.12. Фенотип пробанда Э., 1 год 11 мес; диагноз: Ранняя форма несовершенного остеогенеза:

В анамнезе более 20 случаев перелома костей. Клинически у больного отмечаются прогрессирующие деформации длинных трубчатых костей и грудной клетки, желтые редкие зубы, голубые склеры

Таблица

Характеристика мутаций в генах коллагена I типа — COL1A1 и COL1A2

Болезнь, OMIM	Ген	Мутации, тип (%)						
			миссенс		IVS *	нонсенс	делеции, дупл кации, инсерц	
		Число	Gly	не Gly			сдвиг рамки	б сдв
Несовершенный остеогенез, тип I, 166200	COL1A1	103	11	4	28	12	45	
	COL1A2	20	50		40			1
Несовершенный остеогенез, тип II, 166210	COL1A1	71	69	7**	8		1	1
	COL1A2	28	71	4	11			1
Несовершенный остеогенез, тип III, 259420	COL1A1	46	67	2**	20		2	
	COL1A2	33	79	3**	9		3	
Несовершенный остеогенез, тип IV, 166220	COL1A1	24	72		12	4	8	
	COL1A2	33	76		18			
Несовершенный остеогенез, с синдромом Элерса–Данло	COL1A1	7	71	14**	14			
	COL1A2	1						1
Синдром Элерса–Данло, тип I, классический, 130000	COL1A1	1		100				
	COL1A2							
Синдром Элерса–Данло, тип VIIA и VIIB, 130060	COL1A1	3			67		33	
	COL1A2	9						
			89			11		
Синдром Элерса–Данло, рецессивный, 225320	COL1A1							
	COL1A2	6		17**	66	17		
Остеопороз, 166710	COL1A1	2	50	50				
	COL1A2	3	67				33	
Расслоение цервикальной артерии, спонтанное	COL1A1	1	100					
	COL1A2							
Слабость соединительной ткани	COL1A1	1		100				
	COL1A2							
Болезнь Каффея, 114000	COL1A1	1		100				
	COL1A2							
Синдром Марфана, атипичный, 154700	COL1A1							
	COL1A2	1		100				
	COL1A1	260	44	6	20	5	19	
	COL1A2	134	62	3	24	1	1	

* — мутации, нарушающие процесс сплайсинга.
** — мутации в области, кодирующей С-концевой пропептид.

том склер, который нормализуется с возрастом и нарушением дентинообразования. Аутосомно-рецессивный тип наследования заболевания встречается, по мнению Sillence и др. (1986), нечасто. Так, среди 345 родословных больных с несовершенным остеогенезом авторы выявили только 7 семей с четкими признаками аутосомно-рецессивного типа наследования, что доказывалось уменьшением брачной дистанции, наличием кровного родства и поражением нескольких детей разного пола в одной семье. На рис. 4.11 представлена родословная, а 4.12 — фенотип пробанда с аутосомно-рецессивным типом наследования несовершенного остеогенеза.

Тип 4 характеризуется редкими перелома приводящими к деформации костей, патолог зубов и нормальным цветом склер.

Все перечисленные выше клинические вар ты несовершенного остеогенеза обусловлены тациями в генах коллагена I типа (табл. 4

При этом у больных в два раза чаще встр ются мутации в гене COL1A1, чем в COL1A2. Однако это соотношение и спектры таций у пациентов с разными клиническими мами заболевания существенно различаются. первом типе несовершенного остеогенеза мута в гене COL1A2 составляют лишь 16% от общ числа мутаций в генах коллагена I. При второ

наиболее тяжелом типе заболевания — около 28%. При третьем типе несовершенного остеогенеза, характеризующимся умеренной степенью тяжести, — 42%. А при четвертом мягком, но клинически отличном от первого типа заболевания, — уже 58%, т. е. в этом случае мутации в гене COL1A2 становятся преобладающими. Основным типом мутационных повреждений в каждом из двух генов являются замены глицина в триплексном домене проколлагена, которые наиболее часто встречаются в гене COL1A2. Самый низкий процент таких мутаций диагностируется у пациентов с первым типом заболевания. Их особенно мало обнаруживается в гене COL1A1, причем значительная часть замен Gly-типа локализована в начале триплексного домена. 85% мутаций в гене COL1A1 при первой форме заболевания сопровождаются сдвигом рамки считывания. Это нарушения сплайсинга, микроперестройки и нонсенс-мутации. Заметим, кстати, что нонсенс-мутации в гене COL1A1 встречаются только при относительно мягких формах заболевания — первом и четвертом типах. В гене COL1A2 нонсенс-мутаций у больных несовершенным остеогенезом вообще не найдено. Миссенс-мутации, не затрагивающие глицин, при тяжелых формах заболевания, как правило, локализованы в функционально-значимом С-концевом домене проколлагена.

Остеопороз — это системное заболевание скелета, характеризующееся снижением массы костей и микронарушениями в архитектонике костной ткани, приводящее к увеличению хрупкости костей и переломам (Ревковская, 1998). По данным ВОЗ по значимости проблемы (диагностика, лечение, профилактика, заболеваемость, летальность, влияние на качество жизни) остеопороз занимает четвертое место среди неинфекционных заболеваний, уступая место патологии сердечно-сосудистой системы, онкологическим заболеваниям, сахарному диабету (Насонова, 2000; Беневоленская, 2003). Согласно Международной классификации болезней X пересмотра, различают остеопороз с патологическими переломами и остеопороз без переломов. В зависимости от выраженности морфологических нарушений выделяют трабекулярную, кортикальную и смешанную формы остеопороза. По интенсивности происходящих в костной ткани метаболических процессов, о которой судят по уровню маркеров костной резорбции и костеобразования, выделяют остеопороз с высокой, низкой и нормальной интенсивностью ремоделирования (Мазуров, Зоткин, 1998).

В практике чаще встречается остеопороз инволюционный, на долю которого приходится 85% всех вариантов остеопороза. Считается, что причиной постменопаузального остеопороза служит преобладание резорбции костной массы над ее образованием, что обусловлено значительным уменьшением, а затем и прекращением функционирования яичников. Дефицит эстрогенов способствует снижению концентрации кальцитонина — гормона пептидной природы, который вырабатывается парафолликулярными клетками щитовидной железы. В норме кальцитонин тормозит резорбцию костной массы и высвобождение из нее кальция и фосфата. При недостатке эстрогенов содержание цитокинов и простагландинов падает, появляются «пустые» (незанятые) рецепторы эстрогенов, что усиливает разрушение кости. Кроме того, остеопороз усиливает свойственные менопаузе ухудшение абсорбции кальция в кишечнике и гиперкальциурию (Лесняк, 1998). Однако механизмы развития остеопенического синдрома носят многообразный характер. Так, известно, что степень дефицита костной массы при воспалительных ревматических заболеваниях коррелирует с активностью патологического процесса и его длительностью. Доказано наличие прямого и опосредованного влияния провоспалительных цитокинов (интерлейкины 1, 3, 6, 11; факторы некроза опухоли α, β; трансформирующий фактор роста α) на метаболические процессы в костной ткани в виде активации остеобластической резорбции и остеокластического остеолиза, а также угнетения процессов остеосинтеза.

Клиническими проявлениями инволюционного остеопороза являются: сухость кожи, ломкость ногтей, урогенитальные атрофические процессы, боли в суставах, костях, мышцах, ограничение подвижности и болезненность при движениях в суставах, переломы. Для начального периода постменопаузального остеопороза особенно характерны переломы лучевой кости в типичном месте. У пациентов в возрасте 60–70 лет обнаруживаются «немые» переломы позвонков или синдром компрессионных переломов тел позвонков (обычно от V грудного до III поясничного), что приводит к деформации скелета и изменению осанки. У пациентов старше 70 лет чаще случаются переломы шейки бедра — одна из нередких причин инвалидности и смерти этих больных.

Нередко остеопороз сложно отличить от мягких форм несовершенного остеогенеза. Поэтому неудивительно, что около 2% мутаций в генах коллагена I типа, включая полиморфные мутации

в промоторной области гена COL1A1, ассоциированы с остеопорозом. Первые доказательства причастности дефектов коллагеновых генов к данной патологии были получены при исследовании родителей пациента, страдавшего редкой аутосомно-рецессивной формой несовершенного остеогенеза (Shapiro et al., 1992). Отец и мать больного, будучи троюродными братом и сестрой, оказались гетерозиготными носителями одинаковой делеции 4 пар оснований в гене COL1A2 в области, кодирующей С-терминальный пропептид α2(I)-цепи коллагена. Их ребенок унаследовал тот же дефект от обоих родителей. Ни один из гетерозиготных носителей мутации не имел признаков несовершенного остеогенеза, но у обоих имелись рентгенологические проявления раннего остеопороза. С тех пор описано еще несколько мутаций в генах COL1A1 и COL1A2 у пациентов с различными аутосомно-доминантными формами пост- и пременопаузального остеопороза, остеопении, сколиоза и анкилозирующего спондилолистоза. Чаще всего это замены Gly-типа в коллагеновом домене. В большинстве описанных случаев у пациентов, наряду с остеопорозом, наблюдались и другие проявления соединительно-тканной дисплазии.

Полиморфные регуляторные мутации в гене COL1A1, не затрагивающие структуру альфа-цепи, но снижающие скорость ее синтеза, являются генетическими факторами риска, предрасполагающими к развитию мультифакториального остеопороза (Grant et al., 1996). Три полиморфные мутации обнаружены в первом интроне гена COL1A1 в области, ответственной за регуляцию транскрипции. Частоты двух из них не превышают в популяциях 3–4%, но наиболее значимой оказывается G-T замена в первом нуклеотиде консенсусного сайта для транскрипционного фактора Sp1. Частота этой замены в разных популяциях составляет около 20%, и она становится, по крайней мере, вдвое больше в выборках больных с тяжелыми формами остеопороза или переломами позвоночника (Long et al., 2004). G/T-гетерозиготы имеют достоверно более низкую минеральную плотность кости по сравнению с нормальными G/G-гомозиготами, причем эти различия становятся еще более очевидны при сравнении с T/T-гомозиготами. Это неудивительно, если учесть, что экстраклеточные фибриллы коллагена I типа участвуют в поддержании минеральной плотности кости. Таким образом, ассоциацию Sp1-полиморфизма в гене COL1A1 с остеопорозом следует считать доказанной (Lohmueller et al., 2003).

Около 2% мутаций в генах коллагена I типа обнаруживаются у тех пациентов, у которых несовершенный остеогенез III или IV типов соче
с чертами синдрома Элерса–Данло. *Несове*
ный остеогенез с элерсоподобным фено
проявляется достаточно редкими перел
прогрессирующей деформацией длинных т
тых костей, нарушением дентинообразо
нормальным цветом склер, гиперрастяжимо
повышенной ранимостью кожи. При этом в
те у больных чаще всего диагностируются з
Gly-типа или другие миссенс-мутации, ра
женные в С-концевом домене проколлаге

Около 5% мутаций в генах COL1A1 и CC
приводят к развитию трех разных вариантo
дрома Элерса-Данло при отсутствии клини
проявлений несовершеннного остеогенеза —
I, VIIA и VIIB. *Синдром Элерса–Данло* (с
мы: синдром Микерина–Элерса–Данло, си
Черногубова, мезенхиматоз Легера, эласти
фибродисплазия, врожденная мезодермальна
плазия, несовершенный десмогенез Русак
др.). По утверждению Мак-Кьюсика, первы
видный случай синдрома Элерса–Данло
описал в 1882 году хирург из Амстердама
керин, который наблюдал пациента со знач
ной растяжимостью кожи. В 1891 году от
венный дерматолог А. Н. Черногубов сооб
двух пациентах с гиперэластичностью кожи,
фическими рубцами, гиперподвижностью и
хами суставов. В 1901 году Элерс обратил
ние на сочетание у некоторых из своих бо
гиперэластичности кожи, повышенной подв
сти суставов со склонностью к геморр
В 1908 г. Данло дополнил это описание, ука
наличие у подобных пациентов псевдоопухо
выступающих участках тела (Грехем, 199

Тяжелые варианты этого заболевания наб
ются редко (1:100 000), а легкие, очевидно,
ко распространены в общей популяции, но
та их встречаемости неизвестна по причине
ностей, возникающих у клинициста при по
уточнения диагноза. Клиническая картина
настоящее время описана достаточно под
(Блинникова, 1985; Делягин, 1988; Дацковс
др., 1990; Семячкина, 1995; Beighton e
1970–1997; Wenstrup et al., 2002). Осно
проявлениями заболевания считают гипер
жимость кожи, которая с возрастом уменьш
и патологию опорно-двигательного ап
(Holzberget et al., 1988; McKusick, OMIM,
Гистологические исследования кожи при СЭ
явили нарушение архитектоники коллаге
фибрилл (Шехонин и др., 1988; Шер,
Fleischmajer et al., 1990), которые оказали
специфичными при разных типах этого синд

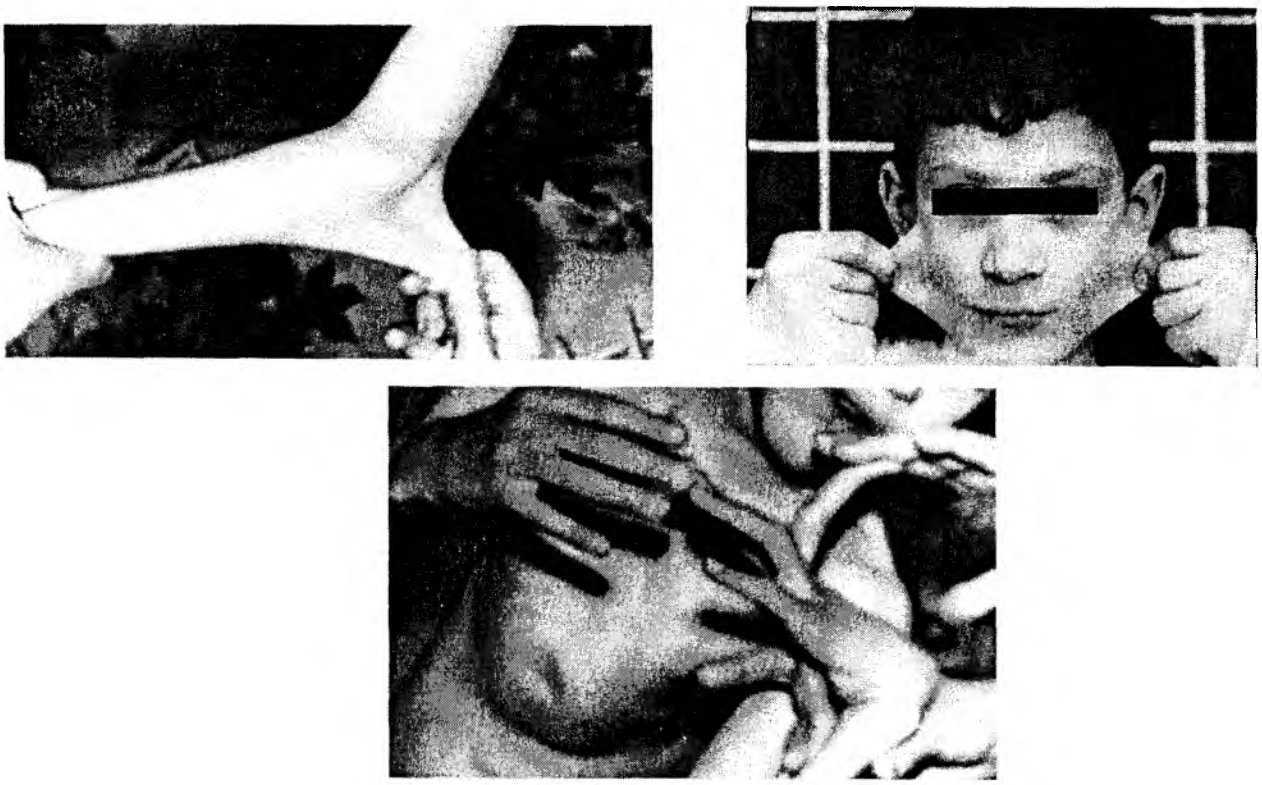

Рис. 4.13. Гиперрастяжимость кожи и гипермобильность суставов, деформация грудной клетки у больных синдромом Элерса—Данло

Важным симптомом заболевания считается гипермобильность суставов (Beighton, 1993; Byers, 1994), врожденный вывих бедра и genum recurvatum (Badelon et al., 1990; Forst et al., 1997). Характерны артралгии, манифестирующие уже с дошкольного возраста и резистентные к лечебным мероприятиям. Синдром сопровождается выраженным поражением скелета в виде сколиоза, кифосколиоза, килевидной или воронкообразной деформации грудины, врожденной косолапости, плоскостопия и плоско-вальгусной стопы (McKusick, OMIM, 2006). Основные клинические изменения кожи и костно-суставного аппарата при СЭД представлены на рис. 4.13.

Hamatada et al. (1992) считают, что минимальные диагностические симптомы заболевания развиваются в возрасте от 4 до 6 лет. Для СЭД характерны разной степени выраженности геморрагические нарушения. При этом показатели свертывающей системы, как правило, бывают в пределах нормы (Блинникова и др., 2001). Однако по наблюдениям А. Н. Семячкиной (1995) практически у всех больных детей с данной патологией выявляются изменения коагулограммы, свидетельствующие о гиперкоагуляции и выражающиеся в появлении фибриногена В и увеличении времени эуглобулинового индекса. В. М. Юрловым (1976) описано сочетание синдрома с болезнью Виллебранда. Патология сердца чаще всего характеризуется пролапсом митрального и трикуспидального клапанов (Maeda, 1996). У больных СЭД описаны множественные аневризмы аорты (De Paiva et al., 2001; Wenstrup, 2002). R. Beighton (1983) наблюдал у пациентов с данным синдромом множественные аневризмы сосудов головного мозга, артериовенозные фистулы, акроцианоз, варикозное расширение вен нижних конечностей. Патология органа зрения у больных СЭД нередко проявляется миопией, астигматизмом, разрывом глазного яблока, роговицы, отслойкой сетчатки, голубыми склерами. Кожа век, как правило, гиперэластична, что создает эффект «периорбитальной отечности». Зубы у этих больных, как правило, сформированы и расположены аномально, уменьшены в размерах, частично отсутствуют. При отдельных вариантах синдрома отмечаются генерализованный пародонтит, склонность к выпадению зубов (Fridrich et al., 1990). При СЭД описаны выраженная мышечная гипотония, имитирующая нервно-мышечные заболевания (Beighton, 1983), и сни-

Таблица 4.1(

Клинические варианты синдрома Элерса–Данло

Тип, OMIM	Основные клинические проявления
I, 130000	«тяжелая» классическая форма; скелетные деформации, вывихи, подвывихи суставов, гиперрастяжимость кожи, геморрагический синдром, варикозное расширение вен, патология клапанов сердца
II, 130010	«мягкая» классическая форма
III, 130020	синдром доброкачественной гипермобильности
IV, 130050	«артериальный тип», выраженный геморрагический синдром, разрывы артерий, перфорация внутренних органов, варикозное расширение вен, ломкость кожи
V, 305200	нанизм, паховые грыжи, пролабирование клапанов сердца, растяжимость кожи, геморрагический синдром
VIA, 225400	кифосколиозный, обусловленный дефицитом лизилгидроксилазы
VIB, 229200	глазосколиозный, с нормальным уровнем лизилгидроксилазы
VIIA, VIIB, 130060	нанизм, скелетные дисплазии, врожденные вывихи суставов; гиперрастяжимость кожи
VIIC, 225410	выраженная гиперрастяжимость кожи; дефицит проколлагеновой N-протеиназы
VIII, 130080	генерализованный периодонтит, разрушение альвеолярных лунок, выпадение зубов, признаки преждевременного старения
IX, 304150	«cutis laxa», черепно-лицевые дисморфии, экзостозы затылочной кости
X, 225310	«дисфибронектинемический», с тромбоцитарной дисфункцией
XI, 147900	синдром семейной нестабильности связок

жение скорости проведения нервного импульса по срединному и большеберцовому нервам (Блинникова и др., 2001). У пациентов с СЭД выявляют мегаэзофагус, мегаколум, мегадуоденум, птоз внутренних органов, выпадение прямой кишки и матки (Hines et al., 1972; McIntoch et al., 1996), спонтанную перфорацию кишечника (Sato et al., 1993), деформацию желчного пузыря (Блинникова и др., 2001).

СЭД отличается выраженной клинической и генетической гетерогенностью. Основные типы заболевания представлены в таблице 4.10 (McKusick, OMIM, 2006). Длительный период времени по клинико-генетическим критериям СЭД подразделялся на 11 типов. Beighton et al. (1998), проведя «ревизию» нозологических типов синдрома, предложили воздержаться от чрезмерной детализации заболевания и выделять только 6 вариантов заболевания: «классический» (СЭД I и II типа), «гипермобильный» (СЭД III типа), «сосудистый» (СЭД IV типа), «кифосколиотический» (СЭД VI типа), «артрохалазисный» (СЭД VII-A; VII-B типов) с резкой гипермобильностью и врожденными вывихами суставов, а также «кожный» (СЭД VII-C типа), для которого характерна выраженная гиперрастяжимость и ломкость кожи. С тальные нозологические формы заболеван авторы предлагают называть атипичными вари тами синдрома Элерса–Данло.

Специфическая миссенс-мутация в ге COL1A1, сопровождающаяся аминокислотной меной в N-концевой области триплексного доме α1(I)-цепи, идентифицирована у двух неродств ных пациентов с I типом заболевания (Nuytinck al., 2000). Следует признать, что оба эти слу являются скорее исключением, чем правилом, как при классических вариантах синдрома Эл са–Данло I и II типов гораздо чаще находят му ции в генах коллагена V типа, о чем речь пой позднее.

Синдром Элерса–Данло VII типа, получ ший название «артрохалазисного», включает рианты VIIA, VIIB и VIIC. Он проявляется рез гипермобильностью и врожденными вывих суставов, скелетными аномалиями, растяжи стью и ранимостью кожи, нанизмом. Его отли тельной чертой является крайняя слабость су вов, которая часто ведет к врожденным дисл циям тазобедренного и других больших суста На рис. 4.14 представлен фенотип больног СЭД VII типа.

При синдроме Элерса–Данло VII типа наблюдаются специфические нарушения процессинга проколлагена I, которые заключаются в потере его способности к отщеплению N-терминального пропептида (Eyre et al., 1985; Byers et al., 1997). Не полностью процессированные проколлагеновые молекулы с неотделенными N-терминальными пропептидами формируют тонкие неупорядоченные фибриллы. При вариантах VIIA и VIIB этот дефект возникает в результате мутаций в генах COL1A1 и COL1A2 соответственно. Причем во всех случаях идентифицируемые у больных сплайсинговые мутации или микроперестройки сопровождаются некорректным вырезанием экзона 6. Напомним, что этот экзон содержит последовательность, кодирующую сайт расщепления для проколлагеновой N-протеиназы. Отсутствие этой области в соответствующих молекулах мРНК препятствует отделению N-терминального пропептида. При варианте VIIC мутантным оказывается ген PLOD1, кодирующий проколлагеновую N-протеиназу (см. ниже).

Аутосомно-рецессивная кардиальная форма синдрома Элерса–Данло с пролапсом митрального клапана обусловлена мутациями в гене COL1A2, большинство из которых миссенс-мутации, как правило, не затрагивающие глицин в центре триплексного домена (Schwarze et al., 2004).

Описаны единичные наблюдения присутствия мутаций в генах коллагена I типа при других патологиях соединительной ткани, таких как расслоение цервикальной артерии, слабость соединительной ткани и болезнь Каффея, или ранний кортикальный гиперостоз. С генетической точки зрения эти случаи можно рассматривать как атипичные варианты несовершенного остеогенеза. К этой же категории можно отнести и единственный случай синдрома Марфана с нетипичными клиническими проявлениями, при котором у больного обнаружена миссенс-мутация в гене COL1A2 (Byers et al., 1981).

Реципрокные транслокации t(17;22)(q22;q13) и кольцевые хромосомы t(17;22), затрагивающие соответственно области локализации гена COL1A1 и известного протоонкогена PDGFB, кодирующего тромбоцит-производный фактор роста B, часто обнаруживаются в опухолевых тканях пациентов со специфическим инфильтративным раком кожи, известным как выступающая дерматофибросаркома. При этих перестройках происходит слияние генов COL1A1 и PDGFB, что приводит к нарушению регуляции тромбоцит-производного фактора роста, обладающего стимулирующим влиянием на деление клеток соединительной ткани (Simon et al., 1997).

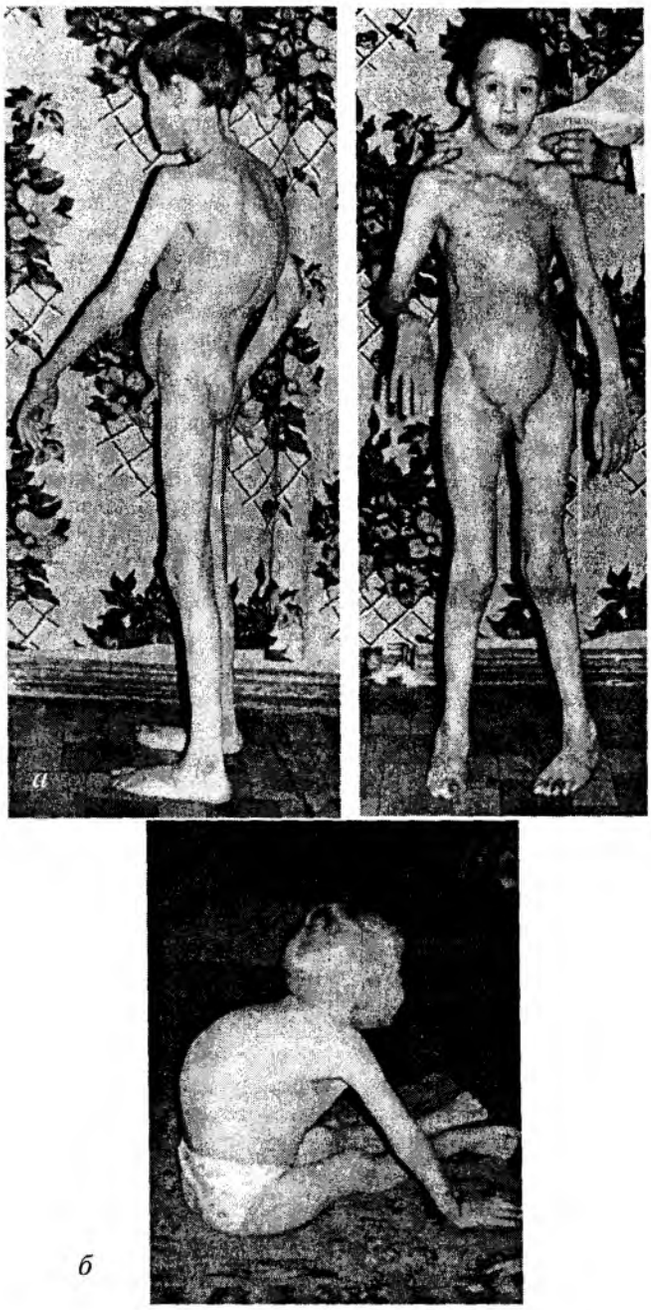

Рис. 4.14. Фенотипы пробандов 12 лет (а) и 3-х лет (б) с синдромом Элерса-Данло предположительно 7 типа

4.4.2.Наследственные заболевания, обусловленные мутациями в генах коллагена II

Напомним, что α1(II)-субъединица коллагена II одновременно является α3(XI)-субъединицей коллагена XI. Поэтому мутации в гене COL2A1 будут затрагивать не только коллаген II, но и коллаген XI. Мажорный коллаген II типа, наряду с ми-

Таблица 4.11

Наследственные коллагенопатии, обусловленные мутациями в гене коллагена II типа — COL2A1

Нозологическая форма, OMIM	Основные клинические критерии диагностики	Число	Типы мутаций (%)			
			Миссенс		ПТТ*	СП/3**
			Gly	не Gly		
Спондилоэпифизарная дисплазия, врожденная, 183900	с рождения укорочение туловища, платиспондилия, расширение эпифизов, coxa vara, задержка костного возраста, расщелина нёба, патология органа зрения	7	29	29		42
Спондилоэпиметафизарная дисплазия Струдвика, 184250	тяжелый нанизм, укорочение туловища, расширение эпифизов, метафизов, сколиоз, килевидная деформация грудины, расщелина нёба, патология сетчатки	5	80	20		
Спондилопериферическая дисплазия, 271700	спондилоэпифизарная дисплазия, платиспондилия, дистальный дизостоз, нанизм, косолапость, брахидактилия, гипоплазия средней части лица, миопия, тугоухость	3			100	
Платиспондилическая скелетная дисплазия, тип Торранца, 151210	нанизм, микромелия, брахидактилия, узкая грудная клетка, платиспондилия, короткие и широкие кости таза, макроцефалия, мышечная гипотония, арефлексия, ранняя гибель	2		50	50	
Эпифизарная дисплазия, множественная, с миопией и кондуктивной глухотой, 132450	нанизм, расширение эпифизов, миопия, кондуктивная тугоухость	1		100		
Ахондрогенез, тип II; или тип Лангера-Салдино, гипохондрогенез, 200610	резкое укорочение туловища, микромелия, водянка живота, нарушение оссификации костей, макроцефалия, внутриутробная гибель плода	6	100			
Дисплазия Книста, метатропная карликовость, тип II, 156550	выраженный нанизм, короткое туловище, тугоподвижность суставов, расширение и остеопороз метафизов, миопия, плоское лицо, макроцефалия, патология органа зрения	5	20		80	
Аваскулярный некроз головки бедра, первичный, 608805	прогрессирующие боли в паховой области, нарушение субхондрального окостенения, дегенеративные изменения тазобедренного сустава	2	100			
Остеоартроз, 604864	остеоартроз, невыраженная хондродисплазия	2		100		
Синдром Стиклера, тип 1, артроофтальмопатия, 108840	дегенеративные изменения суставов, аномалия эпифизов, прогрессирующая миопия, отслойка сетчатки, пролапс митрального клапана	10		20	80	
Самопроизвольная отслойка сетчатки, аутосомно-доминантная, атипичный синдром Стиклера 1 типа, 609508	тяжелая миопия, дегенерация стекловидного тела, сетчатки, слепота	2	50		50	
Витреоретинопатия с эпифизарной дисплазией фаланг, 120140	дегенерация стекловидного тела и сетчатки, эпифизарная дисплазия фаланг	1	100			
Витреоретинальная дегенерация, Вагнера синдром, тип I, 143200	дегенерация стекловидного тела, решетчатая дегенерация сетчатки с исходом в хореоретинальную атрофию или катаракту	2	50		50	
Всего: n, %		48	37	19	40	4

ПТТ * — преждевременная терминация трансляции (нарушения сплайсинга, нонсенс-мутации, сдвиг рамки считывания).
СП/3** — структурные перестройки, кратные 3, без сдвига рамки считывания.

норными коллагенами X и XI типов, является главным белковым компонентом хрящей и присутствует в стекловидном теле. Поэтому не удивительно, что его дефекты обнаружены при многих формах наследственных хондродисплазий, во многих случаях сочетающихся с офтальмопатиями и дефектами слуха — таблица 4.11 (Kuivaniemi et al., 1997).

Все описанные мутации в гене COL2A1 обладают доминантным эффектом. В равной степени это замены глицина в триплексном домене проколлагена II и мутации, сопровождающиеся преждевременной терминацией трансляции. 19% миссенс-мутаций в гене COL2A1 не приводят к заменам глицина в триплексном домене проколлагена II. Для заболеваний, связанных с мутациями в гене COL2A1, характерна выраженная клиническая гетерогенность, которая частично объясняется типом мутационного повреждения.

Оказалось, что более 10 наследственных вариантов тяжелых хондродисплазий, часто сочетающихся с офтальмопатиями, представляют собой единую аллельную серию (Korkko et al., 2000; Richards et al., 2002). Мутации в гене COL2A1 идентифицированы у больных спондилоэпифизарной (Lee et al., 1989), спондилоэпиметафизарной (Tiller et al., 1993; 1995), эпифизарной (Ballo et al., 1998), метатропной (Winterpacht et al., 1993), спондилопериферической (Zabel et al., 1996) и платиспондилической (Nishimura et al. 2004) дисплазиями, множественной эпифизарной дисплазией с миопией и кондуктивной тугоухостью (Ballo et al., 1998), а также ахондрогенезом II типа (Vissing et al., 1989) и гипохондрогенезом (Horton et al., 1992). Представим краткую клиническую характеристику каждого из этих заболеваний.

При *спондилоэпифизарной дисплазии врожденного типа* у больных уже с рождения отмечается укорочение туловища, уплощение тел позвонков, расширение зон эпифизов и расщелина нёба (Spranger, Wiedemann, 1966). Как правило, заболеванию сопутствуют миопия, патология сетчатки, паховые грыжи, задержка умственного развития. Дополнительно выявляют Х-образную деформацию конечностей, снижение оссификации лонного сочленения, дистальных и проксимальных эпифизов, таранной и пяточной костей. У ряда больных встречается глухота. Важным диагностическим критерием заболевания является патология органа зрения, подробно освещенная в исследованиях Hamidi-Toosi, Maumenee (1982). Под наблюдением авторов находилось 18 пациентов со спондилоэпифизарной дисплазией врожденного типа. У всех обследованных диагностирован синерезис стекловидного тела, а у 7 — непрогрессирующая миопия тяжелой степени (5 и более диоптрий), сочетающаяся с дегенеративными изменениями стекловидного тела и сетчатки. Гистохимические исследования обнаружили наличие PAS-положительных цитоплазматических включений в хондроцитах больных данной формой скелетной дисплазии (Yang et al., 1980). Проведенные ультраструктурные исследования установили накопление тонкого гранулированного материала в шероховатом эндоплазматическом ретикуломе. Указанные изменения, по мнению авторов, носят неспецифический характер и встречаются также при других наследственных заболеваниях скелета: ахондрогенезе, синдроме коротких ребер — полидактилии, псевдоахондропластической дисплазии и синдроме Книста.

Спондилоэпиметафизарная дисплазия Струдвика характеризуется тяжелым нанизмом за счет резкого укорочения туловища, выраженным сколиозом, килевидной деформацией грудины, расширением зон эпифизов и метафизов. Фенотипически такие больные похожи на пациентов с мукополисахаридозом IV типа или синдромом Моркио. Также как при спондилоэпифизарной дисплазии врожденного типа, у больных нередко наблюдается расщелина нёба и патология сетчатки. Отличительной рентгенографической особенностью этой нозологической формы является «пятнистость» метафизов длинных трубчатых костей, обусловленная чередованием зон остеосклероза и остеопении. Anderson et al. (1982) представили клинические и рентгенографические наблюдения спондилоэпиметафизарной дисплазии Струдвика у 8 пациентов, только рентгенографические — дополнительно еще у 6, а морфологические — у 2 из 14 больных. Авторы проследили динамику развития основных клинических проявлений заболевания. Установлено, что диспропорциональное укорочение туловища и задержка созревания эпифизов наблюдаются уже с рождения. Специфические рентгенографические нарушения, тождественные спондилоэпифизарной дисплазии врожденного типа, — в течение первых лет жизни. «Пятнистость» метафизов, более выраженная в локтевой, лучевой, малоберцовой и большеберцовой костях, — в раннем детстве. Тяжелый сколиоз, как правило, формируется в период полового созревания.

Спондилопериферическая дисплазия описана Kelly et al. (1977). Заболевание характеризуется сочетанием генерализованной спондилоэпифизарной дисплазии, платиспондилии с признаками пе-

риферического дизостоза, проявляющегося укорочением преимущественно дистальных отделов верхних и нижних конечностей и приводящим к разной степени выраженности задержки роста. Особенно уменьшены ульнарные отделы предплечья из-за укорочения запястья. В семьях больных с данным вариантом спондилоэпифизарной дисплазии описаны врожденная косолапость, брахидактилия Е-типа, гипоплазия средней части лица, высокая миопия, сенсоневральная тугоухость, умственная отсталость (Sorge et al., 1995; Zankl et al., 2004).

Платиспондилическая скелетная дисплазия представляет собой один из генетических вариантов танатоформной дисплазии. Синонимы: летальная карликовость с укорочением конечностей и платиспондилией; танатоформная дисплазия, вариант Торранца. Заболевание характеризуется выраженным нанизмом за счет укорочения конечностей при нормальной длине туловища. Длина тела новорожденных обычно 36–46 см. Характерны микромелия за счет уменьшения длины трубчатых костей, брахидактилия с конической формой пальцев, узкая грудная клетка, уменьшение длины ребер, платиспондилия, короткие и широкие кости таза. Череп относительно большой, с выступающим лбом и запавшей переносицей. Характерна мышечная гипотония, арефлексия, ранняя гибель новорожденного из-за дыхательной недостаточности.

Дисплазия Книста — классический метатропный нанизм с аутосомно-доминантным типом наследования. Характерны низкий рост, укорочение туловища, макроцефалия за счет увеличения размеров мозгового черепа, плоское лицо, короткие, широкие зубы и патология органа зрения. Siggers et al. (1974) наблюдали 8 больных синдромом Книста. Двое из обследованных пациентов были монозиготными близнецами. Все остальные случаи расценены как спорадические. Сопутствующая расщелина нёба выявлена у 5, глухота — у 6, а различные изменения сетчатки — у 3 пациентов. В одной из анализируемых семей у дочери наблюдались миопия, истончение стекловидного тела и хрусталика, а у матери — катаракта и миопия. Maumenee, Traboulsi (1985) выявили у всех больных дисплазией Книста (7 чел.) тяжелую врожденную миопию, дегенерацию стекловидного тела и сетчатки. В дальнейшем у 4 пациентов течение глазной патологии осложнилось разрывом сетчатки. В отдельных случаях авторы наблюдали катаракту (2 чел.), дислокацию хрусталика (1 чел.) и блефарофимоз (1 чел.). Хрящ, полученный при биопсии у больных с данной патологией, чрезвычайно мягкий, с глубокими лакунами, напоминающими «швейцарский сыр». В моче значительно повышена концентрация кератансульфата.

Ахондрогенез-гипохондрогенез, тип II, или тип Лангера-Салдино, характеризуется фактическим отсутствием оссификации костей позвоночника, крестца и лонного сочленения, желатинообразной консистенцией и прозрачностью хрящей (Eyre et al., 1986). У больных выявляются резкое укорочение туловища, водянка живота, микромелия, черепно-лицевые изменения (выступающий вперед лоб, уплощение лица, микрогения). Заболевание характеризуется внутриутробной или ранней неонатальной гибелью плода.

Эпифизарная дисплазия множественная с миопией и кондуктивной тугоухостью описана Beighton et al. (1978). Клиническая картина заболевания характеризуется нетяжелой спондилоэпифизарной дисплазией, прогрессирующей миопией, истончением сетчатки, катарактой и кондуктивной тугоухостью. Дифференциальный диагноз данного синдрома следует проводить с врожденной спондилоэпифизарной дисплазией и клиническими вариантами синдрома Стиклера.

Недавно гетерозиготные мутации в гене COL2A1 были идентифицированы у больных с семейными случаями первичного аваскулярного некроза головки бедра (Liu et al., 2005). Мутации приводили к замене глицина в коллагеновом домене, причем одна из них встретилась у двух неродственных больных. При спорадических случаях аваскулярного некроза головки бедра мутаций в гене COL2A1 не обнаружено.

Аваскулярный некроз головки бедра, первичный — прогрессирующее заболевание, которое обычно приводит к деструкции тазобедренного сустава в возрасте 30–50 лет (Mont, Hungerford, 1995). Характеризуется нарастающим болевым синдромом в паховой области, который усиливается при механической нагрузке на пораженный сустав, нарушением субхондрального окостенения и дегенеративными изменениями тазобедренного сустава. Аваскулярный некроз головки бедра - один из вариантов болезней из группы остеонекрозов. В основе патогенеза данной нозологической формы лежит нарушение гемоциркуляции переднее-верхне-латеральной части головки бедра, приводящее к ишемическому инсульту и коллапсу кости (Atsumi, Kuroki, 1992). Прогрессированию заболевания способствуют механическая нагрузка, переломы тазобедренного сустава (Bachiller et al., 2002); повышение системного д

ления, нарушение целостности сосудистой стенки. Выделяют первичный идиопатический аваскулярный некроз головки бедренной кости, встречающийся у 15–30% пациентов (Assouline-Dayaan et al., 2002), и вторичный, причиной развития которого могут быть: васкулит (Wang et al., 1988), воздействие радиации (Massin, Dupore, 1995), кортикостероидов (Fisher, 1978), алкогольная интоксикация (Wang et al., 2003), системная красная волчанка (Abu-Shakra et al., 2003), артериальный тромбоз или эмболия, серповидно-клеточная анемия (Milner et al., 1991), тромбофилия и др. Аваскулярный некроз головки бедренной кости, обусловленный нарушением ее сосудистой циркуляции у детей, носит название болезни Легг-Кальве-Пертеса. Заболевание преимущественно встречается у мальчиков с гиперстенической конституцией в период их активного роста. В большинстве семей описаны спорадические случаи. Тяжесть клинической картины во многом определяется скоростью прогрессирования ишемии, состоянием реваскуляции, сопутствующими травмами, коллапсами, а также скоростью ремоделирования головки бедренной кости.

В некоторых случаях в структуре синдромов, обусловленных мутациями в гене COL2A1, ведущее место занимает патология органа зрения, которая нередко сочетается с артропатией. В качестве примера могут служить синдром Стиклера 1 типа и витреоретинопатия с эпифизарной дисплазией фаланг (Liberfarb et al., 2003; Richards et al., 2002, 2005). При этих заболеваниях структура коллагена II, по-видимому, остается более сохранной, так как миссенс-мутаций, сопровождающихся заменой глицина в коллагеновом домене, у больных не обнаружено, чаще встречаются мутации, приводящие к преждевременной терминации трансляции.

Синдром Стиклера, тип 1 — синоним — артроофтальмопатия наследственная, прогрессирующая. Нозологическая форма описана Стиклером и др. (1965). Авторы проанализировали особенности клинической картины заболевания у членов одной семьи. Патология характеризовалась прогрессирующей в первой декаде жизни миопией, приводящей к отслойке сетчатки и слепоте; хронической прогрессирующей артропатией с аномалией эпифизов и легкой степенью гипермобильности суставов. В дальнейшем было описано несколько типов синдрома Стиклера и доказана его генетическая гетерогенность, обуславливающая клинический полиморфизм. Синдром Стиклера 1 типа называют также мембранно-стекловидным. Liberfarb et al. (2003) провели изучение корреляции между генотипом и фенотипом у 47 пациентов из 10 семей. Возраст обследованных колебался от 2 до 73 лет. Все пациенты имели классический Стиклер-фенотип и дегенерацию стекловидного тела. Миопия наблюдалась у 41 из 47 обследованных. Отмечены разной степени выраженности внутри- и межсемейная вариабельность клинической экспрессивности заболевания и прогрессирование симптоматики с возрастом.

Витреоретинопатия с эпифизарной дисплазией фаланг — это, по мнению Richards et al. (2002), аутосомно-доминантно наследуемая самопроизвольная отслойка сетчатки с ранней артропатией, эпифизарной дисплазией фаланг, заканчивающейся брахидактилией.

Мутации в гене COL2A1 могут приводить и к изолированным офтальмопатиям, таким как самопроизвольная отслойка сетчатки и синдром Вагнера (Korkko et al., 1993; Richards et al., 2005). В этих случаях у больных обнаруживаются как миссенс-мутации Gly-типа, так и мутации с преждевременной терминацией трансляции.

Самопроизвольная отслойка сетчатки, аутосомно-доминантная или атипичный синдром Стиклера 1 типа — это внезапно наступающая отслойка сетчатки, сопровождающаяся истечением из стекловидного тела межклеточной жидкости и накоплением ее под сетчаткой, что приводит к патологической миопии, прогрессирующему ухудшению зрения или слепоте (Go et al., 2003). Несиндромальная патологическая близорукость (–6Д или меньше) в большинстве случаев является спорадической, однако могут встречаться и семейные формы заболевания с аутосомно-доминантным или Х-сцепленным типом наследования. Доминантная форма самопроизвольной отслойки сетчатки в сочетании с миопией и витреоретинальной дегенерацией обычно описывается как особый атипичный вариант синдрома Стиклера. Дифференциальный диагноз аутосомно-доминантной формы самопроизвольной отслойки сетчатки следует проводить с эрозивной витреоретинопатией (143200) и несиндромальной врожденной незафиксированной сетчаткой (221900).

Витреоретинальная дегенерация, Вагнера синдром тип 1, *эрозивная витреоретинопатия* характризуется дегенерацией стекловидного тела, решетчатой дегенерацией сетчатки с исходом в хореоретинальную атрофию или катаракту. Заболевание впервые описано Вагнером в 1938 году. Автор наблюдал 13 пациентов из одной семьи, проживавшей в Цюрихе. Все обследованные стра-

дали витреоретинальной дегенерацией. Практически через 60 лет Graemiger et al. (1995) обследовали уже 60 человек из этой семьи, выявили 28 больных и доказали прогрессирующее течение заболевания. У всех пациентов старше 45 лет развилась хореоретинальная атрофия или катаракта, у 55% — периферическая отслойка сетчатки, у 18% — глаукома. У 4 больных в возрасте около 20 лет наблюдалась самопроизвольная отслойка сетчатки на одном глазе. Прогредиентность течения хореоретинальной дегенерации была подтверждена и результатами электрофизиологических исследований.

Мутации в гене коллагена II типа не ограничиваются только хондродисплазиями и офтальмопатиями. В ряде семей обнаружено генетическое сцепление остеоартроза с геном COL2A1 (Ala-Kokko et al., 1990). *Остеоартроз с мягкой хондродисплазией* описан Vaisanen et al. (1987). В ряде финских семей на протяжении нескольких поколений авторы наблюдали сегрегацию генерализованного остеоартроза в сочетании с нетяжелой хондродисплазией, наследуемого по аутосомно-доминантному типу. В ряде случаев остеоартроз встречается в комбинации с невыраженной спондилоэпифизарной дисплазией. В пяти неродственных семьях с первичным генерализованным остеоартрозом и нетяжелой формой хондродисплазии идентифицирована гетерозиготная мутация в гене COL2A1 (Bleasel et al., 1998). Это замена аргинина на цистеин в 519 положении белка. Важно подчеркнуть, что мутация не затрагивает глициновый кодон, а изменяет аминокислоту в Y положении Gly-X-Y-триплета. Этим обстоятельством, по-видимому, объясняется то, что у данного пациента именно остеоартроз, а не хондродисплазия является ведущим клиническим проявлением заболевания. Однако в общем случае предстоит еще выяснить, в какой степени мутации в гене коллагена II типа являются предрасполагающими факторами для развития остеоартроза.

4.4.3. Наследственные заболевания, обусловленные мутациями в генах коллагена III

Мутации в гене коллагена III типа идентифицированы у больных *синдромом Элерса–Данло IV типа.* Общая характеристика этого заболевания представлена выше. СЭД IV типа представляет собой наиболее тяжелую васкулярную форму заболевания, при которой преимущественно наблюдаются разрывы больших артерий и перфорации внутренних органов (Pepin et al., 2000; Barabas, 2000; Germain, 2004). Приводим выписку из истории болезни наблюдаемого нами пациента с СЭД IV типа.

История болезни. М. У., 12 лет (и.б. № 2351/97 г.), обратился в ГУЗ Диагностический (медико-генетический) центр СПб с целью уточнения диагноза. Больной предъявлял жалобы на слабость, головокружение, плохую переносимость физических нагрузок, склонность к повышению артериального давления. Диагноз направления: *Мезинхимальная дисплазия. Синдром Элерса–Данло? Ретроцеребеллярная субарахноидальная киста. Болезнь Виллебранда. Артериальная гипертензия неуточненного генеза.*

Больной от 1-й планированной беременности, протекавшей без особенностей. Брак неродственный. Воздействие профвредностей, заболевания матери в 1-м триместре беременности отрицаются. Родители молодые. Матери на момент рождения сына 25, а отцу — 36 лет. Роды срочные. Масса тела при рождении 2650 г, длина — 46 см. Крик сразу после рождения. С периода новорожденности обращалось внимание на наличие мышечной гипотонии. На протяжении 1-го года жизни наблюдался невропатологом с диагнозом: *перинатальная энцефалопатия гипоксически-травматического генеза с миатоническим синдромом. Пирамидная недостаточность.* Рос и развивался по возрасту. Болел редко. С 2-х лет из-за склонности к гематомам и длительного кровотечения после незначительной травмы обследуется у гематолога. Диагностируется болезнь Виллебранда.

При объективном осмотре физическое развитие выше среднего с преобладанием роста тела над массой. Телосложение астеническое. Состояние по заболеванию средней тяжести. Кожа тонкая, «пергаментная», с обилием поверхностно расположенных вен на конечностях и грудной клетке, а также келоидных рубцов. На теле, локтях, коленях — келоидные рубцы, возникшие после незначительных повреждений и экхимозов. Кожа — гиперрастяжима, оттягивается на тыле кисти на 4 см, на лбу — на 1–1,5 см, на кончике носа — на 1 см. Симптом Горлина — положительный (свободно достает кончик носа языком). Умереннаяя гипермобильность суставов (6 баллов по шкале Beighton). Долихостеномелия, вялая осанка, пострахитическая деформация скелета, сколиоз II ст. грудного отдела позвоночника, арахнодактилия пальцев кистей и стоп, плоскостопие. Гетерохромия радужки. Телеангиоэктазии склер. Миатонический синдром. Артериальное давление 120/80 мм рт. ст. Границы относительной сердечной тупости в норме. На верхушке сердца и в точке Боткина — мезосистолический функциональный шум. Перкуторно над легкими ясный легочный звук. Дыхание везикулярное. Живот мягкий, безболезненный во всех отделах. Печень, селезенка не

увеличены. Мочеиспускание, стул без особенностей.

Анализ родословной выявил у матери и деда пробанда по материнской линии: варикозное расширение вен, геморрой, склонность к гематомам и ранней седине. Кроме того, дед пробанда по материнской линии в возрасте 33-х, 34-х и 36-ти лет перенес инфаркты миокарда. Двоюродная бабушка по материнской линии в возрасте 50-ти лет умерла от инфаркта миокарда.

При осмотре матери пробанда выявлены: тонкая, но не гиперрастяжимая кожа, отсутствие стрий беременности, варикозное расширение вен нижних конечностей с 24 лет, склонность к гематомам и меноррагиям, ранний кариес, гипермобильность суставов (6 баллов по шкале Beighton), систолический шум на верхушке сердца.

Сибс пробанда, Мария У., 14 лет. Страдает миопией легкой степени. При осмотре выявлены: истончение кожи, сколиоз и плоскостопие.

У отца пробанда — тонкая кожа, тенденция к повышению систолического и диастолического артериального давления, гиперстеническая конституция. Рост — 185 см, масса тела — 106 кг.

При клинико-инструментальном обследовании пробанда исключены: миопия (VIS OD — 1,0; VIS OS — 1,0), патология почек (анализы мочи, суточная экскреция солей — ураты 6,27 мг/сут; оксалаты 37,8 мг/сут, данные внутривенной урографии мочевыделительной системы — в норме). ЭКГ, УЗИ сердца и органов брюшной полости — без патологических изменений. Костный возраст соответствует 10–12 годам. В то же время, при фиброгастроскопическом обследовании выявлен поверхностный хронический гастродуоденит. При рентгенографии черепа — замыкание входа турецкого седла. При МРТ — ретроцеребеллярная субарахноидальная киста. При осмотре глазного дна со щелевой лампой — ангиопатия сетчатки.

При лабораторном обследовании мочи суточная экскреция оксипролина превышала норму в 1,5 раза. Высокоэффективная жидкостная хроматография выявила резкое снижение уровня всего спектра аминокислот крови, в том числе лизина в 4 раза и пролина — в 2,5 раза от минимальной нормы.

Через 1,5 года после первого осмотра у больного произошел самопроизвольный разрыв сосудов правого плеча, потребовавший срочной госпитализации в ДГБ № 1 (и.б. № 339). При поступлении в области правого плеча выявлялась обширная плотная гематома. Полностью отсутствовали движения в локтевом и плечевом суставах, гипостезия. При наблюдении в динамике гематома распространилась на всю правую верхнюю конечность, образовались множественные сгибательные контрактуры суставов. В дальнейшем кровотечения рецидивировали трижды. В области гематомы произошла отслойка эпидермиса, образовались пузыри, заполненные геморрагическим содержимым. Через месяц после госпитализации произошел спонтанный разрыв одной из булл с возникновением наружного кровотечения. Объем кровопотери составил 500 мл. Через 1,5 месяца наблюдался самопроизвольный рецидив наружного артериального кровотечения с объемом кровопотери около 2-х литров. При экстренном хирургическом вмешательстве во время ревизии основного ствола плечевой артерии был обнаружен дефект сосудистой стенки до 2,5 см из-за расплавления стенки артерии. После выделения дистального и проксимального отделов артерии было проведено их прошивание. Заживление послеоперационной раны происходило путем вторичного натяжения. В дальнейшем сформировалась ишемическая контрактура I-II степени, потребовавшая длительной реабилитационной терапии, проводимой на протяжении 5 лет.

Таким образом, на основании клинической картины, которая включала в себя гиперрастяжимость кожи, положительный синдром Горлина, рецидивирующие спонтанные разрывы правой плечевой артериии, ретроцеребеллярную субарахноидальную кисту, ангиопатию сетчатки, гипермобильность суставов, келоидные рубцы, истонченную кожу с обилием поверхностно расположенных вен, клинически диагностирован синдром Элерса–Данло IV типа. Сопутствующее заболевание — болезнь Виллебранда. Увеличение суточной экскреции оксипролина в моче, резкое снижение содержания свободного лизина и свободного пролина сыворотки крови свидетельствовали о нарушение обмена коллагена у данного больного.

В лечении использовались: диетотерапия с акцентом на увеличение квоты белка, неэстерифицированных жирных кислот класса «Омега-3», адекватный режим, лечебная физкультура. С целью коррекции выявленных метаболических нарушений для улучшения синтеза коллагена назначались хондропротекторы мукополисахаридной природы (ДОНА, структум, «Вессел DUE»), с заместительной целью — L-лизин, L-пролин комплекс аминокислотных препаратов по индивидуальному подбору, витаминно-микроэлементные комплексы. Коррекция биоэнергетических процессов в организме проводилась путем назначения фосфадена, коэнзима Q10, элькара, карнитина. Под действием терапии значительно улучшилось состояние больного: наросла двигательная активность в правой верхней конечности, прошла синюшность и мраморность кожных покровов правой кисти, уменьшился «пергаментный» оттенок и выраженность сосудистого рисунка кожи туловища, исчезла парестезия дистальных отделов конечностей. Юноша значительно прибавил в массе, вел активный образ жизни. После окончания средней школы поступил в высшее учебное заведение, где успешно учился на протяжении 4-х лет. Однако в возрасте 22-х лет во время загородной поездки с

Наследственные коллагенопатии, обусловленные мутациями в генах коллагена III типа — COL3A1

Нозологическая форма, OMIM	Основные клинические критерии диагностики	Мутации, тип		
		число	миссенс	
			Gly	не G
Синдром Элерса–Данло, тип IV, 130050	разрывы артерий, геморрагический синдром, перфорации внутренних органов, ломкость кожи	152	65	
Аневризма аорты, абдоминальная, 100700	семейная форма абдоминальной аневризмы аорты, осложняющаяся ее разрывами	2	50	50
Фибромышечная дисплазия артерий, 135580	артериальная гипертензия, мозговые инсульты, перемежающая хромота, инфаркты миокарда, ишемический колит, гангрена кишечника	1	100	
Синдром Элерса–Данло III типа, гипермобильный тип, 130020	гипермобильность, вывихи суставов, метаболическая артропатия	1	100	
Акрогерия, 201202	гиперэластичная, «старческая», тонкая, ломкая кожа дистальных отделов конечностей, пренатальная гипотрофия, микрогнатия	1	100	
Всего: n, %		157	66	1

друзьями его жизнь трагически прервалась. Родители от проведения паталого-анатомического вскрытия сына отказались.

Коллаген III типа присутствует в тех же тканях, что и коллаген I типа, за исключением фибрилл костей и сухожилий. Наиболее обильно он представлен в стенках сосудов, коже и кишечнике. В настоящее время идентифицировано более 150 мутаций в гене COL3A1 у больных синдромом Элерса–Данло IV типа — таблица 4.12.

65% этих мутаций приводят к заменам глицина в коллагеновом домене, а 26% сопровождаются нарушением сплайсинга (Schwarze et al., 1997, 2001). В редких случаях синдром Элерса–Данло IV типа проявляется только в виде *акрогерии*, типичными проявлениями которой являются старческая, сморщенная кожа дистальных отделов конечностей у детей раннего возраста. Мутации в гене COL3A1 идентифицированы у ряда пациентов с *семейной формой абдоминальной аневризмы аорты* (Kontusaari et al., 1990; Kuivaniemi et al., 1991), характеризующейся спонтанными разрывами брюшного отдела аорты, нередко заканчивающимися летальным исходом. Наличие сопутствующих заболеваний типа атеросклероза или артериальной гипертензии может значительно ускорить разрыв аневризмы. Данная патология чаще встречается у женщин, чем у мужчин.

Одна мутация в гене COL3A1 идентифицирована у пациента с атипичным течением синдрома Элерса–Данло III типа (Narcisi et al., 1994). *Синдром Элерса–Данло III типа, гиперм тип* (синоним — синдром доброкачест пермобильности суставов), является ге гетерогенным заболеванием. У больш больных обнаруживаются мутации в ген на-XB (TNXB) — гексабрахионоподобн участвующего в регуляции размещения новых волокон во внеклеточном матрикс et al., 2003). Основными клиническими ниями данного типа заболевания являют мобильность суставов, вывихи плечевы стопных суставов, коленных чашечек, метаболической артопатии. В ряде случа чается дилатация корня аорты (Wenstr 2002). Степень выраженности этих сим разных больных значительно варьируе

Мутация в гене COL3A1 описана т *фибромышечной дисплазии артерий* (al., 1993). Это заболевание являтся зованной обтурационной аномалией со ребральных, коронарных, мезентериаль вздошных и других сосудов. Клиническ симости от локализации патоло процесса, фибромышечная дисплазия ар жет манифестировать артериальной гипе мозговыми инсультами, перемежающей той, инфарктами миокарда и патологией ка. Как правило, поражаются дети или л дого возраста. Заболевание наследуется сомно-доминантному типу и характ разной степенью экспрессивности и пен сти (Wood, Borgers, 1963; Major et al., 19

Таблица 4.13

Наследственные коллагенопатии, обусловленные мутациями в генах коллагена IV типа — COL4A3, COL4A4, COL4A5 и COL4A6

Нозологическая форма, OMIM	Основные клинические критерии диагностики	Ген	Мутации, тип (%)			
			число	миссенс		другие
				Gly	не Gly	
Порэнцефалия, семейная, 175780	кисты в полушариях большого мозга, семейная форма	COL4A1	2	100		
Синдром Альпорта, аутосомно-рецессивный, 203780	прогрессирующий гломерулонефрит с микроэритроцитурией, протеинурией и нарушением слуха	COL4A3	6			100
		COL4A4	5	20	20	60
Гематурия доброкачественная, семейная, 141210	гематурия доброкачественная, семейная, без нарушения функции почек	COL4A3	2	100		
		COL4A4	1	100		
Синдром Альпорта, Х-сцепленный, 301050	гематурия, хроническая почечная недостаточность, тугоухость, дефекты зрения	COL4A5	15	40	20	40
Лейомиоматоз пищевода и гениталий, диффузный, с нефропатией, 308940	лейомиомы пищевода, трахеобронхиального дерева, гениталий, клапанов сердца в сочетании с синдромом Альпорта и катарактой	COL4A5+ +COL4A6	14			100
Всего: n, %			45	27	9	64

саны сочетание фибромышечной дисплазии артерий с расслаивающей аневризмой восходящего отдела аорты у 18-летнего юноши (Gatalica et al., 1992), кардиомиопатии и фибромышечной дисплазии мезентериальных артерий, явившейся причиной ишемического колита и гангрены части илеоцекального отдела кишечника у 33-летнего мужчины (Salioleas et al., 2001). Все перечисленные выше заболевания, обусловленные мутациями в гене коллагена III типа, следует рассматривать как аллельные варианты синдрома Элерса–Данло IV типа.

4.4.4. Наследственные заболевания, обусловленные мутациями в генах коллагена IV

Нефропатия является ведущим симптомом в структуре синдрома Альпорта, обусловленного мутациями в генах базального коллагена IV типа — таблица 4.13. При аутосомно-рецессивных вариантах синдрома Альпорта выявлены мутации в генах COL4A3 или COL4A4 (Lemmink et al., 1997). Наиболее частая Х-сцепленная форма заболевания обусловлена мутациями в гене COL4A5 (Barker et al., 1990).

При *синдроме Альпорта* наблюдается поражение мочевыделительной системы, которое проявляется в виде гематурии (100%), протеинурии (70–80%), изредка — бактериурии и умеренной лейкоцитурии. Функция почек у больных женского пола, как правило, снижена незначительно. У мужчин с Х-сцепленной формой заболевания часто наблюдается хроническая почечная недостаточность. Нередко обнаруживаются сопутствующие пороки развития мочевыделительной системы: удвоение, незавершенный поворот почек, сужение окололоханочного отдела мочеточника. При электронной микроскопии биоптатов почек больных обнаруживаются характерные изменения гломерулярных базальных мембран. Патология слуха, особенно по отношению к высоким тонам, зачастую дебютирует уже в первые годы жизни. Примерно в 50% случаев наблюдается двусторонняя сенсоневральная тугоухость. У 15% больных встречаются различные аномалии органа зрения: миопия, сферофакия, лентиконус, врожденная катаракта. У ряда пациентов наблюдается снижение функциональной активности Т-лимфоцитов с избирательной недостаточностью одного из звеньев В-системы иммунитета, ответственного за синтез IgA. Rhys et al. (1997) описали 3-х братьев с синдромом Альпорта, у которых с раннего детского возраста наблюдалась спонтанно рецидивирующая эрозия роговицы.

Аутосомно-доминантные формы синдрома Альпорта нередко ассоциированы с гематологической патологией и описаны в виде синдромов Эпштейна (153650) и Fechtner (153640). Долгое время считалось, что синдром Альпорта имеет только аутосомно-доминантный и Х-сцепленный рецессивный типы наследования. Однако, проведенный Gubler et al. (1981, 1995) анализ родословных больных с нефропатией и глухотой, в кото-

рых имелись случаи кровнородственных браков, отсутствие клинических проявлений заболевания у родителей, а также одинаковая тяжесть течения заболевания у мужчин и женщин позволили предположить *аутосомно-рецессивный* тип наследственной передачи данной патологии. В последующем было показано, что в основе этой клинической формы лежат мутации в генах COL4A3 и COL4A4. Colville et al. (1997) наблюдали четырех из 8 потомков от кровнородственного брака, которые примерно с 20-летнего возраста имели почечную недостаточность, глухоту и поражение органа зрения по типу конусовидного выпячивания хрусталика (лентиноконус), а также ретинопатию разной степени выраженности.

Основным типом молекулярно-генетических нарушений при аутосомно-рецессивных вариантах синдрома Альпорта являются нонсенс-мутации и небольшие структурные перестройки, сопровождающиеся сдвигом рамки считывания. Миссенс-мутации Gly-типа в генах COL4A3 или COL4A4 чаще всего обнаруживаются при семейных формах гематурии.

Гематурия доброкачественная, семейная — характеризуется аутосомно-доминантным типом наследования непрогресирующей семейной гематурии, без признаков протеинурии, хронической почечной недостаточности, глухоты, а также поражения других органов и систем. Природа этого заболевания гетерогенна, однако одной из ведущих причин является выявляемое с помощью электронной микроскопии истончение базальной гломерулярной мембраны, которое было предложено называть тонко-базально-мембранной нефропатией (Yoshikawa et al., 1988; Tiebosch et al., 1989).

Интересно отметить, что одна из редких миссенс-мутаций Gly-типа в 1021 позиции гена COL4A4 была идентифицирована в гомозиготном состоянии у двух родных сестер с аутосомно-рецессивной формой синдрома Альпорта (Mochizuki et al., 1994). Родители этих сестер и их брат были гетерозиготными носителями этой мутации и не имели клинических проявлений дисплазии соединительной ткани. Аналогичная замена глицина на серин найдена в гене COL4A5 у пациента с Х-сцепленной рецессивной формой заболевания. В то же время мутации в той же позиции в генах COL1A1 и COL1A2 идентифицированы в гетерозиготном состоянии у пациентов с несовершенным остеогенезом. Таким образом, гомологичные мутации в генах базального коллагена являются рецессивными, а в генах фибриллярного коллагена обладают доминантным эффектом.

Наиболее частыми мутациями при *Х-сцеплен ной форме синдрома Альпорта* являются заме ны Gly-типа и протяженные внутригенные струк турные перестройки, чаще всего делеци (Lemmink et al., 1997). В некоторых случаях деле ции могут захватывать не только ген COL4A5, н и расположенный в непосредственной близости с него ген COL4A6, участвующий в регуляции диф ференцировки и морфогенеза гладких мышц. По добные делеции реализуются в виде синдром Альпорта, сопровождающегося диффузным лей миоматозом пищевода, наружных гениталие иногда трахеобронхиального дерева (Anker et a 2003). При этом опухоли могут распространять и на соседние органы.

Лейомиоматоз пищевода и гениталий, диф фузный, с нефропатией описан Cochat et (1988) как сочетание диффузного лейомиоматоза синдромом Альпорта. Авторы обследовали 12 п циентов из 5 семей. Все больные имели невыр женную гематурию и эзофагеальный лейомиом тоз. У 7 пациентов дополнительно была выявле катаракта, у 4 — глухота, а у 5 — лейомиомат гениталий. Трахеобронхиальный лейомиомат был идентифицирован при аутопсии 3-х паци тов. Авторы совершенно справедливо считал что выявление лейомиоматоза гениталий треб дополнительного обследования для исключени больных или их родственников мужчин сопут вующего синдрома Альпорта. Признаки пора ния пищевода появляются уже в возрасте 30 ле цев. Опухоли пищевода всегда множественн иногда прорастают в брюшную полость. Спора ческие случаи этого заболевания были опис значительно раньше (Johnston et al., 1953; Ker 1953; Blank, Michael, 1963).

Неожиданным оказалось обнаружение м сенс-мутации Gly-типа в гене COL4A1 у боль *с семейными случаями перинатального цер рального кровоизлияния и порэнцефалии* (G et al., 2005). Напомним, что порэнцефалия ха теризуется спонтанным образованием кист в п шариях большого мозга, часто сопровождающ церебральными кровоизлияниями. Мутации в COL4A1 обнаружены у больных порэнцефали двух неродственных семьях, датского и итал ского происхождения. По-видимому, базаль коллаген IV с мажорной цепью α1(IV) играет ную роль в развитии мозга.

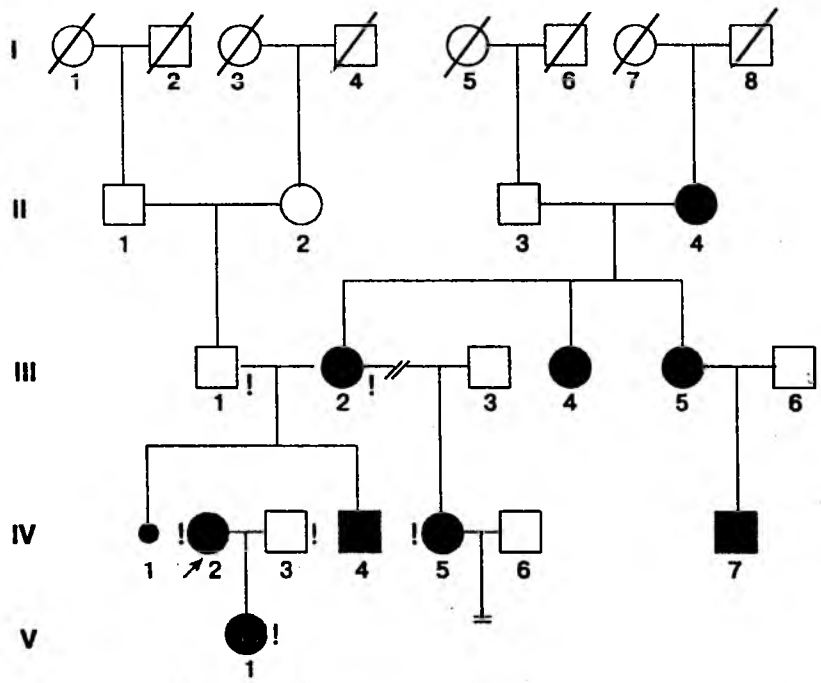

Рис. 4.15. Родословная пробанда (IV,2) А.Е., 22 лет с синдромом Элерса-Данло II типа:

IV, 2 — пробанд: гиперрастяжимость кожи, келоидные рубцы, тромбоцитопатия «высвобождения», гипермобильность суставов (6 баллов), прогрессирующий диспластический сколиоз 4-й степени, ПМК, хронический гастродуоденит, дуоденогастральный рефлюкс, дисметаболическая нефропатия, церебростения; IV, 4 — сибс пробанда: гиперрастяжимость кожи, келоидные рубцы, симптом «папиросной бумаги», тромбоцитопатия «высвобождения», гипермобильность суставов (8 баллов), грудо-поясничный сколиоз 2 степени, тугоухость, катаракта, церебростения; IV, 5 — полусибс пробанда: нефроптоз, гипермобильность суставов, тромбоцитопатия «высвобождения», бесплодие; IV,7 — кифосколиоз. V,1 — дочь пробанда (2 года): голубые склеры, выраженная гипермобильность суставов, врожденная дисплазия тазобедренных суставов, воронкообразная деформация грудной клетки, добавочная хорда в полости левого желудочка, ПМК, тромбоцитопатия «высвобождения», метаболическая нефропатия, катаракта; III,1 — тромбоцитопатия, дисметаболическая нефропатия; III,2 — гипермобильность суставов, ПМК, тромбоцитопатия «высвобождения», геморрой, миопия — 3,5 Д; III,4 — тонкая кожа, гипермобильность суставов, сколиоз, хронический гастродуоденит, гастроэзофагеальный и дуоденогастральный рефлюксы; III,5 — гипермобильность суставов, тонкая кожа, хронический гастродуоденит; II,4 — тяжелая форма варикозного расширения вен нижних конечностей с молодого возраста

4.4.5. Наследственные заболевания, обусловленные мутациями в генах коллагена V

Классические варианты синдрома Элерса–Данло I и II типов ассоциированы, главным образом, с мутациями в генах COL5A1 и COL5A2 коллагена V типа, входящего в структуру многих клеточных мембран — таблица 4.14 (Schwarze et al., 2000). В гене COL5A3 до сих пор мутаций не обнаружено.

Синдром Элерса–Данло тип I, тяжелый классический, проявляется гиперрастяжимостью и ломкостью кожи, образованием келоидных рубцов, «симптомом папиросной бумаги», генерализованной гипермобильностью, вывихами и подвывихами суставов, геморрагическим синдромом, пролабированием и миксематозной дегенерацией клапанов сердца, дилатацией аорты, расширением вен нижних конечностей. У некоторых больных описаны каротидно-кавернозные фистулы, отслойка сетчатки, паховые и пупочные грыжи, спонтанные разрывы и дивертикулы кишечника, рассаливающаяся аневризма аорты и др. (Pemberton et al., 1966). *Синдром Элерса–Данло тип II, мягкий классический тип* — аллельный вариант синдрома Элерса–Данло I типа с тяжелой клинической симптоматикой. При этой форме заболевания также может встречаться дилатация корня аорты, но никогда не бывает атрофии кожи (Wenstrup et al., 2002). На рис. 4.15 преставлена родословная пробанда с СЭД II типа.

В гене COL5A1 идентифицировано в 3,5 раза больше мутаций, чем в гене COL5A2. Около 80% мутаций в генах коллагена V приводят к развитию тяжелой формы заболевания I типа. Большинство из этих мутаций сопровождаются преждевременной терминацией трансляции за счет нарушения процесса сплайсинга. Описаны всего лишь три миссенс-мутации в генах COL5A1 и COL5A2, две

Таблица

Наследственные заболевания, обусловленные мутациями в генах коллагена V типа — COL5A1 и COL5A2

Нозологическая форма, тип, OMIM	Основные клинические критерии диагностики	Ген	Мутации, тип (%)			
			число	миссенс		дру
				Gly	не Gly	
Синдром Элерса–Данло, тип I, «тяжелая» классическая форма, 130000	гиперрастяжимость, ломкость, атрофия кожи, келоидные рубцы, генерализованная гипермобильность суставов, геморрагический синдром, пролабирование клапанов сердца	COL5A1	9	11	11	7
		COL5A2	2			1(
Синдром Элерса–Данло, тип II, «мягкая» классическая форма, 130010	мягкий аллельный вариант СЭД I, отсутствие атрофии кожи	COL5A1	1			1(
		COL5A2	1	100		
Всего: n, %			13	15	8	7

Таблица

Наследственные коллагенопатии, обусловленные мутациями в генах коллагена VI типа — COL6A1, COL6A2 и COL6A3

Нозологическая форма, OMIM	Основные клинические критерии диагностики	Ген	Мутации			
			число	тип (%) миссенс		дру
				Gly	не Gly	
Миопатия Бетлема, доброкачественная, врожденная с контрактурами, 158810	с первых лет жизни атрофия мышц туловища, конечностей, ранние флексорные контрактуры локтевых и межфаланговых суставов, прогрессирование — с пубертатного периода	COL6A1	7	29	14	5
		COL6A2	2	50	50	
		COL6A3	1	100		
Миодистрофия Ульриха, врожденная, склероатоническая, 254090	с рождения мышечная гипотония, множественные проксиальные контрактуры суставов, переразгибание межфаланговых, голеностопных суставов, гипергидроз, кривошея, дисплазия тазобедренных суставов	COL6A1	7	29		7
		COL6A2	5			1(
		COL6A3	2			1(
Всего: n, %			24	25	8	6

из которых сопровождаются заменой глицина в триплексном домене проколлагена V. При этом одна такая замена обнаружена у пациента с тяжелой классической формой синдрома Элерса–Данло I типа, а другая выявлена при более мягком II типе заболевания.

4.4.6. Наследственные заболевания, обусловленные мутациями в генах коллагена VI

Мутации в каждом из трех генов коллагена VI типа описаны у больных с двумя редкими врожденными формами миопатии Бетлема и Ульриха, сочетающимися с множественными контрактурами и дислокациями суставов — таблица 4.15 (Scacheri et al., 2002; Pan et al., 2003). *Миопатия Бетлема* описана в 1976 году Bethlem и Wijngaarden. Авторы наблюдали 3 голландские семьи, в которых 28 пациентов страдали мяг формой миопатии с аутосомно-доминантным пом наследования. Заболевание начиналось в м денческом возрасте и характеризовалось мед но прогрессирующим течением. Клинически у циентов выявлялись признаки незначительн снижения мышечной силы, атрофии мышц тул ща и конечностей. Как правило, первоначальн патологический процесс вовлекались дистальн отделы экстензоров, реже — флексоров. Ран флексорные контрактуры чаще наблюдалис локтевых, межфаланговых (особенно 4-х пальц коленных суставах и в суставах стоп. 4 из 28 циентов имели врожденную кривошею. В отли от мышечной дистрофии Эмери-Дрейф (310300), контрактуры мышц шеи и позвоночн практически не наблюдаются (Mohire et al., 19 Уровень креатинфосфокиназы в большинстве чаев не повышен, гистопатологические нахо носят неспецифический характер. Электромио

фия — типична для миопатии, нервная проводимость не нарушена. При компьютерной томографии выявляются признаки тяжелой жировой дегенерации паравертебральных мышц. Заболевание начинает прогрессировать в период полового созревания.

После 50 лет многие пациенты с миопатией Бетлема становятся колясочными больными, в дальнейшем прогрессирует дыхательная недостаточность, обусловленная параличом диафрагмы.

Миодистрофия Ульриха, мышечная дистрофия склероатоническая описана в 1930 году (Ullrich, 1930). Заболевание проявляется с рождения либо в первые годы жизни ребенка и характеризуется мышечной гипотонией, множественными проксимальными контрактурами, резким переразгибанием межфаланговых и голеностопных суставов, нередко — гипергидрозом. Mercuri et al. (2002) представили описание 15 пациентов с врожденной мышечной дистрофией Ульриха. У всех больных с первых месяцев жизни наблюдались: мышечная гипотония, контрактуры, кривошея, дисплазия тазобедренных суставов. У 8 из обследованных пациентов двигательная функция была практически не нарушена. Они свободно передвигались или имели незначительную моторную неловкость. Остальные 7 человек страдали выраженной задержкой моторного развития. Большинство пациентов имели характерное круглое лицо и выраженную гипотрофию мышц. У всех обследованных наблюдались генерализованная мышечная слабость, ригидность позвоночника, склонность к рецидивирующей респираторной инфекции с затяжным течением. Наибольшее количество мутаций идентифицировано в гене COL6A1 и всего три мутации в гене COL6A3. Мутации в генах коллагена VI типа в равной степени ассоциированы с двумя формами миопатии. Основным типом нарушений при аутосомно-доминантной форме миопатии Бетлема являются миссенс-мутации, чаще всего Gly-типа, а также мутации с преждевременной терминацией трансляции. Наследование склероатонической миопатии Ульриха чаще всего носит аутосомно-рецессивный характер, хотя описаны и аутосомно-доминантные формы заболевания. У пациентов с аутосомно-рецессивной формой миопатии Ульриха идентифицированы мутации, приводящие к сдвигу рамки считывания. Это нарушения сплайсинга, делеции и нонсенс-мутации. К более редким доминантным формам заболевания приводят замены глицина в триплексном домене, нарушающие структуру коллагена VI, а также делеции целых экзонов.

4.4.7. Наследственные заболевания, обусловленные мутациями в генах коллагена VII

Различные формы буллёзного эпидермолиза (наследственной пузырчатки) развиваются вследствие мутаций в гене коллагена VII типа, основного компонента опорных кожных фибрилл, простирающихся от базальной мембраны к дерме и действующих как отдельные морфологически различимые структуры прикрепления.

Врожденный буллёзный эпидермолиз — это большая (свыше 20-ти клинических вариантов) группа невоспалительных генодерматозов, характеризующихся образованием пузырей на коже и слизистых, преимущественно на месте механической, даже незначительной травмы, вызванной трением, давлением, приемом твердой пищи. Формы с легким течением встречаются у новорожденных с частотой 1:50 000, тяжелые формы более редкие — 1:500 000 (Вельтищев, Бочков, 1992). Многие клинические варианты буллёзного эпидермолиза сопровождаются дистрофией зубов и ногтей. В зависимости от глубины или уровня поражения ткани: внутри кожно-базальной мембраны или на месте кожно-эпидермального соединения клинически различают дистрофическую и простую формы буллёзного эпидермолиза. При дистрофических рубцовых формах образование воспалительных пузырьков происходит внутри сосочкового слоя и ниже базальной мембраны. При этом у пациентов наблюдаются характерные морфологические и количественные изменения в опорных фибриллах, тянущихся от нижней части базальной мембраны к сосочковому слою. При простых формах заболевания в патологический процесс вовлекается кожно-эпидермальный или роговой слой эпидермиса.

По характеру ультраструктурных особенностей поражения кожи выделяют три формы: *эпидермолитическую* (образование пузырей на уровне эпителиоцитов базального слоя), *пограничную*, или *люцидолитическую*, когда пузыри образуются в зоне светлой пластинки базальной мембраны, и *дерматолитическую*, характеризующуюся образованием пузырей между плотной пластинкой базальной мембраны и дермой.

К эпидермолитической форме относят локализованный простой врожденный эпидермолиз, эпидермолиз буллёзный дистрофический с расщеплением рогового слоя эпидермиса, к пограничной — летальный врожденный эпидермолиз, прогрессирующий врожденный эпидермолиз, к дерматоли-

Таблица 4.16

Наследственные коллагенопатии, обусловленные мутациями в генах коллагена VII типа — COL7A1

Нозологическая форма, тип OMIM	Тип наследования	Основные клинические критерии диагностики	Мутации			
			число	тип (%) миссенс		другие
				Gly	не Gly	
Буллёзный эпидермолиз дистрофический, Халлопеа-Сименса тип, локализованный вариант, 226600	аутосомно-рецессивный	перинатально возникающие, тотально расположенные, за исключением ладоней и стоп, субэпидермальные геморрагические пузыри, отторжение ногтей, неблагоприятный прогноз	10	10	10	80
	аутосомно-доминантный		6	100		
	аутосомно-рецессивный		1	100		
Буллёзный эпидермолиз дистрофический, претибиальный, 131850	аутосомно-доминантный	беловато-папуллезные водянистые пузыри, зудящий гиперкератоз с преимущественной локализацией в области большеберцовых костей, дистрофия ногтей, гипертрофические рубцы	1	100		
	аутосомно-рецессивный		3		33	67
Буллёзный эпидермолиз дистрофический, тип Коккейна–Турена, 131800	аутосомно-доминантный	плоские розоватые пузыри с исходом в келоидные рубцы, локализующиеся на верхних и нижних конечностях	2	100		
Буллёзный эпидермолиз дистрофический, тип Барта, 132000	аутосомно-доминантный	генерализованный буллезный эпидермолиз, врожденное локальное отсутствие кожи, анонихия или деформация ногтей	1	100		
Буллёзный эпидермолиз дистрофический, с расщеплением рогового слоя эпидермиса, 607600	аутосомно-доминантный	буллёзные пузыри, расщепление рогового слоя эпидермиса, атрофические рубцы, милиа, дистрофия ногтей, поражение слизистых	1	100		
Проходящий пограничный буллёзный эпидермолиз новорожденных, 131705	аутосомно-рецессивный	с рождения — субэпидермальные буллёзные пузыри кожи, нередко проходящие самостоятельно	2	100		
Буллёзный эпидермолиз, дистрофический, зудящая форма, 604129	аутосомно-доминантный	хрупкость кожи, рубцы, зуд, лихинезированные узлы, беловатые папуллы, дистрофия ногтей, манифестирует в раннем детском возрасте, либо во 2-3 декаде жизни	2	50		50
	аутосомно-рецессивный		2			100
Врожденная дистрофия ногтей пальцев стоп, изолированная, 607523	аутосомно-доминантный	врожденная дистрофия ногтей на пальцах стоп, более выраженная на первом пальце	4	100		
Всего: n, %			35	57	6	37

тической — буллёзный эпидермолиз дистрофический, Коккейна–Турена и др.

Не менее восьми клинически самостоятельных нозологических форм дистрофического буллёзного эпидермолиза ассоциированы с мутациями в гене COL7A1 — таблица 4.16 (Christiano et al., 1996).

Это буллёзный эпидермолиз типа Халлопеа-Сименса (Christiano et al., 1993), Пасини (Christiano et al., 1994), Коккейна–Турена (Christiano et al., 1995), Барта (Christiano et al., 1996), претибиальный (Christiano et al., 1995), зудящий (Mellerio et al., 1999), с расщеплением рогового слоя эпидермиса (Martinez-Mir et al., 2002) и проходящий буллёзный дермолиз новорожденных (Hammami-Hauasli et al., 1998). Ниже мы представим клиническую характеристику каждого из этих заболеваний.

Буллёзный эпидермолиз дистрофический, Халлопеа-Сименса, локализованный вариант. Наиболее тяжелая форма аутосомно-рецессивного буллёзного эпидермолиза. Проявляется вскоре по-

сле рождения, нередко заканчивается гибелью ребенка в первые месяцы жизни. Заболевание сопровождается образованием отслаивающихся субэпидермально расположенных пузырей на туловище, лице, волосистой части головы, конечностях, слизистых полости рта, конъюнктиве и роговице глаз, бронхиолах. Рубцы, милии и пигментные изменения кожи не типичны. Характерная особенность — отсутствие поражения ладоней и стоп. Содержимое пузырей обычно геморрагическое. Ногтевые пластинки, как правило, отторгаются.

Буллёзный эпидермолиз дистрофический, тип Пассини. По типу наследования выделяют 2 варианта: аутосомно-доминантный и аутосомно-рецессивный. Это дистрофический буллёзный эпидермолиз с субэпидермальным расположением водянистых пузырей, которые появляются сразу при рождении или в первые недели жизни ребенка. Первоначально высыпания имеют милиарную форму, затем сливаются в буллы. Пузыри локализуются преимущественно на дорсальных поверхностях туловища, конечностей, ушах, лице и даже ягодицах. Последствием пузырей являются: атрофические рубцы кожи и формирование в юности папул Пассини — белесовато-папуллезных участков чешуйчатого гиперкератоза. Характерно рецидивирующее течение заболевания. Дифференциальный диагноз в первую очередь следует проводить с буллёзным эпидермолизом дистрофическим, тип Коккейна–Турена.

Буллёзный эпидермолиз дистрофический, тип Коккейна–Турена. Сопровождается образованием плоских розоватых пузырей, оставляющих после себя келоидные рубцы. Преимущественная локализация — верхние и нижние конечности. Характерны дистрофические изменения ногтей в сочетании с другими гиперкератозами кожи: ладонно-подошвенным, фолликулярным, ихтиозом и др. При гистологическом обследовании определяют снижение количества фибрилл в коже.

Буллёзный эпидермолиз дистрофический, тип Барта. Впервые описан Bart et al. (1966). Авторы наблюдали семью, в которой были выявлены случаи врожденного локализованного отсутствия кожи, буллёзный эпидермолиз кожи и слизистых, анонихия или деформация ногтей, укорочение конечностей. Все клинические проявления характеризовались варьирующей экспрессивностью и неполной пенетрантностью. Катамнестические наблюдения за данной семьей, состоящей из 26 родственных больных, выявили рецидивы буллёзных высыпаний на протяжении всей жизни пациентов (Zelickson et al., 1995). Однако пузыри оставляли после себя нетяжелые точечные изменения кожи с образованием участков субатрофии. Гипертрофические келоидные рубцы и белесоватые папулезные изменения на коже отсутствовали. При ультраструктурном и иммунологическом анализе найдены нарушения фиксации коллагеновых фибрилл и истончение базальной мембраны, в то время как в неповрежденных участках кожи распределение коллагена VII типа оставалось нормальным. В последующем аналогичные наблюдения были представлены и другими авторами.

Буллёзный эпидермолиз дистрофический, претибиальный. По типу наследования выделяют 2 варианта: аутосомно-доминантный и аутосомно-рецессивный. Заболевание проявляется в возрасте от 11 до 24 лет. Характерно образование беловато-папуллезных водянистых пузырей, в последующем превращающихся в зоны зудящего гиперкератоза. Преимущественная локализация — область большеберцовых костей, внутренние поверхности коленных суставов, реже — другие участки кожи. Дополнительно встречаются: дистрофия ногтей, лентиго-папуллезные поражения кожи и гипертрофические рубцы.

Буллёзный эпидермолиз дистрофический, зудящая форма — проявляется хрупкостью кожи, образованием рубцов, зудяще-лихинезированных узлов, беловато-папуллезных высыпаний и дистрофией ногтей. Заболевание манифестирует в раннем детском возрасте, однако описаны случаи заболевания и у взрослых.

Эпидермолиз буллёзный дистрофический с расщеплением рогового слоя эпидермиса. В 1989 году Fine et al. представили описание 7 пациентов из 2-х неродственных семей с клинической картиной, напоминающей простой буллёзный эпидермолиз, сопровождающийся образованием водянистых пузырей, милиа, атрофических рубцов, дистрофией ногтей и поражением слизистых оболочек. Отличительной особенностью наблюдаемых случаев было наличие признаков расщепления рогового слоя эпидермиса, фенотипически схожее с синдромом шелушащейся кожи (270300). Однако, в отличие от синдрома шелушащей кожи, наследуемого аутосомно-рецессивно, вновь описанная нозологическая форма имела аутосомно-доминантный тип наследования. Помогает в проведении дифференциального диагноза отсутствие спонтанно рецидивирующего шелушения, зуда, эритем и гиперпигментации кожи. При иммунофлуоресцентном исследовании кожного биоптата, как правило, выявляют небольшое, чаще локальное расщепление преимущественно нижней

трети эпидермиса и уменьшение содержания коллагена VII типа.

Проходящий буллёзный эпидермолиз новорожденных характеризуется ранним, только в течение первых месяцев жизни ребенка и никогда после года, образованием пузырей. Течение заболевания доброкачественное, возможно самоизлечение. С возрастом частота высыпаний уменьшается, однако в ряде случаев эта форма буллёзного эпидермолиза может рецидивировать и у взрослых. Заболевание фенотипически похоже на аутосомно-доминантную форму дистрофического буллёзного эпидермолиза (131750).

Хотя описанные выше формы значительно различаются между собой по дебюту, тяжести течения, прогнозу, локализации патологических очагов, площади поражения, присутствию сопутствующих клинических проявлений и некоторым другим признакам, все они являются аллельными заболеваниями. Каких-либо закономерностей в характере мутаций в гене COL7A1, ассоциированных с различными клиническими вариантами дистрофического буллёзного эпидермолиза, до сих пор не выявлено. Кроме того, мутации в гене коллагена VII типа идентифицированы у пациентов с *врожденной изолированной дистрофией ногтей на пальцах стоп*, особенно выраженной на первом пальце. Напомним, что дистрофия ногтей, также как несовершенный дентиногенез, часто сопровождают наследственные формы дистрофического буллёзного эпидермолиза. Особенностью различных клинических вариантов заболеваний, связанных с мутациями в гене COL7A1, является то, что их наследование может осуществляться как по аутосомно-доминантному, так и по аутосомно-рецессивному типу, причем это возможно даже в пределах одной нозологической формы. Так, например, описаны доминантные и рецессивные формы каждого из трех вариантов дистрофического буллезного эпидермолиза — Пасини-типа, претибиального и чешуйчатого. Оказалось, что характер наследования заболевания во многих случаях определяется типом мутационного повреждения гена. У больных с доминантными формами буллезного эпидермолиза чаще всего идентифицируются миссенс-мутации Gly-типа, приводящие к нарушению структуры коллагена VII. В то же время, очевидной связи между тяжестью течения доминантных форм заболевания и типом мутаций не наблюдается. Гетерозиготные замены глицина в триплексном домене коллагена VII могут приводить к очень тяжелым сублетальным формам заболевания (Пасини- или Барт-типа), а также к более мягким локализованным вариантам (Коккейна–Турена, претибиальному или чешуйчатому буллёзному эпидермолизу) и даже к изолированной дистрофии ногтей на пальцах стоп без проявлений буллёзного эпидермолиза. Более того, в некоторых случаях у больных с различными клиническими вариантами доминантного буллёзного эпидермолиза идентифицированы одинаковые мутации в гене COL7A1. При рецессивных вариантах заболевания замены Gly-типа встречаются гораздо реже, а превалирующими являются мутации, сопровождающиеся преждевременной терминацией трансляции (Hovnanian et al., 1997). Напомним, что подобные мутации в гетерозиготном состоянии, как правило, не приводят к нарушению структуры коллагена, так как мутантная альфа-цепь не входит в молекулу коллагена, однако при этом снижается скорость синтеза зрелого белка. При гомозиготном состоянии таких мутаций коллаген, состоящий из трех одинаковых альфа-цепей, подобный коллагену VII, полностью отсутствует. Поэтому не удивительно обнаружение у больных с самыми тяжелыми неонатальными формами аутосомно-рецессивного буллёзного эпидермолиза мутаций, нарушающих сплайсинг, приводящих к сдвигу рамки считывания или преждевременному образованию стоп-кодона. В то же время, гомозиготные миссенс-мутации Gly-типа обнаружены у пациентаов с очень мягкой самоизлечивающейся неонатальной формой рецессивного преходящего буллёзного дермолизиса. Интересно отметить, что одна из этих мутаций в гетерозиготном состоянии проявляется в виде изолированной дистрофии ногтей на пальцах ног. В некоторых случаях мутации в гене COL7A1 приводят к внутриклеточному накоплению коллагена VII, а также к утрате коллагеновыми волокнами способности к субстратному прикреплению (Hammami-Hauasli et al., 1998).

4.4.8. Наследственные заболевания, обусловленные мутациями в генах коллагена VIII

Поскольку коллаген VIII типа участвует в образовании десцеметной мембраны, неудивительно, что нарушение его структуры приводит к различным вариантам дистрофии роговицы глаза, развивающейся вследствие дисфункции эпителия роговицы и ведущей к ее помутнению. Это — дистрофия роговицы глаза эндотелиальная, Fuchs-типа

Таблица 4.17

Наследственные коллагенопатии, обусловленные мутациями в генах коллагена VIII типа — COL8A2

Болезнь, OMIM	Основные клинические критерии диагностики	Мутации			
		число	тип (%)		
			Миссенс		Другие
			Gly	не Gly	
Дистрофия роговицы глаза, эндотелиальная, Fuchs-типа, 136800	эндотелиальный отек центральной или парацентральной части роговицы, приводящий к ее дистрофии, прогресссирующее течение	3		100	
Дистрофия роговицы глаза, полиморфная, задняя, тип 2, 609140	эндотелиальный отек задней части роговицы, приводящей к ее дистрофии	2		100	
Всего: n, %		5			100

(McLeod et al., 2001) и дистрофия роговицы глаза, полиморфная, задняя, тип 2 (Biswas et al., 2001).

Эндотелиальная дистрофия роговицы глаза, Fuchs-типа — корнеальная дегенерация взрослого типа. Заболевание начинается с появления в центральном или парацентральном участке роговицы эндотелиального отека округлой формы, который быстро прогрессирует, распространяясь чаще горизонтально, реже — вертикально, приводит к развитию выраженной дистрофии эндотелия, вторичным изменениям эпителия корнеальной оболочки и нередко вызывает необходимость пересадки роговицы.

Дистрофия роговицы глаза, полиморфная, задняя, 2 типа характеризуется появлением в задней части роговицы эндотелиального отека, приводящего к развитию дистрофических изменений корнеальной оболочки глаза. Данная нозологическая форма требует проведения дифференциального диагноза с корнеальной дистрофией задней, тип I (122000) и дистрофией роговицы глаза, эндотелиальной, Fuchs-типа (136800). В основе заболевания лежат миссенс-мутации в гене COL8A2. Изменение структуры альфа-2 цепи коллагена VIII типа нарушает формирование ранней эмбриональной структуры — неврального гребня, принимающего участие в дифференцировке эндотелиальных клеток роговицы.

В настоящее время мутаций в гене COL8A1 не найдено, в то время как в гене COL8A2 идентифицированы три миссенс-мутации, не затрагивающие глицин в коллагеновом домене — таблица 4.17. Мутации обнаружены у больных с клинически различными аутосомно-доминантными формами дистрофии роговицы глаза, причем каждая из двух мутаций встретилась у двух неродственных больных с разными вариантами заболевания. Эти результаты свидетельствуют об аллельной природе центральной или парацентральной дистрофии роговицы глаза Fuchs-типа и дистрофии, начинающейся с ее задних отделов.

4.4.9. Наследственные заболевания, обусловленные мутациями в генах коллагена IX

В настоящее время мутации в генах коллагена IX типа обнаружены у пациентов с тремя различными вариантами множественной эпифизарной дисплазии, причем каждая из этих форм обусловлена мутациями в одном из трех генов, кодирующих разные α-цепи коллагена IX (COL9A1, COL9A2 и COL9A3) — таблица 4.18.

Эпифизарная дисплазия множественная — это гетерогенная группа заболеваний, начинающихся, как правило, в детском или юношеском возрасте с появления переваливающейся походки, тугоподвижности и/или болезненности в области коленных суставов. В последующем в патологический процесс вовлекаются другие суставы — локтевые, запястные, голеностопные. У больных наблюдается небольшая задержка роста. Рентгенографическое исследование выявляет дисплазию эпифизов, варусную или вальгусную деформацию коленных суставов и постепенное развитие хронических остеоартритов. Ведущей чертой в симптомокомплексе множественных эпифизарных дисплазий являются аномалии суставов, обусловленные нарушением структуры коллагена IX типа, играющего важную роль в функционировании артикулярного хряща.

Эпифизарная дисплазия множественная, тип 1 дополнительно характеризуется остеохондрозом грудного и поясничного отделов позвоночника, формированием множественных остеофитов и грыж Шморля. В основе патологии лежат мутации в гене COL9A1 (Czarny-Ratajczak et al., 2001).

Таблица 4.18

Наследственные коллагенопатии, обусловленные мутациями в генах коллагена IX типа — COL9A1, COL9A2 и COL9A3

Нозологическая форма, тип, OMIM	Основные клинические критерии диагностики	Ген	Мутации			
			число	тип (%)		
				миссенс		другие
				Gly	не Gly	
Эпифизарная дисплазия, множественная, тип 1, 120210	множественная эпифизарная дисплазия, тугоподвижность, остеоартриты коленных суставов, нарушение походки, грыжи Шморля, остеофиты грудопоясничного отдела позвоночника	COL9A1	1			100
Эпифизарная дисплазия, множественная, тип 2, 600204	множественная эпифизарная дисплазия, задержка роста, вальгусная деформация, артропатия коленных суставов	COL9A2	4			100
Эпифизарная дисплазия, множественная, тип 3, 600969	множественная эпифизарная дисплазия, ранняя артропатия коленных суставов, проксимальная миопатия	COL9A3	3			100
Болезнь межпозвоночных дисков, 603932	множественные остеофиты, межпозвоночные грыжи, дегенеративные изменения поясничного отдела позвоночника	COL9A2	1		100	
		COL9A3	1		100	
Всего: n, %			10		20	80

Эпифизарная дисплазия множественная, тип 2 (синоним: олигоэпифизарная форма множественной эпифизарной дисплазии) начинается в раннем детстве и проявляется эпифизарной дисплазией, вальгусной деформацией коленных суставов, нарушением походки, небольшой задержкой роста. С годами нередко наблюдаются рецидивирующие артралгии, а в ряде случаев отечность коленных и межфаланговых суставов, периодические боли в поясничном отделе позвоночника. Поражение тазобедренных суставов нехарактерно. У больных со вторым типом множественной эпифизарной дисплазии найдены мутации в гене COL9A2 (Holden et al., 1999).

Эпифизарная дисплазия множественная, тип 3 характеризуется ранним развитием артропатии коленных суставов и нетяжелой проксимальной миопатии (Bonnemann et al., 2000). Авторами представлено подробное клиническое описание 10-летнего пациента с проксимальной мышечной слабостью и небольшим повышением уровня креатинфосфокиназы в сыворотке крови. В возрасте с 1 до 3 лет мальчик испытывал трудности при ходьбе, подъеме на лестницу, вставании. В неврологическом статусе отмечено снижение мышечной силы шейных флексоров, плечевых аддукторов, локтевых экстензоров и квадрицепсов. При рентгенографическом обследовании выявлены характерные признаки эпифизарной дисплазии, наиболее выраженные в коленных и голеностопных суставах. Минимальная неврологическая симптоматика в виде слабости шейных флексоров и проксимальных экстензоров наблюдалась и у матери пробанда. При третьем типе заболевания найдены мутации в гене COL9A3 (Paassilta et al., 1999).

Основным типом мутационных повреждений в генах COL9A2 и COL9A3 являются дефекты сплайсинга и мутации, сопровождающиеся сдвигом рамки считывания. К последнему типу относится и единственная мутация, идентифицированная в гене COL9A1.

Дефекты коллагена IX типа ответственны также за наследственный вариант *болезни межпозвоночных дисков*, которая проявляется дегенертивными изменениями и уплощением тел позвонков, множественными остеофитами и межпозвоночными грыжами поясничного отдела позвоночника. В работе Sambrook et al. (1999) доказана высокая конкордантность указанных признаков у монозиготных близнецов по сравнению с дизиготными. Две миссенс-мутации, не связанные с заменами глицина, идентифицированы у больных с подобным состоянием — одна в гене COL9A2 и другая в гене COL9A3. Миссенс-мутации Gly-типа в генах коллагена IX типа до сих пор не обнаружены. Возможно, это связано с тем, что коллаген IX относится к классу короткоцепочечных, его триплексный домен имеет прерванную структуру и значительно меньше, чем у фибриллярных коллагенов.

4.4.10. Наследственные заболевания, обусловленные мутациями в генах коллагена X

Характер экспрессии коллагена X в костной ткани и его локализация в сайтах кальцификации дают основание предполагать, что роль этого минорного хрящевого коллагена особенно важна на поздних стадиях эндохондрального образования кости. Подавляющее большинство мутаций в гене COL10A1 идентифицированы у больных с метафизарной хондродисплазией Шмида (Warman et al., 1993) и одна мутация найдена у японского больного со спондилометафизарной дисплазией — таблица 4.19 (Hasegawa et al., 1994).

Метафизарная дисплазия, тип Шмида. Клиническая картина характеризуется метафизарной хондродисплазией, искривлением конечностей, варусной деформацией тазобедренного сустава. Основой скелетной патологии является аномалия строения метафизов. Первые описания данной патологии принадлежат Stephens (1943). Автор проанализировал родословную, в которой 40 родственников из 4 поколений имели сходные заболевания скелета, расцененные как ахондроплазия. Первый больной в этой семье был рожден в 1833 году, имел здоровых родителей и 11 непораженных сибсов. Дальнейшие клинико-рентгенографические наблюдения за больными из этой семьи позволили уточнить диагноз и диагностировать метафизарную хондродисплазию. Rosenbloom, Smith (1965) описали одну семью, в которой было 24 больных. У лиц женского пола с данным заболеванием авторы наблюдали промежуточный фенотип между Jansen (156400) и Schmid типами хонродисплазии (Schmid, 1949). При проведении электронной микроскопии биоптатов, полученных из гребня подвздошной и эпифизов локтевой кости у больных девочек, обнаружена умеренная дилатация цистерн эндоплазматического шероховатого ретикулома остеобластов и остеоцитов за счет накопления протеинов (Cooper, Ponseti, 1973). Коллаген хрящевого и костного матрикса внешне был не изменен. Рентгенографические исследования головки эпифизов бедра детей раннего возраста, дистальных и проксимальных метафизов бедра, измененных ребер и нормального позвоночника свидетельствуют о неспецифических изменениях костно-хрящевого скелета. Первые клинические проявления заболевания в несемейных случаях чаще всего наблюдаются на втором году жизни. Elliott et al. (2005) при проведении рентгенографического обследования больных с классической клинической картиной данного варианта метафизарной дисплазии обнаружили у 7 из 15 обследованных истончение и укорочение длинных трубчатых костей, метафизов, метафизарных впадин, проксимальных фаланг и метакарпальных костей. Указанные нарушения были более выражены у лиц молодого возраста. По мнению авторов, выявление даже незначительных изменений в костях кистей, проходящих с возрастом, чрезвычайно важно для ранней диагностики заболевания. *Спондилометафизарная дисплазия, японский тип* характеризуется метафизарным дизостозом, платиспондилией, укорочением туловища.

Все идентифицированные мутации в гене COL10A1 оказались локализованы в неколлагеновых доменах, причем лишь две мутации в N-концевой области, а все остальные в С-концевом домене (NC1). Более того, С-концевые мутации оказались кластерированы в двух специфических районах этого мономерного глобулярного домена. Немногим больше половины мутаций в гене COL10A1 миссенс-типа, остальные — небольшие

Таблица 4.19

Наследственные коллагенопатии, обусловленные мутациями в генах коллагена X типа — COL10A1

Нозологическая форма, тип, OMIM	Основные клинические критерии диагностики	Мутации			
		число	тип (%)		
			миссенс		другие
			Gly	не Gly	
Метафизарная хондродисплазия Шмида, 156500	метафизарный дизостоз, искривление конечностей, coxa vara	19	11	42	47
Спондилометафизарная дисплазия, японский тип	платиспондилия, укорочение туловища, расширение метафизов	1	100		
Всего: n, %		20	15	40	45

перестройки, сопровождающиеся сдвигом рамки считывания, и нонсенс-мутации. Прямой биохимический анализ коллагена X с различными мутациями в NC1-домене, гомологичными тем, которые были идентифицированы у больных, показал, что мутантные молекулы проколлагена X сохраняют способность к формированию тримеров, однако теряют способность к секреции, либо имеют сниженную термостабильность по сравнению с нормальными молекулами зрелого коллагена (Marks et al., 1999; Wilson et al., 2002). И в том, и в другом случае мутантные молекулы быстро деградируют, и скорость образования зрелого коллагена X вдвое снижается. Определен механизм действия миссенс-мутаций, локализованных в 5'-конце гена COL10A1 (Chan et al., 2001) Оказалось, что в этом случае не происходит отделение сигнального пептида, в результате чего молекула мутантного проколлагена X теряет способность к дальнейшему процессированию. Ни одной замены глицина в триплексном домене коллагена X у больных не обнаружено. Заметим, что коллаген X типа относится к классу короткоцепочечных, и его триплексный домен вдвое меньше, чем у фибриллярных коллагенов I, II и III типов.

4.4.11. Наследственные заболевания, обусловленные мутациями в генах коллагена XI

Фибриллярные коллагены II и XI типов формируют тонкие коллагеновые волокна в гиалиновом хряще и стекловидном теле. В структуру гетеротримерного коллагена XI типа входят три α-цепи, причем α3(XI) является посттрансляционным вариантом α1(II), т. е. кодируется геном COL2A1. Таким образом, мутации в гене COL2A1 будут затрагивать не только коллаген II, но и коллаген XI. Поэтому неудивительно, что спектры заболеваний, обусловленные наследственными дефектами в этих двух коллагенах, достаточно сходны. Прежде всего, это касается синдрома Стиклера, в структуру которого входят дегенеративные изменения в суставах в сочетании с миопией, лицевыми микроаномалиями, слуховыми дефектами и пролапсом митрального клапана. При первом типе этого заболевания мутантным оказывается ген COL2A1 (табл. 4.11).

Однако, в отличие от хондродисплазий, ассоциированных с мутациями в гене COL2A1, при синдроме Стиклера 1 миссенс-мутации Gly-типа, практически, не встречаются. Второй тип синдрома Стиклера (Martin et al., 1999) и аллельные ему варианты синдрома Маршалла и синдрома Маршалла–Стиклера обусловлены мутациями в гене COL11A1 — таблица 4.20 (Annunen et al., 1999). При третьем типе синдрома Стиклера идентифицированы мутации в гене COL11A2 (Vikkula et al., 1995).

Синдром Стиклера, тип 2 проявляется врожденной непрогрессирующей миопией высокой степени и другой глазной (аномалия стекловидного тела, сетчатки), слуховой и орофациальной патологией, типичной для синдрома Стиклера. Отличительной особенностью данной нозологической формы является изменение архитектоники стекловидного тела (Richards и др., 1996).

Синдром Стиклера, тип 3 характеризуется лицевыми дисморфиями, характерными для синдрома Стиклера в комбинации с прогрессирующим нарушением слуха. Brunner и др. (1994) наблюдали 16 больных из одной семьи. Все пациенты имели лицевые проявления синдрома Стиклера и тугоухость. Глазная симптоматика отсутствовала. У некоторых обследованных заболевание проявлялось только расщелиной нёба или умеренной артропатией. Из 16 больных 4 были рождены с признаками синдрома Пьера Робена (микрогнатия, глоссоптоз и ращелина нёба). Более половины обследованных пациентов предъявляли жалобы на артралгии с преимущественным поражением коленных суставов. Рентгенографические обследования этих больных выявили дегенеративные изменения позвоночника и коленных суставов. Потеря слуха носила медленно прогредиентный характер и начиналась с нарушения восприятия, главным образом, высоких тонов. В 4 случаях выявлена воронкообразная либо килевидная деформация грудной клетки, в 2 — укорочение 4 и 5 метатарзальных костей. Практически все больные были нормального роста. Приводим выписку из истории болезни (совместное наблюдение с врачом-генетиком ГД (МГЦ) СПб, к.м.н. Лязиной Л. В.) двух родных сибсов (рис. 4.16) с синдромом Стиклера, который, возможно, является новым клиническим вариантом заболевания.

История болезни. Родные сибсы (и/б № 530) пробанд, В.А., девочка 2000 г.р. и ее брат, В.В., 2001 г.р. родились в срок, девочка с массой тела 2870 г и длиной 48 см, мальчик с массой 3150 г и длиной тела 50 см. Мать здорова. Отец из семьи ушел. Со слов матери, рост отца детей 173 см, носит очки, страдает хронической патологией суставов, которая в детстве расценивалась как метафизарная диспла-

Таблица 4.20г

Наследственные коллагенопатии, обусловленные мутациями в генах коллагена XI типа — COL11A1, COL11A2

Нозологическая форма, тип, OMIM	Основные клинические критерии диагностики	Ген	Мутации			
			число	тип (%)		
				миссенс		другие
				Gly	не Gly	
Синдром Стиклера, тип 2, артроофтальмопатия, 604841	врожденная непрогрессирующая миопия высокой степени, аномалия стекловидного тела, сетчатки, марфаноидный фенотип, гипоплазия средней части лица, расщелина нёба	COL11A1	2	50		50
Синдром Маршалла, 154780	глазной гипертелоризм, мелкие орбиты, плоская средняя часть лица, седловидный нос, тугоухость, тяжелая миопия, врожденная катаракта, эктодермальная дисплазия, толстый свод костей черепа, аномалия лобных пазух, внутричерепные кальцификаты	COL11A1	2			100
Синдром Маршалла–Стиклера	глухота, витреоретинальная дегенерация, катаракта, высокая степень миопии, короткий нос с вывернутыми ноздрями, гипоплазия средней части лица, микроретрогения, длинный фильтр, расщелина нёба, отсутствие отслойки сетчатки и средний рост	COL11A1	1	100		
Синдром Стиклера, тип 3, артроофтальмопатия, 184840	лицевые дисморфии, характерные для синдрома Стиклера в комбинации с прогрессирующим нарушением слуха, артралгии, нормальный рост	COL11A2	3			100
Отоспондиломегаэпифизарная дисплазия, аутосомно-рецессивная, 215150	прогрессирующая нейросенсорная тугоухость, эпифизарная дисплазия с длинными эпифизами, платиспондилия, хронические остеоартриты, лицевые дисморфии	COL11A2	2	50		50
Отоспондиломегаэпифизарная дисплазия, синдром Вейссенбахера-Цвеймюллера, 277610	сенсоневральная тугоухость, гантелеобразная конфигурация бедер, большие размеры эпифизов, практически нормальный рост, курносый нос с вывернутыми ноздрями, расщелина нёба, микрогения, глоссоптоз	COL11A2	2	50		50
Тугоухость, нейросенсорная, несиндромальная, аутосомно-доминантная, DFNA13, 601868	аутосомно-доминантная непрогрессирующая тугоухость, начинающаяся во 2-4 декаде жизни	COL11A2	2	50	50	
Тугоухость, нейросенсорная, несиндромальная, аутосомно-рецессивная, DFNB53, 609706	аутосомно-рецессивная, непрогрессирующая, изолированная сенсоневральная тугоухость	COL11A2	2		100	
Всего: n, %			16	31	19	50

зия Пайла. Мать супруга здорова, сведений об отце нет.

Клиническая картина обоих сибсов весьма сходна. Физическое развитие соответствует возрасту. При осмотре выявлены: брахицефалия, плоское лицо, гипоплазия средней части лица, широкая переносица, короткий нос; аномалия прорезывания и формы зубов верхней челюсти, тонкие, ломкие ногти, короткая шея, сосковый гипертелоризм. Суставы (плечевые, локтевые, коленные, лучезапястные, оленостопные) увеличены в размерах, тугоподвижны с рождения. Кифоз грудного отдела, сколиоз грудо-поясничного отдела II степени. Поясничный лордоз. У обоих сибсов выявлены: задержка психо-речевого развития, врожденная нейросенсорная тугоухость I–II степени, прогрессирующая миопия высокой степени (–10D) у девочки и слабой степени у мальчика (–1,5D), голубоватый цвет склер. У девочки выявлены дополнительная хорда в полости левого желудочка, симптоматическая генерализо-

ванная эпилепсия, расщелина мягкого и твердого нёба, а у сибса — аффективно-респираторные приступы, энурез. Для обоих детей характерна склонность к носовым кровотечениям, образованию спонтанно возникающих гематом и петехий.

Рентгенологически выявлены легкие проявления спондилоэпифизарной дисплазии. Содержание продуктов обмена соединительной ткани превышает норму (гликозаминогликаны — в 1,2, а оксипролин — в 1,5 раза), иммунологическое исследование выявило незавершенный фагоцитоз. Гематологическое обследование — без патологии.

Особенностью нашего случая является семейный характер патологии, наличие психоневрологической симптоматики и геморрагического синдрома.

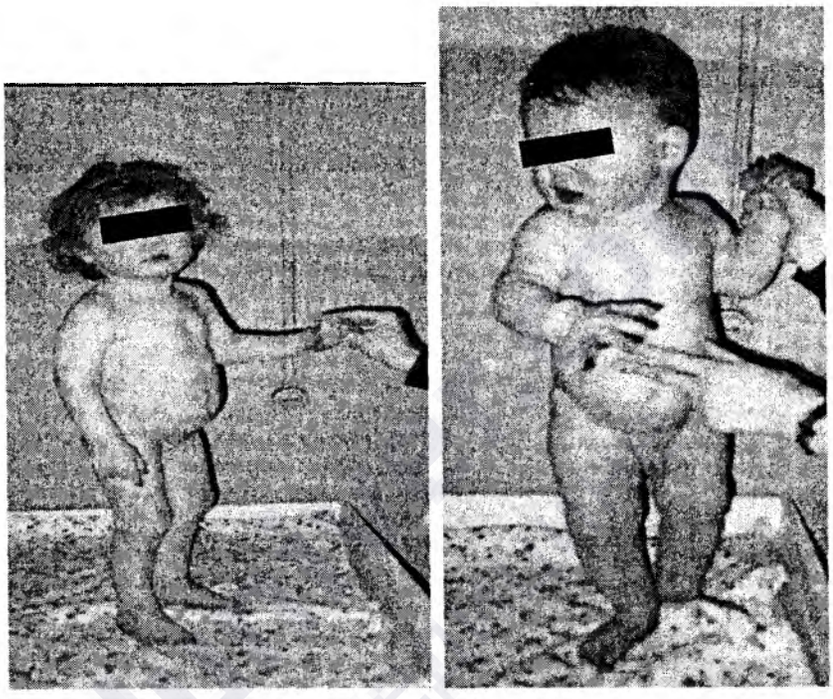

а *б*

Рис. 4.16 (а, б). Родные сибсы В.А., 2 г. 5 мес. и ее брат, В.В., 1 г. 2 мес.
Диагноз: Синдром Стиклера

Синдром Маршалла характеризуется специфическими лицевыми дисморфиями: плоская или западающая средняя часть лица, толстый свод костей черепа, аномалия лобных пазух и внутричерепные кальцификаты. Глазные яблоки этих пациентов кажутся большими, из-за уменьшения размеров орбиты. Это в определенной степени сходно с лицевыми изменениями при синдроме Стиклера. Однако, по мнению Ayme и Preus (1984), у больных синдромом Стиклера отмечается уплощение только скуловой кости, которое ошибочно принимается за уплощение всей средней части лица. Дополнительными критерими дифференциальной диагностики между этими двумя синдромами, по мнению Marshall (1958), Shanske и др. (1997), является обнаружение у больных синдромом Маршалла проявлений эктодермальной дисплазии, включая дефекты потоотделения, и глазного гипертелоризма, что нехарактерно для синдромов с лицевыми аномалиями типа Стиклера, Вагнера, Вейсельбахера-Цвеймюллера.

Синдром Маршалла–Стиклера проявляется глухотой, витреоретинальной дегенерацией, катарактой, высокой степени миопией, черепно-лицевыми аномалиями (короткий нос с вывернутыми ноздрями и плоской верхней частью спинки носа, длинный фильтр, гипоплазия средней части лица, микроретрогения, расщелина нёба). В отличие от синдрома Стиклера, больные синдромом Маршалла/Стиклера имеют средние показатели роста и для них нехарактерна отслойка сетчатки. Синдром Стиклера требует проведения дифференциальной диагностики с другими наследственными коллагенопатиями с нарушением органа зрения — синдромами Маршалла, самопроизвольной отслойка сетчатки, витреоретинальной дегенерацией Вагнера тип 1 или эрозивной витреоретинопатией.

Кроме того, мутации в гене COL11A2 приводят к двум вариантам хондродистрофии, сочетающимся с тяжелой сенсоневральной тугоухостью. Это отоспондиломегаэпифизарная дисплазия (Vikkula et al., 1995) и синдром Вейссенбахера-Цвеймюллера (Pihlajamaa et al., 1998). В первом варианте наследование осуществляется по аутосомно-рецессивному типу, а во втором как по аутосомно-рецессивному, так и аутосомно-доминантному.

Отоспондиломегаэпифизиарная дисплазия. Общими фенотипическими проявлениями для большинства больных являются гипоплазия средней части лица, маленький седловидный нос с вывернутыми ноздрями, микрогнатия, расщелина нёба, экзофтальм, прогрессирующая врожденная сенсоневральная тугоухость, подкожные кальцификаты, отсутствие миопии и витреоретинальной дегенерации. Изменения скелета характеризуются

тяжелой платиспондилией, дегенеративной патологией суставов по типу хронических остеоартритов, укорочением метакарпальных костей, межфаланговой гипермобилностью (Vikkula et al., 1995). Как правило, суставная патология формируется в периоде полового созревания. Преимущественно поражаются тазобедренные, коленные, локтевые и плече-лопаточные суставы. Особенностью данной нозологической формы является наличие у большинства пациентов длинных эпифизов трубчатых костей, что нашло отражение в названии заболевания.

Отоспондиломегаэпифизарная дисплазия, синдром Вейсенбахера-Цвеймюллера. В 1964 году Weissenbacher, Zweymuller описали новорожденного мальчика, у которого наблюдалась комбинация признаков, характерных для синдрома Пьера-Робена и фетальной хондродисплазии: курносый нос, расщелина нёба, микрогения, глоссоптоз, небольшой ризомелический нанизм, гантелеобразная конфигурация бедер. Катамнестическое наблюдение за этим пациентом в течение 18 лет позволило проследить динамику в развитии клинической симптоматики (Giedion et al., 1982). Так, сенсоневральная тугоухость и спондилоэпифизарная дисплазия сформировались около 5 лет, а увеличение эпифизов длинных трубчатых костей, подтвержденное результатами рентгенологического исследования, — к 13,5 годам. Рост пациента в возрасте 18 лет был практически нормальным и равнялся 164 см. Внешне при детальном осмотре выявлялось незначительное укорочение конечностей и нижнего сегмента туловища. Патология зрения и другая симптоматика отсутствовали. При проведении дифференциального диагноза данной патологии с отоспондиломегаэпифизарной дисплазией имеют значение практически нормальный рост пациентов и верификация диагноза в катамнезе.

Заметим также, что все болезни, обусловленные мутациями в гене COL11A2, сопровождаются тяжелыми дефектами слуха. Поэтому неудивительно, что мутации в гене COL11A2 идентифицированы у больных с двумя изолированными формами несиндромальной сенсоневральной тугоухости — аутосомно-доминантной (McGuirt et al., 1999) и аутосомно-рецессивной (Chen et al., 2005). Первый вариант непрогрессирующей тугоухости, дебютирующей во второй-четвертой декаде жизни, впервые описан Brown et al. (1997). Авторы установили хромосомную локализацию гена, который в соответствии с международной классификацией генов тугоухости получил обозначение DFNA13. Второй вариант заболевания описан в кровнородственной иранской семье и характеризуется абсолютно непрогрессирующей несиндромальной сенсоневральной тугоухостью (Chen et al., 2005). Соответствующий локус получил обозначение DFNB53. Таким образом, гены DFNA13 и DFNB53 идентичны гену COL11A2, а соответствующие варианты непрогрессирующей несиндромальной сенсоневральной тугоухости аллельны друг другу, также как аллельны синдрому Стиклера 3 типа, аутосомно-доминантному и аутосомно-рецессивному вариантам отоспондиломегаэпифизарной дисплазии.

4.4.12. Наследственные заболевания, обусловленные мутациями в генах коллагена XVII

Многочисленные мутации в гене COL17A1 обнаружены у пациентов с аутосомно-рецессивной формой пограничного, генерализованного, атрофического, доброкачественного буллёзного эпидермолиза (McGrath et al., 1995), а также в единичном наблюдении пограничного, локализованного варианта заболевания с аутосомно-доминантным наследованием (Schumann et al., 1997) — таблица 4.21.

Буллёзный эпидермолиз, пограничный, генерализованный, атрофический, доброкачественный аутосомно-рецессивный — это врожденный генерализованный буллёзный эпидермолиз с образованием атрофических рубцов, тотальной алопецией, дистрофией ногтей и зубов с благоприятным прогнозом.

Буллёзный эпидермолиз, пограничный, локализованный, аутосомно-доминантный характеризуется образованием непрогрессирующих врожденных, первоначально генерализованных, но в последующем локализующихся в дистальных отделах конечностей субэпидермальных пузырей, небольшой гиперпигментацией кожи, дистрофией ногтей на пальцах стопы и отсутствием аномалии зубов.

Подавляющее большинство мутаций сопровождаются преждевременной терминацией трансляции. Это небольшие делеции со сдвигом рамки считывания, а также нонсенс-мутации. К последнему типу относится и мажорная мутация R1226X, независимо идентифицированная у больных из Америки, Германии, Голландии и некоторых других стран. В одной из польских семей эта мутация в гетерозиготном состоянии была выяв-

Таблица 4.21

Наследственные коллагенопатии, обусловленные мутациями в генах коллагена XVII типа — COL17A1

Нозологическая форма, OMIM	Основные клинические критерии диагностики	Мутации				
		число	тип (%)			
			Миссенс		Нонсенс	Сдвиг рамки считывания
			Gly	не Gly		
Буллёзный эпидермолиз, пограничный, генерализованный, атрофический, доброкачественный, аутосомно-рецессивный, 226650	врожденные субэпидермальные, генерализованные пузыри, атрофические рубцы, тотальная алопеция, дистрофия ногтей, зубов; прогноз благоприятный	14	7	7	29	57
Буллёзный эпидермолиз, пограничный, локализованный, аутосомно-доминантный	врожденный буллезный эпидермолиз, локализующийся на дистальных отделах конечностей; дистрофия ногтей на стопах; нормальные зубы	1			100	
Всего: n, %		15	7	7	30	53

Таблица 4.22

Наследственные коллагенопатии, обусловленные мутациями в генах коллагена XVIII типа — COL18A1

Нозологическая форма, OMIM	Основные клинические критерии диагностики	Число	Виды мутаций (%)			
			Миссенс		IVS*	Сдвиг рамки считывания
			Gly	не Gly		
Витреоретинальная дегенерация с отслоением сетчатки, Кноблоха синдром, 267750	витреоретинальная дегенерация, отслоение сетчатки, макулярные аномалии, тяжелая миопия, затылочная энцефалоцеле	4		25	25	50
Всего: n, %		4		25	25	50

IVS* — мутации, нарушающие процесс сплайсинга.

лена у больного с более легким локализованным вариантом атрофического буллезного эпидермолиза. Та же самая мутация в компаунде с другой нонсенс-мутацией в гене COL17A1 и в сочетании с гетерозиготной мутацией в гене LAMB3, кодирующим 3-субъединицу ламинина 5, была обнаружена у больного с очень тяжелой, но не летальной формой атрофического буллезного эпидермолиза. Только две миссенс-мутации описаны в гене COL17A1, одна из них приводит к замене глицина в триплексном домене коллагена XVII.

4.4.13.Наследственные заболевания, обусловленные мутациями в генах коллагена XVIII

Ген COL18A1 обильно экспрессируется в печени, легких, почках и некоторые других тканях. Однако мутации в этом гене описаны только у больных с одной из редких аутосомно-рецессивных форм дегенерации сетчатки, сочетающейся с затылочным энцефалоцеле — таблица 4.22 (Sertie et al., 2000; Suzuki et al., 2002).

Синдром Кноблоха характеризуется выраженной миопией, витреоретинальной дегенерацией с отслойкой сетчатки, макулярными аномалиями и затылочной энцефалоцеле. У ряда больных дополнительно описаны дефект скальпа в затылочной области и необычные ладонные складки. Интеллект больных сохранен.

Напомним, что коллаген XVIII типа участвует в регуляции неоваскуляризации, так как модифицированный фрагмент С-концевого глобулярного домена α1(XVIII) — эндостатин — является ангиогенным пептидом. Одна из идентифицированных миссенс-мутаций приводит к замене аспарагина в той области коллагена XVIII, из которого образуется эндостатин (Menzel et al., 2004). Показано, что у больного нарушено функционирование этого ангиогенного пептида, и, в частности, резко снижен его аффинитет по отношению к ламинину. Возможно, в данном случае это и являет-

Таблица 4.23

Наследственные коллагенопатии, обусловленные мутациями в генах ферментов биосинтеза коллагена

Нозологическая форма, OMIM	Основные клинические критерии диагностики	Ген	Мутации	
			число	тип
Несовершенный остеогенез, тип VIII, аутосомно-рецессивный, 610915	промежуточная форма между перинатально-летальным типом II и тяжелым типом III; множественные врожденные переломы длинных трубчатых костей, нарушения минерализации скелета, мембранозный череп, луковицеобразные метафизы, нормальные склеры	P3H1, LEPRE1	1	нонсенс
Несовершенный остеогенез, тип IIB, аутосомно-рецессивный, 610854	форма, сходная с перинатально-летальным типом II; множественные внутриутробные или интранатальные переломы костей, отведённое положение нижних конечностей, нормальные склеры, выраженная остеопения, дисплазия диафизов	CRTAP	6	сдвиг рамки считывания (нонсенс, IVS*, делеции дупликации)
Несовершенный остеогенез, тип VII, аутосомно-рецессивный, 610682	множественные врожденные переломы, прогрессирующая деформация костей, нанизм, голубоватые склеры, ризомелия и соха vara			
Синдром Брука, тип 2, аутосомно-рецессивный, 609220	ранние переломы костей, врожденные контрактуры, птеригиумы суставов, дефицит лизилгидроксилазы 2	PLOD2	3	миссенс
Синдром Элерса–Данло, тип VI, аутосомно-рецессивный, 225400	кифосколиоз, гипермобильность суставов, рецидивирующая самопроизвольная отслойка сетчатки, миопия, глаукома, дефицит лизилгидроксилазы 1	PLOD1	10	нонсенс миссенс делеции дупликации IVS*
Синдром Элерса–Данло, тип VIIC, аутосомно-рецессивный, 225410	выраженная гиперрастяжимость кожи, нанизм, дисплазия суставов, дефицит проколлагеновой N-протеиназы	ADAMTS2	2	нонсенс
Недостаточность пролидазы, 170100	хронические дерматиты, рецидивирующие инфекции, спленомегалия, умственная отсталость, имидодипептидурия, дефицит комплемента C1q	PEPD	4 3	миссенс делеции

IVS* — мутации, нарушающие сплайсинг.

ся причиной развития заболевания. Три другие мутации сопровождались преждевременной терминацией трансляции, причем две из них неоднократно встретились у разных неродственных пациентов. Напомним, что подобные мутации в гомозиготном состоянии приводят к полному отсутствию белкового продукта гена. Однако у больных с синдромом Кноблоха не наблюдается никаких патологических процессов в печени, легких или почках, в которых в норме коллаген XVIII типа присутствует. По-видимому, коллаген XV типа, родственный коллагену XVIII, способен компенсировать его недостаток в тех тканях, которые не вовлекаются в патологические процессы при данном заболевании.

4.4.14. Наследственные заболевания, обусловленные мутациями в генах ферментов посттрансляционного процессинга коллагена

Только в 5 из 15 генов, кодирующих ферменты биосинтеза коллагена (табл. 4.2), идентифицированы мутации, ассоциированные с наследственными заболеваниями соединительной ткани — таблица 4.23.

Переломы костей в сочетании с врожденными контрактурами суставов и дефицитом лизилгидроксилазы 2 — фермента биосинтеза коллагена I — характерны для больных с *аутосомно-рецессивным синдромом Брука II типа* (Van der Slot et al., 2003). В основе этой нозологической формы лежат мутации в гене PLOD2, кодирующем лизилгидроксилазу 2. Синдром Брука II — это один из особых вариантов наследственных заболеваний

скелета. В Турции описан больной ребенок (Ha-Vinh et al., 2004), у которого с рождения наблюдались птеригии левого локтевого и обоих коленных суставов, контрактуры костей запястья и двусторонняя косолапость. Сразу после рождения и в течение первых 3-х месяцев жизни, ребенок перенес несколько переломов длинных трубчатых костей. Дополнительно у обследованного были выявлены двусторонние паховые грыжи, а при лабораторном исследовании — гиперэкскреция гидроксипролина. Молекулярно-генетическое обследование данного пациента установило, что он гомозиготен по миссенс-мутации R598H в гене лизилгироксилазы 2.

Гомозиготные мутации в гене PLOD1, кодирующем лизилгидроксилазу 1 — фермент синтеза коллагена III, ответственны за VI аутосомно-рецессивный тип синдрома Элерса–Данло, характеризующегося тяжелым сколиозом, умеренным поражением кожи и суставов, мышечной гипотонией, глазными аномалиями в виде ломкости глазного яблока, спонтанного отслоения сетчатки, микрокорнеи и голубоватого цвета склер (Hyland et al., 1992; Hautala et al., 1993).

Гидроксилизиновые остатки коллагена выполняют две важные функции при сборке супрамолекулярных агрегатов. Они действуют как сайты прикрепления для карбогидратных единиц и существенны для стабилизации межмолекулярных коллагеновых поперечных сшивок. Поэтому нарушения в работе фермента приводят к структурным дефектам коллагена. Не менее 20 мутаций идентифицированы у больных с VI типом синдрома Элерса–Данло (Yeowell and Walker, 2000). Спектр мутаций в гене PLOD1 очень разнообразен. Две из этих мутаций — большая дупликация 10-16 экзонов, возникшая за счет гомологичной рекомбинации между интронными Alu-последовательностями, и нонсенс мутация Y511X являются мажорными, так как каждая встретилась более чем у пяти неродственных больных.

Напомним, что при синдроме Элерса–Данло VII типа не происходит отщепления N-терминального пропептида от проколлагена I. При вариантах заболевания VIIA и VIIB этот дефект возникает в результате мутаций в генах COL1A1 и COL1A2, разрушающих сайт расщепления для проколлагеновой N-протеиназы. При варианте заболевания VIIC синтез проколлагенов I типа не нарушен, но отщепление N-терминального пропептида не происходит в результате недостаточной активности N-концевой протеиназы, обусловленной мутациями в гене ADAMTS2 (Colige et al., 1999). Недостаточность N-концевой протеиназы описана более 30 лет назад при дерматоспараксисе у животных — кошек, собак, овец, коз. Это аутосомно-рецессивное наследственное заболевание соединительной ткани, проявляющееся выраженной гиперрастяжимостью и ломкостью кожи. Сходная ферментативная недостаточность наблюдается в семьях больных СЭД VIIC типа, причем повышенная ломкость кожи у пробандов этих семей очень напоминает дерматоспараксис животных. При *синдроме Элерса–Данло, тип VIIC* наблюдаются выраженная дисплазия и гипермобильность суставов, нанизм и дефицит проколлагеновой N-протеазы.

К болезням, обусловленным мутациями в генах ферментов биосинтеза коллагена, по-видимому, можно отнести и *недостаточность пептидазы D* или пролидазы, обусловленную присутствием гомозиготных инактивирующих мутаций в гене PEPD (Tanoue et al., 1990). *Недостаточность пролидазы* проявляется рецидивирующими дерматитами, трофическими язвами нижних конечностей, склонностью к рецидивирующим инфекциям, обусловленным дефицитом комплемента C1q, спленомегалией, а также разной степени выраженности умственной отсталостью, лицевыми дисморфиями и имидодипептидурией. Пептидаза D специфически отщепляет иминодипептиды с С-конца пролина или гидроксипролина. Поскольку содержание пролина + гидроксипролина в молекулах коллагена достигает 25%, эта дипептидаза играет важную роль в коллагеновом метаболизме.

Мутации в гене пролил-3-гидроксилазы (P3H1 или LEPRE1), участвующей в специфическом процессинге мажорных фибриллярных коллагенов I или II типов, ассоциированы с аутосомно-рецессивной формой *несовершенного остеогенеза VIII типа* (Cabral et al., 2007). Пролил-3-гидроксилаза, относящаяся к семейству лейцин- и пролин-богатых протеогликанов 1, участвует в уникальной модификации (3-гидроксилировании) пролина, расположенного в 986 позиции α-цепи коллагена.

Клинические проявления аутосомно-рецессивного несовершенного остеогенеза VIII типа сходны с теми, которые наблюдаются при доминантном перинатально-летальном типе II и тяжелом аутосомно-рецессивном типе III. У всех больных детей уже с рождения выявляются множественные переломы, укорочение длинных трубчатых костей, мембранозный череп с широко открытыми родничками. В отличие от доминантного типа II, склеры больных белого или слегка голубоватого

Таблица 4.24

Фенотипические особенности модельных линий мышей с мутациями в генах коллагенов и ферментов их биосинтеза

Ген	Мутация	Фенотип
COL1A1	дополнительная экспрессия мутантного гена человека COL1A1 с внутригенной делецией, ассоциированной с летальным вариантом несовершенного остеогенеза	6% — эмбриональные летали с множественными переломами; 33% — тяжелые врожденные переломы больших трубчатых костей и ребер; 61% — без переломов в момент рождения
COL2A1	дополнительная экспрессия делетированного мини-гена COL2A1 человека	хондродисплазия с карликовостью, укороченные тонкие конечности, деформация черепа, расщелина нёба, остеопения
	трансгеноз Gly85Cys в Col2a1 мыши	тяжелая хондродисплазия, укорочение конечностей и туловища, черепно-лицевые деформации, расщепление нёба
	направленная инактивация гена Col2a1 мыши	гетерозиготы: минимальные фенотипические изменения; гомозиготы: эмбриональные или врожденные летали с дизорганизованными хондроцитами и полным отсутствием экстраклеточных фибрилл
	трансгеноз Arg789Cys в Col2a1 мыши с экспрессией в хрящевой ткани	карликовость, черепно-лицевые аномалии, расщелина нёба, летальный исход вскоре после рождения
	селектированная мутация Arg1417Cys в гене Col2a1 мыши	гомозиготы: снижение массы тела при рождении, укорочение туловища и носа, дисплазия позвоночника, бедренных и большеберцовых костей, ретиношизис, потеря слуха
COL3A1	направленная инактивация гена Col3a1 мыши	гомозиготы: 90% погибают, не достигая периода половозрелости, от разрыва больших сосудов
COL4A1	спонтанно индуцированная сплайсинговая мутация в гене Col4a1 мыши, сопровождающаяся вырезанием экзона 10	мутантные гомозиготы — эмбриональные летали; 50% гетерозигот погибают от кровоизлияний в мозг в первый день жизни, остальные — маловесные, с глазными аномалиями, нетяжелой нефропатией и сниженной репродукцией
COL4A3	направленная инактивация гена Col4a3 мыши	прогрессирующий гломерулонефрит с микрогематурией и протеинурией; летальный исход в возрасте около 14 недель
	линия OVE250 с делецией генов Col4a3 и Col4a4 (Col4del3-4)	прогрессирующий гломерулонефрит по типу синдрома Альпорта
COL6A1	направленная инактивация гена Col6a1 мыши	гистологические черты миопатии, некроз, изменчивость по диметру мышечных волокон, особенно диафрагмы; ультраструктурные изменения саркоплазматического ретикулума, митохондрий и спонтанного апоптоза
COL9A1	экспрессия укороченной альфа 1 цепи коллагена IX	гетерозиготы: остеоартрит с поражением периартикулярной хрящевой ткани коленных суставов; гомозиготы: дополнительно мягкая хондродисплазия; тяжесть фенотипа коррелирует с уровнем экспрессии трансгена
COL10A1	трансгеноз доминантно-негативной мутации в Col10a1 мыши;	варьирующий фенотип с аномалиями скелета и дефектами гемапоэза; преобладание эритроцитов в костном мозге, уменьшенные размеры спинного мозга и тимуса, нарушения в развитии В и Т лимфоцитов, аберрантная эндохондральная оссификация, карликовость; 11% умирают в возрасте до 3-х месяцев
	направленная инактивация гена Col10a1 мыши	
COL13A1	экспрессия укороченной альфа 1 цепи коллагена XIII в фибробластах	эмбриональные летали с выраженными дефектами клеточной адгезии
COL18A1	направленная инактивация гена Col18a1 мыши	нарушение функции окулярных базальных мембран, аномалии радужки и цилиарного тела, сходные с пигментным дисперсионным синдромом, 600510
Lh3 COL4A1	направленная инактивация гена Lh3 лизилгидроксилазы мыши	эмбриональные летали с фрагментацией базальных мембран и отсутствием их иммуноокрашивания на альфа 1 субъединицу коллагена IV

цвета, лицо имеет нормальную форму, а грудная клетка укорочена и округлена. При инструментальном обследовании диагностируются остеопороз, остеопения ребер и длинных трубчатых костей, дезорганизация костного матрикса, луковицеобразные метафизы.

Еще две аллельные формы аутосомно-рецессивного несовершенного остеогенеза IIB и VII типов обусловлены мутациями в гене CRTAP, кодирующем хрящ-ассоциированный белок (Barnes et al., 2006; Morello et al., 2006). Ген CRTAP экспрессируется в пролиферирующих ходроцитах костных зон роста, в местах костно-хрящевого соединения, в остеобластах и остеокластах. Хрящ-ассоциированный белок образует комплекс с пролил-3-гидроксилазой 1 и циклофилином B, что необходимо для ферментативной активации пролил-3-гидроксилазы.

В работе Barnes et al. (2006) приведено описание 10 детей с перинатально-летальными формами аутосомно-рецессивного несовершенного остеогенеза, сходными по своим клиническим проявлениям с аутосомно-доминантным типом II, обусловленным мутациями в генах коллагена I типа. Авторы назвали этот тип заболевания IIB в отличие от доминантной формы, которую они предложили обозначать как IIA. Для всех больных с заболеваниями IIA и IIB типов характерны множественные внутриутробные или интранатальные переломы костей, отведенное положение нижних конечностей, выраженная остеопения, дисплазия диафизов, склонность к респираторным инфекциям, приводящим нередко к летальному исходу в перинатальном периоде. Мутаций в коллагеновых генах у больных с рецессивной формой IIB не найдено. Однако гистоморфологические исследования указывают на дезорганизацию триплексной структуры проколлагена. Отличительными диагностическими признаками типа IIB являются микроцефалия (при типе IIA чаще — макроцефалия), белые или светло-голубые склеры (при типе IIA — склеры темно-голубые), птоз век. Оказалось, что у детей с типом IIB несовершенного остеогенеза имеются гомозиготные или компаунд-гетерозиготные мутации в гене CRTAP, приводящие к сдвигу рамки считывания, то есть полностью инактивирующие функции хрящ-ассоциированного белка (Morello et al., 2006).

Сплайсинговая мутация в гене CRTAP идентифицирована у больного с аутосомно-рецессивным несовершенным остеогенезом VII типа, описанным в работе Ward et al. (2002). Заболевание характеризуется рецидивирующими переломами длинных трубчатых костей, частота которых уменьшается к пубертатному периоду, прогрессирующими деформациями скелета, приводящими к нанизму. Отличительной особенностью данной формы являются отсутствие нарушений дентиногенеза, снижения слуха и гипермобильности суставов. При рентгенографическом обследовании выявляются ризомелия и coxa vara. Гистоморфометрические аномалии сходны с теми, которые наблюдаются при I типе заболевания

Таким образом, в основе патогенеза всех трех форм аутосомно-рецессивного несовершенного остеогенеза — IIB, VII и VIII типов лежит нарушение структуры коллагена I типа, обусловленное неправильным процессингом α-цепи проколлагена. При VIII типе заболевания нарушение процессинга происходит из-за отсутствия пролил-3-гидроксилазы, что обусловлено мутациями в гене P3H1. В двух других случаях не происходит активации пролил-3-гидроксилазы из-за отсутствия взаимодействующего с ней хрящ-ассоциированного белка, что, в свою очередь, обусловлено мутациями в гене CRTAP.

Фенотипические особенности линейных животных, моделирующих наследственные коллагенопатии. Значительный прогресс в изучении молекулярной природы наследственных коллагенопатий связан с возможностью конструирования и генетического анализа трансгенных линий мышей с искусственно введенными мутациями в коллагеновых генах. Техника трансгеноза позволяет направленно разрушать гены и получать так называемые «нокаут»-линии, вводить специфические мутации в определенный ген, получать линии животных с гиперэкспрессией, тканеспецифической или эктопической экспрессией дополнительной введенной генетической конструкции. В таблице 4.24 представлена характеристика трансгенных линий мышей с мутациями в коллагеновых генах.

В общем случае фенотип мутантных животных трансгенных линий мышей хорошо коррелирует с клиническими проявлениями наследственных заболеваний человека, обусловленных мутациями в коллагеновых генах. Однако каждая линия животных имеет свои особенности, позволяющие глубже понять молекулярные основы патогенеза наследственных коллагенопатий.

В линии мышей с дополнительной экспрессией мутантного гена человека COL1A1 с внутригенной делецией, гомологичной той, которая была идентифицирована у больного с летальным вариантом несовершенного остеогенеза, около 40% трансгенных животных имели тяжелые врожден-

Таблица 4.25

Характеристика белков, содержащих коллагеноподобные домены

Белок	Ген, OMIM	Локус	Биохимическая характеристика
Лектин, маннозосвязывающий, растворимый 2, коллектин 1	MBL, MBL2, COLEC1; 155545	10q11.2–q21	белок острой фазы, участвующий в инициации иммунной защиты путем опсонизации и активации системы комплементов
Сурфактант-ассоциированный апобелок A1, легочный, PSP-A1, коллектин 4	SPA1, PSAP, SFTPA1, SFTP1, COLEC4; 178630	10q22.2–q23.1	растворимый апопротеин A1 легочного сурфактанта, инициирующий защитные реакции в легких
Сурфактант-ассоциированный апобелок A2, легочный, PSP-A2, коллектин 5	SPA2, SFTPA2, SFTP2, COLEC5; 178642	10q22–q23	растворимый апопротеин A2 легочного сурфактанта, функционально родственный PSP-A1
Сурфактант-ассоциированный апобелок B, легочный, PSP-B	SPB, PSAB, SFTPB, SFTP3; 178640	2p12–p11.2	гидрофобный апопротеин B легочного сурфактанта, участвующий в понижении поверхностного напряжения в альвеолах легких
Сурфактант-ассоциированный апобелок C, легочный, PSP-C	SPC, PSAC, SFTPC, SFTP2; 178620	8p21	гидрофобный апопротеин C легочного сурфактанта, участвующий в понижении поверхностного напряжения в альвеолах легких
Сурфактант-ассоциированный апобелок D, легочный, PSP-D, коллектин 7	SPD, PSAD, SFTPD, SFTP4, COLEC7; 178635	10q23.3	растворимый протеолипид D легочного сурфактанта, инициирующий локальный иммунитет в легких посредством фагоцитоза
Субкомпонент C1q комплемента, альфа полипептид	C1QA; 120550	1p36.3–p34.1	первый субкомпонент Ca2+-зависимого иммунного комплекса
Белок, родственный C1q и фактору некроза опухолей	C1QTNF5; 608752	11q23.3	адгезия базального слоя пигментного эпителия сетчатки к мембране Бруча
Адипонектин — белок, родственный C1q и коллагенам X и VIII	ACDC, ACRP30, APM1; 605441	3q27	гормон, участвующий в регуляции энергетического гомеостаза, метаболизма глюкозы, липидов, обладающий антивоспалительным эффектом
Эктодисплазин A	ED1, EDA, EDA1; 300451	Xq12–q13.1	член семейства TNF-родственных лигандов, вовлеченных в ранние эпителиально-мезенхимальные взаимодействия, регулирующие образование эктодермы
Коллаген Q	COLQ; 603033	3p25	коллагеновый хвост ацетилхолинэстеразы

ные переломы костей (Pereira et al., 1993). Очевидно, что мутантные экзогенные α1(I)-цепи конкурируют с эндогенными нормальными α1(I)-цепями мыши при процессинге коллагена I. Однако у мышей трансгенной линии наблюдалась значительная генетическая изменчивость и неполная пенетрантность. Эти особенности прослеживались и в потомстве трансгенных животных. Так, в потомстве от скрещивания сибсов уже не 6%, а около 40% имели летальный фенотип. Рентгенологическое обследование трансгенных эмбрионов в потомстве от скрещивания мутантных и нормальных животных показало, что у 22% из них наблюдались тяжелые множественные переломы больших трубчатых костей и ребер, около половины животных имели единичные переломы, чаще всего, ребер, и 27% вообще не имели переломов. Генетический анализ показал, что эта изменчивость не связана с генетическим фоном или уровнем экспрессии мутантного гена, а является внутренним свойством мутантного коллагена (Pereira et al., 1994).

Сконструировано довольно много модельных линий мышей с мутациями в гене коллагена II типа. При трансгенном введении делетированного гена человека COL2A1 у мышей развивается

хондродисплазия в сочетании с карликовостью (Vandenberg et al., 1991). Показано, что в культивируемых хондроцитах трансгенных мышей укороченная α1(II)-цепь мутантного проколлагена образует дисульфидные связи с нормальными цепями мышиного проколлагена. Следствием этого является образование дефектного коллагена II и развитие патологических процессов, ассоциированных с хондродисплазией.

При направленном введении в мышиный ген Col2a1 миссенс-мутации Gly-типа у животных развивается комплекс аномалий, характерных для спондилоэпифизарной дисплазии (Garofalo et al., 1991). Электронно-микроскопический анализ гиалинового хряща мутантных мышей показал резкое уменьшение типичных для этой ткани тонких упорядоченных коллагеновых волокон, расширение шероховатого эндоплазматического ретикулума хондроцитов и присутствие аномально больших пучков фибрилл коллагена с дефектными поперечными сшивками. При направленной инактивации мышиного гена Col2a1 гетерозиготы, практически, не имели фенотипических аномалий, в то время как гомозиготы умирали незадолго до или вскоре после рождения (Li et al., 1995). При этом коллагеновые волокна в хряще у них полностью отсутствовали. Еще одна трансгенная модель спондилоэпифизарной дисплазии была сконструирована путем введения в ранние зародыши мыши гена Col2a1 с миссенс-мутацией не глицинового типа и обеспечения избирательной экспрессии этой генетической конструкции в хрящевой ткани животного (Gaiser et al., 2002). Эта мутация оказывает дестабилизирующее влияние на супрамолекулярные агрегаты коллагена. И, наконец, идентифицирована гомозиготная миссенс-мутация не глицинового типа в гене Col2a1 у мутантных мышей природной линии, моделирующей мягкую спондилоэпифизарную дисплазию, наследуемую по аутосомно-рецессивному типу (Donahue et al., 2003).

Для изучения роли коллагена III типа в развитии была сконструирована модельная линия мышей с инактивированным геном Col3a1 (Liu et al., 1997). Около10% мутантных гомозигот доживали до взрослого возраста, но имели гораздо более низкую продолжительность жизни по сравнению с мышами дикого типа. В большинстве случаев они погибали от разрыва больших сосудов. Ультраструктурный анализ тканей мутантных животных показал, что в кардиоваскулярной системе и других органах присутствие коллагена III необходимо для правильного фибриллогенеза коллагена I.

Проведена идентификация молекулярного дефекта в гене Col4a1, индуцированного путем случайного мутагенеза, у мышей с тяжелым перинатальным кровоизлиянием мозга (Gould et al., 2005). Мутантные животные этой линии отличались меньшими размерами, имели глазные аномалии, нетяжелую нефропатию и сниженную плодовитость. Гомозиготные животные погибали в период эмбриогенеза. Около 50% гетерозигот погибали от кровоизлияний в первый день жизни. Оказалось, что мутантные животные несут сплайсинговую мутацию в гене Col4a1, приводящую к вырезанию экзона 40. Гетерозиготные мыши имели рыхлые неровные базальные мембраны с локальными разрывами.

В середине эмбрионального развития погибают трансгенные «нокаут»-мыши с инактивированным геном лизилгидроксилазы 3 — Lh3 (Rautavuoma et al., 2004). При электронно-микроскопическом анализе мутантных животных обнаруживаются фрагментация базальных мембран и аномальный характер иммуноокрашивания на коллаген IV типа. При этом проколлагеновая α1(IV)-цепь накапливается в эндоплазматическом ретикулуме и дезорганизованных внеклеточных агрегатах коллагена. По-видимому, присутствие лизилгидроксилазы 3 является обязательным для биосинтеза коллагена IV и стабилизации базальных мембран в период эмбрионального развития.

Сконструирована трансгенная мышиная модель аутосомно-рецессивного синдрома Альпорта путем направленной инактивация гена Col4a3 (Cosgrove et al., 1996). У мутантных животных развивался прогрессирующий гломерулонефрит с микрогематурией и протеинурией, заканчивающийся летальным исходом в возрасте около 14 недель. При трансмиссионной электронной микроскопии гломерулярных базальных мембран, проведенной в процессе развития почечной патологии, были выявлены прогрессирующие фокальные мультиламинированные утоньшения. К 14 неделям в 50% клубочков наблюдались фибротические изменения ткани с коллапсом капилляров, что и было причиной летального исхода. Иммунофлюоресцентный анализ показал отсутствие α3(IV)-, α4(IV)- и α5(IV)-цепей проколлагена и наличие α1(IV)- и α2(IV)-цепей, в норме локализованных в мезангеальном матриксе. Развитие патологических процессов в почках прямо коррелировало с накоплением фибронектина, гепарансульфат протеогликана, ламинина 1 и энтактина в гломерулярных базальных мембранах мутантных животных.

Наследственный нефрит у собак может использоваться в качестве модели Х-сцепленного синдрома Альпорта, так как причиной развития этого заболевания у животных является нонсенс-мутация в гене α5(IV)-цепи проколлагена IV (Thorner et al., 1996). Оказалось, что в добавление к 10-кратному снижению уровня α5(IV)-цепи в почках мутантных собак наблюдается снижение содержания α3(IV)-, α4(IV)-цепей до соответственно 14–23% и 11–17% по отношению к норме. Эти результаты свидетельствуют о существовании молекулярного механизма, координирующего синхронную экспрессию генов трех различных изоформ базального коллагена.

Фенотип гомозиготных трансгенных мышей с направленной инактивацией гена Col6a1 характеризуется гистологическими чертами миопатии, такими как некроз, вариации диаметра и регенерации мышечных волокон (Bonaldo et al., 1998). Некротические волокна особенно часто присутствуют в диафрагмальных мышцах на всех стадиях их развития. Сходные, хотя и менее выраженные изменения наблюдаются у гетерозиготных животных. Полученные результаты свидетельствуют о важной роли коллагена VI в поддержании целостности мышечных волокон. У Col6a1 –/– мышей снижена сократительная способность мышц, что коррелирует с ультраструктурными изменениями, наблюдаемыми в саркоплазматическом ретикулуме и митохондриях, которые, в свою очередь, ведут к нарушению регуляции $Ca(2^+)$-потока и увеличению апоптоза (Irwin et al., 2003). Введение мутантным гомозиготам циклоспорина А — ингибитора проницаемости митохондриальных транзиционных пор — предотвращает развитие ультраструктурных дефектов и заметно снижает число апоптозных ядер в мышечных волокнах. Все это неожиданным образом указывает на митохондриальный патогенез миопатий, обусловленных нарушением структуры и функций коллагена VI, а также на возможность использования новых терапевтических подходов при ведении пациентов с миопатиями Бетлема и Ульриха.

Создана трансгенная линия мышей с экспрессией укороченной α1(IX)-цепи (Nakata et al., 1993). У гетерозиготных мышей развивается остеоартроз коленных суставов, в то время как у мутантных гомозигот дополнительно наблюдаются признаки мягкой хондродисплазии. Эти фенотипические особенности коррелируют с уровнем экспрессии трансгена. «Нокаут»-мыши со специфической инактивацией гена Col9a1 проявляют неожиданно мягкий фенотип. Гомозиготы рождаются без видимых скелетных аномалий, однако достаточно рано в постнатальном развитии у них возникают дегенеративные изменения в суставах по типу невоспалительного остеоартроза (Fassler et al., 1994). Оказалось, что дефицит α1(IX)-цепи ведет к функциональной инактивации всех α-цепей коллагена IX, несмотря на нормальный уровень транскрипции генов Col9a2 и Col9a3 (Hagg et al., 1997). При этом коллагеновые волокна в гиалиновом хряще сохраняют свою нормальную морфологию на протяжении всей жизни мутантных животных. По-видимому, присутствие коллагена IX не обязательно для фибриллогенеза в хрящевой ткани, но важно для поддержания ее стабильности, причем эта стабильность опосредуется взаимодействиями между фибриллярными и внефибриллярными макромолекулами.

Сконструированы две трансгенные модели спондилометафизарной дисплазии, в одной из которых в ранние зародыши мышей вводили ген Col10a1 с доминантно-негативной мутацией, а в другой была произведена направленная инактивация эндогенного гена Col10a1 мыши (Jacenko et al., 1993; Rosati et al., 1994). Фенотип мутантных животных первой линии имел большое сходство с клиническими чертами врожденной спондилометафизарной дисплазии. У мышей, не экспрессирующих коллаген X, не отмечалось аномалий в росте и развитии длинных костей. Однако в дальнейшем формировались скелетные аномалии в сочетании с нарушениями гемопоэза, причем наблюдалась высокая индивидуальная изменчивость по характеру и экспрессивности этих фенотипических признаков. Около 11% «нокаут»-мышей умирали в течение трех месяцев после рождения. У остальных дефекты развивались с возрастом. Среди фенотипических аномалий наиболее частыми были следующие: преобладание эритроцитов в костном мозге, маленькие размеры селезенки и тимуса, нарушения развития Т и В лимфоцитов, аномальная эндохондральная оссификация и карликовость.

Показано, что доминантная форма скелетной дисплазии у домашних свиней обусловлена миссенс-мутацией Gly-типа в гене, гомологичном COL10A1 (Nielsen et al., 2000). Таким образом, эти животные являются естественной моделью метафизарной хондродисплазии Шмида. Обнаруживаемые у животных рентгенологические и гистологические нарушения очень сходны с теми, которые выявляются у больных. Экспрессия укороченного коллагена XIII в фибробластах трансгенных мышей приводит к эмбриональной летальности (Sund et al., 2001). При этом часть

гетерозиготных зародышей погибает примерно на 10 день развития в результате того, что у них не происходит слияния хореонической и аллантоидной мембран. Другие зародыши погибают позднее. При этом у них наблюдаются признаки дисфункции межклеточной адгезии в сердце и нарушения ангиогенеза. Анализ мутантных плодов на стадиях, предшествующих их гибели, выявил ослабление сердцебиения, дефект межклеточной адгезии в сердечной мышце с откреплением протомиофибрилл (миофиламента) и аномальный характер окрашивания на кадхерин — важнейший регулятор морфогенеза, определяющий кальций-зависимую адгезию во многих тканях. В некоторых органах плода, также как в плаценте, наблюдалось уменьшенное количество капилляров. Таким образом, коллаген XIII является важнейшим регулятором межклеточной адгезии, роль которой особенно важна в эмбриогенезе.

У гомозиготных «нокаут»-мышей с направленно инактивированным геном Col18a1 наблюдаются аномалии в радужной оболочке глаза и цилиарном теле, что указывает на важную роль коллагена XVIII в функционировании окулярных базальных мембран (Marneros, Olsen, 2003). Фенотип мутантных животных имеет большое сходство с клиническими проявлениями *пигментного дисперсионного синдрома* (600510) у человека. При отсутствии коллагена XVIII у макрофагоподобных групп клеток Col18a1–/–мышей появляется способность проникать через внутреннюю ограничивающую мембрану и мигрировать за пределы радужной оболочки глаза. Эта модель демонстрирует потенциальную роль изменений компонентов внеклеточного матрикса в патогенезе пигментного дисперсионного синдрома.

В настоящее время нельзя исключить существования мутаций, ассоциированных с наследственными заболеваниями соединительной ткани, в большинстве или даже во всех коллагеновых генах, а также в генах, участвующих в регуляции биосинтеза коллагенов. Очевидно, некоторые дефекты коллагенов несовместимы с жизнью и могут приводить к гибели плодов в период эмбрионального развития. Этим, в частности, можно объяснить тот факт, что далеко не во всех коллагеновых генах найдены мутации. Примером, в частности, является ген альфа 1 субъединицы коллагена XIII, мутации в котором не описаны ни при одном из наследственных заболеваний человека, в то время как введение доминантно-негативной мутации в гомологичный ген мышей сопровождается их гибелью в раннем эмбриогенезе.

4.5. НАСЛЕДСТВЕННЫЕ БОЛЕЗНИ, ОБУСЛОВЛЕННЫЕ МУТАЦИЯМИ В ГЕНАХ С КОЛЛАГЕНОПОДОБНЫМИ (GLY-X-Y)-ПОВТОРАМИ

В настоящее время идентифицировано более 30 генов, содержащих в своей структуре (Gly-X-Y)-мотивы и кодирующих белки с коллагеноподобными доменами. Большинство наследственных заболеваний, обусловленных мутациями в этих генах, строго говоря, не относятся к ДСТ. Однако мы включили этот материал в главу для лучшего понимания функций коллагеновых доменов и их роли в этиологии и патогенезе соединительно-тканных дисплазий и других наследственных болезней. Краткая характеристика белков, кодируемых генами с (Gly-X-Y)-мотивами, представлена в табл. 4.25; клинические критерии диагностики заболеваний, ассоциированных с мутациями в этих генах, суммированы в таблице 4.26.

Прежде всего, рассмотрим наследственные заболевания, обусловленные мутациями в генах коллектинов, содержащих, наряду с коллагеноподобными доменами, С-терминальный домен, взаимодейсивующий с углеводородами и имеющий сходство с лектинами С-типа. Маннозосвязывающий лектин, или коллектин 1, — это секретируемый печенью белок острой фазы, участвующий в инициации иммунной защиты. Связывание лектина с лигандами, которые экспрессируются многими инфицирующими микроорганизмами, ведет к опсонизации и активации системы комплементов (Ohlenschlaeger et al., 2004). Ген лектина (MBL или COLEC1), по-видимому, эволюционировал путем рекомбинации между предковым геном нефибриллярного коллагена и другим геном, продукт которого способен связывать углеводороды (Sastry et al., 1989). Три полиморфные мутации идентифицированы в триплексном районе гена MBL, кодирующем коллагеноподобные повторы. Это аллель B — G54D, аллель D — R52C и аллель C — G57E. Каждый из этих кодоминантных аллелей снижает активность лектина. У мутантных гомозигот или компаунд-гетерозигот, составляющих от 5% до 10% всего населения, наблюдается повышенная чувствительность к частым и хроническим инфекциям, включая ВИЧ-инфекцию. В основе этого феномена лежат дефекты опсонизации, обусловленные низким содержанием лектина в сыворотке крови (Sumiya et al., 1991; Garred et al., 1995; Madsen et al., 1994). Однако частоты этих полиморфных мутаций в разных популяциях и среди разных народов и рас различны.

Так, частота аллеля В среди европейцев составляет от 17% до 37%, среди китайцев — около 11%, а среди негритянского населения Западной Африки этот аллель, практически, не обнаруживается — 0,003% (Lipscombe et al., 1992). Обратная картина характерна для аллеля С, частота которого среди взрослого негритянского населения Западной Африки составляет 29%, а у новорожденных — 23%. По-видимому, мутация G57E возникла около 100–150 тысяч лет тому назад. Мутация G54D возникла около 40 тысяч лет тому назад до разделения европейцев и китайцев. Обе мутации получили широкое распространение в соответствующих популяциях, по-видимому, за счет селективного преимущества гетерозиготных носителей мутантных аллелей. Гомозиготы и компаунд-гетерозиготы по трем аллелям (О/О-генотип, где О — это либо аллель В, либо С, либо D) достоверно чаще обнаруживаются среди больных с ранними и тяжелыми формами атеросклероза (Madsen et al., 1998). Частота О/О-генотипа среди норвежских больных составила 13,2% по сравнению с 3% в контроле. Не исключено, что это связано с повышенной чувствительностью больных к инфекции Chlamydia pneumoniae, ассоциированной с ИБС. Носители О/О-генотипа имеют повышенный риск артериальных (но не венозных) тромбозов, играющих определяющую роль в патогенезе инфаркта миокарда (Ohlenschlaeger et al., 2004).

Большое сходство с лектином имеет протеолипид А лёгочного сурфактанта — липопротеинового комплекса, покрывающего поверхность альвеолярного эпителия и располагающегося на границе раздела фаз: воздух и гликокалекс (Розенберг, 2006). Основной функцией этого комплекса является снижение поверхностного натяжения на границе воздух–вода, что существенно уменьшает усилие мышц грудной клетки, необходимое для осуществления вдоха.

Легочный сурфактант синтезируется альвеоцитами второго типа (А-II) и секретируется в альвеолярное пространство, где он присутствует в виде ламеллярных телец. Он содержит относительно небольшое количество нейтральных липидов и холестерина, а также все классы фосфолипидов, представленных, главным образом, фосфатидилхолинами. Около 10% комплекса составляют сурфактант-ассоциированные белки А1, А2, В, С и Д с молекулярными весами, варьирующими в диапазоне от 4 до более чем 40 кД. Мажорным фосфатидилхолином является дипальмитоилфосфатидилхолин, характеризующийся температурой фазового перехода, равной 41,5 °С, что позволяет ему находиться в легких млекопитающих в твердо кристаллическом состоянии. При выдохе, сопровождающемся уменьшением площади поверхности альвеолярного эпителия, дипальмитоилфосфатидилхолин остается в монослое, предотвращая слипание альвеол. Таким образом, легочный сурфактант обеспечивает механику дыхания и активно участвует в альвеолярной вентиляции и газообмене. Кроме того, доказано участие этого комплекса в инициации защитных механизмов и формировании врожденного и адаптивного локального иммунитета.

Сурфактант-ассоциированные белки делятся на 2 группы: в первую входят водорастворимые гликопротеины PSP-A (PSP-A1 и PSP-A2) и PSP-D с относительно большой Мв — 34–43 кД. Гетерогенность по молекулярной массе внутри каждой группы этих белков обусловлена различной степенью гликозилирования пептидов. Вторая группа состоит из двух высоко гидрофобных белков PSP-B с Мв 18 кД и PSP-C с Мв около 4-5 кД. Все сурфактант-ассоциированные белки способны к олигомеризации. В воздухоносных путях PSP-A функционирует в виде огромной надмолекулярной триплетной структуры тиол-зависимых и тиол-независимых олигомеров с молекулярной массой не менее 650 кД. Эта структура состоит из 18 мономеров, по 6 в каждом из триплетов. PSP-B функционирует в виде димеров и PSP-C в виде тримеров.

Неадекватное количество сурфактанта в легких является основной причиной респираторной недостаточности у недоношенных детей. Дефицит легочного сурфактанта или изменение его состава наблюдается при многих болезнях легких и, прежде всего, при респираторном дистресс-синдроме у новорожденных и остром респираторном дистресс-синдроме у взрослых, обусловленным экзогенным повреждением легких. Кроме того, ингибирование функций сурфактантного комплекса встречается при пневмониях в области образования ателектазов, муковисцидозе, идиопатическом фиброзирующем альвеолите, бронхиальной астме, хронической обструктивной болезни легких, саркоидозе, туберкулезе, а также ряде других пульмонологических заболеваний.

Гены сурфактант-ассоциированных белков (SPA1 или SFTPA1, SPA2 или SFTPA2 и SPD или SFTPD) локализованы в той же области 10q22–q23, в которой расположен ген маннозосвязывающего лектина — MBL (Kolble et al., 1993). В этом же цитогенетическом районе расположен ген COL13A1 нефибриллярного коллагена 13.

Таблица 4.26

Болезни, обусловленные присутствием мутаций и полиморфных аллелей в генах с коллагеноподобными (Gly-X-Y)-повторами

Нозологическая форма/предрасположенность	Основные клинические критерии диагностики	Белок, ген, OMIM
Предрасположенность к рецидивирующим и хроническим инфекциям	частые рецидивирующие и хронические инфекции	лектин, маннозосвязывающий, растворимый 2, коллектин 1; MBL, MBL2, COLEC1; 10q11.2–q21; 155545
Предрасположенность к атеросклерозу и артериальным тромбозам	ранние и тяжелые формы атеросклероза и артериальных тромбозов	
Предрасположенность к респираторному дистресс-синдрому; RDS; 267450	респираторный дистресс-синдром недоношенных детей	сурфактант-ассоциированные белок A1, коллектин 4; SFTPA1, SFTP1, COLEC4; 10q22.2–q23.1; 178630
Предрасположенность к отитам	хронические воспаления среднего уха	
Предрасположенность к фиброзу легких; 178500	идиопатический фиброз легких	
Альвеолярный протеиноз, врожденный; 265120	заполненность легочных альвеол Шифф-положительным белковым материалом; гибель больного в течение 1-го года жизни от дыхательной недостаточности	сурфактант-ассоциированный белок B; SFTPB, SFTP3; 2p12–p11.2; 178640 сурфактант-ассоциированный белок C; SFTPC, SFTP2; 8p21; 178620
Альвеолит, десквамативный, интерстициальный; DIP; 263000	интерстициальное утолщение альвеолярных перегородок и инфильтрация альвеол белковым материалом	
Фиброз легких, идиопатический, семейный; 178500	фиброз легких вследствие хронической интерстициальной пневмонии	
Предрасположенность к респираторному дистресс-синдрому; RDS; 267450	респираторный дистресс-синдром недоношенных детей	
Респираторный дисстрес-синдром, тяжелый неонатальный; RDS; 267450	легочный десквамативный интерстициальный альвеолит и альвеолярный протеиноз, летальная форма	АТФ-связывающий кассетный транспортер, A3; ABCA3; 16p13.3; 601615
C1q-недостаточность; C1QA; 120550	системный волчаночный эритоматоз, аутоиммунный; гломерулонефрит	субкомпонент C1q комплемента, альфа полипептид; C1QA; 1p36.3–p34.1; 120550
Дегенерация сетчатки с поздним началом, аутосомно-доминантная; LORD; 605670	прогрессирующая дегенерация сетчатки, дебютирующая в 5–6 декаде жизни ночной слепотой, отложениями друз на глазном дне, хороидальной неоваскуляризацией и хориоретинальной атрофией	белок, родственный C1q и фактору некроза опухолей; C1QTNF5; 11q23.3; 608752
Недостаточность адипонектина; ACDC; 605441	ишемическая болезнь сердца, легочный тромбоз, аутоиммунная болезнь	адипонектин — белок, родственный C1q и коллагенам X и VIII ACDC; 3q27; 605441
Предрасположенность к сахарному диабету II типа	сахарный диабет II типа	
Предрасположенность к избыточной массе тела	ожирение	
Предрасположенность к инсулинорезистентности	исулинорезистентность	
Ангидротическая эктодермальная дисплазия, X-сцепленная; ED1, EDA; 305100	выступающий лоб, гипоплазия верхней челюсти, седловидный нос, пухлые губы, преждевременные линейные морщины вокруг глаз; отсутствие или аномалия формы зубов; сухие, ломкие, редкие волосы; тонкая, глянцевая, гладкая, сухая кожа, гипогидроз	эктодисплазин A; ED1, EDA, EDA1; Xq12–q13.1; 300451
Миастенический синдром, обусловленный недостаточностью синаптической ацетилхолинэстеразы	миастенический синдром, синаптический	коллаген Q, ассоциированный с ацетилхолинэстеразой; COLQ; 3p25; 603033

Сконструировано филогенетическое древо родственных генов, кластерированных в области 10q22–q23. Присутствие (Gly-X-Y)-повторов во всех этих генах указывает на их эволюционное родство с генами коллагенов, ацетилхолинэстеразы и C1q-комплемента. Промоторные области некоторых генов сурфактантных белков содержат сайт связывания с глюкокортикоидами, участвующими в регуляции их экспрессии (White et al., 1985). В локусе сурфактантного белка А (SPA) расположены два высокогомологичных функциональных гена — SFTPA1 и SFTPA2, а также псевдоген. В каждом из функциональных генов идентифицированы полиморфные аллели, белковые продукты которых отличаются на одну аминокислоту. Эти аллели в генах SFTPA1 и SFTPA2 обозначаются 6A(n) и 1A(n) соответственно.

Показано, что в финской популяции аллели 6A(2) и 6A(3) гена SFTPA1, а также гаплотип 6A(2)/1A(0) по генам SFTPA1 и SFTPA2 ассоциированы с респираторным дистресс-синдромом у новорожденных (Ramet et al., 2000). При этом аллель 6A(2) предрасполагает к развитию заболевания, в то время как аллель 6A(3) оказывает протективный эффект. Эти ассоциации были особенно очевидны в группе недоношенных детей, родившихся на сроке менее 32 недель беременности. Полученные результаты не нашли прямого подтверждения при исследовании большой выборки из 684 недоношенных новорожденных, из которых у 184 развился дистресс-синдром (Haataja et al., 2000). В этом исследовании также не было найдено ассоциации дистресс-синдрома с полиморфными мутациями в гене SFTPB, кодирующем сурфактантный белок В. Однако идентифицированные ранее ассоциации между аллелями гена SFTPA1 и дистресс-синдромом оказались справедливы только для гомозигот по Т-аллелю полиморфного сайта I131T гена SFTPB. Таким образом, связи между состоянием сурфактантных белков и респираторным дистресс-синдромом у недоношенных детей оказались достаточно сложными. Сурфактантный белок А не только играет важную роль в инициации защитных реакций в легких, но также интенсивно экспрессируется в евстахиевой трубе. Оказалось, что распределения гаплотипов по полиморфным аллелям гена SFTPA1 в выборке детей, страдающих хроническими воспалениями среднего уха, достоверно отличаются от контрольной группы (Ramet et al., 2001).

Проведено исследование ассоциации между идиопатическим фиброзом легких и генетическими полиморфизмами генов сурфактантных белков SPA1, SPA2, SPB, SPC и SPD (Selman et al., 2003). Оказалось, что один из аллелей гена SPA1 — 6A(4) — встречается достоверно чаще в выборке некурящих больных (Selman et al., 2003). Этот аллель приводит к замене аргинина на триптофан в 219 положении сурфактантного белка А1. Аллель 219T, по-видимому, влияет на поведение белка Spa1, т. е. относится к классу функциональных аллелей, так как положение аргинина в 219 позиции консервативно во всех сурфактантных белках.

Недостаточность гидрофобного сурфактантного белка В, обусловленная гомозиготными мутациями в гене SFTPB, идентифицирована у больных *врожденным альвеолярным протеинозом* (Nogee et al., 1993; 1994; Tredano et al., 1999). Характерной чертой заболевания является периодическое заполнение алвеол шифф-положительным белково-подобным материалом. Чаще всего альвеолярный протеиноз носит идиопатический характер, но может встречаться также в ассоциации с онкогематологической патологией, лимфомой или инфекциями — атипичным актиномикозом, ретикулоэндотелиальным цитомикозом, цитомегалией и др. Чаще всего болезнь развивается у взрослых, но описана также у детей и даже у новорожденных. Хотя гистопатологическая картина у больных, различающихся по дебюту заболевания, очень сходна, спектр клинических проявлений при врожденных формах заболевания заметно отличается от того, который наблюдается у взрослых больных. Пациенты с врожденным альвеолярным протеинозом умирают в течение первого года жизни, несмотря на интенсивную медикаментозную терапию. Единственным действенным средством помощи больным является трансплантация легких (Hamvas et al., 1997). В некоторых случаях альвеолярный протеиноз может сопровождаться тяжелой легочной гипертензией, обусловленной врожденными дефектами сосудов легких (Wallot et al., 1999).

Все мутации в гене SFTPB приводят к преждевременной терминации трансляции, и сурфактантный белок В у больных, практически, отсутствует. Среди этих мутаций частой является инсерция 2 нуклеотидов в 121 положении белка — 121ins2. Эта мутация была идентифицирована у 10 неродственных пациентов, причем в 7 случаях в гомозиготном состоянии и в 3 — в состоянии компаунд-гетерозигот с другими мутациями в гене SFTPB. Анализ родословных и гаплотипов членов семей пробандов показал, что все они являются

потомками франко-саксонцев, мигрировавших на северо-запад Европы (Tredano et al., 2006). Таким образом, распространение этой мутации объясняется «эффектом основателя». В настоящее время в гене SFTPB описано более 20 различных мутаций, ассоциированных с врожденным альвеолярным протеинозом. Однако в 2/3 случаев у больных обнаруживается мажорная мутация 121ins2 (Whitsett, Weaver, 2002). Предполагается, что примерно у 10% доношенных новорожденных детей с идиопатической дыхательной недостаточностью имеются мутации в гене SFTPB.

Гетерозиготные миссенс-мутации в гене гидрофобного сурфактантного белка С также могут приводить к клинике легочного альвеолярного протеиноза (Tredano et al., 2004). Причем одна из этих мутаций R167Q была неоднократно диагностирована у неродственных больных в эндогамной популяции белых поселенцев острова Реюньон. Интересно отметить, что в этой популяции наблюдается необычно высокая частота случаев идиопатического респираторного дистресс-синдрома у новорожденных. Оказалось, что некоторые жители этого острова, не имеющие легочной патологии, также являются носителями мутации R167Q в гене SFTPC. По-видимому, для этой мутации характерна неполная пенетрантность и варьирующая экспрессивность.

Мутации в гене SFTPC являются также причиной развития других наследственных форм легочной патологии. В частности, гетерозиготные мутации в гене SFTPC, сопровождающиеся нарушением сплайсинга или заменой консервативных аминокислот, найдены у больных альвеолитом — хронической интерстициальной болезнью легких (Nogee et al., 2001, 2002). Мутации были найдены как в семейных, так и в спорадических случаях заболевания. *Альвеолит, десквамативный, интерстициальный* — это хроническое бронхолегочное заболевание детей раннего возраста, характеризующееся десквамативным мезенхимальным интерстициальным альвеолитом и альвеолярным протеинозом. В одном случае интерстициального альвеолита диагноз недостаточности сурфактантного белка С, обусловленный присутствием гетерозиготной миссенс-мутации в гене SFTPC, был поставлен уже в возрасте 5 месяцев (Rosen, Waltz, 2005).

Гетерозиготная миссенс-мутация L188Q в гене SFTPC обнаружена у больных с семейной формой *идиопатического легочного фиброза* (Thomas et al., 2002). Положение высоко консервативного глутамина в 188 позиции С-концевого района сурфактантного белка С очень важно для правильной конформации белка и его способности к внутриклеточному перемещению. Потеря этих функций лежит в основе развития патологических процессов в легких, приводящих к фиброзу. Интересно подчеркнуть, что некоторые члены обследуемой семьи страдали хроническим интерстициальным альвеолитом, являющимся наиболее частой причиной фибротических перерождений в легких. Таким образом, спектр заболеваний, обусловленных мутациями в гене SFTPC, варьирует от интерстициального альвеолита и легочного фиброза до альвеолярного протеиноза. Полиморфные мутации в гене SFTPC являются генетическими факторами риска респираторного дистресс-синдрома у недоношенных новорожденных (Lahti et al., 2004).

У 16 из 21 новорожденных разного этнического происхождения с тяжелым неонатальным респираторным дисстрес-синдромом и недостаточностью легочного сурфактанта идентифицированы мутации в гене ABCA3, кодирующем один из членов субсемейства А АТФ-связывающих кассетных (ABC) транспортеров (Shulenin et al., 2004). Ген ABCA3 экспрессируется во многих клетках легочного происхождения, но наиболее интенсивно в алвеолоцитах II типа, причем его экспрессия также регулируется глюкокортикоидами. Поскольку члены субсемейства А ABC-транспортеров участвуют в липидном и мембранном транспорте, было высказано предположение, что ABCA3 играет ключевую роль в организации липидов в процессе образования ламеллярных телец, а также в функционировании легочного сурфактанта (Mulugeta et al., 2002). Действительно, у больных, несущих мутации в гене ABCA3, наблюдались выраженные аномалии в структуре ламеллярных телец. В пяти обследованных семьях супруги имели повышенную степень родства, и у больных детей были идентифицированы гомозиготные мутации, причем в каждой семье разные. Родители больных детей в неродственных семьях оказались носителями различных гетерозиготных мутаций в гене ABCA3. Большинство мутаций в гене ABCA3 приводят к преждевременной терминации трансляции. Наряду с этим, описаны также миссенс-мутации, затрагивающие высоко консервативные аминокислоты, и мутации в сайтах сплайсинга. Большинство детей с недостаточностью легочного сурфактанта, обусловленной мутациями в гене ABCA3, погибают в неонатальном периоде или в течение первых месяцев жизни. При гистологическом обследовании у них, как правило, обнаруживается легочный десквамативный интерстициаль-

ный альвеолит и альвеолярный протеиноз. Гетерозиготные миссенс-мутации в гене ABCA3 не приводят к фатальному исходу в младенческом возрасте, но в последующем проявляются хроническими заболеваниями легких.

Большое сходство с коллектинами имеет субкомпонент C1q комплемента. Подобно сурфактант-ассоциированному белку А, он также образует триплексную структуру из 18 мономеров, состоящую из шести А-, В- и С-цепей. Каждая цепь имеет коллагеновые домены, в районе которых и образуется триплексная гетеромерная структура. Плазменный фибронектин взаимодействует с C1q-субкомпонентом комплемента таким же образом, как он взаимодействует с коллагеном. Это взаимодействие стимулирует очищение кровотока от специфических частиц, покрытых C1q, таких как иммунные комплексы или обломки клеток. Присоединяя к себе фрагменты фибриногена, коллагена, гликозоаминогликанов, фибронектин подготавливает эти комплексы для опсонин-опосредованного фагоцитоза моноцитами, макрофагами, активированными полиморфноядерными лейкоцитами. Недостаточность по C1q ассоциирована с аутоиммунным *системным волчаночным эритематозом*, который является хроническим заболеванием, проявляющимся лихорадкой, поражением многих органов и систем — кожи, суставов, почек и серозных оболочек.

Множество генов участвует в формировании чувствительности к этому аутоиммунному заболеванию. Гомозиготная нонсенс-мутация Q186X в гене C1QA идентифицирована в нескольких неродственных семьях различного этнического происхождения у больных с недостаточностью C1q-субкомпонента комплемента (Topaloglu et al., 1996; Petry et al., 1997). В одной семье у каждого из двух больных сибсов наблюдался фотодерматоз. У одного из них в последующем развился системный волчаночный эритематоз с протеинурией нефротического генеза. У второго сибса диагностирована гематурия. Биопсия почек выявила мезангиопролиферативный гломерулонефрит у первого сибса и IgA-зависимую нефропатию у второго. В другой семье пробанд с C1q-недостаточностью и его здоровая сестра также имели эту мутацию в гомозиготном состоянии. Эти результаты свидетельствуют о том, что для мутации Q186X в гене C1QA характерна неполная пенетрантность и варьирующая экспрессивность.

Продукт гена C1QTNF5, избирательно экспрессирующегося в пигментном эпителии сетчатки, сочетает в себе области, гомологичные C1q-компоненту комплемента и фактору некроза опухоли. На основании сходства этого белка с α1-цепями коллагенов VII и X типов было высказано предположение о том, что он может формировать внеклеточную гексогональную решетчатую структуру, облегчающую адгезию базального пигментного эпителия сетчатки к мембране Бруча (Hayward et al., 2003). Гетерозиготная миссенс-мутация S163R в гене C1QTNF5 идентифицирована в 7 неродственных шотландских и северо-американских семьях у больных *аутосомно-доминантной дегенерацией сетчатки с поздним началом*. Заболевание обычно начинается на пятом или шестом десятилетии жизни с ночной слепоты и образования на дне сетчатки точечных желтовато-беловатых включений (друз). Процесс, как правило, носит прогредиентный характер, постепенно развивается центральная и периферическая дегенерация сетчатки, неоваскуляризация сосудистой оболочки и хореоретинальная атрофия. Анализ гаплотипов, проведенный в семьях больных, показал, что в основе распространения этой мутации лежит «эффект основателя». Мутация S163R приводит к замене высоко консервативного серина на аргинин в C1q-гомологичном районе белка, предположительно важном для образования коллагенового триплекса. При биохимическом анализе выявлена склонность мутантного белка к образованию высокомолекулярных агрегатов. По-видимому, доминантно-негативный эффект мутации S163R связан с появлением этого нового агрессивного свойства.

Еще один секреторный сывороточный белок, избирательно экспрессирующийся в адипоцитах и потому получивший название адипонектин, содержит короткий коллагено-подобный мотив и район, гомологичный C1q. Он имеет большое сходство с коллагенами X и VIII типов. Этот гормон участвует в регуляции энергетического гомеостаза, а также метаболизма глюкозы и липидов. Адипонектин оказывает антивоспалительный эффект по отношению к клеточным компонентам сосудистой стенки и может ослаблять воспалительный ответ, ассоциированный с атерогенезом. При ожирении и у больных ИБС содержание плазменного адипонектина заметно снижено (Ouchi et al., 1999). Снижение веса, как правило, сопровождается повышением уровня адипонектина. На модельных животных показано, что в реализации связи адипонектина с массой тела участвует центральная нервная система (Qi et al., 2004). Гетерозиготная миссенс-мутация R112C в гене адипонектина (APM1) идентифицирована у пациента, не стра-

сомно-рецессивные и аутосомно-доминантные варианты заболевания обусловлены мутациями в двух генах EDAR и EDARADD, кодирующих соответственно рецептор эктодисплазина и взаимодействующий с ним адаптор.

В заключительной части этой главы рассмотрим, к каким последствиям приводят мутации в гене коллагена Q, ассоциированного с ацетилхолинэстеразой (COLQ). Ацетилхолинэстераза, экспрессирующаяся в результате альтернативного сплайсинга в виде Т- и Н-пропептидов, чрезвычайно быстро гидролизует ацетилхолин, обеспечивая нормальное функционирование холинергических синапсов и эффективно удаляя отработавший медиатор из синаптической щели. Молекулярное разнообразие фермента определяется способностью Т-пептида связываться со структурными субъединицами, образуя гетеромерные формы. В нервно-мышечных соединениях такой структурной субъединицей является коллаген Q, формирующий коллагеноподобный гомотримерный хвост длиной около 50 нм. С помощью этого хвоста каталитическая субъединица ацетилхолинэстеразы прикрепляется к базальной мембране внеклеточного матрикса синаптической щели за счет его ассоциации с протеогликанами. Таким образом, коллаген Q содержит сигнальный пептид, пролин-богатый домен, взаимодействующий с ацетилхолинэстеразой путем образования дисульфидных связей, коллагеновый домен с высоко консервативными цистеинами, стабилизирующими триплексную структуру, и домены связывания с протеогликанами, обеспечивающие прикрепление триплексной структуры к базальной мембране. Рецессивные мутации в гене COLQ идентифицированы у пациентов с недостаточностью синаптической эндогенной ацетилхолинэстеразы — одного из наследственных вариантов врожденного миастенического синдрома (Ohno et al., 1998, 1999; Donger et al., 1998).

Врожденные миастенические синдромы — гетерогенная группа тяжелых наследственных заболеваний, обусловленных аномалиями нервно-мышечных соединений. Их классифицируют по месту трансмиссионного дефекта: пресинаптические, синаптические или постсинаптические (Engel et al., 2003). *Пресинаптический миастенический синдром*, сопровождающийся эпизодической атаксией, составляет около 15%, и он обусловлен мутациями в гене холинацетилтрансферазы (CHAT). Наиболее распространенным (75%) является *постсинаптический миастенический синдром*, который по характеру кинетического дефекта делится на два варианта с быстрым каналом и более часто встречающимся медленным каналом. Клинически эти варианты не отличаются друг от друга. И в том, и в другом случае мутантными оказываются гены различных субъединиц ацетилхолинового рецептора: альфа (CHRNA1), бета (CHRNB1), дельта (CHRND) и эпсилон (CHRNE). Однако причиной развития варианта с быстрым каналом являются инактивирующие гомозиготные мутации, и заболевание в этом случае наследуется по аутосомно-рецессивному типу. При варианте с медленным каналом мутации в генах различных субъединиц ацетилхолинового рецептора обладают доминантно-негативным эффектом, а само заболевание наследуется по аутосомно-доминантному типу. В некоторых случаях у больных с врожденным миастеническим синдромом обнаруживают мутации в гене RAPSN, продукт которого играет определяющую роль в кластерировании ацетилхолиновых рецепторов в синаптической щели.

Синаптический вариант врожденного миастенического синдрома встречается в 10% случаев, и он обусловлен недостаточностью синаптической ацетилхолинэстеразы, причиной развития которой являются инактивирующие рецессивные мутации в гене ассоциированного с ней коллагена Q. В опытах in vitro показано, что мутации в гене COLQ, расположенные проксимальнее области, кодирующей домен связывания с ацетилхолинэстеразой, препятствуют ее взаимодействиию с коллагеном Q, в то время как более дистальные мутации предотвращают образование гетеромерных форм фермента (Ohno et al., 1998). В любом случае, в итоге не происходит встраивания ацетилхолинэстеразы в базальную пластинку синаптической щели. Подавляющее большинство мутаций в гене COLQ сопровождается преждевременной терминацией трансляции. Мажорной среди палестинских арабов является нонсенс-мутация G240X (Shapira et al., 2002). Редкая гомозиготная миссенс-мутация Y431S идентифицирована у 6 сибсов в одной инбредной испанской семье (Donger et al., 1998). Показано, что мутация нарушает прикрепление коллагена Q к нервно-мышечному соединению.

В таблице 4.27 представлено краткое описание модельных линий животных с мутациями в генах, кодирующих белки с коллагеноподобными доменами. Трансгенные мыши, гетерозиготные по делеции гена Sftpb, имеют повышенную чувствительность к индуцируемому кислородом повреждению легких, хотя у гетерозиготных родителей, больных альвеолярным протеинозом, не наблюда-

Таблица 4

Фенотипические особенности модельных линий мышей с мутациями в генах, содержащих (Gly-X-Y)-повторы

Белок, ген	Мутация	Фенотип
Сурфактант-ассоциированный апобелок B; SFTPB, SFTP3	гетерозиготная делеция гена Sftpb у мышей	повышенная чувствительность к индуцируемому кисло дом повреждению легких
Сурфактант-ассоциированный апобелок C; SFTPC, SFTP2	направленная инактивация гена Sftpc у мышей	изменения механических свойств легких, обусловлен нарушением стабильности сурфактантных комплексов
Сурфактант-ассоциированный апобелок D; SFTPD, SFTP4	направленная инактивация гена Sftpd у мышей	прогрессирующее накопление в альвеолярном простр стве сурфактантных липидов и белков A и B; прогресси ющая эмфизема легких и субплевральный фиброз, ассо ированный с хроническим воспалением и увеличением тивности матриксной металлопротеиназы 9
Субкомпонент C1q комплемента, альфа полипептид; C1QA	направленная инактивация гена C1qa у мышей	повышенная смертность, высокая чувствительность к вазивной легочной аспергиллезной инфекции, гломер нефрит с иммунными отложениями и множественн очагами апоптоза
Адипонектин — белок, родственный C1q и коллагенам X и VIII; ACDC, APM1, ACRP30	направленная инактивация гена Acrp30 у мышей	индуцируемая диетой тяжелая инсулинорезистентно нарушение метаболизма жирных кислот; увеличени роятности васкулярного рестеноза, после ангиопласт увеличение зон апоптоза и инфаркта миокарда при ре фузионной ишемии
Эктодисплазин A; ED1, EDA, EDA1	генетическая линия мышей «Tabby» (Ta)	многочисленные эпидермальные нарушения, затраги щие кожные покровы, потовые железы, волосяные фо кулы и зубы
	трансгенная линия мышей «Tabby» с экспрессией изоформы EDA-A1	нормализация роста шерсти, зубов, развития дерма ного гребня и потовых желез
Коллаген Q, ассоциированный с ацетилхолинэстеразой; COLQ	направленная инактивация гена ColQ у мышей	задержка роста и гибель до наступления половой зре с отсутствием асимметричной ацетилхолинэстеразы

ется никаких легочных аномалий (Tokieda et al., 1999).

Трансгенные мыши с инактивированным геном Sftpc, не имеющие сурфактантного белка C, рождаются и вырастают до взрослого состояния без видимых легочных аномалий (Glasser et al., 2001). Однако при их обследовании выявляются изменения механических свойств легких, обусловленные нарушением стабильности сурфактантных комплексов. По-видимому, сурфактантный белок C играет определяющую роль в стабилизации сурфактанта при небольшом объеме легких. Именно эти условия сопровождают острый респираторный дистресс-синдром у новорожденных и взрослых.

Наследственных заболеваний, обусловленных мутациями в гене сурфактантного белка D, до сих пор не выявлено. Однако у трансгенных мышей с инактивированным геном Sftpd наблюдается прогрессирующее накопление в альвеолярном пространстве сурфактантных липидов и белков A и B (Botas et al., 1998). К 8-недельному возрасту количество фосфолипидов в альвеолах легких в 8 раз превышает норму. Одновременно отмеч 10-кратное превышение альвеолярных мак гов, причем многие из них многоядерные и и необычный пенистый вид. Альвеолоциты II гиперпластичны и содержат гигантские лам ные тельца. Необычный гомеостаз сурфактан оказывает влияния на их поверхностную а ность, постнатальную респираторную фун или выживание. Таким образом, основная сурфактантного белка D заключается в подд нии нормального гомеостаза сурфактанта. В нейшем у гомозиготных мутантов развив прогрессирующая эмфизема легких и суб ральный фиброз, ассоциированный с хронич воспалением и увеличением активности ма ной металлопротеиназы 9 (Wert et al., 2

У (Spd–/–)-мышей нарушен ответ на ис венное инфицирование вирусом гриппа A – (LeVine et al., 2001). Скорость очищения л от вируса достоверна снижена и одновре увеличена продукция воспалительных цито Эти результаты указывают на участие сурфа

ного белка D в инициации защитных реакций в легких в ответ на действие респираторных патогенов.

Трансгенные мыши с инактивированным геном C1qa имеют повышенную смертность и высоко чувствительны к инвазивному легочному апергиллезу (Botto et al., 1998; Garlanda et al., 2002). У 25% мутантных животных уже к 8-месячному возрасту развивается гломерулонефрит с иммунными отложениями и множественными очагами апоптоза. Подобные гломерулярные апоптозные тельца присутствуют и у (C1qa–/–)-мышей, не имеющих гломерулонефрита. Фенотипические проявления C1q-недостаточности у трансгенных мышей зависят от генетического фона. Эти наблюдения не противоречат предположению о том, что ведущая роль в патогенезе C1q-недостаточности принадлежит аутоиммунным процессам.

У трансгенных мышей с инактивированным геном Apm1 при определенной диете развивается тяжелая инсулинорезистентность (Maeda et al., 2002). У них нарушен метаболизм свободных жирных кислот и наблюдаются изменения в регуляции экспрессии ряда генов, кодирующих, в частности, транспортер 1 жирных кислот (FATP1), фактор некроза опухолей (TNFA), субстрат 1 инсулинового рецептора (IRS1), что в конечном счете приводит к уменьшению активности фосфатидилинозитол-3-киназы (PI3K) в мышцах мутантных животных.

В модельных экспериментах, выполненных на (Apm1–/–)-мышах, показано, что недостаточность адипонектина резко увеличивает вероятность васкулярного рестеноза, после баллонной катетеризации (Matsuda et al., 2002). Это происходит за счет утоньшения интимы и увеличения пролиферации гладкомышечных клеток сосудов. Таким образом, терапевтическая стратегия, направленная на предотвращение васкулярного рестеноза после ангиопластики, должна включать повышение сы-

Таблица 4.28

Основные нозологические формы наследственных коллагенопатий

Анализируемая патология	Нозологическая форма, тип	Ген	Белок
Несовершенный остеогенез	несовершенный остеогенез, аутосомно-доминантный, тип I; тип II; тип III; тип IV; элерсоподобный	COL1A1 COL1A2	коллаген I типа
	несовершенный остеогенез, аутосомно-доминантный, тип IIB; тип VII	CRTAP	фермент биосинтеза коллагена
	несовершенный остеогенез, аутосомно-доминантный, тип VIII	P3H1, LEPRE1	— » — — » —
	синдром Брука, тип 2	PLOD2	— » —
Остеопороз	остеопороз, остеопения, болезнь Caffey	COL1A1 COL1A2	коллаген I типа
Синдром Элерса–Данло (СЭД)	СЭД, классический, тип I; тип II	COL5A1 COL5A2 COL1A1	коллаген V и I типа
	СЭД, артериальный, тип IV; тип III	COL3A1	коллаген III типа
	СЭД, гипермобильный		
	акрогерия		
	аневризма аорты, абдоминальная		
	дисплазия артерий, фибромышечная		
	СЭД, кифосколиотический, тип VI	PLOD1	фермент биосинтеза коллагена
	СЭД, артрохолазисный, тип VIIA, VIIB	COL1A1 COL1A2	коллаген I типа
	СЭД, дерматопраксисный, тип VIIC	ADAMTS2	фермент биосинтеза коллагена
	СЭД, кардиальный	COL1A2	коллаген I типа
	СЭД, тип III, доброкачественной гипермобильности суставов	TNXB	регулятор размещения коллагена

Анализируемая патология	Нозологическая форма, тип	Ген	Белок
Хондродисплазия	спондилоэпифизарная дисплазия	COL2A1	коллаген II и XI типов
	спондилоэпиметафизарная дисплазия Струдвика		
	спондилопериферическая		
	платиспондилическая скелетная дисплазия Торранца		
	ахондрогенез, тип II гипохондрогенез		
	дисплазия Книста, тип II		
	аваскулярный некроз головки бедра, первичный		
	метафизарная хондродисплазия, тип Шмида	COL10A1	коллаген X типа
	спондилометафизарная дисплазия, японская		
Артроофтальмопатия	синдром Стиклера, тип 1	COL2A1	коллаген II и XI типов
	самопроизвольная отслойка сетчатки		
	витреоретинопатия с эпифизарной дисплазией фаланг		
	синдром Стиклера, тип 2	COL11A1	коллаген XI типа
	синдром Маршалла		
	синдром Маршалла/Стиклера		
	синдром Стиклера, тип 3	COL11A2	
Остеоартроз	отоспондиломегаэпифизарная дисплазия, аутосомно-рецессивная		
	отоспондиломегаэпифизарная дисплазия, синдром Вейссенбахера-Цвеймюллера		
	остеоартроз, невыраженная хондродисплазия	COL2A1	коллаген II и XI типов
	эпифизарная дисплазия, множественная, тип 1	COL9A1	коллаген IX типа
	эпифизарная дисплазия, множественная, тип 2	COL9A2	
	эпифизарная дисплазия, множественная, тип 3	COL9A3	
	болезнь межпозвоночных дисков	COL9A2 COL9A3	
Офтальмопатия	витреоретинальная дегенерация Вагнера	COL2A1	коллаген II и XI типов
	дистрофия роговицы, эндотелиальная, Fuchs типа	COL8A2	коллаген VIII типа
	дистрофия роговицы, полиморфная задняя, тип 2		
	витреоретинальная дегенерация с отслоением сетчатки, Кноблоха	COL18A1	коллаген XVIII типа
Нефропатия	синдром Альпорта, аутосомно-рецессивный	COL4A3 COL4A4	коллаген IV типа
	синдром Альпорта, X-сцепленный	COL4A5	
	гематурия доброкачественная, семейная	COL4A3 COL4A4	
	лейомиоматоз пищевода и гениталий, диффузный, с нефропатией	COL4A5 + COL4A6	
Порэнцефалия	порэнцефалия, семейная	COL4A1	
Миопатия	миопатия Бетлема, врожденная, с контрактурами суставов, доброкачественная	COL6A1 COL6A2 COL6A3	коллаген VI типа
	миодистрофия Ульриха, врожденная, склероатоническая		

Анализируемая патология	Нозологическая форма, тип	Ген	Белок
Буллезный эпидермолиз	буллезный эпидермолиз, дистрофический, тип Халлопеа-Сименса; тип Пасини; претибиальный; тип Коккейна–Турена; тип Барта; зудящая форма; с расщеплением рогового слоя эпидермиса, проходящий буллезный дермолизис новорожденных	COL7A1	коллаген VII типа
	буллезный эпидермолиз, атрофический, пограничный, генерализованный, атрофический, доброкачественный, аутосомно-рецессивный, аутосомно-доминантный, пограничный, локализованный	COL17A1	коллаген XVII типа
Тугоухость	тугоухость сенсоневральная, несиндромальная, аутосомно-доминантная, DFNA13; аутосомно-рецессивная, нейросенсорная, несиндромальная DFNB53	COL11A2	коллаген XI типа
Дистрофия ногтей	врожденная дистрофия ногтей пальцев стоп, изолированная	COL7A1	коллаген VII типа

вороточного адипонектина. При реперфузионной ишемии у (Apm1–/–)-мышей наблюдается достоверное увеличение величины зон апоптоза и инфаркта миокарда по сравнению с мышами дикого типа (Shibata et al., 2005). В этих зонах повышена экспрессия гена фактора некроза опухолей (TNFA). При предварительном введении адипонектина зоны апоптоза и инфаркта уменьшаются, также как снижается уровень экспрессии гена TNFA. Это происходит как у мутантных животных, так и у мышей дикого типа. В культивируемых кардиоцитах адипонектин ингибирует апоптоз и продукцию Tnfα. Таким образом, адипонектин защищает сердце от повреждений, обусловленных реперфузионной ишемией.

Моделью Х-сцепленной ангидротической эктодермальной дисплазии являются две независимо полученные генетические линии мышей «Tabby» (Ta), характеризующихся многочисленными эктодермальными нарушениями, затрагивающими кожные покровы, потовые железы, волосяные фолликулы и зубы. В каждой из двух линий «Tabby» идентифицированы мутации в гене Ta, гомологичном гену ED1 человека (Srivastava et al., 2001). При трансгенной экспрессии изоформы EDA-A1 в линиях «Tabby» многие фенотипические особенности мутантных животных почти полностью исчезают. В первую очередь, это относится к росту шерсти, зубов, развитию дермального гребня и потовых желез. Генотерапевтический эффект достигался и при введении беременным «Tabby» мышам рекомбинантной формы EDA1 при обеспечении проникновения генетической конструкции через фетоплацентарный барьер (Gaide, Schneider, 2003). Это первый пример коррекции генетического дефекта развития путем кратковременного введения в плод рекомбинантного белка.

Для исследования сигнальных путей, активируемых эктодисплазином, проведено сравнение экспрессионного профиля генов в мутантной линии «Tabby», в трансгенной линии «Tabby» с экспрессией изоформы EDA-A1 и у мышей дикого типа (Cui et al., 2002). Для этого использовалась техника «микроэррей», т. е. проводилась гибридизация на биочипах, содержащих около 15 000 фрагментов кДНК мыши. Чувствительность используемой системы позволяла одновременно анализировать экспрессию около 8500 генов. Достоверные изменения экспрессии в мутантной линии «Tabby» наблюдались только для 32 генов, причем половина из них восстанавливала нормальный уровень экспрессии в трансгенной линии «Tabby» с введенным геном EDA1. Особенно значительные нарушения регуляции экспрессии отмечены для нескольких генов матриксных белков — Col1a1, Col1a2, Col3a1 и Sparc, кодирующих соответственно коллагены I и III типов, а также остеонектин.

Трансгенная инактивация гена ColQ у мышей приводит к задержке роста и гибели большинства мутантных животных до наступления половой зрелости (Feng et al., 1999). У (ColQ–/–)-мышей полностью отсутствует асимметричная ацетилхолинэстераза в сердечной и скелетных мышцах, в нервно-мышечных соединениях и мозге. Кроме того, у них не происходит образования глобулярных тетрамеров фермента. Несмотря на это, нерв-

но-мышечная функция у мутантных гомозигот не утрачена полностью, что свидетельствует о существовании определенного компенсаторного механизма.

4.7. РЕЗЮМЕ

В настоящее время в 24 коллагеновых генах и 5 генах ферментов биосинтеза коллагенов идентифицированы мутации, ассоциированные с 75 наследственными заболеваниями. Для большинства коллагеновых генов и особенно для генов α-цепей коллагенов I, II, III, VII и IX типов характерен множественный аллелизм. Количество заболеваний, обусловленных мутациями в одном и том же гене, варьирует от 2 для генов коллагенов IV, V, VI, X типов до 9, 10, 12 и 13 для генов COL7A1, COL1A2, COL1A1 и COL2A1 соответственно — табл. 4.5. В то же время, мутации в генах разных α-цепей одного и того же коллагена часто приводят к одинаковым заболеваниям. Напомним, что с формально-генетической точки зрения заболевания, входящие в одну аллельную серию, следует трактовать не как самостоятельные заболевания, а как клинические вариации одной и той же нозологической формы. С другой стороны, заболевания, обусловленные мутациями в разных генах, являются разными даже в том случае, если их клиническая дифференцировка невозможна. Однако нам представляется, что с практической точки зрения удобно сохранение классификации заболеваний, основанной на клинико-инструментальных критериях. При этом необходимо указывать аллельную принадлежность подобных заболеваний. В таблице 4.28 представлены основные нозологические формы наследственных коллагенопатий.

Ведущее место среди этих заболеваний занимают различные формы:

— *несовершенного остеогенеза*, обусловленного генетическими дефектами мажорного фибриллярного коллагена I типа и фермента P3h1, участвующего в его биосинтезе. Клинические проявления этих нарушений варьируют от изолированного остеопороза, дебютирующего в среднем или даже пожилом возрасте, до неонатально летальных форм несовершенного остеогенеза II типа;

— *синдрома Элерса–Данло*, классические варианты которого обусловлены генетическими дефектами коллагена V. Разнообразие клинических проявлений СЭД определяется участием в генетическом контроле этого состояния коллагенов I и III типов, а также ферментов биосинтеза и катаболизма коллагеновых белков;

— *хондродисплазий и артропатий*, обусловленных генетическими дефектами мажорного хрящевого коллагена II, а также минорных хрящевых коллагенов IX, X и XI типов;

— *офтальмопатий*, как изолированных, так и синдромальных, обусловленных генетическими дефектами коллагенов II, XI, VIII и XVIII типов;

— *нефропатий*, ограничивающихся генетическими дефектами базального коллагена IV;

— *буллезного эпидермолиза*, различные варианты которого связаны с генетическими дефектами коллагенов VII и XVII типов;

— *миопатий*, обусловленных исключительно генетическими дефектами коллагена VI.

Тугоухость часто входит в структуру наследственных коллагенопатий, обусловленных мутациями в генах коллагегнов I, II, IV и XI типов, участвующих в передаче слухового сигнала. Некоторые изолированные варианты как аутосомно-рецессивной, так и аутосомно-доминантной тугоухости обусловлены мутациями в одном из генов коллагена XI. Сопутствующими симптомами многих вариантов наследственных коллагенопатий и в первую очередь СЭД и буллезного эпидермолиза являются *дистрофия ногтей, несовершенный дентиногенез, парадонтоз.* Один из генетических вариантов *изолированной дистрофии ногтей* обусловлен мутациями в гене коллагена VII типа.

Пролапс митрального и других клапанов сердца входит в структуру синдрома Стиклера, классических форм СЭД и является ведущим при аутосомно-рецессивной кардиальной форме этого заболевания.

Полиморфные мутации в генах коллагена I, II и III типов повышают риск возникновения и развития остеопороза, остеоартроза и аневризмы аорты.

Спектр заболеваний, обусловленных мутациями в генах, кодирующих белки с коллагеноподобными доменами, достаточно разнообразен. Среди них, наряду с генетически обусловленными формами легочного фиброза, имеются моногенные варианты эктодермальной дисплазии, нефропатии и офтальмопатии. Однако для этой группы генов в большей степени характерны ассоциативные связи полиморфных мутаций с широкораспространенными мультифакториальными заболеваниями, такими, в первую очередь, как сердечно-сосудистая патология и легочная недостаточность.

Глава 5

НАСЛЕДСТВЕННЫЕ ДИСПЛАЗИИ СОЕДИНИТЕЛЬНОЙ ТКАНИ, ОБУСЛОВЛЕННЫЕ МУТАЦИЯМИ В ГЕНАХ НЕКОЛЛАГЕНОВЫХ БЕЛКОВ ВНЕКЛЕТОЧНОГО МАТРИКСА

5.1. ПРОТЕОГЛИКАНОПАТИИ

Протеогликаны, состоящие из коровых белков и ковалентно связанных с ними цепей гликозаминогликанов, являются после коллагенов основными белковыми компонентами соединительной ткани, на долю которых приходится до 30% ее сухой массы. Протеогликаны располагаются во внеклеточном матриксе и на поверхности большинства клеток, практически, всех тканей. Это обширное семейство, насчитывающее более 35 различных белков, обладающих выраженной тканеспецифичностью. Функции протеогликанов особенно важны в эмбриогенезе при регуляции эпителиально-мезенхимальных взаимодействий, а также в контроле клеточного роста, адгезии, пролиферации, осуществлении межклеточных контактов и клеточно-субстратных взаимодействий. В 1 главе мы уже давали краткую характеристику протеогликанов. Их основные свойства суммированы в таблице 5.1.

Напомним, что малые интерстициальные протеогликаны непосредственно участвуют в регуляции сборки коллагенов в фибриллы более высокого порядка и ограничивают их рост в диаметре. Такими же функциями обладают небольшие протеогликаны с лейцин-богатыми повторами, выделяемые в отдельное подсемейство. Во внеклеточном пространстве распределены наиболее многочисленные хондроитинсульфат- и дерматансульфат-протеогликаны. Их взаимодействия с коллагеновыми и эластическими волокнами обеспечивают механические свойства многих соединительных тканей. В отличие от этого, гепарансульфат-протеогликаны являются трансмембранными белками и выполняют функции рецепторов для белков внеклеточного матрикса, ростовых факторов и ангиогенных пептидов. Последние взаимодействия особенно важны для обеспечения процессов неоваскуляризации, клеточного деления и роста, необходимых при заживлении ран.

Нет сомнения в том, что протеогликаны играют важную роль в формировании предрасположенности к распространенным мультифакториальным заболеваниям, в первую очередь, к сердечно-сосудистой патологии. Внеклеточный матрикс субэндотелиума, в значительной степени состоящий из протеогликанов, играет определяющую роль в задержании атерогенных липопротеинов — первого шага в формировании атеросклеротических бляшек. Имеются прямые доказательства ионных взаимодействий между основными аминокислотами апоВ100 и негативно заряженными сульфатными группами протеогликанов. Атерогенность апоВ-содержащих липопротеинов низкой плотности зависит, в частности, от их аффинитета по отношению к протеоглиганам сосудистой стенки (Skalen et al., 2002). Модельные мыши с дефек-

Таблица 5.1

Характеристика протеогликанов (ПГ)

Белок; структурные особенности; ген, хромосомная локализация, OMIM	Ткани и клетки с наивысшим уровнем экспрессии	Функции
Малые интерстициальные (SIPG) и малые лейцин-богатые (SLRP) протеогликаны		
** Протеогликан-I, бигликан; PG1, BGN; Xq28; 301870	многие типы соединительной ткани	взаимодействует с трансформирующим фактором роста β
Протеогликан-II, декорин; DCN, PG2; 12q13.2; 125255		участвует в регуляции эпителиально-мезенхимальных взаимодействий в период органогенеза
** Фибромодулин; кератансульфат ПГ с лейцин-богатыми повторами; FMOD; 1q32.1; 600245	суставы, сухожилия, связки, роговица глаза	обеспечивает ригидность сухожилий
** Люмикан; кератансульфат ПГ с лейцин-богатыми повторами; LUM; 12q21.3–q22; 600616	роговица глаза, сухожилия, интерстициальный коллагеновый матрикс сердца, аорты, кожи, скелетных мышц, межпозвоночных дисков	модулятор ригидности сухожилий; отвечает за пространственную организацию фибрилл в роговице, обеспечивая ее прозрачность
* Кератокан; кератансульфат ПГ с лейцин-богатыми повторами; KERA; 12q22; 603288	нейрональный гребень, роговица глаза	обеспечивает прозрачность роговицы глаза
Экстраклеточный матриксный белок 2; высокий уровень гомологии с декорином и кератоканом; ECM2; 9q22.3; 603479	жировая ткань, матка, яичники и молочная железа	
*, ** Никталопин; ПГ с лейцин-богатыми повторами; NYX; Xp11.4; 300278	почки, сетчатка глаза, в меньшей степени — мозг, тестис, мышцы	обеспечивает функционирование фоторецепторов, интернейронов, ганглиев
Подокан; малый лейцин-богатый ПГ секреторных гранул; PODN; 1p32.3; 608661	подоциты эндотелиальных клеток сосудов, гломерулярной базальной мембраны	регулирует структурную целостность коллагеновых фибрилл внеклеточного матрикса
Хондроитинсульфат и дерматансульфат протеогликаны (CSPG и DSPG)		
* Аггрекан; коровый хрящевой хондроитинсульфат ПГ CSPG1, AGC1; 15q26.1; 155760	главный хрящевой протеогликан	обеспечивает упругость и ригидность хряща
Версикан; фибробластный хондроитинсульфат ПГ CSPG2; 5q12–q14; 118661	гиалиновый хрящ, нервная система, вены, артерии, базальный слой эпидермиса	обеспечивает механические свойства гиалинового хряща, ассоциирован с эластическими волокнами
Нейрокан; имеет высокий уровень гомологии с аггреканом и версиканом CSPG3, NCAN; 19p12; 600826	ЦНС	модулирует клеточную адгезию и миграцию
Нейрогликан С; CSPG5, NGC; 3p21.3; 606775	ЦНС	трансмембранный ПГ
Меланома-ассоциированный ПГ; CSPG4; Chr.15; 601172	меланома	контролирует рост, адгезию, межклеточные контакты и клеточносубстратные взаимодействия

Белок; структурные особенности; ген, хромосомная локализация, OMIM	Ткани и клетки с наивысшим уровнем экспрессии	Функции
Бамакан; ПГ базальных мембран, ассоциирован с хроматином; CSPG6, BAM; 10q25; 606062	тестис, ЦНС, многие другие типы соединительной ткани	участвует в образовании кохезинового комплекса, необходимого для конъюгации сестринских хроматид
Бревикан; самый короткий хондроитинсульфат ПГ; CSPG; 600347	первичные церебеллярные астроциты	
Интерфоторецепторный матриксный ПГ 1; IMPG1; 6q13–q15; 602870	сетчатка глаза	взаимодействует с гиалуронаном, обеспечивая ретинальную адгезию и жизнеспособность фоторецепторов
Интерфоторецепторный матриксный ПГ 2; IMPG2; 3q11.2; 607056	сетчатка глаза (между фоторецепторами и пигментным эпителием глазного дна), пинеальная железа	обеспечивает жизнеспособность фоторецепторов
Протеогликан-1 секреторных гранул, серглицин, содержит серин/глицин-богатый коровый пептид; PRG1; 10q22.1; 177040	клетки гемопоэтического ряда	участвует в гемопоэзе
Протеогликан-2 секреторных гранул, имеет гомологию с лектином; PRG2; 11cen–q12; 605601	эозинофильные гранулы	цитотоксический полипептид с противомикробной и противогрибковой активностью
Протеогликан-3 секреторных гранул; PRG3; 11cen–q12; 606814	эозинофильные гранулы костного мозга	цитотоксический полипептид
* Протеогликан-4; PRG4; 1q24–q25; 604283	хондроциты суставного хряща, синовиальные оболочки	сывороточный адгезивный гликопротеин и секреторный муцин
Дерматопонтин; DPT, 1q12–q23, 125527	соединительная ткань, фибробласты, мышцы, сердце, легкие, поджелудочная железа	связывается с протеогликанами и клетками
Дерматан сульфат ПГ 3; DSPG3; 12q21, 601657	хондроциты	
Гепарансульфат-протеогликаны (HSPG) — глипикан-родственные (GRIPS) и синдекан-подобные (SLIPS)		
Глипикан-1; глипикановый гепарансульфат ПГ; GPC1, 2q35–q37; 600395	эндотелий сосудов, тубулярные клетки почек	рецептор эндостатина, важен для обеспечения его активности
* Глипикан-3; GPC3; Xq26; 300037	многие типы соединительной и других тканей	формирует комплекс с IGF2 и модулирует его активность
Глипикан -4; GPC4, Xq26, 300168		критическая роль в опосредовании активности эндостатина
Глипикан -5; GPC5, 13q32; 602446	ЦНС и некоторые другие ткани; гиперэкспрессия в клеточных линиях лимфомы	контроль клеточного деления и регуляции роста
*, ** Перлекан; состоит из 5 доменов, один из которых — гепаран-связывающий, является уникальным, остальные гомологичны доменам рецептора липопротеинов низкой плотности, N-терминальному району короткой цепи ламинина A и B, NCAM и глобулярному С-терминальному району ламинина A; HSPG2; 1p36.1; 142461	главный компонент базальных мембран, некоторые другие ткани, в том числе, хрящ	регуляция клеточного роста, дифференцировки и адгезии путем стабилизации других трансмембранных макромолекул, корецептор Fgf2

Белок; структурные особенности; ген, хромосомная локализация, OMIM	Ткани и клетки с наивысшим уровнем экспрессии	Функции
** Синдекан1; CD138 антиген, интегральный мембранный белок, действующий как рецептор для белков внеклеточного матрикса; SDC1, 2p24.1; 186355	предшественники В-клеток костного мозга, В-лимфоциты, ассоциированные с внеклеточным матриксом; эндотелий	транс-HIV рецептор, главный модулятор Wnt-сигнального пути; участвует в регуляции выброса нейтрофилов при повреждении ткани

* найдена ассоциация с наследственными заболеваниями соединительной ткани.
** созданы генетические модельные линии.

Таблица 5.2

Наследственные дисплазии соединительной ткани, обусловленные мутациями в генах протеогликанов

Нозологическая форма	Основные клинические критерии диагностики	Белок, ген, OMIM
Плоская роговица, аутосомно-рецессивная; CNA2; 217300	гиперметропия (+10D или >), помутнение роговицы, раннее образование старческих бляшек	кератокан; KERA; 603288
Стационарная ночная слепота, врожденная, тип 1, Х-сцепленная; CSNB1; 310500	врожденная стационарная ночная слепота с миопией	никталопин; NYX; 300278
Спондилоэпифизарная дисплазия Кимберлея, аутосомно-доминантная; SEDK; 608361	укорочение туловища и конечностей в сочетании с ранней артропатией	аггрекан; AGC1; 155760
Камптодактилия-артропатия-соха vara-перикардита синдром, аутосомно-рецессивный; CACP; 208250	врожденные флексорные контрактуры пальцев, семейные гипертрофические синовиты, соха vara, в ряде случаев — перикардит	протеогликан-4; PRG4; 604283
Дисморфия Симпсона, бульдогоподобный синдром Симпсона-Голаби-Бехмела, Х-сцепленный; SGBS; 312870	гиперстеническое телосложение, укорочение верхних конечностей, брахидактилия и расширение пальцев кистей, прогнатия, широкий корень и вывернутый кончик носа, макроглоссия	глипикан-3; GPC3; 300037
Хондродистрофическая миотония, синдром Шварца-Джампеля, аутосомно-рецессивная; SJS1; 255800	миотоническая миопатия, хондродистрофия, нанизм, глазные и лицевые дизморфии	перлекан; HSPG2; 142461
Диссегментальная дисплазия Сильвермана-Хандмакера, аутосомно-рецессивная; DDSH; 224410	летальная форма неонатальной карликовости с диспропорциональным укорочением конечностей	- « -
Фразера синдром, аутосомно-рецессивный; FRAS1; 219000	множественные врожденные пороки развития, включающие криптоофтальм, синдактилию, агенезию почек	Fras1-родственный экстраклеточный матриксный белок 2; FREM2; 608945

тами во взаимодействии между протеогликанами и липопротеинами низкой плотности значительно меньше подвержены атеросклерозу по сравнению с нормальными животными.

В данной главе мы будем обсуждать наследственные ДСТ, обусловленные мутациями в генах протеогликанов или ферментов их биосинтеза. Далеко не во всех таких генах найдены мутации, ассоциированные с наследственными заболеваниями человека, получившими название протеогликанопатий — таблицы 5.2, 5.4. Подобно наследственным коллагенопатиям, протеогликанопатии клинически могут проявляться хондродисплазиями, патологией суставов, скелета, глаз и др. Для большинства подобных болезней характерен синдромальный характер поражения. Однако, в отличие от коллагенопатий, наследование этих заболеваний в подавляющем большинстве случаев осуществляется по аутосомно-рецессивному типу. Существует много линий животных, чаще всего, по-

Таблица 5.3

Фенотипические особенности модельных линий мышей с мутациями в генах протеогликанов

Белок, ген	Мутация	Фенотип
Фибромодулин; FMOD	направленная инактивация гена Fmod мыши	у (Fmod–/–)-мышей — увеличение числа незрелых волокон коллагена, снижение тугоподвижности сухожилий, усиливающееся при дополнительной инактивации гена Lum
Люмикан; LUM	направленная инактивация гена Lum мыши	у (Lum–/–)-мышей — небольшое снижение силы сухожилий
	направленная инактивация генов Lum и Fmod мыши	(Lum–/– и Fmod–/–)-мыши проявляют черты синдрома Элерса-Данло
Никталопин; NYX	природная мутантная линия мышей nob (nob-wave) — делеция 85-нуклеотидов в гене Nyx	значительное уменьшение световой чувствительности
Протеогликан-I, бигликан; PG1, BGN	направленная инактивация гена Bgn мыши	у мутантных гомозигот — задержка костного возраста и остеопороз костей
Аггрекан; CSPG1, AGC1	природная мутантная линия мышей cmd (cartilage matrix deficiency) — делеция 7-нуклеотидов в гене Agc1	с возрастом у гетерозигот — задержка роста, искривление спинного хребта, гиперлордоз, спастическая походка и смерть от истощения; при гистологическом анализе — грыжи, дегенерация позвоночных дисков и хондроцитов
Перлекан; HSPG2	направленная инактивация гена Hspg2 мыши	40% (Hspg2–/–)-мышей погибают в эмбриогенезе, остальные — сразу после рождения; характерны микромелия, широкие, искривленные длинные трубчатые кости, узкая грудная клетка и черепно-лицевые аномалии; в хрящевой ткани — дезорганизация столбчатой структуры хондроцитов и коллагенового матрикса, нарушение эндохондральной оссификации; возможно сочетание хондродисплазии с экзэнцефалией
Синдекан1; SDC1	трансгенная экспрессия гена Sdc1 в гипоталамусе мышей	гиперфагия, ожирение, сходное с тем, которое вызывается уменьшением действия α-меланоцит-стимулирующего гормона
Синдекан3; SDC3	направленная инактивация гена Sdc3 мыши	у (Sdc3–/–)-мышей — нарушение двигательной функции, фиброз, гиперплазия мышечных ядер и сателлитных клеток; в неповрежденных мышцах и после индукции регенерации — увеличение числа регенерирующих волокон; мутантные мыши худы и устойчивы к диет-индуцируемому ожирению

лученных путем трансгеноза, с мутациями в генах протеогликанов, а также в генах ферментов биосинтеза гликозаминогликанов — таблица 5.3. Эти линии используются в качестве модельных для изучения патогенеза наследственных протеогликанопатий и разработки методов специфической терапии.

5.1.1. Наследственные заболевания, обусловленные мутациями в генах малых интерстициальных и лейцин-богатых протеогликанов

Специфическая гомозиготная миссенс-мутация в гене KERA, кодирующем малый интерстициальный кератансульфат-протеогликан — кератокан, обнаружена у 46 финских больных *плоской роговицей II-го типа* — таблица 5.2 (Pellegata et al., 2000). Считается, что аутосомно-рецессивная форма этого заболевания характеризуется более выраженными нарушениями со стороны органа зрения, чем аутосомно-доминантная (Eriksson et al., 1973). Так, степень гиперметропии обычно превышает +10D, более выражена степень помутнения роговицы и корнеальной паренхимы, и уже в раннем детском возрасте формируются старческие бляшки диска зрительного нерва или стекловидной пластинки. Идентифицированная мутация — N247S, входящая в базу данных специфических финских мутаций, приводит к замене аспарагина на серин в лейцин-богатом повторе, наиболее консервативном среди SLRP-протеогликанов. Специфические финские мутации найдены, по крайней мере, для 30 различных моногенных заболеваний (Sipila and Aula, 2002). Интересно отметить, что мутация N247S в гетерозиготном состоянии была обнаружена у 2-х из 126 обследованных доноров — жителей тех же северо-восточных районов Финляндии, откуда большинство больных были родом. В то же время, ни у одного из обследованных доноров, проживающих в юж-

Таблица 5.4

Наследственные дисплазии соединительной ткани, обусловленные мутациями в генах ферментов биосинтеза протеогликанов

Болезнь; OMIM	Основные клинические критерии диагностики	Белок, ген, хромосомная локализация, OMIM
Макулярная дистрофия роговицы глаза, I и II типа, аутосомно-рецессивная; MCD; 217800	прогрессирующее точечное помутнение роговичной оболочки глаза, приводящее к двусторонней потере зрения; при I типе в отличие от II типа в сыворотке пациента отсутствует сульфатированный кератансульфат	углеводная сульфотрансфераза 6, сульфатирование хондроитиновых и кератановых цепей; CHST6; 16q22; 605294
Спондилоэпиметафизарная дисплазия Пакистанского типа, аутосомно-рецессивная; SEMD; 603005	врожденная эпифизарная дисплазия с мягкими метафизарными аномалиями, диспропорционально увеличивающимися в постнатальный период	фосфоаденозин-фосфосульфат-синтетаза 2, бифункциональный полипептид, обладающий АТФ-сульфурулазной и аденозинфосфосульфат-киназной активностями; PAPSS2; ATPSK2; 10q22–q24; 603005
Спондилоэпифизарная дисплазия, тип Омани, аутосомно-рецессивная; 608637	прогрессирующий кифосколиоз, вальгусная деформация коленных и локтевых суставов, метаболическая артропатия, ризомелический нанизм, умеренная брахидактилия, камптодактилия, микродонтия	углеводная сульфотрансфераза 3, сульфатирование кератановых цепей; CHST3; 10q22.1; 603799
Диастрофическая дисплазия, аутосомно-рецессивная; DTD; 222600	тяжелый сколиоз, двусторонняя врожденная деформация кистей и стоп, утолщение ушных раковин, преждевременная кальцификация хрящей, расщелина твердого нёба	транспортер серы, ответственный за попадание неорганического сульфата в клетку; SLC26A2; 5q32–q33.1; 606718
Ателостеогенез II типа, аутосомно-рецессивный; AO; 256050	с рождения выраженное укорочение туловища, маленькая грудная клетка, сколиоз, косолапость, вальгусная установка больших пальцев кистей и стоп, расщелина нёба	- » -
Ахондрогенез IB, Parenti-Fraccaro типа, аутосомно-рецессивный; ACG1B; 600972	укорочение туловища, микромелия, истончение и множественные переломы ребер, водянка живота, внутриутробная или неонатальная гибель плода	- » -
Множественная эпифизарная дисплазия 4 типа, аутосомно-рецессивная; EDM4; 226900	ранняя дисплазия тазобедренных суставов, рецидивирующая дислокация и аномалия оссификации надколенника, нормальное телосложение	- » -
Хондродисплазия точечная, Х-сцепленная рецессивная; CDPX1; 302950	гипоплазия дистальных фаланг, лицевые аномалии, катаракта, задержка умственного развития	арилсульфатаза E; ARSE; Xp22.3; 300180
Синдром Элерса-Данло, прогероидный; 130070	клинические проявления синдрома Элерса-Данло в сочетании с признаками раннего старения, прогрессирующей алопецией, развитием тугоподвижности суставов	галактозилтрансфераза I — фермент, катализирующий связь между гликозаминогликанами и протеогликанами, а также участвующий в ксилировании дерматансульфата; B4GALT7, XGPT1; 5q35.2–q35.3; 604327

ных районах Финляндии, этой мутации не найдено. Таким образом, «эффект основателя» в данном случае не вызывает сомнения. У больных с аутосомно-рецессивной формой плоской роговицы, принадлежащих другим этническим группам, также идентифицированы мутации в гене KERA. Чаще всего это мутации, сопровождающиеся преждевременной терминацией трансляции. Так, в одной из арабских семей, где супруги были двоюродными братом и сестрой и одновременно являлись носителями однотипной нонсенс-мутации в гене KERA, эта мутация в гомозиготном состоянии была выявлена у пяти больных детей (Khan, Kambouris, 2004).

Очевидно, что нормальная функция роговицы зависит от регулярной пространственной организации коллагеновых фибрилл, в поддержании которой участвуют кератокан и другие малые кера-

кератансульфат-протеогликаны с лейцин-богатыми повторами и, в первую очередь, люмикан. В самом гене люмикана мутаций не обнаружено, однако у больных аутосомно-рецессивной *макулярной дистрофией роговицы глаза I и II типа* выявлено нарушение сульфатирования кератановых цепей люмикана, происходящее вследствие мутаций в гене CHST6, кодирующем углеводородную сульфотрансферазу 6 — табл. 5.4 (Akama et al., 2000). Более подробно наследственные заболевания, обусловленные мутациями в генах ферментов биосинтеза протеогликанов, мы будем обсуждать в следующем параграфе.

Заболевание характеризуется прогрессирующим точечным помутнением роговицы, приводящим в итоге к двусторонней потере зрения. Выделяют 2 клинически неразличимых подтипа этой патологии, тип I и тип II, которые дифференцируются только на основании отсутствия или присутствия в сыворотке пациента сульфатированного кератансульфата. Установлено, что несульфатированные кератановые цепи люмикана менее растворимы и со временем преципитируют в строме роговицы глаза, вызывая дезорганизацию коллагеновых волокон. Оказалось, что при I типе заболевания у больных обнаруживаются точковые, главным образом, миссенс-мутации в гене CHST6. Одна из них — L200R, оказалась мажорной и была идентифицирована в пяти неродственных семьях (Aldave et al., 2004). При II типе заболевания чаще выявляются структурные реорганизации, захватывающие 5'-район гена CHST6.

Интересно отметить, что полное отсутствие люмикана вследствие трансгенного разрушения мышиного гена Lum не приводит к офтальмопатии, но реализуется в виде небольшого снижения силы сухожилий — таблица 5.3 (Jepsen et al., 2002). Это снижение более выражено у гомозиготных трансгенных животных с инактивированным геном фибромодулина. Напомним, что фибромодулин и люмикан участвуют в регуляции образования ансамблей коллагеновых волокон более высокого порядка, причем фибромодулин является ключевым регулятором, а люмикан — модулятором силы сухожилий. По-видимому, эти белки способны в некоторой степени заменять друг друга, так как в сухожилиях (Fmod –/–)-мышей наблюдается заметное увеличение экспрессии люмикана. При дополнительной инактивации гена Lum снижение силы сухожилий еще более нарастает. Двойные мутантные гомозиготы с инактивированными генами Fmod и Lum имеют фенотип, сходный с синдромом Элерса–Данло. Уже при рождении масса их тела гораздо меньше, чем у однопометных сибсов дикого типа. Наблюдается неустойчивость походки, гипермобильность суставов, общая слабость, а с возрастом — формирование отеоартрита. Характерно, что степень дисморфогенетических нарушений надколенников, коленных суставов, общей гипермобильности суставов, а также снижения силы сухожильных рефлексов у двойных гомозигот наиболее выражена.

Еще одна форма наследственной офтальмопатии — Х-сцепленная *врожденная стационарная ночная слепота I типа с миопией* (табл. 5.2), обусловлена мутациями в гене NYX, кодирующем никталопин — малый протеогликан с лейцин-богатыми повторами. Ген NYX экспрессируется в сетчатке глаза, почках и в меньшей степени в мозге, яичках и мышцах (Bech-Hansen и др., 2000; Pusch и др., 2000). Никталопин особенно обильно представлен в фоторецепторах, биполярных и амакриновых интернейронах, а также в ганглиях. По-видимому, присутствие этого интерстициального протеогликана с лейцин-богатыми повторами является обязательным для нормального восприятия и передачи светового сигнала при пониженном освещении. Среди идентифицированных у больных мутаций в гене NYX значительный процент составляют делеции. Так, 24-нуклеотидная делеция, сопровождающаяся отсутствием восьми аминокислот в N-концевом цистеиновом домене никталопина, диагностирована в семи американских семьях, имеющих общее происхождение (Bech-Hansen и др., 2000). Одна из нонсенс-мутаций (C35X) идентифицирована в четырех неродственных семьях и, по-видимому, является мажорной (Pusch et al., 2000). У больных стационарной ночной слепотой в трех шведских семьях найдена однотипная миссенс-мутация — A187K.

Идентифицирована делеция 85-нуклеотидов в гене Nyx у мышей селектированной генетической линии nob (no b-wave — отсутствие b-волны) — таблица 5.3 (Gregg et al., 2003). Поведенческие особенности мутантных животных определяются значительным уменьшением световой чувствительности. Таким образом, эта линия может использоваться в качестве модели для изучения Х-сцепленной врожденной стационарной ночной слепоты I типа.

Направленная инактивация малого интерстициального протеогликана-I — бигликана у мышей, не сопровождается какими-либо фенотипическими аномалиями при рождении мутантных гомозигот — таблица 5.3 (Xu et al., 1998). Однако в дальнейшем у таких животных развивается склон-

ность к остеопорозу вследствие снижения скорости роста костей и уменьшения их массы. Таким образом, (Bgn–/–)-мыши являются первой моделью для изучения роли неколлагеновых белков внеклеточного матрикса в патогенезе остеопороза.

Наследственные дисплазии соединительной ткани и модельные линии животных с мутациями в генах хондроитинсульфат-протеогликанов. Мутации в гене аггрекана — мажорного хрящевого хондроитинсульфат-протеогликана — найдены у больных с мягкой формой аутосомно-доминантной *спондилоэпифизарной дисплазии Кимберлея* — таблица 5.2 (Gleghorn и др., 2005). Заболевание характеризуется пропорциональным нанизмом (рост этих пациентов во всех возрастных категориях ниже пятого центиля), гиперстеническим телосложением и прогрессирующей остеоартропатией. Радиологические исследования выявляют уплощение и деформацию позвонков, разной степени выраженности эпифизарную дисплазию. Подобная форма спондилоэпифизарной дисплазии выявлена в нескольких поколениях одной южно-африканской семьи английского происхождения. Оказалось, что больные члены этой семьи являются гетерозиготными носителями инсерции одного нуклеотида в 12 экзоне гена AGC1, приводящей к сдвигу рамки считывания и формированию преждевременного стоп-кодона. Присутствие тяжелой артропатии в структуре наследственного заболевания, обусловленного недостаточностью аггрекана, не удивительно, так как наиболее ранние изменения, наблюдаемые при артритах любого генеза, — это истощение хрящевого аггрекана, обусловленное протеолитическим расщеплением его интерглобулярного домена.

Делеция семи нуклеотидов в гене Agc1 обнаружена у мышей селектированной генетической линии cmd (cartilage matrix deficiency — недостаточность хрящевого матрикса) — таблица 5.3 (Watanabe et al., 1994). У мутантных гомозигот этой линии с летальной формой тяжелой скелетной дисплазии хрящевой аггрекан полностью отсутствует. У гетерозиготных животных при рождении фенотипических аномалий не обнаруживается. Однако в дальнейшем у них развивается небольшая задержка роста, деформация позвоночника по типу гиперлордоза и сколиоза. В возрасте 19 месяцев выявляется спастическая походка, обусловленная миелодисплазией. Вскоре гетерозиготные животные погибают от истощения. Гистологические исследования выявляют высокую предрасположенность к грыжеобразованию и дегенерации межпозвоночных дисков, а электронная микроскопия — дегенеративные изменения хондроцитов (Watanabe et al., 1997). Таким образом, линия мышей cmd является первой модельной линией наследственной протеогликанопатии.

Еще одна форма наследственной артропатии — *варусная деформация бедренных костей (coxa vara), сочетающаяся с камптодактилией,* обусловлена присутствием гомозиготных мутаций в гене PRG4 хрящевого хондроитинсульфат-протеогликана 4 — таблица 5.2 (Marcelino et al., 1999). Ген PRG4 экспрессируется в хондроцитах артикулярного хряща и в некоторых клетках синовиального ряда. *Синдром камптодактилии-артропатии-coxa vara-перикардита*, описанный Jacobs и Downey (1974), клинически проявляется врожденными сгибательными контрактурами пальцев кисти, варусной деформацией бедренных костей, гипертрофическими изменениями синовиальной оболочки, а в ряде случаев — перикардитом. Athreya и Schumacher (1978) наблюдали 3-х больных родных сибсов, оба родителя которых были родом из одной маленькой деревни в Ирландии. Старший сибс, девочка 16-ти лет, с рождения имела флексорную деформацию среднего пальца правой кисти, которая с возрастом прошла самостоятельно. С раннего возраста у девочки развился полиартрит с преимущественным поражением периартикулярных тканей. У второго сибса, мальчика 14 лет, с рождения наблюдалась флексорная деформация большого пальца кисти, потребовавшая хирургической коррекции. Кроме того, с раннего возраста мальчик страдал рецидивирующим неспецифическим воспалительным полиартритом. В возрасте 6 лет ему была произведена синовэктомия обоих тазобедренных суставов. Третий сибс, девочка 4-х лет также с рождения имела флексорную деформацию среднего пальца правой кисти. В возрасте 2-х лет у нее впервые появилась безболезненная отечность обоих коленных суставов, а двумя годами позже — и обеих лодыжек. Периодически девочка жаловалась на боль в области тазобедренных суставов и утреннюю скованность. Гистологические исследования выявили гиперплазию и некроз ворсинок синовиальной оболочки, эозинофилию, положительную PAS-реакцию и наличие многоядерных гигантских клеток.

Все мутации в гене PRG4, идентифицированные у больных синдромом камптодактилии-артропатии-coxa vara-перикардита, приводили к преждевременной терминации трансляции и отсутствию белкового продукта. Большинство из этих мутаций относятся к классу структурных. Напомни

что продукт гена PRG4 одновременно обладает адгезивными и секреторными свойствами, т. е. действует как муцин.

Наследственные дисплазии соединительной ткани и модельные линии животных с мутациями в генах гепарансульфат-протеогликанов. Мутации в гене глипикана-3 (GPC3), одного из гепарансульфат-протеогликанов, ассоциированных с клеточной мембраной посредством гликозил-фосфатидилинозитольной связи, являются причиной развития Х-сцепленной *дисморфии Симпсона-Голаби-Бехмела* — таблица 5.2 (Veugelers et al., 2000). Заболевание характеризуется гиперстеническим телосложением, лицевыми аномалиями (большая выступающая челюсть, седловидный нос с вздернутым кончиком, макроглоссия), брахидактилией, нормальным интеллектом и Х-сцепленным типом наследования. Мутации в гене GPC3 приводят либо к отсутствию глипикана-3, либо к потере его функции в результате замены высоко консервативной аминокислоты. Напомним, что глипиканы являются рецепторами для ростовых факторов, и таким образом они участвуют в контроле клеточного деления и регуляции роста. Их функции особенно важны в период органогенеза. Поэтому неудивительно, что недостаточность этих рецепторов приводит к развитию синдрома, включающего множественные соматические и черепно-лицевые пороки. Глипикан-3, по-видимому, относится к классу специфических супрессоров опухолей, потому что соматические миссенс-мутации в гене GPC3, как правило, затрагивающие неконсервативные аминокислоты, нередко встречаются в тканях опухоли Вильмса — детской нефробластомы (White et al., 2002).

Наследственная хондродистрофия в сочетании с миотонической миопатией, глазными и лицевыми аномалиями, получившая название *синдрома Шварца-Джампеля*, является результатом инактивации перликана — главного гепарансульфат-протеогликана базальных мембран, ассоциированного с клеточной поверхностью фибробластов — таблица 5.2 (Nicole et al., 2000; Arikawa-Hirasawa et al., 2002). Заболевание наследуется аутосомно-рецессивно. Синдром *Шварца-Джампеля, тип 1* клинически характеризуется скелетными нарушениями, миотонической миопатией и блефарофимозом. У больных выявляются: укорочение туловища, дистрофические изменения эпифизов, контрактуры суставов, плокостопие, вальгусная деформация коленных суставов, искривление длинных трубчатых костей, кифосколиз, поясничный лордоз, шейный кифоз и др. Весьма характерны лицевые дисморфии, которые характеризуются микрогнатией, микростомией, «сморщенными» губами, дизотией (низко расположенные, с выраженными завитками ушные раковины). Глазные аномалии представлены гипотелоризмом, узкими глазными щелями, блефарофимозом и миопией. Нёбо — высокое, арковидное. Характерны тонические контрактуры лицевых мышц, которые, нередко, становятся заметными к 3-м годам, возможна небольшая гипертрофия мышц, умеренная слабость квадрицепсов, незначительное повышение уровня креатинфосфокиназы, миотонические изменения на электромиограмме.

Перликан является корецептором для фибробластных факторов роста, включая основной Fgf2 и кератиноцитарный Fgf7, и его функции важны для поддержания структурной целостности хрящевой ткани, что особенно важно при развитии черепа (Cohen et al., 1993; Arikawa-Hirasawa et al., 1999). Очевидно также, что перликан участвует в регуляции возбудимости мышечных волокон, так как он присутствует в эндомизиуме, соединительной ткани, окружающей индивидуальные скелетные мышечные волокна. Возможно, гиперрефлексия, наблюдаемая у больных синдромом Шварца-Джампеля, объясняется тем, что перликан потенциал-зависимых в модуляции экспрессии потенциал-зависимых ионных каналов, так как все известные к настоящему времени наследственные миотонические синдромы связаны с мутациями в генах этих каналов.

Оказалось, что неонатальная летальная форма *диссегментальной дисплазии Сильвермана-Хандмакера* также обусловлена присутствием гомозиготных мутаций в гене HSPG2 (Arikawa-Hirasawa et al., 2001). Таким образом, синдром Шварца-Джампеля и диссегментальная дисплазия Сильвермана-Хандмакера являются аллельными заболеваниями. *Диссегментальная дисплазия Сильвермана-Хандмакера* — неонатально-летальная форма коротко-конечностной карликовости. Термин диссегментальная дисплазия был предложен Handmaker et al. (1977), которые объяснили скелетные аномалии следствием тяжелой дисплазии позвоночника и анизоспондилеза. Дополнительно у больных выявляются экзофтальм, двусторонняя катаракта, птеригиа, затылочная энцефалоцеле и микроцефалия. Радиологические находки и костно-хрящевые изменения идентичны диссегментальной дисплазии Сильвермана-Хандмакера.

Основным типом мутаций в гене HSPG2 у больных синдром Шварца-Джампеля являются нарушения сплайсинга и делеции без сдвига рамки считывания, в то время как при диссегментальной дисплазии Сильвермана-Хандмакера чаще наблюдаются внутригенные структурные перестройки, сопровождающиеся сдвигом рамки считывания.

Создана трансгенная линия мышей с направленно инактивированным геном перликана — Hspg2 — таблица 5.3 (Arikawa-Hirasawa et al., 1999). 40% (Hspg2–/–)-мышей погибают в эмбриогенезе, остальные сразу после рождения с тяжелой скелетной дисплазией, характеризующейся микромелией с широкими искривленными длинными трубчатыми костями, узкой грудной клеткой и черепно-лицевыми аномалиями. В хрящевой ткани мутантных животных уменьшена прегипертрофическая зона, нарушена колоночная столбчатая структура хондроцитов и резко снижена их пролиферативная способность. Коллагеновые волокна и гликозаминогликаны хрящевого матрикса дезорганизованы. Наблюдаются множественные дефекты эндохондральной оссификации. В 6% случаев хондродисплазия сочетается с экзэнцефалией. Характер фенотипических скелетных аномалий (Hspg2–/–)-мышей сходен с тем, который наблюдается у больных с танатоформной дисплазией 1 типа, обусловленной присутствием активирующих мутаций в гене рецептора 3 фибробластных факторов роста. Очевидно, что при этой форме скелетной дисплазии, также как при синдроме Шварца-Джампеля и диссегментальной дисплазии Сильвермана-Хандмакера нарушен один и тот же сигнальный путь, участниками которого во внеклеточном матриксе являются перликан и фибробластные факторы роста.

Наследственных заболеваний, ассоциированных с трансмембранными гепарансульфат-протеогликанами — синдеканами — до сих пор не описано. Однако наличие множественного экзостоза у женщины со сбалансированной транслокацией — 46,X,t(X;8)(p22.13;q22.1), точка разрыва которой на 8-й хромосоме оказалась локализована в непосредственной близости от гена SDC2, указывает на возможность участия синдекана 2 в патогенезе этого состояния, так как одной из биологических функций этого гепарансульфат-протеогликана является регуляция агрегации клеток при формировании костной ткани (Ishikawa-Brush et al., 1997).

Функции синдеканов, действующих в качестве рецепторов для белков внеклеточного матрикса, весьма разнообразны. В частности, в гипотоламусе эти протеогликаны могут участвовать в контроле энергетического баланса, модулируя поведение при питании. Так, трансгенная экспрессия гена Sdc1 в гипоталамусе мышей приводит к развитию у них гиперфагии и ожирения, сходного с тем, которое вызывается уменьшением действия α-меланоцит-стимулирующего гормона — таблица 5.3 (Reizes et al., 2001). При отсутствии синдекана 3 трансгенные мыши становятся устойчивы к диет-индуцируемому ожирению (Strader et al., 2004). У гомозиготных мутантов с направленно инактивированным геном Sdc3 развивается новая форма мышечной дистрофии, характеризующаяся нарушением двигательной активности, фиброзом, гиперплазией мышечных ядер и сателлитных клеток (Cornelison et al., 2004). В неповрежденных мышцах наблюдается высокий процент регенерирующих волокон, резко возрастающий после индукции регенерации. Эти дистрофические процессы в гораздо более мягкой форме наблюдаются у мутантных гомозигот с инактивированным геном Sdc4. Гетерозиготы Sdc4+/- и гомозиготы Sdc4–/– не имеют фенотипических аномалий при рождении и сохраняют плодовитость. Однако у них ухудшены процессы заживления кожных ран и ангиогенеза (Echtermeyer et al., 2001).

Мутации в гене одного из $Ca2^{+}$-связывающих протеогликанов — Fras1-родственного экстраклеточного матриксного белка 2 — приводят к развитию аутосомно-рецессивного *синдрома Фразера* — таблица 5.2 (Jadeja et al., 2005). Заболевание проявляется криптофтальмом, отсутствием либо мальформацией слезных протоков, аномалией среднего или наружного уха. У больных выявляется высокое нёбо; расщепление кончика носа и языка, глазной гипертелоризм, стеноз гортани, синдактилия, увеличение расстояния между лобковыми костями, низко расположенное пупочное кольцо, дистопия сосков, укорочение мезентериальной брыжейки, аномалия равития почек, синехии половых губ, гиперплазия клитора, двурогая матка, мальформация фаллопиевых труб и др.

В двух неродственных семьях испанского происхождения у больных синдромом Фразера была идентифицирована идентичная миссенс-мутация E1974K в гене FREM2. Синдром Фразера является генетически гетерогенным заболеванием, так как у большинства больных обнаруживаются мутации в гомологичном гене FRAS1, кодирующем экстраклеточный матриксный белок, не являющийся протеогликаном (McGregor et al., 2003). Fras1-родственные экстраклеточные матриксные белки принимают активное участие в регуляции эпителиально-мезенхимальных взаимодействий и

формировании эпидермальной адгезии в период эмбрионального развития. Поэтому неудивительно, что инактивация их функции приводит к формированию множественных врожденных пороков развития.

В двух мутантных линиях мышей, одна из которых — heb — была получена путем селекции из природной популяции, а другая — bat — путем индуцированного мутагенеза, найдены мутации в гене Frem1 — таблица 5.3 (Smyth et al., 2004). Фенотип мышей обеих линий характеризуется чертами синдрома Фразера и дистрофического буллезного эпидермолиза. Heb-гомозиготы имеют криптофтальм и, развивающиеся постнатально, буллы в области волосистой части головы. При этом эпидермис при рождении нормальный. У bat–гомозигот волдыри появляются в позднем эмбриогенезе и в различной степени нарушают развитие глаз. У взрослых мутантов наблюдается криптофтальм, а в 20% случаев — односторонняя агенезия почек. Уже в эмбриогенезе у мутантов эпидермис отделен от дермы аналогично тому, как это наблюдается у пациентов с дистрофическим буллезным эпидермолизом. Это еще раз подтверждает необходимость Fras1-родственного экстраклеточного матриксного белка 1 для формирования эпидермальной адгезии в период эмбрионального развития.

Наследственные дисплазии соединительной ткани и модельные линии животных, обусловленные дефектами биосинтеза протеогликанов. Мутации в генах ферментов сульфатирования и ксилирования протеогликанов также приводят к наследственным ДСТ — таблица 5.4.

Мы уже упоминали о макулярной дистрофии роговицы глаза, обусловленной мутациями в гене углеводородной сульфотрансферазы 6. Клиническими проявлениями заболеваний, ассоциированных с наследственными дефектами других ферментов биосинтеза протеогликанов, чаще всего являются аутосомно-рецессивные варианты хондродисплазий и артропатий, а также синдрома Элерса-Данло.

Сульфатирование является необходимым элементом модификации многих белков, углеводородов и липидов. Подобные модификации имеют определяющее значение при посттрансляционном процессинге гликозаминогликанов. Сульфатирование требует активного транспорта неорганического сульфата в клетку, превращение его в высоко-энергетическую форму фосфоаденозин-фосфосульфата (ФАФС), транслокацию ФАФС через мембрану аппарата Гольджи и перенос сульфата с помощью множества сульфотрансфераз от ФАФС к реципиентным биомолекулам. ФАФС является донором сульфата для всех сульфотрансфераз, катализирующих конъюгацию сульфата не только с эндогенными, но и со многими экзогенными молекулами, включая лекарства и другие ксенобиотики. Активация метаболизма сульфата происходит под действием двух ферментативных активностей. АТФ-сульфурулаза катализирует синтез аденозинфосфосульфата (АФС) из АТФ и неорганического сульфата — SO(4)-2. АФС-киназа фосфорилирует АФС в присутствии другой молекулы АТФ с образованием ФАФС. У млекопитающих обе эти реакции катализируются одним бифункциональным полипептидом — ФАФС-синтетазой. У человека идентифицированы две изоформы ФАФС-синтетаз, кодируемые соответственно генами PAPSS1 или ATPSK1 и PAPSS2 или ATPSK2. Две высокогомологичные изоформы ФАФС-синтетаз различаются по характеру тканеспецифической экспрессии. PAPSS1 экспрессируется, преимущественно, в мозге, а PAPSS2 — в печени.

В большой семье из Пакистана, в которой супруги состояли в кровном родстве, у нескольких сибсов наблюдали редкую форму *аутосомно-рецессивной спондилоэпиметафизарной дисплазии*. Оказалось, что больные в этой семье являются гомозиготными носителями нонсенс-мутации в гене PAPSS2 или ATPSK2, кодирующем ФАФС-синтетазу 2 — бифункциональный фермент, обладающий АТФ-сульфурулазной и АФС-киназной активностями (Ahmad et al., 1998; ul Haque et al., 1998). Аутосомно-рецессивная спондилоэпиметафизарная дисплазия пакистанского типа проявляется уже с рождения преимущественной дисплазией эпифизов и в меньшей степени — метафизов. Постнатально степень выраженности скелетных аномалий увеличивается. Нарастают укорочение туловища, конечностей, рекурвация коленных суставов, кифосколиоз, появляются умеренные признаки генерализованной брахидактилии. Характерно раннее развитие дегенеративных изменений межфаланговых и коленных суставов. Рентгенографическое обследование выявляет задержку оссификации эпифизов преимущественно в области тазобедренных и коленных суставов и платиспондилию. В основе развития данной формы спондилоэпиметафизарной дисплазии лежит нарушение сульфатирования гликозаминогликанов вследствие дефектного синтеза ФАФС.

Сходные биохимические нарушения наблюдаются в мутантной линии мышей «brachymorphic», характеризующихся необычной формой черепа,

коротким тонким хвостом и укороченными конечностями (Sugahara, Schwartz, 1979). Мутантные bm-гомозиготы плодовиты, имеют нормальную продолжительность жизни и рождаются без выраженных фенотипических аномалий. Однако в дальнейшем рост скелета у них резко замедляется, и это хорошо коррелирует с прогрессирующим сокращением эпифизарных зон роста (Orkin et al., 1977). Коллагеновые волокна хрящевого матрикса мутантных животных имеют нормальную структуру, однако число и размеры протеогликановых гранул заметно уменьшены, и это напрямую связано с резким снижением АФС-киназной активности и недосульфатированием гликозаминогликанов. Оказалось, что у bm-мутантов присутствует миссенс-мутация G79R в гене Atpsk2, кодирующем ФАФС-синтетазу 2, причем соответствующая аминокислотная замена, затрагивающая высоко консервативный глицин, локализована именно в АФС-киназном домене этого бифункционального фермента (Kurima et al., 1998). Постнатальные скелетные аномалии, наблюдаемые в мутантной линии мышей brachymorphic, связаны с потерей АФС-киназной активности, так как АТФ-сульфурулазная активность фермента сохраняется в пределах нормы. Таким образом, мутантная линия мышей «brachymorphic» может использоваться в качестве модели аутосомно-рецессивной спондилоэпиметафизарной дисплазии пакистанского типа.

В двух родственных семьях в Омане описаны 8 больных в возрасте от 2 до 22 лет с новой формой *аутосомно-рецессивной спондилоэпифизарной дисплазии* (Rajab et al., 2004). Клинической особенностью данной нозологичской формы являлась практически нормальная длина тела при рождении с постепенным развитием нанизма в постнатальном периоде. У взрослых пациентов рост колеблется от 110 до 139 см преимущественно из-за уменьшения верхнего сегмента туловища. Характерны ризомелический нанизм, прогрессирующий кифосколиоз, вальгусная деформация коленных и локтевых суставов, умеренная брахидактилия, камптодактилия, микродонтия. Очень рано развивается хроническая остеоартропатия. Рентгенографические исследования выявляют умеренные изменения метафизов, уплощение и дегенерацию тел позвонков и эпифизарную дисплазию. С возрастом прогрессируют платиоспондилия, тугоподвижность суставов, хроническая артропатия, что приводит к значительному снижению качества жизни пациентов. Интеллект не изменен.

Перекрывание клинических симптомов данно заболевания и спондилоэпиметафизарной диспл зии пакистанского типа позволило предположи сходный характер молекулярных дефектов, леж щих в основе их этиологии и патогенеза. Оказ лось, что у больных из оманских семей наруш процесс сульфатирования хондроитин- и кер тан-сульфата вследствие мутации в гене хондро тин-6-сульфотрансферазы или карбогидрат-сул фотрансферазы 3 (C6ST или CHST3), катализ рующей перенос сульфата от ФАФС в положен 6 GalNAc-остатков гликозаминогликанов. В больные оказались гомозиготными носителям миссенс-мутации R304Q, затрагивающей высо консервативный сайт связывания сульфотрансф разы с ФАФС (Thiele et al., 2004). Напомним, ч мутации в гене карбогидрат-сульфотрансферазы (CHST6) лежат в основе аутосомно-рецессивн макулярной дистрофии роговицы глаза I и II тип Развитие заболевания в данном случае происход вследствие дефектного сульфатирования кератан вых цепей люмикана — малого кератансул фат-протеогликана с лейцин-богатыми повторам экспрессирующегося в роговице глаза.

Прямым доказательством важной роли сульф тирования белков внеклеточного матрикса д осуществления его функций является обнаруж ние мутаций в гене транспортера сульфа (SLC26A2 или DTDST) при целом ряде аутосо но-рецессивных заболеваний соединительной тк ни, таких как *диастрофическая дисплазия, ат лостеогенез II, ахондрогенез IB, множестве ная эпифизарная дисплазия 4* (Hastbacka et a 1994; Hastbacka et al., 1996; Superti-Furga et a 1996; Superti-Furga et al., 1999; Huber et al., 200 Makitie et al., 2003). Ген SLC26A2 кодирует выс ко аффинный транспортер серы, ответственный попадание в клетку неорганического сульфата - одного из двух субстратов для АТФ-сульфурул зы. Дефектная работа транспортера сульфата пр водит к тому, что при всех заболеваниях, обусло ленных мутациями в гене SLC26A2, наблюдает недосульфатирование и снижение содержан протеогликанов в хрящевой ткани и, особенно, к рового хондроитинсульфат-протеогликана — а грекана (Superti-Furga, 1994).

Диастрофическая дисплазия (рис. 5.1) хара теризуется тяжелым сколиозом, двусторонне врожденной деформацией кистей и стоп, утолщ нием ушных раковин из-за преждевременной кал цификации хряща и переоститов, преждевреме ной кальцификацией реберных хрящей, наличие в большинстве случаев, расщелины твердого нёб

Характерной особенностью является деформация большого пальца кисти вследствие аномалии развития первой метакарпальной фаланги.

Ателостеогенез, тип II относится к группе неонатальных костных дисплазий. Заболевание характеризуется выраженным укорочением туловища, уменьшением размеров грудной клетки, сколиозом, эквиноварусной косолапостью, вальгусным положением больших пальцев кистей и стоп. Рентгенологические исследования выявляют шейный кифоз, сколиоз грудного отдела позвоночника, поясничный гиперлордоз с горизонтальным стоянием крестца и сглаженными позвонками. Характерно расширение подвздошного сочленения и горизонтальное расположение вертлужной впадины. Дистальные отделы плечевой кости типично расщеплены, а бедренной кости — округлены. Вторая и/или третья метакарпальная фаланга кистей и стоп часто увеличена в размере по сравнению с другими. Характерна неонатальная гибель больных от наслойки респираторной инфекции, сопутствующей дисплазии бронхолегочной системы и нарушения экскурсии легких, вследствие уменьшения размеров грудной клетки.

Ахондрогенез, тип IB (тип — Паренти-Фраккаро) — классический вариант заболевания описан Parenti (1936), Fraccaro (1952), Houston et al. (1972). Особенностью данного типа является значительное истончение и склонность к многократным переломам ребер, что, по мнению Harris et al. (1972), требует проведения дифференциальной диагностики с псевдоахондрогенезом и несовершенным остеогенезом. Ахондрогенез, тип II (тип Лангера-Салдино) характеризуется резким нарушением оссификации позвоночного столба, крестца и лобковых костей. Для обоих типов заболевания характерны выраженное укорочение туловища и конечностей, значительное увеличение размеров живота из-за водянки и внутриутробная или ранняя неонатальная гибель ребенка (Saldino, 1971). Chen et al. (1981) на основании анализа клинического материала считают, что при ахондрогенезе I типа, по сравнению с ахондрогенезом II типа, наблюдаются меньшее количество мертворожденных, большая продолжительность жизни, более длительный период гестации, большая длина тела и конечностей, а также характерные краниофациальные особенности (выступающий лоб, плоское лицо, микрогнатия).

Эпифизарная дисплазия множественная, тип 4 проявляется ранней дисплазией тазобедренных суставов, рецидивирующей дислокацией и



Рис. 5.1. Больная М., 2 года 5 мес. Диагноз: диастрофическая дисплазия

аномалией оссификации надколенника, нормальным телосложением.

Таким образом, все эти значительно различающиеся по тяжести течения заболевания, спектр клинических проявлений которых варьирует от летальных форм эмбрионального или неонатального ахондрогенеза до случаев мягкой эпифизарной дисплазии или даже изолированной косолапости, представляют собой единую аллельную серию. Клинические проявления этих заболеваний в значительной степени определяются характером мутационного повреждения гена SLC26A2. При ахондрогенезе IB у погибших плодов или новорожденных обнаруживаются нонсенс-мутации либо в гомозиготном состоянии, либо в компаунде с другими структурными мутациями. Частой среди них является R178X, приводящая к преждевременному прекращению синтеза более 75% белка. Гомозиготная делеция одного из трех GTT-повторов в гене SLC26A2, приводящая к отсутствию валина в 340 положении транспортера серы (delVal340), была идентифицирована у больных с ахондрогенезом IB в трех семьях различного этнического происхождения — турецкого, испанского и японского (Superti-Furga et al., 1999; Cai et al., 1998). По-видимому, независимое возникнове-

ние этой мутации в столь изолированных популяциях объясняется тем, что область локализации GTT-повторов является «горячей точкой» мутагенеза. При диастрофической дисплазии у больных чаще всего обнаруживается сочетание «тяжелой» и «легкой» мутаций (Superti-Furga et al., 1999). Частой «тяжелой» мутацией при диастрофической дисплазии является делеция одного нуклеотида, сопровождающаяся преждевременной терминацией трансляции около 20% мРНК (1751A). К разряду «легких» относятся многие миссенс-мутации, а также мажорная финская мутация, расположенная в донорном сайте сплайсинга нетранслируемого 5'-концевого экзона гена SLC26A2. Эта мутация, не затрагивающая кодирующей части гена, но снижающая уровень его экспрессии, является причиной развития диастрофической дисплазии более чем у 90% больных в Финляндии (Hastbacka et al., 1999). Около 1% коренного населения Финляндии являются гетерозиготными носителями этой мутации.

При ателостеогенезе II типа у больных находят различные сочетания мутаций, характерных для диастрофической дисплазии и ахондрогенеза IB. Больные с множественной эпифизарной дисплазией 4 типа, как правило, являются гомозиготными носителями миссенс-мутаций в гене SLC26A2, таких как R279W или C653C. Интересно подчеркнуть, что у финских больных в сочетании с мажорной финской мутацией в 9% случаев присутствует миссенс-мутация R279W и в 1% — delVal340.

Еще одна *X-сцепленная рецессивная хондродисплазия точечная брахителефалангеальная,* или точечная кальцификация костей, обусловлена мутациями в гене арилсульфатазы E (ARSE). Клинически у пациентов выявляют гипоплазию дистальных фаланг, лицевые аномалии, задержку умственного развития. У больных с X-сцепленной рецессивной брахителефалангической хондродисплазией точечной чаще всего идентифицируются миссенс-мутации в гене ARSE, однако нонсенс-мутация W581X, по-видимому, является мажорной (Franco et al., 1995; Brunetti-Pierri et al., 2003). Клинически сходная форма хондродисплазии может развиться при недостаточности витамина К у матери в период беременности или под действием некоторых лекарственных препаратов, обладающих тератогенным действием, таких, в первую очередь, как фенитоин или варфарин. Известно, что варфарин подавляет экспрессию арилсульфатазы E. По-видимому, нарушение развития скелета при приобретенных и наследственных формах точечной хондродисплазии обусловлено дефектами в одном и том же витамин К-завис мом метаболическом пути (Munroe et al., 1999).

К этому же классу заболеваний может быть о несен наследственный *синдром Кутеля,* основн ми проявлениями которого являются гипоплаз средней части лица и эктопическая аномальн кальцификация (Keutel et al., 1972). Это аутосо но-рецессивное заболевание обусловлено мут циями, сопровождающимися преждевременно терминацией трансляции, в гене MGLAP, код рующем матриксный витамин К-зависимый бел гамма-карбоксиглютаминовой кислоты GLA-белок (Munroe et al., 1999). В костной тка экспрессия гена MGLAP регулируется витамино Д. Синдром Кутеля характеризуется множестве ным периферическим легочным стенозом, сенс невральной тугоухостью, укорочением терминал ных фаланг, избыточной кальцификацией хряще ушной раковины, спинки носа, гортани, трахеи ребер.

В основе развития аутосомно-рецессивно *синдрома Элерса-Данло, сочетающегося с пр герией,* лежит наследственная недостаточнос галактозилтрансферазы I — фермента, участву щего в синтезе связи между гликозаминоглика ми и протеогликанами. Данная нозологическ форма характеризуется задержкой умственно развития, нанизмом, остеопенией и дисплази костей скелета, дефектом прорезывания молочн зубов, гиперэластичностью кожи, симптомом «г пиросной бумаги», гипотрихозом волосистой ча ти головы, мышечной гипотонией и гипермобил ностью суставов. Типичны ранние признаки пре девременного старения, уменьшение толщи подкожно-жировой клетчатки, прогрессирующ генерализованная алопеция, видимая венозн сеть на голове, развитие тугоподвижности суст вов. Доказательством причастности ге B4GALT7, кодирующего галактозилтрансфера I, к развитию синдрома Элерса–Данло, сочета щегося с прогерией, послужила идентификация больных гомозиготных инактивирующих ми сенс-мутаций в этом гене (Okajima et al., 199 Faiyaz-Ul-Haque et al., 2004).

5.1.2 Мукополисахаридозы

Мукополисахаридозы — это обширная груп наследственных болезней, обусловленных мут циями в генах лизосомных ферментов, участву щих в деградации гликозаминогликанов (или м кополисахаридов) — таблица 5.5.

Вследствие недостаточности этих ферментов во многих органах и системах больных происходит накопление избыточного количества частично деградированных гликозаминогликанов. Гликозаминогликаны — углеводные структуры, ковалентно связанные с коровыми белками протеогликанов. Они различаются по типам и протяженности, их количество также различно в разных протеогликанах.

Мукополисахаридоз I типа, включающий *синдромы Гурлера, Шейе и Гурлера/Шейе,* обусловлен мутациями в гене альфа-L-идуронидазы (IDUA), гидролизующей терминальные остатки альфа-L-идуроновой кислоты дерматан- и гепаран-сульфата. *Синдром Гурлера* является наиболее тяжелой формой мукополисахаридоза I. Типичны гротескные черты лица, помутнение роговицы, умственная отсталость, грыжи, множественный дизостоз, тугоподвижность суставов и гепатоспленомегалия. Характерные клинические проявления появляются уже в первые месяцы жизни пациента. Фенотип одного из наших пациентов с синдромом Гурлера (наблюдение в динамике) и монозиготных близнецов с синдромом Гурлера (совместное наблюдение с врачом-генетиком СПб (МГ) ДЦ к.м.н. Т. А. Ледащевой) представлен соответственно на рис. 5.2а и 5.2б.

Синдром Шейе, который ранее (McKusick et al., 1965) относился к мукополисахаридозу V типа, характеризуется тугоподвижностью суставов, помутнением роговицы, наиболее выраженным в периферических отделах, аномалией развития аортального клапана и практически сохраненным интеллектом. Клинические проявления синдрома Шейе настолько умеренны, что, порой, диагноз выставляется достаточно поздно, в большинстве случаев между 10 и 20 годами. Типичный фенотип формируется, обычно, после 5-летнего возраста (Neufeld и Muenzer, 2001). Прогноз для жизни благоприятный.

Клинические особенности *синдрома Гурлера-Шейе* включают нанизм, помутнение роговицы, тугоподвижность суставов, пупочную грыжу, множественный скелетный дизостоз, гепатоспленомегалию и умеренную олигофрению. Полные фенотипические проявления формируются от 3 до 8 лет.

Прогноз для жизни удовлетворительный, больные доживают до взрослого возраста (Neufeld и Muenzer, 2001).

Спектр мутаций в гене альфа-L-идуронидазы у больных с синдромами Гурлера и Шейе существенно различается. В первом случае чаще всего идентифицируют нонсенс-мутации, две из которых — W402X и Q70X, являются мажорными (Scott et al., 1992; Scott et al., 1993). Частота первой среди больных превышает 30%, частота второй мутации достигает 15%. Вместе эти две мутации составляют около половины всех известных мутантных аллелей гена IDUA. Кроме того, при этом заболевании зарегистрированы другие нонсенс-мутации и делеции со сдвигом рамки считывания. В гомозиготном состоянии эти мутации

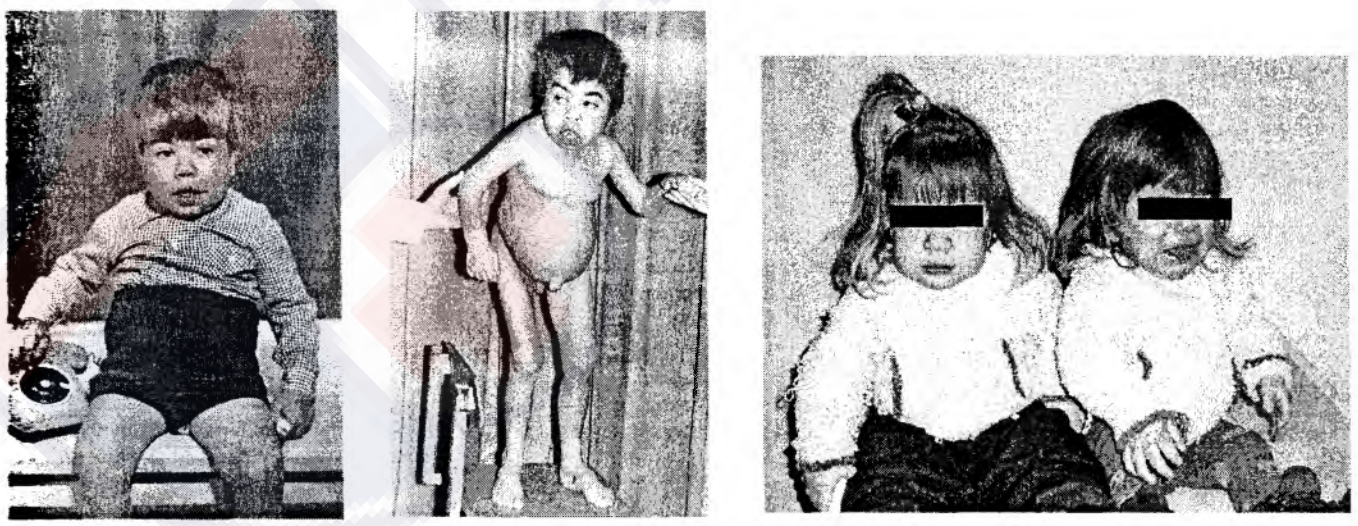

а *б*

Рис. 5.2. Фенотипы больных с синдромом Гурлера:
а — больной К. в возрасте 6 и 12 лет; *б* — монозиготные близнецы в возрасте 2 г. 2 мес.

Таблица 5.5

Молекулярно-генетические основы мукополисахаридозов

Нозологическая форма; OMIM	Основные клинические критерии диагностики	Белок, ген, хромосомная локализация, OMIM
Мукополисахаридоз I, Гурлера синдром; MPS IH; 607014	тяжелая форма: грубые черты лица, помутнение роговицы, умственная отсталость, тугоподвижность суставов, грыжи, множественный дистоз, гепатоспленомегалия	альфа-L-идуронидаза, гидролизует терминальные остатки альфа-L-идуроновой кислоты дерматан- и гепаран-сульфата; IDUA; 4p16.3; 252800
Мукополисахаридоз I, Шейе синдром; MPS IS; 607016	мягкая форма: тугоподвижность суставов, укорочение шеи, туловища, помутнение роговицы, поражение аортального клапана, интеллект обычно не страдает	- « -
Мукополисахаридоз I, Гурлера-Шейе синдром; MPS IH/S; 607015	промежуточная форма: низкий рост, помутнение роговицы, тугоподвижность суставов, пупочная грыжа, множественный дизостоз, снижение интеллекта	- « -
Мукополисахаридоз II, синдром Хантера; MPS II; 309900	дизостоз, нанизм, гротескные черты лица, гепатоспленомегалия, кардиоваскулярная патология, экскреция с мочой больших количеств хондроитинсульфата B и гепарансульфата	идуронат-2-сульфатаза; IDS; Xq28; 309900
Мукополисахаридоз IIIA, Санфилиппо синдром A; MPS IIIA; 252900	прогрессирующая деменция, гиперактивность, поведенческие нарушения, двояковыпуклая форма позвонков, толстый свод черепа; гипергепарансульфатурия; дебют заболевания в возрасте 2-6 лет; диагноз различных форм заболевания осуществляется при биохимическом анализе клеточных линий больных	N-сульфоглюкозамин-сульфогидролаза, гепаран-N-сульфатаза; первый этап деградации гепарансульфата — образование альфа-глюкозаминидных остатков; SGSH; 17q25.3; 605270
Мукополисахаридоз IIIB, Санфилиппо синдром B; MPS IIIB; 252920		альфа-N-ацетилглюкозаминидаза; гидролиз N-ацетилированных альфа-глюкозаминидных остатков; NAGLU; 17q21.1; 609701
Мукополисахаридоз IIIC, Санфилиппо синдром C; MPS IIIC; 252930		ацетил-CoA: альфа-глюкозаминид-ацетил-трансфераза; N-ацетилирование альфа-глюкозаминидных остатков; Chr.14
Мукополисахаридоз IIID, Санфилиппо синдром D; MPS IIID; 252940		N-ацетилглюкозамин-6-сульфатаза, высвобождение сульфата из N-ацетилглюкозамин-6-сульфатных связей; GNS; 12q14; 607664
Мукополисахаридоз IVA, Моркио синдром A; MPS IVA; 253000	множественная эпифизарная дисплазия, прогрессирующие деформации скелета, грудины, выраженный нанизм, помутнение роговицы, патология клапанов аорты, аномалии развития зубов, экскреция с мочой кератансульфата	галактозамин-6-сульфат сульфатаза, катаболизм кератансульфата и хондроитинсульфата; GALNS; 16q24.3; 253000
Мукополисахаридоз IVB, Моркио синдром B; MPS IVB; 253010	клиника мукополисахаридоза IVA без кератансульфатурии	галактозидаза бета-1; высвобождение галактозы из углеводных комплексов; GLB1; 3p21.33; 230500
Мукополисахаридоз VI, Марото-Лами синдром; MPS VI; 253200	Гурлер-подобные изменения скелета, помутнение роговицы, дерматансульфатурия, нормальный интеллект	арилсульфатаза B; деградация SRS-A — медленно реагирующего вещества анафилаксии, вырабатываемого эозинофилами ARSB; 5q11–q13; 253200
Мукополисахаридоз VII, Слая синдром; MPS VII; 253220	аномалии скелета, характерные для мукополисахаридоза, гепатоспленомегалия, гранулярные включения в гранулоцитах	бета-глюкуронидаза — фермент, участвующий в процессинге гликозаминогликанов; GUSB; 7q21.11; 253220

встречаются у пациентов с самыми тяжелыми клиническими формами заболевания, и, как правило, они приводят к полному отсутствию активности альфа-L-идуронидазы. Тяжелые мутации, сопровождающиеся преждевременной терминацией трансляции, в компаунде с мутациями других типов могут присутствовать у пациентов с самыми различными формами мукополисахаридоза I. Первой специфической мутацией, идентифицированной у больного с типичной клиникой синдрома Шейе, является G-T-замена в интроне 5 гена IDUA, создающая дополнительный сайт сплайсинга, в результате чего происходит инсерция дополнительных пяти нуклеотидов в специфическую мРНК (Moskowitz et al., 1993; Scott et al., 1993). Подобное нарушение совместимо с образованием небольшого числа функционально активных мРНК, при этом полного блока синтеза альфа-L-идуронидазы не происходит. Поэтому даже в компаунде с мутациями нонсенс-типа этот дефект сплайсинга реализуется в виде синдрома Шейе. Кроме этого мутантного аллеля у пациентов с синдромом Шейе идентифицировано несколько миссенс-мутаций в гене IDUA. Таким образом, синдромы Гурлера и Шейе представляют собой классический пример фенотипического разнообразия, обусловленного существованием аллельных серий.

Описаны наследственные болезни кошек и собак, сходные по клиническим и биохимическим проявлениям с мукополисахаридозом I типа — таблица 5.6 (Shull et al., 1982; Spellacy et al., 1983).

Гомологичный ген IDUA собак клонирован и проведена молекулярная идентификация дефекта в этом гене, приводящего к недостаточности альфа-L-идуронидазы у мутантных животных Путем направленного разрушения гена Idua сконструирована трансгенная линия мышей, моделирующих синдром Гурлера (Clarke et al., 1997). У (Idua–/–)-мутантов отсутствует активность альфа-L-идуронидазы и повышены уровни гликозаминогликанов в моче. Начиная с 4 недель, у таких животных отмечаются радиографические признаки дизостоза, которые становятся очевидными к 15 неделям. Лизосомные накопления сначала появляются в ретикулоэндотелиальных клетках, а к 8 неделям — в гепатоцитах, хондроцитах, нейронах и тубулярных клетках печени. Полученная линия мышей используется не только для изучения биохимических основ патогенеза мукополисахаридоза I, но и для разработки специфических методов лечения данного состояния, таких как энзим-замещающая терапия или генотерапия (Zheng et al., 2003).

Первичным биохимическим дефектом при Х-сцепленной форме *мукополисахаридоза II*, называемой также *синдромом Хантера*, является дефицит идуронат-2-сульфатазы. Х-сцепленная форма мукополисахаридоза протекает менее тяжело по сравнению с аутосомно-рецессивными формами. Ее частота оценивается как 1 на 132000 новорожденных мальчиков (Young, Harper, 1982). Основные клинические проявления — дизостоз в сочетании с нанизмом, гротескные черты лица, гепатоспленомегалия, кардиоваскулярная недостаточность и экскреция с мочой больших количеств хондроитинсульфата В и гепаритинсульфата. Клинически различают две формы мукополисахаридоза II: тяжелую форму А с прогрессирующей умственной отсталостью, при которой смерть наступает в большинстве случаев до 15 лет, и более мягкую, взрослую форму В, при которой интеллект, обычно, не страдает. Идентификация гетерозигот среди родственников больного может осуществляться путем анализа активности идуронат-2-сульфатазы в сыворотке крови (Ben Simon-Schiff et al., 1993). В редких случаях синдром Хантера диагностируется у девочек, при этом у них, как правило, обнаруживаются небольшие гетерозиготные делеции в длинном плече Х-хромосомы в области Xq27–q28 или Х/аутосомные транслокации с точками разрыва, локализованными в том же районе Х-хромосомы (Broadhead et al., 1986; Clarke et al., 1990, 1991). У таких девочек наблюдается преимущественная инактивация нормальной Х-хромосомы. Специфический характер лайонизации обусловлен, по-видимому, поздней репликацией делетированной или транслоцированной Х-хромосомы. Для объяснения этого явления привлекается также гипотеза геномного импринтинга.

Оказалось, что у 20% пациентов с синдромом Хантера ген IDS полностью или частично делетирован либо вовлечен в другие структурные перестройки (Bunge et al., 1993; Hopwood et al., 1993). Примерно у 13% пациентов причиной разрушения IDS являются инверсии, затрагивающие первые семь экзонов гена. Эти перестройки происходят в результате гомологичной рекомбинации между IDS и псевдогеном IDS2, расположенным на 20 кб дистальнее функционального гена (Bondeson et al., 1995). Показано, что «горячими точками» рекомбинации в данном случае являются высоко гомологичные последовательности ДНК (98% гомологии) размером около тысячи пар оснований,

Таблица 5.6

Фенотипические особенности модельных линий мышей с мутациями в генах лизосомных ферментов, участвующих в деградации гликозаминогликанов

Белок, ген	Мутация	Фенотип
Альфа-L-идуронидаза; IDUA	направленная инактивация гена Idua мыши	с 4 недель гликозаминогликанурия, рентгенографические признаки дизостоза, лизосомные накопления в ретикулоэндотелиальных клетках, а с 8 недель — в гепатоцитах, хондроцитах, нейронах и в тубулярных клетках печени
Идуронат-2-сульфатаза; IDS	недостаточность идуронат-2-сульфатазы у собак породы лабрадорский ретривер (Labrador retriever)	грубые лицевые дизморфии, макродактилия, односторонняя дистрофия роговицы, генерализованная остеопения, прогрессирующая нейродегенерация, гликозаминогликанурия
Гепарансульфат сульфатаза; SGSH	недостаточность гепарансульфат сульфатазы у собак породы жесткошерстная такса, обусловленная гомозиготной делецией 3 нуклеотидов в гене, гомологичном SGSH	прогрессирующая спиноцеребеллярная атаксия, дебютирующая с конечностей таза; гликозаминогликанурия
Альфа-N-ацетил-глюкозаминидаза; NAGLU	направленная инактивация гена Naglu мыши	с 4-5-месячного возраста — гиперактивность, гепарансульфатурия, накопление гепарансульфата в макрофагах, эпителиальных клетках и нейронах
Арилсульфатаза B; ARSB	неадостаточность арилсульфатазы B у крыс	лицевые дисморфии, множественный дизостоз, дерматансульфатурия, накопление гликозаминогликанов в ретикулоэндотелиальных клетках, хрящевой и других соединительных тканях, снижение активности арилсульфатазы B в печени менее 5%
	неадостаточность арилсульфатазы B в линии сиамских кошек, обусловленная гомозиготной миссенс-мутацией в гене, гомологичном ARSB	карликовость, лицевые дисморфии, эпифизарная дисплазия, дерматансульфатурия, накопление дерматансульфата в лизосомах, помутнение роговицы, дегенеративные изменения в суставах
	направленная инактивация гена As1 мыши, гомологичного ARSB	лицевые дисморфии, укорочение длинных трубчатых костей, аномалии костей таза и ребер, разрыхленность хрящевой ткани в периоде новорожденности, расширение и разрыхленность зон роста у взрослых животных; накопление гликозаминогликанов в большинстве паренхиматозных органов
Бета-глюкуронидаза; GUSB	недостаточность β-глюкуронидазы у собак	прогрессирующие фенотипические аномалии, сходные с проявлениями мукополисахаридоза VII
	недостаточность β -глюкуронидазы в мутантной линии мышей, обусловленная гомозиготной делецией 1 нуклеотида в 10 экзоне гена Gusb	прогрессирующие фенотипические аномалии, сходные с проявлениями мукополисахаридоза VII; скелетная дисплазия, лизосомные отложения в менингиальных оболочках, фибробластах роговицы и костной ткани
	направленное введенние миссенс-мутаций в ген Gusb мыши (E536A, E536Q, E540A, E540Q, L176F)	фенотипические аномалии, сходные с проявлениями мукополисахаридоза VII, экспрессивность которых соответствует остаточной активности бета-глюкуронидазы

расположенные соответственно в 7 интроне гена IDS и дистальнее экзона 3 локуса IDS2. Примерно у 23% пациентов с синдромом Хантера идентифицируются относительно небольшие внутригенные перестройки — делеции или инсерции, затрагивающие несколько нуклеотидов. В остальных случаях у больных находят точковые мутации миссенс- или нонсенс-типа, а также мутации, нарушающие процесс сплайсинга. Так, у пяти неродственных пациентов с относительно мягким течением заболевания выявлена однотипная делеция 60 нуклеотидов, возникающая вследствие образования нового сайта сплайсинга.

При ретровирусной трансдукции кДНК-овой последовательности гена IDS в лимфобластозные линии клеток пациентов с синдромом Хантера достигнута коррекция метаболического дефекта (Braun et al., 1993). Уровень экспрессии идуронат-2-сульфатазы в трансдуцированных клетках оказался очень высоким, в 10–70 раз превышающим норму. Показано, что рекомбинантный фермент активно участвует в метаболизме гликозаминогликанов. Эти исследования могут рассматриваться как начальный шаг в разработке программ генотерапии мукополисахаридоза II типа. Описание собак породы лабрадорский ретривер с

недостаточностью идуронат-2-сульфатазы, обусловленной мутацией в гене, гомологичном IDS, позволяет подойти к проведению на этой модели клинических испытаний генотерапии синдрома Хантера (Wilkerson et al., 1998).

Мукополисахаридоз III или синдром Санфилиппо проявляется прогрессирующей деменцией, гиперактивностью, поведенческими нарушениями, легкими скелетными аномалиями, характеризующимися рентгенографически двояковыпуклой формой позвонков, толстым сводом черепа и гипергепарансульфатурией. Заболевание дебютирует в возрасте 2-6 лет и приводит к летальному исходу во второй или третьей декаде жизни. Синдром Санфилиппо является генетически гетерогенным заболеванием и включает четыре формы, обусловленные дефицитом ферментов, участвующих в процессе деградации гепарансульфата. Первичным биохимическим дефектом при наиболее тяжелой и частой форме А мукополисахаридоза III является недостаточность гепарансульфат-сульфатазы или сульфамидазы (Kresse, Neufeld, 1972). Это первый фермент, участвующий в деградации гепарансульфата. В результате его действия образуются альфа-глюкозаминидные остатки, отделение которых осуществляется в два этапа. Сначала происходит их N-ацетилирование в присутствии ацетил-CoA-ацетилтрансферазы, дефицитной при форме болезни IIIC. Затем эти остатки гидролизуются под действием N-ацетил-альфа-D-глюкозаминидазы, отсутствующей у больных с синдромом Санфилиппо IIIB. При форме заболевания IIID дефектной оказывается N-ацетилглюкозамин-6-сульфат-сульфатаза, участвующая в высвобождении сульфата из N-ацетилглюкозамин-6-сульфатных связей в гепарансульфат-производных олигосахаридах. Диагноз различных форм мукополисахаридоза типа III может быть осуществлен при биохимическом анализе клеточных линий больных (Kresse et al., 1971). Характерным для всех форм является экскреция с мочой гепарансульфата. Наибольшая частота синдрома Санфилиппо зарегистрирована в Германии и Нидерландах — 1:20000 и 1:24000 новорожденных соответственно (Van de Kamp et al., 1981; Beck, 1996). Из 73 изученных в Нидерландах пациентов около половины имели форму А синдрома Санфилиппо, 30% — форму В и 19% — форму С. В Австралии частота заболевания составляет 1:56 000 (Weber et al., 1997). В других популяциях частота больных не превышает 1:300 000 (Lowry et al., 1990). Наиболее частыми в гене SGSH, кодирующем сульфамидазу, являются миссенс-мутации. Замена R245H относится к числу мажорных мутаций, так как она была неоднократно идентифицирована в разных популяциях. Ее частота у больных с синдромом Санфилиппо А в Австралии составляет 31%, в США — 19% и в Нидерландах превышает 50% (Weber et al., 1998). Мутации в гене NAGLU, кодирующем альфа-N-ацетилглюкозаминидазу, идентифицированы у больных с синдромом Санфилиппо В. Чаще всего это миссенс-мутации, затрагивающие аргинин в 674 положении фермента, а также мутации с преждевременной терминацией трансляции (Weber et al., 1999; Zhao et al., 1998). У больных с очень редким синдромом Санфилиппо D идентифицированы гомозиготные мутации, сопровождающиеся преждевременной терминацией трансляции в гене GNS, кодирующем N-ацетилглюкозамин-6-сульфат-сульфатазу (Mok et al., 2003; Beesley et al., 2003).

Недостаточность гепарансульфат сульфатазы, обусловленная гомозиготной делецией 3 нуклеотидов а гене, гомологичном SGSH, описана у собак породы жесткошерстная такса — таблица 5.6 (Fischer et al., 1998; Aronovich et al., 2000). Клинические проявления заболевания у собак были сходны с особенностями течения синдрома Санфилиппо А. Создание трансгенной линии мышей с инактивированным геном Naglu оказало большое влияние на понимание молекулярных механизмов патогенеза мукополисахаридоза III типа и, в частности, мукополисахаридоза IIIB (Li et al., 1999). (Naglu–/–)-мутанты рождаются без видимых фенотипических аномалий и плодовиты. Однако продолжительность жизни у них сокращена до 8–12 месяцев, при этом в их печени и почках наблюдаются массивные накопления гепарансульфата. Наряду с полным отсутствием активности альфа-N-ацетилглюкозаминидазы происходит вторичное снижение активности некоторых других лизосомных ферментов. Многие клетки мутантных животных, такие как макрофаги, эпителиальные клетки и нейроны, вакуолизированы, причем эти изменения прогрессивно нарастают. В вакуолях, наряду с накоплениями гликозаминогликанов, присутствуют большие плейоморфные включения, особенно заметные в нейронах мозга. Гиперактивное поведение мутантов проявляется с 4–5-месячного возраста. Таким образом, линия мышей с инактивированным геном Naglu является адекватной моделью мукополисахаридоза IIIB и активно используется для разработки методов терапии этого тяжелейшего заболевания (Ohmi et al., 2003).

Мукополисахаридоз IV типа или синдром Моркио характеризуется прогрессирующей деформацией позвоночника, грудины, коленных суставов, выраженным нанизмом, помутнением роговицы глаза, патологией аортального клапана и экскрецией с мочой кератансульфата. Это также генетически гетерогенное заболевание, представленное двумя типами А и В. При типе IVA у больных дефектной оказывается N-ацетилгалактозамин-6-сульфат-сульфатаза или галактозо-6-сульфатаза, участвующая в катаболизме кератансульфата и хондроитинсульфата (DiFerrante et al., 1978). У некоторых больных наряду с дефицитом этого фермента наблюдается вторичная недостаточность нейраминидазной активности. При более мягком типе IVB первичным биохимическим дефектом является недостаточность бета-галактозидазы (Trojak et al., 1980; van der Horst et al., 1983).

У больных с мукополисахаридозом IVA выявляются миссенс-мутации или небольшие делеции в гене GALNS, кодирующем галактозо-6-сульфатазу (Tomatsu et al., 1991; Masuno et al., 1993). Более чем в 20% случаев у европейских больных идентифицируется замена I113F (Tomatsu et al., 1995), тогда как в Латинской Америке частой является миссенс-мутация R386C (Tomatsu et al., 2004). Мутации в гене GALNS, ассоциированные с тяжелыми формами синдрома Моркио IVA, приводят к полной потере активности галактозо-6-сульфатазы. При «мягких» мутациях активность фермента сохраняется в пределах от 2% до 13%. Биохимический и структурный анализ показал, что «тяжелые» миссенс-мутации либо приводят к аминокислотным заменам в гидрофобной коровой части фермента, либо модифицируют третичную структуру белка, либо затрагивают активные сайты. В то же время при «легких» мутациях аминокислотные замены, как правило, оказываются локализованными на поверхности белка (Sukegawa et al., 2000).

У ряда пациентов с мягкими клиническими формами синдрома Моркио не обнаруживается кератансульфатурии. Оказалось, что в культивируемых фибробластах таких больных активность галактозо-6-сульфатазы сохраняется в пределах нормы, но отсутствует или резко снижена активность бета-галактозидазы (Arbisser et al., 1977). Одной из активностей этого полифункционального фермента является высвобождение галактозы из углеводных комплексов и некоторых других субстратов. Дефицит бета-галактозидазы является первичным метаболическим дефектом при трех формах GM1-ганглиозидоза. Специфичной для синдрома Моркио В является замена W273L в бета-галактозидазе. Эта мутация в гене GLB1, кодирующем бета-галактозидазу, в компаунде с другими миссенс-мутациями часто обнаруживаемая у больных с мукополисахаридозом IVB. Одна и та же мутация R482H, приводящая к замене аргинина на гистидин в 482 позиции фермента, была идентифицирована как у пациентов с генерализованным ганглиозидозом, так и у больных с синдромом Моркио В. Эти данные доказывают аллельную природу различных форм GM1-ганглиозидоза и синдрома Моркио В. Предположение о том, что различные мутации в гене бета-галактозидазы могут приводить к разным клиническим фенотипам, было высказано давно. Оно основано на существовании широкого спектра естественных субстратов для этого фермента — так называемый принцип: «один ген — один полипептид — много субстратов» (O'Brien, 1976). При этом различные мутации в одном и том же гене могут избирательно нарушать специфичность фермента по отношению к разным субстратам.

Мукополисахаридоз VI или синдром Марото-Лами клинически проявляется нарушениями со стороны скелета и аномалиями роговицы, подобными тем, которые наблюдаются при мукополисахаридозе I. Однако интеллектуальные нарушения отсутствуют. В моче пациентов присутствуют высокие концентрации дерматансульфата. Для синдрома Марото-Лами характерно значительное отложение мукополисахаридов в полиморфнонуклеарных лейкоцитах, которые носят название гранул Алдера и выглядят в виде лазурных (азурофилических) цитоплазматических включений. В тромбоцитах, также как в лейкоцитах, наблюдаются отложения мукополисахаридов — гранул Рейлли.

Для синдрома Марото-Лами характерна выраженная клиническая гетерогенность. Выделяют тяжелые и легкие формы заболевания. При классической форме синдрома Марото-Лами наблюдаются тяжелые аномалии, приводящие к гибели пациентов, как правило, в первом десятилетии жизни. Для наиболее мягких форм заболевания характерны нанизм, помутнение роговицы, аваскулярный некроз головки бедренной кости, стеноз аорты. Первичным биохимическим дефектом при мукополисахаридозе VI является дефицит N-ацетилгалактозамин-4-сульфатазы — арилсульфатазы В. В норме этот фермент участвует в деградации SRS-A — медленно реагирующей субстанции анафилаксии, производной эозинофилов. Остаточная активность этого фермента в культивируемых

фибробластах больных, обычно, не превышает 1,5%, и значение этого показателя хорошо коррелирует с тяжестью течения заболевания (Brooks et al., 1991). Предполагается, что своевременная энзим-замещающая терапия или генотерапия, при которой может быть достигнута коррекция активности фермента хотя бы до 5%-го уровня, окажется достаточной для предотвращения развития серьезных клинических симптомов заболевания. Идентичность генов ARSB и MPSVI и аллельная природа различных клинических форм синдрома Морато-Лами были доказаны при идентификации мутаций в гене ARSB у больных (Jin et al., 1992; Litjens et al., 1996, 2001). Многочисленные миссенс-мутации в гене ARSB описаны у пациентов как с тяжелыми, промежуточными, так и мягкими формами болезни.

Имеется генетическая модель мукополисахаридоза VI у крыс — таблица 5.6 (Yoshida et al., 1993). Фенотип мутантных животных характеризуется лицевыми дисморфиями и множественным дизостозом. Увеличена экскреция с мочой дерматансульфата. Отложения гликозаминогликанов наблюдаются в ретикулоэндотелиальных клетках, хрящах и других соединительных тканях. Активность арилсульфатазы В в печени составляет менее 5%. У мутантных животных идентифицирована инсерция одного нуклеотида в крысином гене арилсульфатазы В (Kunieda et al., 1995).

Причиной развития прогрессирующих фенотипических аномалий, сходных с проявлениями мукополисахаридоза VI, в линии сиамских кошек, является неадостаточность арилсульфатазы В, обусловленная миссенс-мутациями в кошачьем гене, гомологичном ARSB — таблица 5.6 (McGovern et al., 1985; Yogalingam et al., 1996). Оказалось, что различные комбинации двух миссенс-мутаций приводят к трем клиническим фенотипам — очень мягкому, среднему и тяжелому (Crawley et al., 1998). Эти модельные линии кошек были успешно использованы для разработки методов энзим-замещающей терапии мукополисахаридоза VI типа (Crawley et al., 1996; Crawley et al., 1997). Результаты проведенных исследований доказали возможность коррекции наиболее тяжелых клинических проявлений этого заболевания при раннем начале лечения. Полезной также для изучения патогенеза синдрома Марото-Лами и разработки методов специфической терапии является трансгенная линия мышей, созданная путем направленной инактивации мышиного гена As1, кодирующего арилсульфатазу В — таблица 5.6 (Evers et al., 1996).

Мукополисахаридоз VII или синдром Слая — аномалии скелета, характерные для мукополисахаридозов, гепатоспленомегалия, гранулярные включения в гранулоцитах. Первичным биохимическим дефектом при мукополисахаридозе VII является недостаточность бета-глюкуронидазы — фермента, участвующего в процессинге гликозаминогликанов. Для синдрома Слая, также как для других типов мукополисахаридозов, характерна клиническая гетерогенность, коррелирующая с активностью бета-глюкуронидазы. При тяжелых младенческих формах заболевания активность фермента полностью отсутствует, либо составляет менее 1%. В ряде случаев синдром Слая проявляется уже в пренатальном периоде, обусловливая развитие водянки плода, что может быть диагностировано по анализу амниотической жидкости (Kagie et al., 1992). При взрослых хронических формах заболевания активность бета-глюкуронидазы достигает 10% (Gitzelmann et al., 1978). При этом скелетные нарушения у больных проявляются в виде дисплазии или сколиоза, но нанизм, как правило, не развивается. Отсутствуют и другие тяжелые проявления мукополисахаридоза, такие как помутнение роговицы, грыжи и неврологические аномалии. У больных с различными формами синдрома Слая идентифицируются гомозиготные точковые мутации в гене GUSB, кодирующем бета-глюкуронидазу (Tomatsu et al., 1991; Vervoort et al., 1996; Wu, Sly, 1993). Эти мутации чаще всего миссенс-типа, как правило, затрагивают высоко консервативные аминокислоты фермента. Мажорной является миссенс-мутация L176F, при которой сохраняется низкая остаточная активность β-глюкуронидазы.

У собак описано наследственное заболевание, сходное по своим клиническим проявлениям с наиболее тяжелыми формами мукополисахаридоза VII (Haskins et al., 1991). При биохимическом исследовании было показано отсутствие активности бета-глюкуронидазы у больных животных. Описана генетическая линия мышей с недостаточностью бета-глюкуронидазы, наследуемой по аутосомно-рецессивному типу (Birkenmeier et al., 1989). Трансплантация костного мозга мутантным животным значительно увеличивает их продолжительность жизни, при этом происходит заметная коррекция лизосомных накоплений (Birkenmeier et al., 1991). У мутантных мышей обнаружена гомозиготная делеция одного нуклеотида в 10 экзоне гена Gusb, приводящая к сдвигу рамки считывания (Sands, Birkenmeier, 1993). Эта мутация ответственна за наблюдаемый фенотип животных,

моделирующий мукополисахаридоз VII. Инсерция делетированного нуклеотида путем олигонуклеотидного сайт-направленного мутагенеза, произведенная в культивируемых фибробластах мутантных мышей, полностью восстанавливает функцию гена. На этой модельной линии доказана возможность энзим-замещающей терапии мукополисахаридоза VII, причем ее эффективность в значительной степени зависит от срока начала лечения (Sands et al., 1994). Хорошие результаты были получены при сочетании энзим-замещающей терапии и гетерологичных пересадок костного мозга (Sands et al., 1997). Для изучения молекулярного патогенеза синдрома Слая были созданы три трансгенные линии мышей с направленно введенными миссенс-мутациями в гене Gusb, аналогичными тем, которые были идентифицированы у больных (Tomatsu et al., 2002). В каждой из этих модельных линий сохранялся свой уровень остаточной активности бета-глюкуронидазы, строго соответствующий экспрессивности фенотипических аномалий у мутантов. Возможность проведения исследований на культурах фибробластов больных и модельных линиях животных создает хорошие предпосылки для разработки методов генотерапии мукополисахаридоза VII. Успешная генокоррекция недостаточности бета-глюкуронидазы проведена как в системе in vitro путем ретровирусного переноса нормального гена GUSB в мутантные фибробласты человека, так и in vivo на собаках и мышах (Wolfe et al., 1990; Brooks et al., 2002; Ponder et al., 2002). При этом у больных собак введенный ген не только экспрессировался, но и бета-глюкуронидаза появлялась в лизосомах, что приводило к восстановлению процессинга специфических гликозаминогликанов. Введение этого же гена GUSB в мутантные стволовые клетки мышей приводило к длительной экспрессии бета-глюкуронидазы, снижению лизосомных отложений в печени и селезенке и к частичной коррекции болезни у трансгенных животных (Wolfe et al., 1992). В другом эксперименте кДНК гена GUBS вводили в культивируемые мутантные фибробласты мышей и затем трансдуцированные клетки имплантировали подкожно мутантным животным. У всех трансгенных мышей наблюдали экспрессию введенного гена и полное исчезновение лизосомных отложений в печени и селезенке (Sly, 1993). Полученные результаты подтверждают принципиальную возможность лечения методами генной терапии, по крайней мере, некоторых лизосомных болезней (Sly, Vogler, 2002).

5.2. НАСЛЕДСТВЕННЫЕ ДИСПЛАЗИИ СОЕДИНИТЕЛЬНОЙ ТКАНИ, ОБУСЛОВЛЕННЫЕ МУТАЦИЯМИ В ГЕНАХ МИКРОФИБРИЛЛЯРНЫХ БЕЛКОВ ВНЕКЛЕТОЧНОГО МАТРИКСА

Важнейшими структурными элементами внеклеточного матрикса, обеспечивающими упругость соединительных тканей, являются эластические или микрофибриллярные волокна. Они состоят из двух отдельных компонентов — большого аморфного белка — эластина, занимающего более 90% всей массы эластических волокон, и корового компонента микрофибрилл, представленного, главным образом, фибриллином. Формирование эластических волокон происходит в эмбриогенезе и раннем постнатальном развитии, и главным регулятором этого процесса является фибриллин, так как он определяет размещение тропоэластина на поверхности микрофибрилл. В местах контактов эластина и микрофибрилл располагается матриксный белок эмилин. А вдоль поверхности эластических волокон по соседству с мембранами клеток идентифицируется фибулин — секреторный белок, взаимодействующий с эластином и интегринами. С эластином ассоциирован также Ca2+-зависимый адгезивный белок — микрофибрилл-ассоциированный гликопротеин. Для фибриллина, фибулина, эмилина и микрофибрилл-ассоциированного гликопротеина найдены тканеспецифические изоформы, кодируемые разными, хотя и родственными генами. В 1 главе мы давали краткую характеристику главных микрофибриллярных белков внеклеточного матрикса. Их основные свойства суммированы в таблице 5.7.

Только для трех из перечисленных выше белков найдены ассоциации с наследственными заболеваниями соединительной ткани. Это фибриллин, эмилин и фибулин — таблица 5.8.

Мутации в генах фибриллина 1 и 2 приводят к развитию различных вариантов синдромов Марфана и Билса. Мутации в гене эмилина ассоциированы с наследственными синдромами, в структуре которых ведущее место занимают сосудистые аномалии в сочетании с легочным стенозом и «вялой кожей» (cutis laxa). Сходный характер поражения наблюдается при заболеваниях, обусловленных мутациями в одном из генов фибулина, в то время как мутации в другом гене фибулина обнаруживаются при некоторых формах офтальмопатии. Наследование заболеваний, связанных с мутациями в генах микрофибриллярных белков, осуществляет-

Таблица 5.7

Основные микрофибриллярные белки внеклеточного матрикса

Белок	Ген, OMIM	Локус	Биохимическая характеристика
Фибриллин 1 *, **	FBN1 134797	15q211	основные структурные компоненты микрофибрилл внеклеточного матрикса, выполняющие в большинстве соединительных тканей архитектурные функции; фибриллин 2 участвует в регуляции сборки эластических волокон в раннем эмбриогенезе; фибриллин 3 обильно экспрессируется в легких, мозге и почках плода
Фибриллин 2 *	FBN2, 121050	5q23–q31	
Фибриллин 3	FBN3, 608529	19p13.3–p13.2	
Эластин *, **	ELN, 130160	7q11.2	аморфный белок, составляющий более 90% всей массы эластических волокон в эластической и неэластической соединительной ткани
Фибулин 1 *, **	FBLN1, 135820	22q13.3	взаимодействующий с интегрином секретируемый гликопротеин, инкорпорирующийся в фибриллярный внеклеточный матрикс
Фибулин 2	FBLN2, 135821	3p25–p24	EGF-содержащий фибулиноподобный внеклеточный матриксный белок
Фибулин 3 *	FBLN3, EFEMP1, 601548	2p16	EGF-содержащий фибулино- и фибриллиноподобный внеклеточный матриксный белок
Фибулин 4	FBLN4, EFEMP2, 604633	11q13	EGF-содержащий фибулиноподобный внеклеточный матриксный белок
Фибулин 5 *, **	FBLN5, 604580	14q32.1	взаимодействующий с эластином и интегринами секреторный белок, располагающийся вдоль поверхности эластической ламины, соседствующей с мембранами эндотелиальных клеток
Фибулин 6, гемицентин *	FBLN6, 608548	1q24–q25	EGF-содержащий фибулиноподобный внеклеточный матриксный белок, содержащий 44 тандемных Ig-подобных и 6 тромбоспондин-подобных модулей
Эмилин 1	EMILIN1 130660	2p23	матриксные белки, располагающиеся в местах контактов эластина и микрофибрилл; эмилины 1 и 2 частично колокализованы; эмилин 3 вовлечен в дифференцировку остеобластов
Эмилин 2	EMILIN2 608928	18p11.32	
Эмилин 3	EMILIN3 608929	20q12	
Микрофибрилл-ассоциированный гликопротеин 1	MFAP1, 600215	15q15–q12	Ca2+-зависимыме адгезивные белки, ассоциированные с эластином
Микрофибрилл-ассоциированный гликопротеин 2	MFAP2, MAGP1 156790	1p36.1–p35	
Микрофибрилл-ассоциированный гликопротеин 2	MAGP2 601103	12p13.1–p12.3	
Микрофибрилл-ассоциированный гликопротеин 3	MFAP3, 600491	5q32–q33.3	
Микрофибрилл-ассоциированный гликопротеин 4	MFAP4, 600596	17p11.2	

* найдена ассоциация с наследственными заболеваниями соединительной ткани.
** созданы генетические модельные линии.

Таблица 5.8

Наследственные заболевания, обусловленные мутациями в генах микрофибриллярных белков

Нозологическая форма, ген, OMIM	Основные клинические критерии диагностики	Белок, ген, OMIM
Синдром Марфана, тип 1; MFS1; 154700	дилатация, расслоение аорты, вывих/подвывих хрусталика, тяжелая миопия, марфаноидный фенотип (высокий рост, долихостеномелия, арахнодактилия, снижение массы тела, деформация грудины, сколиоз, кифоз, плоскостопие), дуральная эктазия и др.	фибриллин 1; FBN1; 15q21.1; 134797
Марфаноидный скелетный синдром	марфаноидный фенотип без сердечно-сосудистых и глазных аномалий	- « -
Эктопия хрусталика, семейная, аутосомно-доминантная, 129600	эктопия хрусталика, мягкие скелетные проявления, отсутствие кардиоваскулярной патологии	- « -
MASS-синдром (Mitral valve, Aorta, Skeleton, Skin); 604308	пролапс митрального клапана, расширение корня аорты, скелетные аномалии, истончение, стрии кожи, ранняя миопия	- « -
Марфаноидный фенотип в сочетании с синдромом Шпринтцен-Голдберга, 182212	марфаноидный фенотип в сочетании с краниосиностозом, скафоцефалией, гипотонией, эндофтальмом, гиперэластичностью кожи, ректальным диастазом, вертикальной таранной костью и умственной отсталостью	- « -
Синдром Вейла-Марчезани, аутосомно-доминантный, 608328	низкий рост, брахидактилия, тугоподвижность суставов и аномалии хрусталика	- « -
Контрактурная арахнодактилия, врожденная, синдром Билса, артрогриппоз, дистальный, тип 9; CCA; 121050	тяжелый кифосколиоз, генерализованная остеопения, сгибательные контрактуры пальцев, врожденные аномалии позвоночника, деформация ушных раковин, умственная отсталость, отсутствие изменений со стороны сердца и органа зрения	фибриллин 2; FBN2; 5q23–q31; 121050
Надклапанный стеноз аорты Эйзенберга; SVAS; 185500	надклапанный стеноз аорты, нередко сочетающийся со стенозом легочной артерии	эластин; ELN; 7q11.2; 130160
Синдром Виьямса-Бурена; WBS; 194050	неонатальная гиперкальциемия, «лицо эльфа», надклапанный стеноз аорты, умственная отсталость	
Cutis laxa, врожденная, аутосомно-доминантная; 123700	cutis laxa с множественными сосудистыми аномалиями, включая коарктацию аорты, стеноз легочной артерии; желудочно-кишечные дивертикулы, абдоминальные грыжи; пролапс гениталий	фибулин 5; FBLN5; 14q32.1; 604580
Cutis laxa, врожденная, аутосомно-рецессивная, тип 1; 219100	cutis laxa в сочетании с эмфиземой легких и сосудистыми аномалиями	
Макулярная дегенерация, возраст-зависимая, аутосомно-доминантная, 3 типа; ARMD3; 608895	прогрессирующая потеря зрения обусловленная макулярной дегенерацией сетчатки из-за накопления желто-белых отложений (друз) под ее пигментным эпителием	фибулин 6, гемицентин; FBLN6, HMCN1; 1q24–q25
Макулярная дегенерация, возраст-зависимая, аутосомно-доминантная, 1 типа; ARMD1; 608895		
Сетчатая дистрофия сетчатки, аутосомно-доминантная; MLVT, DHRD; 126600	прогрессирующая потеря зрения, обусловленная сетчатой дистрофией сетчатки из-за накопления под ее пигментным слоем друз	фибулин 3; FBLN3, EFEMP1; 2p16; 601548
Синполидактилия, аутосомно-доминантная; 608180	метатарзальный и метакарпальный синостоз и синполидактилия между 3 и 4 пальцами верхних конечностей	фибулин 1; FBLN1; 22q13.3; 135820

ся, главным образом, по аутосомно-доминантному типу. Остановимся подробнее на всех этих заболеваниях.

5.2.1. Фибриллинопатии

Наследственные дисплазии соединительной ткани, обусловленные мутациями в генах фибриллина, выполняющего в большинстве соединительных тканей архитектурные функции, составляют группу фибриллинопатий. У человека идентифицированы три гена фибриллина, однако мутации найдены только в генах FBN1 и FBN2. Все изоформы фибриллина имеют сходную доменную организацию, однако существуют различия в характере экспрессии кодирующих их генов (Zhang et al., 1994). Предполагается, что фибриллин 2 выполняет функции регулятора образования эластических волокон в раннем эмбриогенезе, в то время как фибриллин 1 обеспечивает главные структурные функции микрофибрилл. Напомним, что самый крупный домен фибриллина, занимающий около 75% всего белка, состоит из 46 повторяющихся мотивов, подобных тем, которые присутствуют в эпидермальном факторе роста (E_{GF}-подобные повторы). Они формируют конценсусные последовательности для связывания кальция и осуществления белок-белковых взаимодействий. Почти все E_{GF}-подобные повторы кодируются отдельными экзонами. Тандемные E_{GF}-подобные последовательности прерываются мотивами, содержащими 8 цистеинов. Цистеины занимают около 14% всего белка, причем одна треть из них находится в сульфгидрильной форме. Положение цистеинов консервативно во всех трех изоформах фибриллина. Кроме того, фибриллины содержат интегрин-связывающие и мотивы для связывания трансформирующего фактора роста.

Синдром Марфана — наследственная фибриллинопатия, проявляющаяся вывихом или подвывихом хрусталика, дилатацией или расслоением аорты, дуральной эктазией и специфическими скелетными нарушениями. Заболевание характеризуется выраженным плейотропизмом и клинической гетерогенностью. Ниже представлена выписка из истории болезни пациента с синдромом Марфана, а на рис. 5.3, 5.4 фенотипы больных с этим заболеванием.

История болезни. Пробанд С., 14 лет (рис. 5.3), поступил в клинику торакальной хирургии СПбМАПО из Калининградского дома ребенка для решения вопроса о возможности оперативного вмешательства на сердце. Анамнез неизвестен. Рост 180 см, масса тела 46 кг, окружность грудной клетки 75 см. Индекс Варги — 0,93. Практически полностью отсутствует подкожно-жировой слой. Кожа тонкая, отчетливо видны все вены. На локтях, коленях — участки атрофии кожи по типу «папиросной бумаги». Долихостеномелия. Соотношение длина кисти/рост — 15%, длина стопы/рост — 19%. Размах рук превышает рост на 9 см. Арахнодактилия кистей (метакарпальный индекс — 10,5) и пальцев стоп. Подвывих 1-х и клинодактилия 5-х пальцев обеих кистей. Выраженная гипермобильность суставов (8 баллов по шкале Beighton). Воронкообразная деформация грудной клетки II степени (глубина воронки — 4 см). Сколиоз II–III степени грудного отдела позвоночника, подтвержденный рентгенологически. Отсутствует поясничный лордоз. Плоскостопие (подометрический индекс —22). Аномалия прорезывания передних резцов верхней челюсти. Короткая уздечка верхней губы. Готическое нёбо. Иридодонез. Сферофокия. Подвывих обоих хрусталиков. Тяжелая миопия: OD –9 D, OS –8 D. Горизонтальный нистагм. Границы относительной сердечной тупости увеличены на 2,5 см во всех направлениях. Над областью верхушки сердца и зонами проекции трикуспидального и пульмонального клапанов выслушиваются систолические шумы III степени громкости. Во 2-м межреберье слева — диастолический шум II степени громкости. Данные инструментального обследования, ЭКГ, рентгенографии сердца в трех проекциях подтвердили увеличение размеров сердца и выявили расширение пульмонального конуса и восходящей части аорты.

При УЗИ сердца диагностировано пролабирование створок митрального (регургитация II–III степени), аортального (регургитация III степени) и пульмонального (регургитация I степени) клапанов. Живот болезненный в зонах проекции антрального отдела желудка и поджелудочной железы, имеются признаки спастического колита. Размеры печени, селезенки в норме. Вторичные половые признаки — по возрасту. Интеллектуальное развитие нормальное. Уровень экскреции оксипролина и гликозаминогликанов в суточной моче повышен в 2,5 и 3,8 раза соответственно.

На основании наличия типичной клинической картины (поражение скелета, сердечно-сосудистой системы и глаз), а также результатов дополнительных методов исследования у пробанда С. диагностирован синдром Марфана. Больному назначили симптоматическую кардиотрофическую терапию, β-блокаторы (обзидан), с целью уменьшения сердечного выброса и предотвращения дальнейшей дилатации сердца и сосудов. В комплекс терапевтических мероприятий включили диетотерапию (обязательный прием пищи, обогащенной белком), препараты, спо-

собствующие улучшению синтеза коллагена (витамин С, магнерот, карнитин), хондропротекторы. Рекомендовано постоянное диспансерное наблюдение кардиолога, окулиста и ортопеда, обследование пациента в гастрологическом отделении клиники, медотвод от оперативного вмешательства на сердце.

К началу 90-х годов прошлого века было накоплено много данных, свидетельствующих об участии фибриллина в патогенезе синдрома Марфана. Во-первых, это вовлечение в патологический процесс реснитчатой связки, состоящей, главным образом, из микрофибрилл (Sakai et al., 1986). Во-вторых, аномальный характер иммуногистохимического окрашивания на фибриллин в коже больных (Hollister et al., 1990), а также нарушение синтеза и секреции этого белка, наблюдаемое в большинстве культур фибробластов больных (Milewicz et al., 1992). В-третьих, недостаток эластина, аномальный характер расположения эластических волокон при одновременном избытке коллагена во внеклеточном матриксе кожи аорты и некоторых других соединительных тканя у больных синдромом Марфана.

Результаты анализа сцепления, проведенного семьях больных, подтвердили это предположени Оказалось, что ген, ответственный за синдро Марфана, локализован в том же районе длинног плеча хромосомы 15, в котором расположен ге FBN1 (Dietz et al., 1991). Более того, в этом ж исследовании была идентифицирована мис сенс-мутация R1137P в гене FBN1, возникшая d novo у девочки с тяжелой классической формо синдрома Марфана. При дополнительном обсле довании еще 43 пациентов с синдромом Марфан эта мутация была найдена в спорадическом случа у другой больной девочки. Интересно подчерк нуть, что одна из этих девочек была белая, а дру гая — черная. Однако мутация R1137P не може быть отнесена к классу мажорных, так как она н была обнаружена ни у одного из 180 больных син

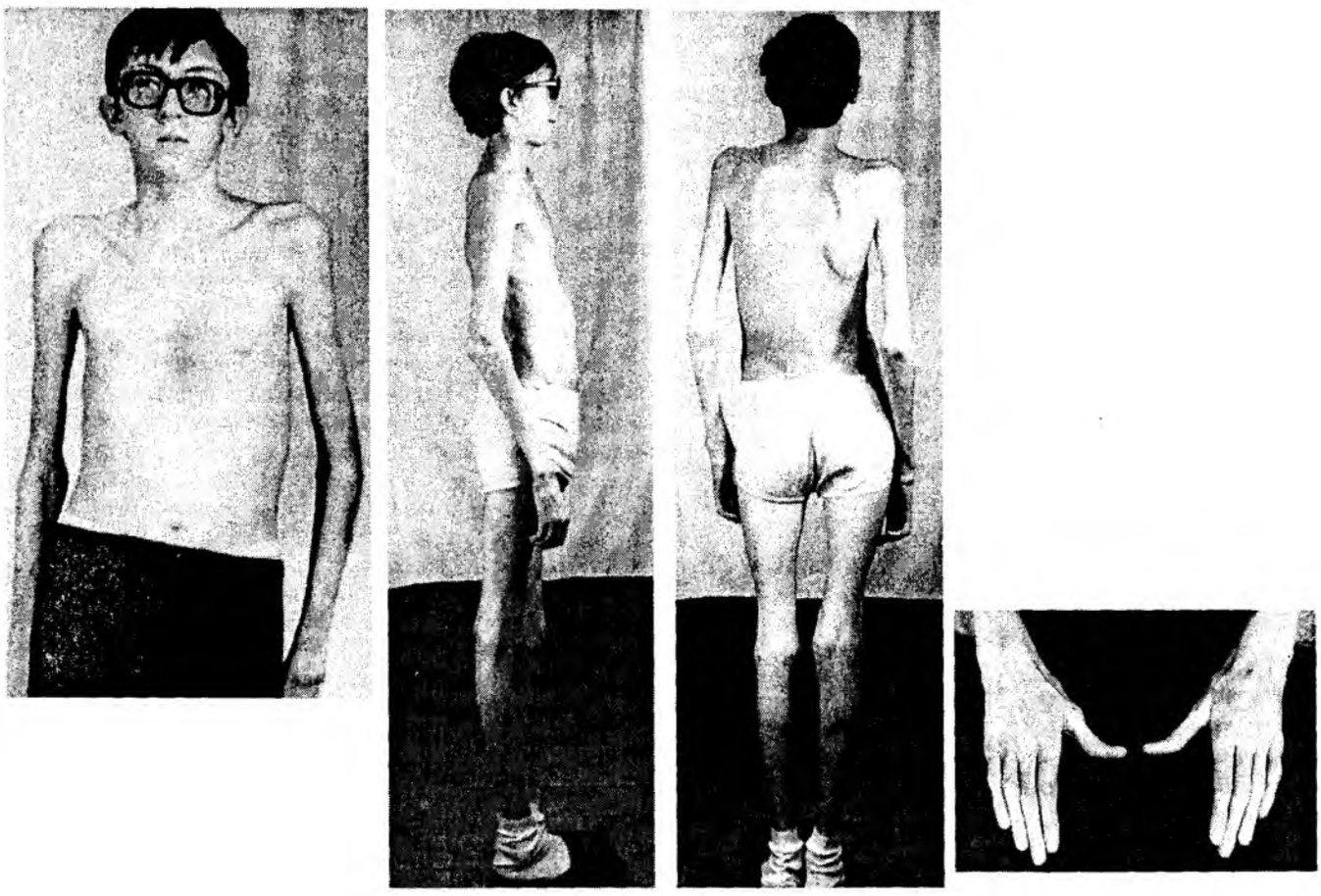

Рис. 5.3. Больной С., 14 лет; диагноз: Синдром Марфана



Рис. 5.4. Два родных сибса — Л. А., 13 лет, и Л.Н., 6 лет; диагноз: синдром Марфана

У братьев выявлены подвывих хрусталиков обоих глаз, прогрессирующее с возрастом расширение корня аорты. У старшего сибса диаметр аорты 33,1 мм (норма — 24 мм), пролапс митрального клапана с регургитацией 1 степени. У младшего сибса диаметр аорты 25,2 мм (норма 19 мм), пролапс митрального клапана с регургитацией 1 степени. **У обоих** братьев имеются скелетные аномалии — долифостеномелия, кифосколиоз, килевидная деформация грудины, арахнодактилия, плоскостопие

дромом Марфана, обследованных в трех других независимых работах (Tynan et al., 1993).

В настоящее время в гене FBN1 описано более 560 мутаций (Collod-Beroud et al., 2003). Эти мутации обладают широким спектром клинических проявлений от изолированной эктопии хрусталика с мягкими скелетными проявлениями марфаноидного типа до тяжелых неонатальных форм синдрома Марфана, заканчивающихся летальным исходом в течение первых двух лет жизни. Подавляющее большинство мутаций в гене FBN1 идентифицировано у больных с классическим вариантом синдрома Марфана. Однако мутации в гене FBN1 найдены и при целом ряде других родственных заболеваний. Это *MASS-синдром* (Mitral valve, Aorta, Skeleton, and Skin), характеризующийся пролапсом митрального клапана, выраженной долихостеномелией, ранней миопией и кожными изменениями в виде истончения и стрий (Dietz et al., 1993), а также один из генетических вариантов *синдрома Вейла-Марчезани*, для которого типичными являются нанизм, брахидактилия, тугоподвижность суставов и эктопия хрусталика (Faivre et al., 2002, 2003).

Под нашим наблюдением находилась семья с MASS-синдромом. У пробанда М., 7 лет, патология сердечно-сосудистой системы характеризовалась расширением корня аорты, пролапсами митрального и трикуспидального клапанов с регургитацией тока крови 1 степени. У его больного отца 26-ти лет выявлены аналогичные изменения со стороны клапанного аппарата сердца, но с регургитацией крови II степени и выраженная дилатация корня аорты. Кроме того, ранее, в возрасте 25 лет, он перенес ишемический инсульт в бассейне правой затылочной магистральной артерии с развитием симптомов левосторонней гемиплегии. Как отец, так и сын имели выраженные скелетные нарушения в виде килевидной деформации грудины, сколиоза, долихостеномелии, умеренной гипермобильности суставов, плоскостопия, патологию кожи по типу стрий и истончения, а также небольшие нарушения зрения: у сына — в виде легкой степени астигматизма и миопии, у отца — миопии средней степени тяжести.

Некоторые мутации в гене FBN1 приводят к развитию *марфаноидного фенотипа, сочетающегося с синдромом Шпринтцен-Голдберга* (Hewett et al., 1994), рис. 5.5 (совместное наблюдение с врачами-генетиками Медико-генетического центра, г. Омск); *марфаноидного скелетного синдрома без сердечно-сосудистых и глазных аномалий* (Milewicz et al., 1995), а также *изолированной эктопии хрусталика без кардиоваскулярной патологии* (Edwards et al., 1994; Kainulainen et al., 1994).

Подавляющее большинство мутаций в гене FBN1 уникальны, т. е. описаны только у одного больного или в одной семье. Из 563 мутаций, представленных в базе данных, только 56 встретились более чем в одной семье (Collod-Beroud et al., 2003). Среди них две мутации наблюдались у 9 и 6 неродственных пациентов соответственно. Это сплайсинговая мутация IVS46+5 G-A, сопровождающаяся ошибочным вырезанием экзона 51,

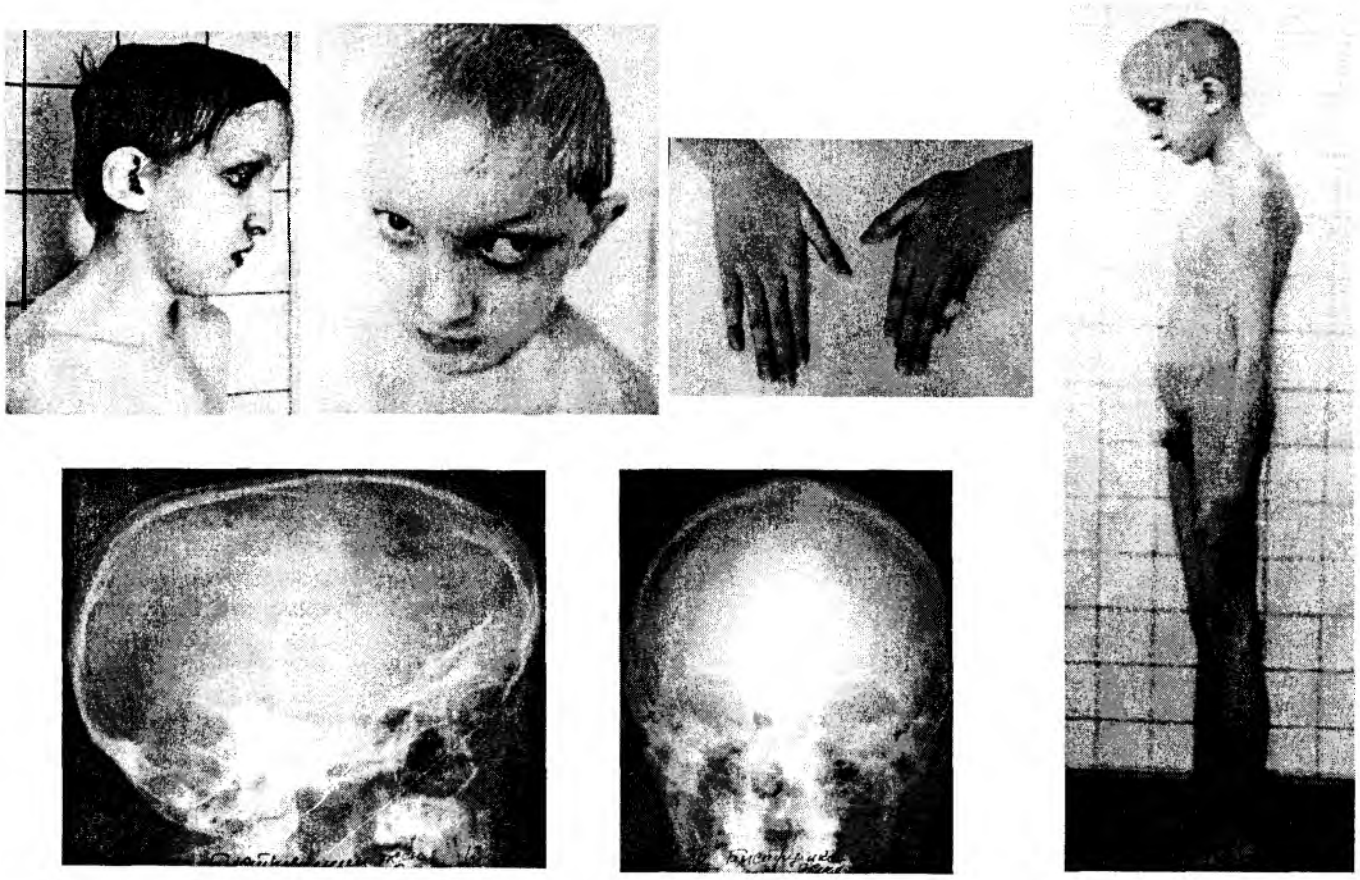

Рис. 5.5. Пробанд Б., 15 лет.
Диагноз: Марфаноидный фенотип в сочетании с синдромом Шпринтцен-Голдберга

и миссенс-мутация G1013R. Наиболее частыми миссенс-мутациями являются замены цистеина в EGF-подобных повторах или в мотивах, содержащих 8 цистеинов (Dietz et al., 1992). Предполагается, что мутации в EGF-подобных повторах нарушают связывание фибриллина с кальцием. Наряду с миссенс-мутациями в гене FBN1 описаны мутации, сопровождающиеся преждевременной терминацией трансляции — микроперестройки, нонсенс- и сплайсинговые мутации. В большинстве таких случаев синтез полипептида нормальной величины составляет около 50%, однако во внеклеточном матриксе его содержание оказывается диспропорционально сниженным. Клинические проявления мутаций с преждевременной терминацией трансляции зависят от количества мутантной мРНК — чем ее меньше, тем мягче протекает заболевание (Dietz et al., 1993). Подобные мутации чаще обнаруживаются у больных с гипермобильностью крупных суставов и более тяжелыми скелетными нарушениями при отсутствии глазных дефектов, таких как эктопия хрусталика или отслоение сетчатки.

Описан случай мозаицизма по нонсенс-мутации в гене FBN1 у женщины 60 лет, у которой при клиническом обследовании были выявлены только гипермобильность суставов, плоскостопие и стрии на животе и туловище (Montgomery et al., 1998). Сын данной пациентки оказался гетерозиготным носителем мутации и имел тяжелую форму синдрома Марфана с дилатацией корня аорты до 8 см.

Очевидно, что многие мутации в гене FBN1 обладают доминантно-негативным эффектом (Eldadah et al., 1995), хотя механизм гаплонедостаточности также не может быть исключен из рассмотрения (Judge et al., 2004). Доминантно-негативный эффект мутаций обусловлен нарушением процесса формирования микрофибрилл при кополимеризации мутантных и нормальных мономеров фибриллина. Процесс мультимеризации инициирует-

Таблица 5.9

Фенотипические особенности модельных линий мышей с мутациями в генах микрофибриллярных белков

Белок, ген	Мутация	Фенотип
Фибриллин 1, FBN1	селектированная линия мышей Tsk — тонкая кожа	фенотипическое сходство с клиническими проявлениями синдрома Вейла-Марчезани
	направленная инактивация гена Fbn1 мыши	фенотипические аномалии, копирующие клинические проявления синдрома Марфана
Эластин, ELN	направленная инактивация гена Eln мыши	стенозы артерий, развивающиеся вследствие субэндотелиальной клеточной пролиферации и реорганизации гладко-мышечного слоя стенок сосудов
Фибулин 1, FBLN1	направленная инактивация гена Fbln1 мыши	гибель при рождении от массивных внутренних кровоизлияний, обусловленных многочисленными дилатациями и разрывами небольших сосудов; аномалии в почках; задержка развития легочных альвеол
Фибулин 5, FBLN5	направленная инактивация гена Fbln5 мыши	фенотипические аномалии, сходные с cutis laxa I типа, сопровождающейся эмфиземой легких и артериальными нарушениями

ся N-терминальным участком фибриллина, и определяющую роль в нем играют центральные районы белка. Поэтому в общем случае клинические проявления мутаций в гене FBN1 зависят от их внутригенного расположения. Мутации, затрагивающие первые экзоны гена, ассоциированы с тяжелыми формами болезни. Мутации в экзонах 59–65 в большей степени ассоциированы с мягкими формами заболевания без патологии аорты. В то же время, в экзонах 24–32 кластерированы мутации, связанные с атипично тяжелыми вариантами заболевания, характеризующимися кардиоваскулярными осложнениями, требующими хирургического вмешательства в детском возрасте, а также врожденными или развивающимися в раннем детском возрасте контрактурами суставов, лицевыми и ушными аномалиями.

В этом же районе гена расположены мутации, идентифицируемые у больных с неонатальным синдромом Марфана, часто заканчивающимся летальным исходом. При этом миссенс-мутации у таких больных, преимущественно, локализованы в 25 и 26 экзонах, а сплайсинговые мутации чаще затрагивают 31–32 экзоны. Однако до сих пор не выявлено каких-либо общих закономерностей, позволяющих предсказать, будет ли мутация, локализованная в 24–32 экзонах, ассоциирована с классической, тяжелой или неонатальной формами синдрома Марфана (Tiecke et al., 2001).

В опытах in vitro показано, что многие мутации в гене FBN1 не нарушают синтеза или секреции полипептидов, и даже при электронно-микроскопическом анализе выявляются лишь минорные структурные различия между мутантными и нормальными цепями. Однако мутантные полипептиды оказываются гораздо более чувствительны к протеолитической деградации со стороны множества ферментов, в том числе плазмина и некоторых матриксных металлопротеиназ (Reinhardt et al., 2000). Таким образом, нельзя исключить участия механизма деградации фибриллина в патогенезе синдрома Марфана.

Протяженная дупликация в гене Fbn1 найдена у мышей линии Tsk — тонкая кожа (табл. 5.9). Фенотип мутантных животных имеет сходство с клиническими проявлениями синдрома Вейла-Марчезани. Функциональные нарушения микрофибрилл у (Tsk+/–)-мышей обусловлены кополимеризацией мутантных и нормальных молекул с образованием фибриллина с повышенной протеолитической чувствительностью, что, в конечном счете, и обусловливает негативно-доминантный эффект дупликации (Gayraud et al., 2000). Интересно, что в мутантной линии мышей Tsk наблюдается комплекс аутоиммунных нарушений, характерных для системного склероза человека (Saito et al., 2002).

Создана трансгенная линия мышей с направленно инактивированным геном Fbn1 (Pereira et al., 1997). Эта модельная линия активно используется для изучения патогенеза различных клинических аспектов синдрома Марфана. В частности, было показано, что развивающиеся у мутантных животных альвеолярные полости обусловлены повышением уровня апоптоза в легких, который, в свою очередь, связан с нарушением активации сигнального пути, регулируемого трансформирующим фактором роста β-Tgfβ (Neptune et al., 2003). Нарушения в регуляции Tgfβ являются также одним из механизмов патогенеза имеющихся у

мутантов кардиоваскулярных нарушений. Авторы делают вывод о том, что Tgfβ является медиатором миксоматозной болезни митрального клапана (Ng et al., 2004). В совокупности эти данные позволяют по-иному взглянуть на сам фибриллин, рассматривать его не только как структурный белок, но и как регулятор важнейшего сигнального пути, опосредуемого Tgfβ (Kaartinen, Warburton, 2003). В связи с этим предлагается использование блокаторов Tgfβ для коррекции некоторых клинических проявлений синдрома Марфана (Byers, 2004). Предполагается, что это может быть более эффективно, чем использование β-адреноблокаторов.

Уже более 10 лет проводятся исследования в области генотерапии синдрома Марфана. Так, основываясь на представлении о доминантно-негативном характере мутаций в гене FBN1, предпринимались попытки направленного разрушения мутантной мРНК в культурах фибробластов больных путем введения рибозим, содержащих каталитический домен и комплементарные РНК-последовательности (Kilpatrick et al., 1996).

Другой подход заключался в обеспечении экспрессии малых ядерных РНК, антисмысловых по отношению к мРНК фибриллина 1 (Montgomery, Dietz, 1997). В обоих случаях наблюдали значительное снижение экспрессии фибриллина 1 в культуре фибробластов. Однако эти опыты следует рассматривать лишь как сугубо предварительные, и реальная генотерапия синдрома Марфана еще очень далека до своего клинического воплощения.

К наследственным фибриллинопатиям относится аутосомно-доминантный *синдром Билса* (синонимы: дистальный артрогриппоз, контрактурная арахнодактилия) (Beals, Hecht, 1971). Вероятнее всего именно это заболевание было у пациента, впервые описанного Марфаном в 1896 году. Клинически у больных синдромом Билса выявляют тяжелый кифосколиоз, генерализованную остеопению, аномальную форму ушных раковин, умственную отсталость. При этом сердечно-сосудистая и глазная патологии, как правило, отсутствуют. Также как для других заболеваний, ассоциированных с мутациями в генах фибриллярных белков, для него характерна выраженная клиническая гетерогенность. При тяжелых формах заболевания, заканчивающихся летально в первые годы жизни, наблюдаются арахнодактилия, выраженные лицевые аномалии и врожденные контрактуры суставов. Wang et al. (1996) рекомендуют учитывать, что при проведении дифференциального диагноза между неонатальным синдромом Марфана и тяжелой летальной формой синдрома Билса атрезия двенадцатиперсной кишки, пищевода и кишечные аномалии свидетельствуют в пользу последнего. Кроме того, при синдроме Билса чаще, чем при неонатальном синдроме Марфана, наблюдаются врожденные аномалии позвоночника.

Генетический анализ сцепления, проведенный в семьях больных, показал, что ген, ответственный за синдром Билса, локализован в том же районе длинного плеча хромосомы 15, в котором расположен ген фибриллина 2 — FBN2. Эти результаты в сочетании со сходством клинических проявлений тяжелых форм заболевания с неонатальными формами синдрома Марфана, обусловленного мутациями в родственном гене FBN1, послужили основанием для молекулярного анализа гена FBN2 у больных. Гетерозиготные миссенс-мутации в гене FBN2 были одновременно обнаружены в двух лабораториях (Putnam et al., 1995; Wang et al., 1995). Одна из этих мутаций приводила к замене цистеина в одном из EGF-подобных повторов, другая — затрагивала Tgf-связывающий мотив.

Все идентифицированные у больных с контрактурной арахнодактилией мутации в гене FBN2 локализуются в экзонах 23–34 (Park et al., 1998; Gupta et al., 2002). Этот район гена FBN2 гомологичен тому участку гена FBN1, в котором располагаются мутации, связанные с атипично тяжелыми и неонатальными формами синдрома Марфана. Все это еще раз указывает на критическую роль в формировании эластических волокон центральных областей каждого из двух фибриллинов. Описаны случаи, когда один из родителей имел мягкую, а дети — тяжелую летальную форму синдрома Билса. Оказалось, что при этом больные родители были мозаиками по «тяжелой» мутации в гене FBN2, а их больные дети оказались гетерозиготными носителями этой мутации (Wang et al., 1996; Putnam et al., 1997).

5.2.2. Эластинопатии

Мутации в гене ELN, кодирующем эластин, приводят к спектру заболеваний, получивших название эластинопатии — таблица 5.8. Гетерозиготные делеции, включающие область локализации гена ELN (7q11.23), обнаруживаются у больных аутосомно-доминантным *синдромом Вильямса-Бурена* (Ewart et al., 1993). Заболевание характеризуется надклапанным аортальным стенозом, стенозом легочной артерии, лицом



Рис. 5.6. Фенотипы больных с синдромом Вильямса-Бурена:
а — больной И., 6 мес; *б* — больная К., 5 лет; *в* — больной М., 8 лет; *г* — больная Г., 9 лет; д — больной М., 12 лет; *е* — больной П., 17 лет

«эльфа», умственной отсталостью, задержкой роста, гиперкальциемией в периоде новорожденности, высоким, хрипловатым голосом и характерной мальформацией зубов. Однако многие пациенты имеют абсолютный музыкальный слух и способны обучаться нотной музыкальной грамоте (Lench, Winter, 1995). Wessel et al. (1994) представили данные о состоянии сердечно-сосудистой системы 59 больных синдромом Вильямса. Практически у всех обследованных (57 чел.) выявлен надклапанный стеноз аорты, потребовавший оперативного лечения (17 чел.). У большинства (49 чел.) — стеноз легочной артерии; у половины (24 чел.) — гипоплазия, а у 4 — коарктация аорты. Катамнестические наблюдения установили, что градиент давления в легочной артерии менее 20 мм рт. ст. у детей раннего возраста является прогностически благоприятным в плане развития легочной гипертензии. У 4 из 6 пациентов с гипоплазией аорты после оперативного лечения развился рестеноз. Фенотипы некоторых из наблюдаемых нами больных синдромом Вильямса представлены на рис. 5.6.

Хромосомная 500-кб область 7q11.23, часто вовлекаемая в делеции при синдроме Вильямса, наряду с геном эластина, содержит еще 8 транскрипционных единиц (Osborne et al., 1996). Среди них гены LIMK1 и RFC2, участие которых в патогенезе заболевания можно считать доказанным. Кроме того, делеции гена ELN присутствуют

только у 94% больных (Perez Jurado et al., 1996). В тех случаях, когда делеции ограничиваются только геном эластина, у больных наблюдается *изолированный надклапанный стеноз аорты*, часто сочетающийся со стенозом легочной артерии — *форма Эйзенберга*. То, что синдромы Эйзенберга и Вильямса являются самостоятельными нозологическими единицами, было доказано при анализе большой семьи, насчитывающей в 5 поколениях 36 больных с надклапанным стенозом аорты Эйзенберга (Chiarella et al., 1989). Члены этой семьи были потомками людей, проживавших на маленьком изолированном острове в Сардинии более 200 лет тому назад. Пенетрантность заболевания составила 86%. Ни один из больных не имел лицевых аномалий или признаков умственной отсталости, характерных для синдрома Вильямса. В одной из семей с доминантно наследуемым надклапанным стенозом аорты была идентифицирована транслокация, разрушающая ген ELN (Curran et al., 1993).

На основании этого наблюдения был предпринят целенаправленный поиск мутаций в гене ELN у больных надклапанным стенозом аорты (Ewart et al., 1993). Обнаружение у некоторых из них протяженных внутригенных делеций явилось доказательством причастности гена ELN к развитию заболевания. Характерно, что в большинстве случаев у больных обнаруживаются не крупные структурные перестройки в гене ELN, а небольшие делеции или инсерции со сдвигом рамки считывания, а также нонсенс-мутации (Li et al., 1997). Мажорными нонсенс-мутациями в гене ELN являются Y150X, Q442X и K176X в экзонах 9, 21 и 10 соответственно (Metcalfe et al., 2000). Подавляющее большинство идентифицированных в гене ELN мутаций приводят к преждевременной терминации трансляции с последующей избирательной элиминацией мутантного транскрипта (Urban et al., 2000). Наиболее вероятный патогенетический механизм действия подобных мутаций обусловлен функциональной гаплонедостаточностью. В опытах in vitro показано снижение отложений нерастворимого эластина в гладкомышечных клетках аорты и фибробластах кожи больных надклапанным стенозом аорты и синдромом Вильямса (Urban et al., 2002). Пропорционально этому увеличивается скорость пролиферации культивируемых клеток больных. При экзогенном введении в культуру нерастворимого эластина скорость пролиферации клеток вновь снижается. Таким образом доказано, что нерастворимый эластин является важным регулятором клеточной пролиферации, и при уменьшении его отложений в ст сосудов больных увеличивается пролифер гладкомышечных клеток артерий, что приво истончению средней оболочки крупных артер развитию гиперпластических субэндотелиал образований, ведущих к сегментной артериал окклюзии.

Мыши с инактивированным геном элас умирают от обструктивной болезни артерий, к рая развивается вследствие субэндотелиал клеточной пролиферации и реорганизации гла мышечного слоя стенок сосудов — табл. 5.9 (I al., 1998a). Сходные клеточные нарушения наб даются при атеросклерозе. Однако в отличи моделей атеросклероза у (Eln–/–)-мышей не вываются эндотелиальные повреждения, тромб или воспаления, и обструкция артерий не свя с гемодинамическим стрессом. У гетерозигот животных дегенеративной васкулярной боле не развивается, так как в артериях (Eln +/-)- шей число эластических пластинок и глад мышц увеличивается до 35% по сравнению с тантными гомозиготами (Li et al., 1998b). Под ный компенсаторный механизм действует и в р вивающихся артериях больных людей, однако отличие от мышей, он оказывается недостаточн для предотвращения развития патологическ процесса. У (Eln +/–)-мышей с рождения наблю ется устойчивая гипертензия, и среднее арте альное давление оказывается на 25–30 мм рт. выше, чем у животных дикого типа (Faury et 2003). Хотя гипертензия у этих мышей, обусл ленная уменьшением внутреннего диаметра арт рий, сопровождается небольшой гипертрофи сердечной мышцы, на продолжительности жиз мутантных гетерозигот это не сказывается. Таки образом, ген эластина и, возможно, гены друг микрофибриллярных белков должны быть включ ны в список кандидатных генов для эссенциальн гипертензии.

У ряда пациентов с редким аутосомно-доми нантным вариантом классического синдрома *«в лой кожи», cutis laxa*, идентифицированы неболь шие делеции со сдвигом рамки считывания, распо ложенные в 30–32 экзонах гена ELN (Zhang et al. 1997, 1999). С рождения у больных наблюдаютс вялая, гипоэластичная, свисающая складками гладкая кожа, стридор, затруднения при глотании Инструментальные исследования выявляют уме ренный надглоточный стеноз, ларингомаляцию пролапсы митрального, трикуспидального клапа нов, умеренное расширение восходящего отдела аорты и других крупных сосудов, пупочные и па-

ховые грыжи. С возрастом изменения со стороны кожи прогрессируют, дилатируются и пульсируют все видимые сосуды, голос становится высоким с хрипловатым оттенком. Больных беспокоят слабость, быстрая утомляемость, диспноэ, экспираторная одышка, развитие бронхообструктивного сидрома. В фибробластах больных наблюдается снижение мРНК эластина, обусловленное ее нестабильностью. Коллагеновые волокна в коже больных имеют нормальную структуру, а эластические волокна фрагментированы с пятнами аморфного эластина в матриксе. По-видимому, мутантный тропоэластин синтезируется, секретируется и инкорпорируется в эластический матрикс, меняя при этом структуру эластических волокон, что и объясняет фенотип cutis laxa.

5.2.3. Фибулинопатии

Некоторые наследственные варианты cutis laxa ассоциированы с мутациями в гене фибулина 5 — микрофибриллярного белка, располагающегося вдоль поверхности эластических волокон в местах их контактов с мембранами клеток. Фибулин 5 содержит 6 кальций-связывающих EGF-подобных доменов, один из которых включает интегрин-связывающий мотив. Это секреторный белок, способный одновременно взаимодействовать с эластином и интегринами. Ген FBLN5, кодирующий фибулин 5, активно экспрессируется в развивающихся сосудах, сердце и других органах. Он участвует в регуляции адгезии эндотелиальных клеток посредством связывания их с интегринами (Nakamura et al., 1999).

Обнаружение в двух независимо полученных трансгенных линиях мышей с инактивированным геном Fbln5 фенотипических аномалий, сходных с клиническими проявлениями аутосомно-рецессивной формы cutis laxa (табл. 5.9), послужило основанием для молекулярного анализа гена FBLN5 у больных (Yanagisawa et al., 2002; Nakamura et al., 2002). Форма *cutis laxa I типа* сопровождается эмфиземой легких и сосудистыми нарушениями. Подобные аномалии наблюдаются и у (Fbln5–/–)-мутантов в каждой из двух линий. В большой родственной семье, проживающей в Турции, у четырех больных с аутосомно-рецессивной формой cutis laxa I типа была идентифицирована однотипная гомозиготная миссенс-мутация в гене FBLN5 (Loeys et al., 2002). Вскоре у пациента с *аутосомно-доминантной формой cutis laxa* была выявлена 22-кб тандемная дупликация в гене FBLN5 (Markova et al., 2003). Таким образом, было доказано, что некоторые доминантные и рецессивные формы cutis laxa являются аллельными вариантами, обусловленными различными мутациями в гене FBLN5.

Одной из функций фибулина 5 является прикрепление эластических волокон к клеткам и обеспечение тем самым их организации и стабилизации в коже, легких и кровеносной системе. По-видимому, нарушение этой функции фибулина 5 и лежит в основе патогенеза обсуждаемых выше форм cutis laxa (Nakamura et al., 2002).

Гораздо чаще, однако, гетерозиготные миссенс-мутации в генах фибулинов приводят не к клинике cutis laxa, а реализуются в виде *возраст-зависимой макулярной дегенерации*. Возраст-зависимая макулярная дегенерация — это гетерогенная группа заболеваний, чаще всего, мультифакториальной природы. Она является основной причиной прогрессирующего ухудшения и потери зрения в старости. Около 50% зарегистрированной слепоты в Западной Европе объясняется этим заболеванием. В США насчитывается более 11 миллионов больных. Курение, неправильное питание, высокий уровень холестерина способствуют развитию макулопатии. Наряду с этим, очевидно, что в этиологии заболевания существенную роль играют генетические факторы. В относительно редких случаях возраст-зависимая макулярная дегенерация наследуется по аутосомно-доминантному типу, т. е. относится к классу моногенных заболеваний. Выделяют два клинических варианта этого заболевания: «сухой» и «влажный», или экссудативный (Allikmets и др. 1997). При первом варианте возраст-зависимой макулярной дегенерации, который встречается в 80% случаев, у больных выявляют старческие бляшки (друзы) и/или неравномерную пигментацию сетчатого эпителия — «географическую атрофию». При втором варианте ведущими симптомами в клинической картине заболевания являются серозная экссудация сетчатого пигментного эпителия и/или неоваскуляризация сосудистой оболочки глаза. Потеря зрения при данном заболевании обусловлена степенью выраженности «географической атрофии» или экссудации. Эффективное лечение сухого типа отсутствует. При влажном типе в 5% случаев пациентам помогает лазеротерапия.

При обследовании более 400 пациентов с возраст-зависимой макулярной дегенерацией у семи человек были диагностированы различные гетерозиготные миссенс-мутации в гене FBLN5 (Stone et

al., 2004). У каждого из этих больных под пигментным эпителием сетчатки присутствовали небольшие циркулярные отложения, известные как базальные пластинки или эпителиальные друзы. Это форма заболевания третьего типа.

Специфическая миссенс-мутация в гене фибулина 6 (FBLN6) обнаружена у 7 неродственных пациентов из 288 обследуемых с возраст-зависимой макулярной дегенерацией 1 типа (Schultz et al., 2003). Фибулин 6 содержит высоко консервативный N-терминалный домен, 44 тандемных иммуноглобулиновых модулей, 6 модулей, гомологичных тромбоспондину I, и 8 E_{GF}-подобных повторов (Carpten et al., 2000). Идентифицированная мутация приводит к замене консервативного глицина на аргинин в 5345 положении E_{GF}-домена.

Еще один наследственный вариант офтальмопатии, имеющий большое клиническое сходство с возраст-зависимой макулярной дегенерацией, обусловлен мутациями в гене фибулина 3 или E_{GF}-содержащего фибулино-подобного внеклеточного матриксного белка 1 — ген FBLN3 или EFEMP1 (Stone et al., 1999). Это *сетчатая дистрофия сетчатки*, сопровождающаяся прогрессирующей потерей зрения. Также как при других наследственных вариантах макулопатий, связанных с мутациями в генах фибулинов, у больных происходит накопление желто-белых отложений под пигментным эпителием сетчатки — друз. Фибулин 3 является секреторным белком. Он также содержит E_{GF}-подобные повторы и имеет высокий процент гомологии с фибриллинами. Сходство по аминокислотным последовательностям между фибулином 3 и фибриллином 1 и 2 составляет 36 и 35% соответственно (Ikegawa et al., 1996).

У больных с сетчатой дистрофией сетчатки из 5 семей, 2 из которых проживали в США, 2 — в Швейцарии и 1 — в Австрии, была обнаружена однотипная гетерозиготная миссенс-мутация в 10 экзоне гена FBLN3, приводящая к замене неконсервативного аргинина на триптофан в 345 положении фибулина 5 — R345W (Stone et al., 1999). При дополнительном обследовании 162 больных сетчатой дистрофией сетчатки из 37 неродственных семей, а также 477 человек контрольной группы и 494 пациентов с возраст-зависимой макулярной дегенерацией сетчатки неясного генеза мутация R345W была обнаружена только в первой группе, причем один из больных оказался гомозиготным носителем этой мутации. Клинически этот пациент не отличался от других, несущих мутацию в гетерозиготном состоянии. Таким образом, единственная мутация R345W объясняет все исследованные случаи сетчатой дистрофи сетчатки. Оказалось, что эта замена нарушае процессинг белка и приводит к конформационны изменениям, препятствующим его секреции и клетки (Marmorstein et al., 2002). В норме фибулин 5 в местах формирования друз отсутствует Однако у больных этот мутантный белок накапли вается в клетках пигментного эпителия сетчатки способствуя образованию друз и развитию дистро фических процессов в сетчатке глаза.

В одной бельгийской семье у больных с аутосомно-доминантной формой *синполидактилии* обнаружена реципрокная транслокация t(12;22)(p11.2;q13.3), сопровождающаяся нарушением сплайсинга экзонов 19–20 гена фибулина 1 — FBLN1 (Debeer et al., 2002). Заболевание характеризуется метатарзальным и метакарпальным синостозом и синполидактилией между 3 и 4 пальцами верхних конечностей. Точка разрыва транслокации в области 22.q13.3 локализована между двумя последними экзонами гена FBLN1, подвергающимися альтернативному сплайсингу. Оказалось, что в фибробластах больных не экспрессируется один из основных сплайсинговых вариантов фибулина 1 — D, в то время как другая сплайсинговая изоформа этого белка — C — нормально секретируется в культуральную среду. Все четыре сплайсинговые изоформы фибулина 1 (A — D) транскрибируются синхронно, но главными из них являются изоформы C и D, отличающиеся от других присутствием дополнительного уникального 137-аминокислотного сегмента. Не исключено, что наблюдаемые у больных аномалии конечностей являются результатом гаплонедостаточности изоформы D фибулина 1. Возможно также, что некоторые патологические особенности больных с хромосомным синдромом, обусловленным моносомией 22.q13.3, также связаны с гаплонедостаточностью фибулина 1.

У зародышей мышей с направленно инактивированным геном Fbln1, начиная с середины беременности, наблюдаются массивные кровотечения, приводящие к гибели мутантных гомозигот в момент рождения — табл. 5.9 (Kostka et al., 2001). При гистологическом обследовании (Fbln1–/–)-мутантов выявляются многочисленные дилатации и разрывы небольших сосудов, аномалия гломерул и дезорганизация подоцитов в почках, а также задержка дифференцировки легочных альвеол.

5.3. НАСЛЕДСТВЕННЫЕ ДИСПЛАЗИИ СОЕДИНИТЕЛЬНОЙ ТКАНИ, ОБУСЛОВЛЕННЫЕ МУТАЦИЯМИ В ГЕНАХ ГЛИКОПРОТЕИНОВ ВНЕКЛЕТОЧНОГО МАТРИКСА

К гликопротеинам внеклеточного матрикса относятся фибронектины, ламинины и тромбоспондины, содержащиеся в основном веществе соединительной ткани в относительно небольшом количестве. Характеристика этих белков и кодирующих их генов представлена в главе 1 и суммирована в таблице 5.10.

Фибронектины функционирует в двух формах — клеточной и плазменной. Эти формы значительно различаются между собой по биологической активности. Клеточный фибронектин является главным поверхностным гликопротеином фибробластов и осуществляет связь клеток с коллагеновым матриксом. Он играет ключевую роль в клеточной адгезии, морфологии и формировании поверхностной архитектуры клеток. Основной функцией плазменного фибронектина, составляющего около 1% белков сыворотки крови, является очищение кровотока от специфических частиц, таких как иммунные комплексы или обломки клеток. Наследственных заболеваний, ассоциированных с мутациями в гене фибронектина, до сих пор не выявлено. По-видимому, это связано с очень важными функциями, которые выполняет фибронектин, особенно в период эмбриогенеза (Sakai et al., 2003). Потеря этих функций несовместима с жизнью. Сконструирована модельная трансгенная линия мышей с недостаточностью плазменного фибронектина — таблица 5.11 (Sakai et al., 2001). У мутантных животных повышен уровень нейронального апоптоза, а при исследовании мозга выявляются зоны инфаркта, приводящие к фокальной ишемии. Удивительно то, что отсутствие плазменного фибронектина не оказывает влияния на заживление кожных ран или гемостаз.

5.3.1. Ламининопатии

Ламинины — гетеротримерные белки, состоящие из трех различных субъединиц — альфа, бета и гамма. Они являются главными неколлагеновыми компонентами базальных мембран. В базальных мембранах разных тканей присутствуют различные изоформы ламининов, образованные альтернативными вариантами каждой из трех субъединиц. Все эти варианты кодируются собственными генами. Для альфа-субъединиц ламинина идентифицировано 5 генов (LAMA1–LAMA5) и по три гена для бета-(LAMB1–LAMB3) и гамма-(LAMC1–LAMC3) субъединиц соответственно. Множественные изоформы ламининов образуются при сочетании различных альтернативных вариантов каждой из трех субъединиц. Ламинины формируют вторичную крестообразную структуру, состоящую из трех коротких и одного длинного плеча. Подобно фибронектину, связывающему клетки многих тканей с коллагеном I и III типов, ламинин обеспечивает связь эпителиальных и эндотелиальных клеток с коллагеном IV типа. Наиболее распространенным является ламинин 1, состоящий из альфа1-, бета1- и гамма1-субъединиц. Экспрессия всех трех субъединиц ламинина 1 начинается в раннем эмбриогенезе еще до имплантации зародышей в стенку матки и до формирования первых базальных мембран трофэктодермального эпителия. В отличие от фибронектина целая серия наследственных заболеваний, составляющих группу *ламининопатий*, ассоциирована с мутациями в генах ламинина — таблица 5.12. Это различные формы буллезного эпидермолиза, мышечной дистрофии, cutis laxa, офтальмопатии и нефропатии. Наследуются ламининопатии по аутосомно-рецессивному типу.

Мутации в гене альфа2-цепи ламинина 2 или мерозина (LAMA2), избирательно экспрессирующегося в базальных мембранах поперечно-полосатых мышц и клеток Шванна, обнаружены у больных с аутосомно-рецессивной *врожденной формой миопатии, получившей название мерозин-дефицитной* (Helbling-Leclerc et al., 1995). В классическом варианте заболевания клинические проявления ограничиваются только скелетными мышцами без симптомов поражения центральной нервной системы. Однако при МРТ выявляются изменения в белом веществе мозга, обусловленные гипомиелинизацией. Характерной чертой этой формы миопатии является дизмиелинизация дорзальных и вентральных нервных окончаний. Болезнь проявляется в виде мышечной слабости, гипотонии, приводящей к задержке моторного развития: дети начинают поздно садиться и ходить, не способны самостоятельно передвигаться по неровной местности и на большие расстояния. В сыворотке крови наблюдается повышенное содержание креатинкиназы. В биоптатах мышц больных отмечаются гистологические проявления умеренного дистрофического процесса.

У больных с тяжелыми формами заболевания обнаруживаются мутации, сопровождающиеся преждевременной терминацией трансляции, чаще

Табл

Характеристика гликопротеинов внеклеточного матрикса

Белок	Ген, OMIM	Локус	Биохимическая характеристика
Фибронектин, **	FN1; 135600	2q34	главный поверхностный гликопротеин фибробла осуществляющий связь клеток с коллагеновым м сом
Ламинин 1, α-субъединица 1	LAMA1; 150320	18p11.31	α-цепь ламинина 1
Ламинин 1, α-субъединица 2, *	LAMA2; 156225	6q22–q23	α-цепь ламинина 2 или мерозина
Ламинин 1, α-субъединица 3, *, **	LAMA3; 600805	18q11.2	α-цепь ламинина 5; ницеина или калинина (BM6
Ламинин, α-субъединица 4, **	LAMA4; 600133	6q21	укороченная версия α-1 ламинина
Ламинин, α-субъединица 5	LAMA5; 601033	20q13.2–q13.3	укороченная версия α-2 ламинина
Ламинин, D-субъединица 1, *	LAMB1; 150240	7q31.1–q31.3	β-цепь ламинина 1 и ламинина 2 или мерозина
Ламинин, β-субъединица 2, *, **	LAMB2; 150325	3p21	β-цепь S-ламинина или B1
Ламинин, D-субъединица 3, *	LAMB3; 150310	1q32	β-цепь ламинина 5; ницеина или калинина (BM60
Ламинин, γ-субъединица 1, **	LAMC1; 150290	1q31	γ-цепь ламинина 1 и ламинина 2 или мерозина
Ламинин, γ-субъединица 2, *	LAMC2; 150292	Iq25–q31	γ-цепь ламинина 5; ницеина или калинина (BM60
Ламинин, γ-субъединица 3	LAMC3; 604349	9q33–q34	γ-цепь ламинина 12
Тромбоспондин 1, **	THBS1 188060	15q15	полифункциональные белки, участвуют в регу пролиферации, адгезии, миграции, агрегации тром тов; содержат сайты связывания для тромбина, г на, сульфатидов, фибриногена, фибронектина, ко на V типа, ламинина, плазминогена и его активат
Тромбоспондин 2, **	THBS2 188061	6q27	
Тромбоспондин 3	THBS3 188062	1q21	
Тромбоспондин 4, **	THBS4 600715	5	
Хрящевой олигомерный матриксный белок, *, **	COMP; 600310	19p13.1	экспрессируется в хондроцитах, взаимодействует лагенами I и II типов, имеет высокий аффинитет к гену IX типа

* найдена ассоциация с наследственными заболеваниями соединительной ткани.
** созданы генетические модельные линии животных.

всего, нонсенс-типа. Миссенс-мутации, как правило, обусловливают более мягкое течение мышечной дистрофии. Альфа2-цепь ламинина 2 является лигандом для альфа-дистрогликана — внеклеточного белка дистрофин-ассоциированного комплекса, участвующего посредством взаимодействия с дистрофином в реализации связи цитоскелета с внеклеточным матриксом (Горбунова и др., 2000). Напомним, что мутации в гене дистрофина ответственны за Х-сцепленную форму миодистрофии Дюшенна/Беккера, а мутации в генах многих ков дистрофин-ассоциированного комплекс первую очередь саркогликанов, связаны с ра ными генетическими формами аутосомно-р сивной конечностно-поясной миодистрофии. ким образом, в основе патогенеза перечисле выше форм миодистрофий, включая врожде мерозин-дефицитную миопатию, лежит наруш связи между цитоскелетом и внеклеточным риксом, которая, в свою очередь, обеспечи

Таблица 5.11

Фенотипические особенности модельных линий мышей с мутациями в генах гликопротеинов внеклеточного матрикса

Белок, ген	Мутация	Фенотип
Фибронектин; FN1	недостаточность плазменного фибронектина	повышен уровень нейронального апоптоза, приводящий к образованию зон инфаркта с последующей транзиторной фокальной ишемией мозга
α-2-цепь ламинина 2 или мерозина; LAMA2	генетическая линия мышей dy, полученная путем селекции из природной популяции	задержка физического развития, тяжелая прогрессирующая мышечная дистрофия, гибель в возрасте 2–6 месяцев
- « -	направленная инактивация гена Lama2 мыши	- « -
α-3-цепь ламинина 5; LAMA3	направленная инактивация гена Lama3 мыши	врожденные эпителиальные аномалии и волдыри на коже, обусловленные разделением дермального и эпидермального слоев
β1-цепь ламинина; LAMB2	направленная инактивация гена Lamb2 мыши	разной степени выраженности протеинурия
α-4-цепь ламинина; LAMA4	направленная инактивация гена Lama4 мыши	множественные кровотечения в эмбриональном и неонатальном периодах
γ-1-цепь ламинина; LAMC1	направленная инактивация гена Lamc1 мыши	отсутствие базальных мембран клеток, множественные дефекты развития, гибель зародышей в середине беременности
Тромбоспондин 1; THBS1	направленная инактивация гена Thbs1 мыши	лордоз, острая пневмония, нейтрофиллез, макрофагоцитоз, диффузные альвеолярные кровотечения, эпителиальная гиперплазия легких
Тромбоспондин 2; THBS2	направленная инактивация гена Thbs2 мыши	ломкая нерастяжимая кожа, необычно гибкий хвост, увеличение толщины и плотности кортикального слоя, уплотнение небольших сосудов, увеличение времени кровотечения
Хрящевой олигомерный матриксный белок; COMP	направленная инактивация гена Comp у мышей	отсутствие фенотипических аномалий

стабилизацию и нормальное функционирование сарколеммы мышечного волокна.

Генетическая линия мышей dy, полученная путем селекции из природной популяции, в течение многих лет использовалась в качестве классической модели мышечной дистрофии человека (Michelson et al., 1955). У (dy/dy)-гомозигот, заметно отстающих по своим размером от однопометных гетерозигот или нормальных гомозигот, развивается тяжелая прогрессирующая миодистрофия, в результате чего эти животные погибают в возрасте 2-6 месяцев. В сердечной и скелетных мышцах, а также в периферических нервах мутантных мышей полностью отсутствуют иммунологические формы тяжелой цепи М-ламинина и мерозина (Xu et al., 1994a). Оказалось, что (dy/dy)-мыши являются гомозиготными носителями сплайсинговой мутации в гене Lama2, приводящей к образованию аномальной цепи альфа2-ламинина с делецией VI домена — таблица 5.11. Таким образом, линия мышей dy является генетической моделью врожденной мерозин-дефицитной мышечной дистрофии, в основе патогенеза которой лежит нарушение связи мышечного волокна с внеклеточным матриксом (Xu et al., 1994b).

Трансгенная линия мышей с направленно инактивированным геном Lama2 по своим фенотипическим особенностям сходна с генетической линией dy — таблица 5.11 (Kuang et al., 1998). При введении мутантным животным каждой из двух модельных линий гена LAMA2 человека, работающего под контролем мышечно-специфического промотора, наблюдали восстановление синтеза мерозина и его локализацию в скелетных мышцах. Одновременно отмечались значительные улучшения в морфологии и целостности мышечных волокон, коррелирующие с увеличением продолжительности жизни мутантных мышей. Однако характерные для этих линий дефекты нервной системы в виде прогрессирующей хромоты передних лап сохранялись, что объясняется отсутствием трансгенного мерозина в периферических нервах мутантов. Таким образом, для генотерапии мерозин-дефицитной миодистрофии требуется обеспечение

Таблица 5.12

Наследственные заболевания, обусловленные мутациями в генах матриксных гликопротеинов

Болезнь; ген; OMIM	Основные клинические критерии диагностики	Белок, ген, OMIM
Мышечная дистрофия, врожденная, мерозин-дефицитная, тип 1А, аутосомно-рецессивная; 607855	врожденная мышечная слабость, гипотония, задержка моторного развития	ламинин 2, альфа-субъединица 2; LAMA2; 6q22–q23; 156225
Ларинго-онихо-кожный синдром, аутосомно-рецессивный; LOCS; 245660	с 2-недельного возраста стридорозное, хрипящее дыхание без видимого повреждения гортани, дистрофические изменения ногтей, геморрагический синдром, струпьевидные высыпания на коже лица	ламинин 5, альфа-субъединица 3; LAMA3; 18q11.2; 600805
Буллезный эпидермолиз, пограничный, летальный, Херлитца, аутосомно-рецессивный; 226700; Буллезный эпидермолиз, генерализованный, атрофический, доброкачественный, аутосомно-рецессивный; 226650	кровоточащие буллезные высыпания на границе дермального и эпидермального слоев кожи, дистрофия ногтей, торпидность к терапии, ранняя гибель ребенка с рождения — субэпидермальные незарубцовывающиеся линейные генерализованные либо локальные пузыри, сочетающиеся с тотальной алопецией, дистрофией ногтей, зубов; течение доброкачественное	ламинин 5, бета-субъединица 3; LAMB3; 1q32; 150310 ламинин 5, гамма-субъединица 2; LAMC2; 1q25–q31; 150292
Неонатальный cutis laxa с марфаноидным фенотипом 150240	cutis laxa; марфаноидный фенотип; умеренные контрактуры локтевых, коленных, тазобедренных суставов; эмфизема, тяжелые аномалии сердечно-сосудистой системы; диафрагмальные грыжи; неонатальная гибель	ламинин 1, бета-субъединица 1; LAMB1; 7q31.1–q31.3; 150240
Синдром Пирсона — врожденный нефроз — микрокориа, перинатальная летальная форма; 609049	тяжелый врожденный нефротический синдром, резкое уменьшение размеров зрачка из-за аплазии или атрофии расширяющей его мышцы; перинатально-летальная форма	ламинин S, бета-субъединица 2; LAMB2; 3p21; 150325
Коронарная болезнь сердца; (ассоциация с полиморфной мутацией A387P)	коронарная болезнь сердца, семейная, ранняя	тромбоспондин 4; THBS4; 600715
Псевдоахондроплазия, аутосомно-доминантная; PSACH; 177170	с 2-летнего возраста — нанизм, укорочение длинных трубчатых костей, расширение метафизов, дисплазия эпифизов, задержка костного возраста, брахидактилия, варусная или вальгусная установка коленных суставов	хрящевой олигомерный матриксный белок; COMP; 19p13.1 600310

экспрессии мерозина не только в мышцах, но и в периферических нервах.

Мутации в генах, гомологичных LAMA2, идентифицированы в нескольких линиях различных пород кошек и собак (Shelton, Engvall, 2005).

Аутосомно-рецессивные формы *пограничного буллезного эпидермолиза* — летального и более мягкого атрофического — обусловлены мутациями в каждом из трех генов, кодирующих альфа-, бета- и гамма-цепи ламинина 5 — LAMA3, LAMB3 и LAMC2 — таблица 5.12 (Vidal et al., 1995; Nakano et al., 2002; Pulkkinen et al., 1994a; 1994b). Превалирующими во всех трех генах являются нонсенс- и другие мутации, сопровождающиеся преждевременной терминацией трансляции. В 80% случаев заболевания мутации обнаруживаются в гене LAMB3, из них более чем в 50% выявляется мажорная мутация R635X. Больные с летальной формой пограничного буллезного эпидермолиза чаще всего являются гомозиготами или компаунд-гетерозиготами по тяжелым мутациям с преждевременной терминацией трансляции.

При доброкачественной форме заболевания тяжелые мутации сочетаются с миссенс-мутациями или небольшими перестройками, локализованными в С-терминальном районе гена. Реже всего у этих больных обнаруживаются мутации в гене LAMA3.

Гомозиготная инсерция одного нуклеотида в гене LAMA3 выявлена у больных из 15 родственных мусульманских семей с аутосомно-рецессивным *ларинго-онихо-кожным синдромом* — таблица 5.12 (McLean et al., 2003). Заболевание проявляется уже в первые 2 недели жизни новорожденного. Характерны стридорозное, хрипящее дыхание без видимого повреждения горта-

ни, дистрофические изменения ногтей, геморрагический синдром, струпьевидные высыпания на коже лица, торпидные к проводимой терапии, включая кортикостероиды. В дальнешем формируются кожные гранулемы, дистрофия зубов, сохраняется осиплость голоса. Обнаруженная у больных инсерция в гене LAMA3 не приводила к преждевременному прекращению синтеза альфа3-цепи ламинина, так как трансляция начиналась с альтернативного сайта, локализованного в 6 экзоне. В результате образовывался белок с N-терминальной делецией.

Создана трансгенная линия мышей с инактивированным геном Lama3 — таблица 5.11 (Ryan et al., 1999). У мутантных гомозигот с рождения присутствовали выраженные эпителиальные аномалии и линейные волдыри на коже, обусловленные разделением дермального и эпидермального соединения. При электронно-микроскопическом обследовании кожи больных животных были выявлены нарушения в образовании гемидесмосом, которые в норме связывают богатые ламинином 5 базальные мембраны с кератиновым цитоскелетом. Таким образом, ламинин 5 играет важную регуляторную роль в выживании и организации эпителиальных клеток.

У больных с *неонатальной формой cutis laxa, сочетающейся с марфаноидным фенотипом*, в базальных мембранах капилляров и дермально-эпидермальных соединениях отсутствуют иммунологические формы ламинина 1 и фибронектина — таблица 5.12 (Bonneau et al., 1991). Заболевание характеризуется марфаноидным фенотипом, умеренными контрактурами локтевых, коленных, тазобедренных суставов, выраженной арахнодактилией, cutis laxa. Выявляются эмфизема, тяжелые аномалии сердечно-сосудистой системы, диафрагмальные грыжи, приводящие к неонатальной гибели ребенка. Поскольку у больных часто обнаруживаются небольшие структурные перестройки в области локализации гена LAMB1, кодирующего бета-субъединицу ламинина 1, не исключено, что мутации в этом гене ответственны за данную форму cutis laxa. Однако прямых доказательств этого предположения пока не получено.

S-ламинин, или ламинин бета 2, локализован в базальных мембранах, синапсов и гломерул почек. Незрелые гломерулярные базальные мембраны содержат ламинин бета 1, который в процессе развития замещается на ламинин бета 2. В синаптической щели нейромышечных соединений S-ламинин непосредственно связывается с кальциевыми каналами, после чего происходят их кластерирование и иммобилизация других пресинаптических компонентов (Nishimune et al., 2004). Эти шаги необходимы для высвобождения нейротрансмиттеров из нервных окончаний двигательных нейронов. При искусственном разрушении в системе in vivo взаимодействия S-ламинина с кальциевыми каналами происходит дезорганизация сайтов высвобождения нейротрансмиттеров, сходная с той, которая наблюдается при аутоиммунном нейромышечном заболевании — миастеническом синдроме Ламберта-Итона.

Гомозиготные или компаунд-гетерозиготные мутации в гене LAMB2 идентифицированы у больных с *синдромом Пирсона* — таблица 5.12 (Zenker et al., 2004). Это аутосомно-рецессивное заболевание характеризуется сочетанием врожденного нефротического синдрома из-за диффузного мезангиального склероза, с глазными аномалиями, ведущей из которых является резкое уменьшение размеров зрачка, возникающее из-за аплазии или атрофии расширяющей его мышцы. Течение синдрома Пирсона неблагоприятное и сопровождается ранней гибелью больного, вследствие прогрессирующей почечной недостаточности. Большинство идентифицированных мутаций приводят к преждевременной терминации трансляции или заменам высоко-консервативных аминокислот в белке. Оказалось, что у больных полностью отсутствует экспрессия S-ламинина в почках и других изученных органах, включая внутриглазные мышцы, в которых в норме S-ламинин присутствует в заметном количестве. Это хорошо согласуется с тканеспецифическим характером поражения при синдроме Пирсона, в частности, объясняет наблюдаемую у больных гипоплазию цилиарных и папиллярных мышц.

При направленном разрушении гена Lamb2 мыши в гломерулярных базальных мембранах мутантных животных не происходит замещения бета 1-цепи ламинина на бета 2-цепь — таблица 5.11 (Noakes et al., 1995). При этом структура базальных мембран почек не нарушается, но ухудшается процесс гломерулярной ультрафильтрации. В результате у (Lamb2–/–)-мышей развиваются фенотипические аномалии, сопровождающиеся массивной протеинурией, сходные с клиническими проявлениями минимального нефротического синдрома — гломерулярной болезни детского возраста неизвестной этиологии.

Никаких наследственных заболеваний, ассоциированных с мутациями в гене LAMA4 и LAMC1, до сих пор не обнаружено. LAMA4 экспрессируется в базальных мембранах, расположенных под

эндотелием, в перинериуме периферических нервов и вокруг развивающихся мышечных волокон. При направленном разрушении гена Lama4 у мышей развиваются множественные кровотечения в эмбриональном и неонатальном периодах — таблица 5.11 (Thyboll et al., 2002). Мутантные мыши рождаются с выраженной желтухой. При экспериментальной стимуляции ангиогенеза у них наблюдаются интенсивные кровотечения и нарушения прорастания микрососудов. У новорожденных мутантов выявляются аномальные отложения коллагена IV типа в базальных мембранах капилляров. Направленное разрушение гена Lamc1 приводит к отсутствию у мутантных зародышей базальных мембран, множественным дефектам развития, дезорганизованным внеклеточным отложениям коллагена IV и других белков базальных мембран, а также неспособности клеток дифференцироваться в стабильные мышечные трубочки (Smyth et al., 1999). В середине беременности такие зародыши погибают. Таким образом, инактивация генов Lama4 и Lamc1 приводит к эмбриональной или ранней неонатальной летальности, и, возможно, с этим связано отсутствие наследственных заболеваний, обусловленных мутациями в соответствующих гомологичных генах человека.

5.3.2. Тромбоспондинопатии

Тромбоспондины — это мультидоменные гомотримерные $Ca2^{+}$-связывающие гликопротеины внеклеточного матрикса. Они также функционируют в виде различных тканеспецифических изоформ, субъединицы которых кодируются четырьмя разными родственными генами: THBS1 — THBS4. Эти белки содержат специфические тромбоспондиновые повторы, дисульфид- и $Ca2^{+}$-связывающие мотивы, а также E_{GF}- и кальмодулин-подобные повторы. Тромбоспондины вовлечены в процессы клеточной пролиферации, адгезии, миграции, ангиогенеза и агрегации тромбоцитов. Тромбоспондин 1 является ингибитором ангиогенеза и in vitro блокирует образование капилляров и пролиферацию эндотелиальных клеток. Его антиангиогенная активность опосредуется районом, который содержит 3 properидиновых или тромбоспондиновых повтора первого типа. Наследственных заболеваний, обусловленных мутациями в генах тромбоспондинов, пока не выявлено. Однако найдена высоко значимая ассоциация ($p = 0,002$) семейной формы ранней коронарной болезни сердца с полиморфизмом A387P в гене THBS4 — таблица 5.12 (McCarthy et al., 2004).

Для изучения роли тромбоспондинов в ангиогенезе и агрегации тромбоцитов были сконструированы трансгенные линии мышей с инактивированными генами THBS1 и THBS2 — таблица 5.11 (Lawler et al., 1998; Kyriakides et al., 1998). Удивительно, что при полном отсутствии тромбоспондина 1 тромбин-индуцируемая агрегация тромбоцитов у (Thbs1–/–)-мутантов не была нарушена. У мутантных животных был мягкий, но заметный при рождении лордоз разной степени выраженности. Кроме того, у них было увеличено число лейкоцитов, моноцитов и эозинофилов. В 4-недельном возрасте у мышей с недостаточностью тромбоспондина 1 развивалась острая пневмония с выбросом в кровь нейтрофилов и макрофагов, окрашивание которых на гемосидерин свидетельствовало о диффузном альвеолярном кровоизлиянии с последующей множественной гиперплазией эпителия легких и отложением агрегатов коллагена и эластина. Это указывает на участие тромбоспондина 1 в нормальном гомеостазе легких.

Мыши (Thbs2–/–) с недостаточностью тромбоспондина 2 жизнеспособны и плодовиты, но имеют фенотипические проявления соединительно-тканной недостаточности (Kyriakides et al., 1998). У них ломкая кожа, необычно гибкий хвост, увеличена толщина и плотность кортикального слоя кости, уплотнена стенка сосудов кожи и других тканей, нарушена система свертывания крови, что приводит к увеличению времени кровотечения. По-видимому, тромбоспондин 2, участвуя в регуляции адгезии и миграции, модулирует поверхностные свойства мезенхимальных клеток.

В модельных экспериментах интенсивно исследуется возможность использования тромбоспондинов в качестве ингибиторов ангиогенеза при проведении противоопухолевой терапии (Rodriguez-Manzaneque et al., 2001; Streit et al., 1999).

К семейству $Ca2^{+}$-связывающих тромбоспондинов относится хрящевой олигомерный матриксный белок. Этот белок в хрящевой ткани взаимодействует с коллагенами I и II типов, а также с коллагеном IX. Экзоны 4–19 гена хрящевого олигомерного матриксного белка (COMP), кодирующие его С-терминальный домен, EGF- и кальмодулин-подобные повторы, очень сходны по нуклеотидным последовательностям и локализации интронов с соответствующими участками тромбоспондиновых генов. Первые три экзона гена COMP кодируют уникальные последовательности. Предполагается, что ген COMP и предшественник

генов тромбоспондинов 3 и 4 типов (THBS3 и THBS4) образовались в результате дупликации, которая произошла около 750 миллионов лет назад. Фрагмент хрящевого олигомерного матриксного белка, формирующий одну большую дисульфид-связанную конформационную единицу, включает 8 кальмодулиновых повторов третьего типа, связывающих 14 ионов кальция.

Мутации в гене COMP идентифицированы при двух аутосомно-доминантных аллельных заболеваниях соединительной ткани — *псевдоахондроплазии и множественной эпифизарной дисплазии 1 типа, включая тяжелую форму, тип Файрбанка и более мягкую форму, тип Риббинга* — таблица 5.12 (Hecht et al., 1995; Briggs et al., 1995; Ballo et al., 1997; Delot et al., 1999).

Псевдоахондроплазия, аутосомно-доминантная, является одной из наиболее частых скелетных дисплазий. Первые клинические симптомы заболевания обычно становятся заметными на втором году жизни ребенка и на первый взгляд схожи с клиникой ахондроплазии. Однако размеры головы нормальные, лицевые дисморфии практически отсутствуют, пальцы кистей гипермобильны и укорочены, но типичной для ахондроплазии конфигурации трезубца не наблюдается. Характерна варусная или вальгусная установка коленных сусавов, ульнарная девиация запястий. Рентгенографически все трубчатые кости укорочены, метафизы расширены, а эпифизы фрагментированы и дисплазированы. Эпифизы бедер и пальцевых фаланг значительно уменьшены в размерах. Костный возраст отстает от паспортного. Платиспондилия, наблюдаемая в детском возрасте, к периоду полового созревания уменьшается.

Множественная эпифизарная дисплазия 1 типа характеризуется генерализованным поражением эпифизов, задержкой роста, брахидактилией. В зрелом возрасте, как правило, развивается тяжелый остеоартрит тазобедренных суставов. Диагностике заболевания у взрослых помогает выявление изменений в дистальных отделах голени. Наблюдающийся у детей дефицит оссификации боковой части дистального отдела голени в пубертатном периоде приводит к их деформации. Заболевание характеризуется выраженной клинической гетерогенностью, одной из форм которой является хондродисплазия кальцифицированная врожденная. Выделяют тяжелую форму множественной эпифизарной дисплазии с брахидактилией — тип Файрбанка (Fairbank, 1945), которая в последующем была описана Odman (1959) как энхондральный дизостоз или микроэпифизиальная дисплазия, и мягкую форму — тип Риббинга (Ribbing, 1937), без брахидактилии (Wynne-Davies et al., 1985).

Чаще всего у больных обнаруживаются миссенс-мутации в гене COMP, приводящие к замене аминокислоты в одном из кальмодулин-подобных мотивов или глобулярном домене хрящевого олигомерного матриксного белка. Это свидетельствует о высокой функциональной значимости глобулярного и $Ca2^{+}$-связывающих доменов. Делеции и инсерции в экзонах, кодирующих кальмодулин-подобные повторы, идентифицируются, главным образом, у больных с псевдоахондроплазией, в то время как миссенс-мутации в тех же экзонах могут приводить как к псевдоахондроплазии, так и множественной эпифизарной дисплазии. Множественная эпифизарная дисплазия 1 типа, обусловленная мутациями в гене COMP, клинически и радиографически мало отличается от других типов этого заболевания, обусловленных мутациями в генах коллагена IX. По-видимому, в основе молекулярного патогенеза заболевания 1 типа также лежит нарушение структуры коллагена IX, возникающее вследствие его дефектного взаимодействия с хрящевым олигомерным матриксным белком. При мягких формах множественной эпифизарной дисплазии Риббинга мутации чаще располагаются в 3'-концевом районе гена COMP. Эти формы заболевания с поздним дебютом трудно отличить от остеоартрита другой этиологии. В связи с этим было высказано предположение о том, что полиморфные мутации в гене COMP могут быть генетическими факторами риска, предрасполагающими к развитию остеоартрита. Однако при проведении в Японии исследований по общей схеме «случай-контроль» не было найдено никаких ассоциаций между шестью полиморфными мутациями, расположенными в гене COMP, и остеоартритом коленных и локтевых суставов (Mabuchi et al., 2001).

Примерно у трети обследованных пациентов с псевдоахондроплазией обнаруживаются гетерозиготные делеции одного кодона в тринуклеотидном микросателлитном (GAC)5-повторе, расположенном в экзоне 17B гена COMP и кодирующем цепочку из пяти остатков аспарагиновой кислоты в седьмом кальмодулин-подобном мотиве (Hecht et al., 1995). Интересно подчеркнуть, что небольшие гетерозиготные экспансии этого повтора до 6 и 7 триплетов соответственно идентифицированы у одного больного с множественной эпифизарной дисплазией и у другого — с псевдоахондроплазией (Delot et al., 1999). У каждого из этих больных

присутствовали нерастворимые включения в шероховатом эндоплазматическом ретикулуме хондроцитов хрящевой ткани и связок. Не исключено, что молекулярные основы патогенеза заболеваний у этих двух пациентов сходны с теми, которые вызывают развитие серии тяжелых нейродегенеративных заболеваний, обусловленных экспансией (CAG)-повтора и удлинением полиглютаминового трека в соответствующих нейрональных белках. К настоящему моменту это самые маленькие из известных экспансий, приводящих к развитию наследственных заболеваний. Кроме того, впервые описаны экспансии (GAC)-повтора, также как впервые описан случай, когда к одинаковым наследственным заболеваниям приводят как сокращения, так и экспансии одного и того же повтора.

Существуют определенные корреляции между экспрессивностью псевдоахондроплазии и типом мутации, а также ее положением в гене COMP. В общем случае пациенты с внутригенными делециями имеют большую степень выраженности скелетной дисплазии, чем пациенты с миссенс-мутациями. Более низкий рост характерен для носителей мутаций в седьмом кальмодулин-подобном повторе, причем наиболее выраженный нанизм наблюдается в тех случаях, когда мутация затрагивает (GAC)5-повтор (Mabuchi et al., 2003).

Генетический диагноз COMP-родственных наследственных заболеваний достаточно сложен, так как мутации распределены по всему гену и среди них не так много мажорных. Более простым и экономичным диагностическим тестом является определение уровня плазменного хрящевого олигомерного матриксного белка, так как его содержание у больных как с псевдоахондроплазией, так и с множественной эпифизарной дисплазией 1 типа достоверно снижено ($p < 0,0001$) по сравнению с контролем (Mabuchi et al., 2004).

В системе in vitro разработана модель псевдоахондроплазии путем введения и обеспечения экспрессии мутантного гена COMP человека в первичную культуру бычьих хондроцитов (Dinser et al., 2002). Гиперэкспрессия мутантного трансгена снижает жизнеспособность клеток, при этом наблюдается выраженная дозовая зависимость. Секреция мутантного белка заметно понижена за счет его пролонгированной ассоциации с эндоплазматическим ретикуломом. В экстраклеточном матриксе наблюдаются нарушения в организации коллагеновых волокон и аморфные отложения хрящевого олигомерного матриксного белка. Таким образом, задержка роста у больных с псевдоахондроплазией может объясняться низкой жизнеспособностью и избирательной гибелью пласти роста хондроцитов.

Для изучения роли хрящевого олигомерно матриксного белка в системе in vivo было про ведено направленное разрушение гена Comp мышей — таблица 5.11 (Svensson et al., 2002). Н смотря на полное отсутствие Comp-белка в хр щевой ткани, мутантные животные не имеют ан томических, гистологических или ультрасрукту ных аномалий, наблюдаемых у больных псевдоахондроплазией или множественной эпиф зарной дисплазией. По-видимому, недостаток эт го белка у мышей компенсируется каким-то др гим членом тромбоспондинового семейства. Эт результаты еще раз подтверждают предположени о том, что болезни, ассоциированные с присутс вием гетерозиготных мутаций в гене COMP, ра виваются не вследствие недостаточности хрящев го олигомерного матриксного белка, а в результа те нарушения его структуры из-за включения состав мутантной субъединицы.

5.4. НАСЛЕДСТВЕННЫЕ ДИСПЛАЗИИ СОЕДИНИТЕЛЬНОЙ ТКАНИ, ОБУСЛОВЛЕННЫЕ МУТАЦИЯМИ В ГЕНАХ СТРУКТУРНЫХ БЕЛКОВ ВНЕКЛЕТОЧНОГО МАТРИКСА

К основным структурным белкам внеклеточного матрикса хрящевой и костной тканей относятся хондронектин, хондрокальцин, остеопонтин, остеокальцин, остеонектин и некоторые другие белки, такие как интегрин-связывающий костный сиалопротеин, матриксный экстраклеточный фосфогликопротеин. В зубной ткани подобные функции выполняют дентиновый сиалофосфопротеин, являющийся главным неколлагеновым компонентом дентина, амелогенины, составляющие более 90% органического матрикса зубной эмали, и другие белки (энамелин, амелобластин, туфтелин). Их молекулярно-генетическая характеристика представлена в главе 1 и суммирована в таблице 5.13.

В генах структурных белков хрящевой и костной тканей мутаций, ассоциированных с наследственными заболеваниями, не найдено. Это справедливо в отношении хондронектина, связывающего хондроциты с коллагеном II типа и выполняющего в хрящевой ткани функции фибронектина, а также хондрокальцина, низкомолекулярного $Ca2^{+}$-связывающего гликопротеина, участвующего в регуляции образования триплексной структуры коллагена II и играющего ключевую роль в энхондральной оссификации.

Таблица 5.13

Характеристика структурных белков внеклеточного матрикса хрящевой, костной и зубной тканей

Белок	Ген, OMIM	Локус	Биохимическая характеристика
Хондронектин	118670		выполняет в хрящевой ткани и стекловидном теле функции фибронектина, связывая хондроциты с коллагеном II типа
Хондрокальцин; С-концевой пептид проколлагена II	COL2A1;120140	12q13.11–q13.2	основной Ca2+-связывающий белок хряща, участвует в регуляции образования триплексной структуры коллагена II типа
Остеопонтин, секретируемый фосфопротеин 1, **	SPP1, OPN, ETA1; 166490	4q21–q25	прочно связывается с кристаллами гидроксиапатита и тем самым обеспечивает прикрепление остеобластов к неорганическому компоненту костного матрикса
Остеокальцин, костный белок, содержащий три остатка γ-карбоксиглютаминовой кислоты	BGLAP, BGP; 112260	1q25–q31	взаимодействующий с кристаллами гидроксиапатита небольшой консервативный белок минерализированного костного матрикса, участвующий в регуляции минеральной плотности кости
Остеонектин, мажорный фосфопротеин костного матрикса, **	SPARC; 182120	5q31.3–q32	взаимодействующий с гидроксиапатитом и коллагеновыми волокнами мажорный фосфопротеин костного матрикса, определяющий кальцификацию и участвующий в регуляции формы клеток
Интегрин-связывающий костный сиалопротеин	IBSP; 147563	4q21–q25	кислый гликопротеин, составляющий около 12% неколлагеновых белков костной ткани
Матриксный экстраклеточный фосфогликопротеин, **	MEPE, OF45; 605912	4q21.1	фосфогликопротеин, играющий ингибирующую роль в формировании костной ткани
Дентиновый сиалофосфопротеин, *, **	DSPP; 125485	4q21.3	кислый сиалофосфопротеин, являющийся главным неколлагеновым компонентом дентина
Амелогенин, *, ** Амелогенин, Y-хромосомальный	AMELX; 300391 AMELY; 410000	Xp22.3–p22.1 Yp11	высоко консервативные белки, составляющие 90% органического матрикса зубной эмали
Энамелин, *, **	ENAM; 606585	4q21	крупный матриксный белок, составляющий около 5% от общего белка внеклеточного матрикса зубной эмали
Амелобластин	AMBN; 601259	4q21	белок, экспрессирующийся в амелобластах в период дифференцировки внутреннего эпителиума зубной эмали
Туфтелин	TUFT1; 600087	1q21	кислый матриксный белок зубной эмали, играющий важную роль в ее минерализации и структурной организации

* найдена ассоциация с наследственными заболеваниями соединительной ткани.
** созданы генетические модельные линии животных.

Мутаций также не найдено в генах, кодирующих белки, ответственные за минерализацию кости. Эта группа белков включает остеопонтин, остеокальцин, остеонектин, матриксный экстраклеточный фосфогликопротеин и костный сиалопротеин.

Интересно подчеркнуть, что остеопонтин присутствует в гипертрофированных мышцах аорты гипертензивных мышей, также как в сердечных эксплантатах больных с идиопатической или ишемической кардиомиопатией (Graf et al., 1997). В норме в этих тканях ни у мышей, ни у людей не обнаруживается различимых количеств мРНК остеопонтина. Подобные результаты указывают на вовлеченность этого белка в регуляцию ремоделирования сердечной мышцы.

Трансгенные мыши с инактивированным геном остеопонтина (Opn) развиваются нормально и плодовиты — таблица 5.14 (Liaw et al., 1998). Однако у них наблюдаются ультраструктурные нарушения при заживлении ран, что также подтверждает участие остеопонтина в процессах ремоделирования тканей.

(Opn–/–)-мыши более устойчивы к резорбции кости, индуцируемой овариоэктомией (Yoshitake et al., 1999). У мышей дикого типа после этой

Таблица 5.14

Фенотипические особенности модельных линий мышей с мутациями в генах структурных белков хрящевой, костной и зубной тканей

Белок, ген	Мутация	Фенотип
Остеопонтин; OPN	направленная инактивация гена Opn у мышей	ультраструктурные нарушения в зоне заживления ран, повышенная устойчивость к резорбции кости, индуцируемой овариоэктомией, нарушения в клеточном иммунитете, повышенная устойчивость к индуцируемому аутоиммунному энцефаломиелиту
Остеонектин; SPARC	направленная инактивация гена Sparc у мышей	тяжелая патология глаз, включающая катаракту и разрывы хрусталика, остеопения, ожирение и большое скопление жировой ткани в придатках яичек за счет увеличения числа и размера адипоцитов
Матриксный экстраклеточный фосфогликопротеин; OF45, MEPE	направленная инактивация гена Of45 у мышей	увеличение общей костной массы; повышенная устойчивость к возраст-зависимой потере трабекулярной костной массы
Дентиновый сиалофосфопротеин; DSPP	направленная инактивация гена Dspp у мышей	дефект развития зубов, гипоминерализация, увеличение полости коронки зуба, ширины предентиновой зоны и обнажение пульпы
Амелогенин; AMGX	направленная инактивация гена AmgX у мышей	гипоплазия зубной эмали, сходная с нарушением гидроксиапатит-подобной минерализации
Энамелин	направленная инактивация гена Of45 у мышей	отсутствие фенотипических изменений

процедуры происходит редукция около 60% костной массы, в то время как у мутантных животных — только 10%. При этом уменьшение веса матки в обеих группах животных было одинаково. Полученные результаты указывают на специфическую роль остеопонтина в формировании постменопаузального остеопороза. Не исключено, что подавление активности остеонектина в этот период может оказать протективную роль в отношении развития постменопаузального остеопороза у женщин.

У мышей с недостаточностью остеопонтина наблюдаются серьезные нарушения в клеточном иммунитете по отношению к вирусным и бактериальным инфекциям (Ashkar et al., 2000). Уменьшена продукция интерлейкина 12 и гамма-интерферона и одновременно увеличена продукция интерлейкина 10. Таким образом, остеопонтин может выступать в качестве ключевого противовоспалительного цитокина.

В этой связи, интересными представляются данные, касающиеся повышенной устойчивости (Opn–/–)-мышей к индуцируемому экспериментально аутоиммунному энцефаломиелиту (Chabas et al., 2001). Высокий уровень экспрессии остеопонтина наблюдается в мозге больных с множественным склерозом, а также в мозге крыс с индуцированным аутоиммунным энцефаломиелитом — экспериментальной модели множественного склероза. Сопоставление всех этих результатов позволило авторам высказать предположение о возможности использования остеопонтина как потенциальной мишени для лекарственной терапии, направленной на блокирование прогрессирующего множественного склероза.

Исследования, проведенные на мышиной модели ревматоидного артрита, не исключают возможности участия остеопонтина в патогенезе этого заболевания (Yamamoto et al., 2003).

При избирательном разрушении гена остеонектина мышей (Sparc) никаких видимых фенотипических аномалий у мутантных животных до 6-месячного возраста не наблюдается. Однако в последующем у них развивается тяжелая патология глаз, включающая катаракту и разрывыкапсулы хрусталика, а также остеопения — таблица 5.14 (Gilmour et al., 1998). Патология хрусталика начинается в районе экваториальной дуги глаза, где постепенно формируются вакуоли внутри дифференцирующихся эпителиальных и волокнистых клеток. При этом не наблюдается никаких нарушений в структуре белков базальной пластины хрусталика, таких как ламинин, коллаген IV, перликан или энтактин. У (Sparc–/–)-мышей увеличены отложения жира в подкожной клетчатке и придатках яичек. Однако их общий вес ненамного превышает вес мышей дикого типа (Bradshaw et al., 2003). Накопление жировых отложений происходит не только за счет увеличения числа адипоцитов, но и за счет нарастания их размера, что

Таблица 5.15

Наследственные формы несовершенного дентиногенеза и амелогенеза, обусловленные мутациями в генах структурных белков зуба

Болезнь; ген; OMIM	Основные клинические критерии диагностики	Белок, ген, OMIM
Несовершенный дентиногенез, I тип, аутосомно-доминантный; DGI1; 125490	сине-серый или янтарно-коричневый цвет зубов, дефект эмали, шаровидная коронка, сужение или полная облитерация полости пульпы и зубных каналов	дентиновый сиалофосфопротеин; DSPP; 4q21.3; 125485
Дентиновая дисплазия, II тип, аутосомно-доминантная; DTDP2; 125420	дисплазированные постоянные зубы нормального цвета, каналы пульпы заполнены камнями	
Несовершенный дентиногенез, III тип, аутосомно-доминантный; DGI3; 125500	дентин гладкий, янтарного цвета, склонность к пульпиту; у взрослых — уменьшение размеров пульпы зуба и каналов корня.	
Сенсоневральная тугоухость с несовершенным дентиногенезом I типа, аутосомно-доминантная; DFNA39; 605594	сенсоневральная тугоухость в сочетании с несовершенным дентиногенезом I типа	
Амелогенез несовершенный, гипопластический, тип I, X-сцепленный AIH1; 301200	снижение толщины зубной эмали при сохранении ее твердости, неровная поверхность зубов с локальными дефектами, изменение цвета зубов от белесого до желтоватого и коричневого	амелогенин; AMGX; Xp22.3–p22.1; 300391
Амелогенез несовершенный, II тип, аутосомно-доминантный; AIH2; 104500	гипокальцификация зубной эмали, снижающая ее твердость, склонность к потере эмали с обнажением дентина	энамелин; ENAM; 4q21; 606585
Амелогенез несовершенный с передним открытым аномальным прикусом, аутосомно-рецессивный; 606585	несовершенный амелогенез, сочетающийся с передним открытым аномальным прикусом	

можно объяснить нарушением регуляции формы этих клеток при отсутствии остеонектина.

Направленная инактивация гена Of45 мышей, кодирующего матриксный экстраклеточный фосфогликопротеин, приводит к увеличению числа и активности остеобластов и, как следствие, к нарастанию общей костной массы мутантных животных, причем этот эффект проявляется уже в гетерозиготном состоянии — таблица 5.14 (Gowen et al., 2003). (Of45–/–)-мыши оказываются более устойчивы к возраст-зависимой потере трабекулярной костной массы, что подтверждает ингибиторную роль матриксного экстраклеточного фосфогликопротеина в формировании костной ткани.

5.4.1. Несовершенный дентиногенез и амелогенез

В отличие от генов структурных белков костной и хрящевой ткани, в нескольких генах матриксных белков зубов идентифицированы мутации, ассоциированные с различными формами *несовершенного дентиногенеза и амелогенеза* — таблица 5.15.

Зубная эмаль — высоко минерализованная ткань, которая на 85% состоит из необычно крупных высокоорганизованных кристаллов гидроксиапатита. В поддержании этой структуры участвуют амелобласты, взаимодействующие с рядом органических матриксных молекул, таких как дентиновый сиалофосфопротеин, амелогенин, энамелин, амелобластин, туфтелин. В опосредовании этих взаимодействий принимают участие множество ферментов.

Два главных неколлагеновых белка дентина — дентиновый сиалопротеин и дентиновый фосфопротеин, известный как фосфофорин, кодируются одним геном — DSPP, экспрессирующимся в одонтобластах зубов (MacDougall et al., 1997). *Аутосомно-доминантный несовершенный дентиногенез* обусловлен мутациями в гене DSPP (Zhang et al., 2001; Rajpar et al., 2002; Kim et al., 2005). Характерной чертой этого заболевания являются опалесцирующие зубы, при этом в отличие от несовершенного остеогенеза у больных не наблюдается склонности к переломам костей. По некоторым оценкам частота несовершенного дентиногенеза составляет 1:6000–8000 детей (Witkop, 1957). Выделяют три клинических типа наследственного несовершенного дентиногенеза.

При I типе заболевания, обозначаемом также Shields type II, зубы у больных сине-серого или янтарно-коричневого цвета с дефектом эмалеобразования и шаровидной коронкой. На одонтограммах полость пульпы, зубные каналы значительно сужены или полностью облитерированы. *При II типе дентиновой дисплазии* зубы у пациентов также опалесцирующие, а рентгенографически каналы пульпы облитерированы, что напоминает несовершенный дентиногенез I типа. Однако при II типе дисплазированные постоянные зубы нормального цвета, а на одонтограммах каналы пульпы заполнены камнями. При *III типе несовершенного дентиногенеза* дентин больных гладкий, янтарного цвета. Коронки молочных и постоянных зубов после прорезывания подвержены пульпиту. Одонтограммы больных перых лет жизни выявляют значительное увеличение размеров пульпы и каналов корня, которое с возрастом проходит. В дальнейшем пульпа постоянных зубов уменьшена в размере по сравнению с нормой или даже облитерирована.

Оказалось, что все три типа несовершенного дентиногенеза представляют собой единую аллельную серию. Их развитие обусловлено присутствием гетерозиготных мутаций в гене DSPP. К этой же серии относится одна из форм аутосомно-доминантной сенсоневральной тугоухости, сочетающейся с несовершенным дентиногенезом (Xiao et al., 2001). Спектр мутаций, приводящих к первому типу заболевания, достаточно широк и включает нонсенс- и миссенс-мутации, а также мутации, нарушающие сплайсинг. При этом миссенс-мутации локализованы либо в области сигнального пептида, либо в районе, кодирующем сиалопротеин.

У больных со вторым типом заболевания обнаружена миссенс-мутация в гидрофобном сигнальном пептиде, нарушающая транслокацию синтезированного полипептида в эндоплазматический ретикулум (Rajpar et al., 2002). Предполагается, что при этом происходит потеря функций как дентинового сиалопротеина, так и фосфофорина. Две миссенс-мутации, затрагивающие соседние высоко консервативные аминокислоты в трансмембранном домене белка, идентифицированы у пациентов с прогрессирующей сенсоневральной тугоухостью, сочетающейся с несовершенным дентиногенезом. Предполагается, что эти мутации нарушают отщепление сигнального пептида. Интересно подчеркнуть, что одна из них — V18F, по-видимому, является мажорной, и область ее локализации относится к «горячим точкам» мутагенеза. В разных популяциях эта мутация была независимо идентифицирована у пациентов с несовершенным дентиногенезом I и III типов (Kim et al., 2005). При этом у самих больных и в их семьях не было обнаружено никаких дефектов слуха. Причины такого разного проявления одной и той же мутации до сих пор неизвестны.

При направленном разрушении гена Dspp у трансгенных мышей наблюдается дефектное развитие зубов, сходное с тем, которое характерно для больных с несовершенным дентиногенезом III типа — таблица 5.14 (Sreenath et al., 2003). Эти дефекты включают гипоминерализацию, увеличение полости пульпы и ширины предентиновой зоны, обнажение пульпы. При электронно-микроскопическом обследовании выявляются нерегулярный характер минерализации и недостаток сращения калкосферитов в дентине. В расширенной предентиновой зоне и пустотах между калкосферитами в дентине повышен уровень протеогликанов, включая бигликан и декорин, причем это повышение коррелирует со степенью нарушения минерализации.

Амелогенины — высоко консервативные белки, секретируемые амелобластами, составляют более 90% органического матрикса зубной эмали. По мере переваривания и отделения этих белков происходит рост высокоорганизованных призматических минеральных кристаллов (Gibson et al., 2001). Два родственных гена, кодирующих амелогенин, локализованы соответственно в X- и Y-хромосомах (AMGX и AMGY), причем оба они транскрипционно активны — таблица 5.13 (Salido et al., 1992). Различия в продуктах этих генов заключаются в отсутствии метионина в 29 положении амелогенина, кодируемого геном AMGY. Заметим, кстати, что на основе амплификации AMG-генов разработан высоко чувствительный метод идентификации пола в археологических останках человека (Faerman et al., 1995). Оказалось, что в костях черепа и зубах людей, живших от 200 до 8000 лет тому назад, ДНК остается достаточно сохранной для проведения подобного анализа.

В гене AMGY до сих пор мутаций не найдено, в то время как у больных с *X-сцепленной формой гипопластического несовершенного амелогенеза* идентифицированы многочисленные мутации в гене AMGX — таблица 5.15 (Lagerstrom et al., 1991, 1995; Lench, Winter, 1995). Удобным с клинической точки зрения представляется деление наследственных дефектов зубной эмали на два класса: (1) гипоплазия эмали, при которой эмаль

сохраняется твердой, но количественно уменьшенной, и (2) гипокальцификация, при которой эмаль мягкая и недокальцифицирована, но ее количество находится в пределах нормы (Weinmann et al., 1945). Х-сцепленная форма гипопластического несовершенного амелогенеза относится к первому классу заболеваний, в то время как аутосомные формы заболевания — ко второму. У больных с Х-сцепленной формой при сохранении твердости эмали ее толщина заметно снижена, причем степень выраженности этого дефекта варьирует у разных пациентов от гладкой поверхности зубов до шероховатой, неровной с углублениями и локальными дефектами. Зубы у больных более мелкие и широко отстоящие друг от друга за счет тонкого слоя эмали, их цвет у разных пациентов варьирует от белесого до желтоватого и коричневого. Гетерозиготные женщины имеют тонкую зубную эмаль с мелкими вертикальными углублениями и белесыми пятнами, обусловленными мозаичным характером аномалии зубной эмали вследствие лайонизации Х-хромосомы. Впервые у мужчины с несовершенным амелогенезом была описана протяженная делеция, захватывающая более 5-кб гена AMGX (Lagerstrom et al., 1991). В дальнейшем у подобных больных были идентифицированы многочисленные мутации в гене AMGX. Наиболее частыми из них являются 1-нуклеотидные делеции, сопровождающиеся сдвигом рамки считывания. Описана также 9-нуклеотидная делеция, затрагивающая сигнальный пептид и, предположительно, нарушающая транслокацию зрелого амелогенина. Миссенс-мутации в гене AMGX найдены у больных с несовершенным амелогенезом, обусловленным недоразвитием зубной эмали. При этой форме морфология зубов сохраняется нормальной, но их цвет меняется вплоть до коричневого оттенка за счет просвечивания дентины сквозь тонкий слой эмали. Среди подобных миссенс-мутаций частой является P70T (Collier et al., 1997; Hart et al., 2000).

У трансгенных мышей с инактивированным геном AmgX слой зубной эмали гипопластичен, но его композиция сходна с той, которая наблюдается при гидроксиапатит-подобной минерализации — таблица 5.14 (Gibson et al., 2001). По-видимому, для инициации образования минеральных кристаллов амелогенины не требуются. Однако их призматическая организация полностью отсутствует, и это указывает на ключевую роль амелогенинов в образовании структуры минеральных кристаллов зубной эмали.

Энамелин является наиболее крупным матриксным белком зубной эмали. Он составляет около 5% от общего белка внеклеточного матрикса этой ткани. После синтеза в амелобластах энамелин подвергается серии протеолетических расщеплений с образованием нескольких секретируемых полипептидов, располагающихся в разных слоях матрикса зубной эмали. Мутации в гене энамелина (ENAM) идентифицированы у больных как с аутосомно-доминантными, так и аутосомно-рецессивными формами гипопластического несовершенного амелогенеза, являющимися аллельными вариантами (Rajpar et al., 2001; Hart et al., 2003). При этих формах заболевания толщина эмали сохраняется нормальной, но ее цвет темный или желтовато-белый без блеска даже на вновь прорезавшихся зубах. При этом эмаль настолько мягкая, что легко стирается, обнажая коронку зуба, состоящую только из желтоватого дентина. Как при первичном, так и вторичном прорезывании зубов наблюдается нарушение прикуса. Наиболее часто встречается передний открытый прикус (60%), реже — передний открытый аномальный прикус (24%), возникновение которого всегда связано с серьезным несоответствием вертикальных размеров челюстей. В дальнейшем вертикальная дисгнатия развивается практически у каждого пятого пациента, не имевшего в прошлом переднего открытого аномального прикуса.

Наиболее частыми являются доминантные формы заболевания, составляющие, в среднем, 1:20000 населения. По результатам исследования, проведенного в Швеции, гипопластические формы несовершенного амелогенеза в 89% случаев наследуются по аутосомно-доминантному типу, в то время как среди форм с гипоминерализацией доминантное наследование встречается в 44% случаев (Backman, Holmgren, 1988). Несовершенный амелогенез, сочетающийся с передним открытым аномальным прикусом, чаще наследуется по аутосомно-рецессивному типу. В этих случаях у гетерозиготных носителей мутаций выявляются локальные дефекты эмали, но никогда не наблюдается аномалии прикуса (Hart et al., 2003).

В генах амелобластина и туфтелина мутаций, ассоциированных с наследственными заболеваниями, не обнаружено.

5.5. НАСЛЕДСТВЕННЫЕ ДИСПЛАЗИИ СОЕДИНИТЕЛЬНОЙ ТКАНИ, ОБУСЛОВЛЕННЫЕ ДЕФЕКТАМИ КАТАБОЛИЗМА БЕЛКОВ ВНЕКЛЕТОЧНОГО МАТРИКСА

Протеолиз внеклеточного матрикса играет критическую роль в установлении архитектуры тканей в период развития, а также при их деградации, сопровождающей множество болезней человека. Протеолитические ферменты делятся на семейства родственных протеаз, которые действуют совместно или последовательно при деградации или процессинге различных молекул. Известны две основные группы цинк-содержащих металлопротеаз, принимающих участие в протеолизе внеклеточного матрикса: дизинтегрин-подобные металлопротеазы с тромбоспондиновыми повторами — Adamts, и матриксные металлопротеиназы — Mmp.

Краткая генетическая и биохимическая характеристика некоторых членов семейства дизинтегрин-подобных металлопротеаз, ассоциированных с наследственными дисплазиями соединительной ткани, представлена в таблице 5.16, клинические критерии диагностики этих заболеваний суммированы в таблице 5.17, а в таблице 5.18 представлено краткое описание модельных линий животных с мутациями в соответствующих генах.

Семейство секретируемых дизинтегрин-подобных матриксных протеаз Adamts насчитывает более 20 белков, кодируемых отдельными генами ADAMTS1, ADAMTS2 и т. д. Все они имеют сходную доменную организацию, включающую сигнальный пептид, пропептидный домен, Zn-содержащий металлопротеазный каталитический домен, дизинтегрин-подобный домен, цистеин-богатый район и модуль, состоящий из варьирующего числа тромбоспондиновых повторов 1 типа. Предполагается, что связь белков семейства Adamts с внеклеточным матриксом осуществляется за счет взаимодействия одного или нескольких тромбоспондиновых мотивов с мажорным хрящевым хондроитинсульфат-протеогликаном — аггреканом — или другими компонентами матрикса. Adamts1 и

Таблица 5.16

Характеристика дизинтегрин-подобных металлопротеиназ, участвующих в катаболизме белков внеклеточного матрикса

Белок	Ген, OMIM	Локус	Биохимическая характеристика
Дизинтегрин-подобная металлопротеаза с тромбоспондиновыми повторами 2	ADAMTS2, NPI; 604539	5q23	N-протеиназа проколлагена I
Дизинтегрин-подобная металлопротеаза с тромбоспондиновыми повторами 5	ADAMTS5; 605007	21q21–q22	аггреканаза
Дизинтегрин-подобная металлопротеаза с тромбоспондиновыми повторами 10	ADAMTS10; 608990	19p13.3–p13.2	дизинтегриновая металлопротеаза, экспрессирующаяся в коже, хондроцитах плода и в сердце
Дизинтегрин-подобная металлопротеаза с тромбоспондиновыми повторами 13	ADAMTS13, VWFCP; 604134	9q34	протеаза, участвующая в расщеплении фактора Виллебранда

Таблица 5.17

Наследственные заболевания, обусловленные мутациями в генах дизинтегрин-подобных металлопротеиназ, участвующих в катаболизме белков внеклеточного матрикса

Болезнь; ген; OMIM	Основные клинические критерии диагностики	Белок, ген, хромосомная локализация,OMIM
Синдром Элерса–Данло, тип VIIC, аутосомно-рецессивный; EDS7C; 225410	резкая гиперрастяжимость кожи, нанизм, скелетные аномалии, дефицит проколлагеновой N-протеиназы	N-протеиназа проколлагена I; ADAMTS2, NPI; 5q23; 604539
Синдром Вейла-Марчезани, аутосомно-рецессивный; WMS; 277600	низкий рост, брахидактилия, тугоподвижность суставов, аномалии органа зрения (микросферофокия, эктопия хрусталика, миопия, глаукома), кардиологические дефекты	дизинтегриновая металлопротеаза с тромбоспондиновыми повторами 10; ADAMTS10; 19p13.3–p13.2; 608990
Тромботическая тромбоцитопеническая пурпура, синдром Шульмана-Упшау, семейный, аутосомно-рецессивный; TTP; 274150	микроангиопатическая гемолитическая анемия, тромбоцитопения, неврологические нарушения, снижение функции почек, лихорадка	дизинтегриновая металлопротеаза с тромбоспондиновыми повторами 13; ADAMTS13, VWFCP; 9q34; 604134

Таблица 5.18

Фенотипические особенности модельных линий мышей с мутациями в генах дизинтегрин-подобных металлопротеиназ

Белок, ген	Мутация	Фенотип
Дизинтегрин-подобная металлопротеаза с тромбоспондиновыми повторами 5; ADAMTS5	направленная инактивация каталитического домена гена Adamts5 у мышей	снижение деструктивных процессов в хрящевой ткани после хирургически индуцируемой нестабильности суставов
Дизинтегрин-подобная металлопротеаза с тромбоспондиновыми повторами 13; ADAMTS13	направленная инактивация гена ADAMTS13 у мышей	при назначении бактериального токсина — микроангиопатическая гемолитическая анемия
Дизинтегрин-подобная металлопротеаза с тромбоспондиновыми повторами 13; ADAMTS13	направленная инактивация гена ADAMTS13 у мышей на фоне повышенного содержания фактора vWF	снижение жизнеспособности, спонтанная тромбоцитопения

Adamts8 обладают антиангиогенными свойствами, причем в системе in vitro Adamts1 действует более эффективно, чем Adamts8, а также такие известные антиангиогенные пептиды, как тромбоспондин 1 или эндостатин. Adamts2, Adamts3 и Adamts14 являются проколлагеновыми N-пропептидазами и участвуют в отщеплении аминопептида проколлагенов I, II и III типов соответственно.

Гомозиготные нонсенс-мутации в гене ADAMTS2 идентифицированы у больных с *синдромом Элерса–Данло VIIC типа* — таблица 5.17 (Colige et al., 1999). Напомним, что при вариантах заболевания VIIA и VIIB мутации в генах COL1A1 и COL1A2 затрагивают сайты взаимодействия соответствующих α-цепей проколлагена I типа с N-концевой протеиназой, что приводит к нарушению процессинга коллагена I, так как не происходит отщепления N-концевого пропептида. При варианте заболевания VIIC структура α-цепей проколлагена I типа не нарушена, но отщепления N-терминального пропептида также не происходит в результате недостаточной активности N-концевой протеиназы. Подобная ферментативная недостаточность была описана более 40 лет назад при дерматоспараксисе у животных (кошек, собак, овец, коз) — аутосомно-рецессивном наследственном заболевании соединительной ткани, характеризующемся выраженной ломкостью кожи. Повышенная ломкость кожи у пробандов в семьях с синдромом Элерса–Данло VIIC типа очень напоминает дерматоспараксис животных.

Дизинтегрин-подобные металлопротеазы Adamts4 и Adamts5 вместе с матриксными металлопротеиназами принимают участие в деградации аггрекана, т. е. являются аггреканазами. Нарушение регуляции этого процесса является важнейшим фактором эрозии суставного хряща, наблюдаемой при артритах. Это хорошо прослежено на мышиных моделях хронических остеоартритов и острых воспалительных артритов. Кроме того, у трансгенных мышей с делецией каталитического домена аггреканазы Adamts5 деструктивные процессы в хрящевой ткани, обусловленные индуцируемой хирургическим путем нестабильностью суставов, проходят медленнее, чем у мышей дикого типа — таблица 5.18 (Glasson et al., 2005). Это первый пример генетической модификации, которая оказалась способна приостановить деструкцию суставного хряща в модельной системе индуцированного остеоартрита.

Мутации в гене ADAMTS10, активно экспрессирующегося в коже, хондроцитах плода, а также в сердце, идентифицированы у больных с *аутосомно-рецессивным синдромом Вейла-Марчезани*, который характеризуется низким ростом, брахидактилией, тугоподвижностью суставов, аномалиями глаз (микросферофокия, эктопия хрусталика, тяжелая миопия, глаукома) и нередко кардиологическими дефектами — таблица 5.17 (Dagoneau et al., 2004). Напомним, что аутосомно-доминантный вариант этого синдрома, по-видимому, является аллельным вариантом синдрома Марфана, так как в одной из подобных семей у больных была найдена косегрегирующая с заболеванием гетерозиготная делеция 24 нуклеотидов в гене фибриллина 1 — FBN1 (Faivre et al., 2003). Все мутации в гене ADAMTS10 приводят к преждевременной терминации трансляции. Они находятся либо в гомозиготном состоянии у больных

из семей с повышенным уровнем инбридинга, либо в компаунд-гетерозиготном состоянии. Нонсенс-мутация R237X, по-видимому, является мажорной, так как она была диагностирована у больных разного этнического происхождения.

Мутации в гене ADAMTS13, продукт которого участвует в расщеплении фактора Виллебранда, найдены у больных с семейными формами *тромбоцитопенической пурпуры — микроангиопатической гемолитической анемии или синдрома Шульмана-Упшау* (Levy et al., 2001). Заболевание проявляется гемолитической анемией с фрагментацией эритроцитов, тромбоцитопенией, различными неврологическими нарушениями, снижением функции почек и лихорадкой. Синдром Шульмана-Упшау характеризуется ранним началом (нередко в неонатальном периоде) в ответ на введение кровезаменителей и рецидивирующим течением. Большинство идентифицированных мутаций в гене ADAMTS13 относятся к миссенс-типу, хотя в некоторых случаях встречаются мутации с преждевременной терминацией трансляции.

Трансгенные мыши с инактивированным геном Adamts13 жизнеспособны и не имеют фенотипических аномалий — таблица 5.18 (Motto et al., 2005). Однако при индуцированном повышении содержания фактора Виллебранда в плазме крови жизнеспособность трансгенных животных резко снижается, и у некоторых из них развивается спонтанная тромбоцитопения. При введении этим мышам дизентерийного токсина, произведенного из бактериальных патогенных штаммов, ассоциированных с родственным гемолитическим уремическим синдромом, у них развивается заболевание, сходное по своим фенотипическим проявлениям с синдромом Шульмана-Упшау. Таким образом, микробные токсины или, возможно, другие факторы, повреждающие эндотелий, могут служить своеобразными триггерами для проявления недостаточности по Adamts13 у трансгенных животных.

Семейство матриксных металлопротеиназ более многочисленно. Им принадлежит определяющая роль в физиологическом ремоделировании внеклеточного матрикса, ассоциированным с эмбриональным развитием. Кроме того, они являются важнейшими участниками патологических процессов, связанных с заживлением ран, воспалением, неоангиогенезом, опухолевой инвазией. Некоторые из этих ферментов участвуют в регуляции сигнальной трансдукции, модулируя активность ростовых факторов или их рецепторов. У млекопитающих насчитывается более 25 матриксных металлопротеиназ, обладающих различной субстратной специфичностью и широким спектром тканеспецифической экспрессии. Каждый из членов этого многочисленного семейства кодируется собственным геном (MMP1, MMP2, ...). Если учесть, что для многих MMP-генов характерен альтернативный тканеспецифический сплайсинг, количество членов этого семейства эндопиптедаз оказывается значительно больше числа их генов.

Краткая генетическая и биохимическая характеристика некоторых членов семейств матриксных металлопротеаз, ассоциированных с наследственными дисплазиями соединительной ткани или модельными генетическими линиями животных, представлена в таблице 5.19, клинические критерии диагностики этих заболеваний суммированы в таблице 5.20, а в таблице 5.21 представлено краткое описание модельных линий животных с мутациями в соответствующих генах.

Матриксные металлопротеиназы являются родственными белками. Они содержат высоко консервативный каталитический домен с $Zn2^{+}$-связывающим сайтом, а также С-концевой фрагмент, сходный по аминокислотной последовательности с гемопексином — сывороточным гликопротеином, способным комплексироваться с гемом. Наряду с этим некоторые ферменты могут содержать уникальные домены, определяющие их специфичность. Функционально эти белки разделяются на субсемейства, такие как коллагеназы, желатиназы, стромелизины, матрилизины и матриксные металлопротеиназы мембранного типа.

Коллагеназы обладают способностью инициировать разрушение коллагенов. К ним относятся матриксные металлопротеиназы 1, 8, 13, а также 2 и 9 типов. Коллагеназа 1 — фибробластная, 2 — нейтрофильная и 3 — хрящевая, кодируемые соответственно генами MMP1, MMP8 и MMP13, инициируют разрушение интерстициальных коллагенов I, II и III типов, и потому они играют ключевую роль в ремоделировании тканей. При этом фибробластная коллагеназа имеет большее сродство к коллагену III, нейтрофильная — к коллагену I, а хрящевая — к коллагену II. Продукты генов MMP2 и MMP9 (ММ 72-кД и 92-кД соответственно) являются коллагеназами 4 типа и избирательно разрушают коллаген IV — главный структурный компонент базальных мембран. Они характеризуются присутствием фибронектин-подобного домена, и их называют также желатиназами (А и В соответственно). Желатиназы участвуют в регуляции ангиогенеза путем взаимодействия

Таблица 5.19

Характеристика матриксных металлопротеиназ, участвующих в катаболизме белков внеклеточного матрикса

Белок	Ген, OMIM	Локус	Биохимическая характеристика
Матриксная металлопротеиназа 1, фибробластная коллагеназа I, интерстициальная	MMP1, CLG, CLGN; 120353	11q22–q23	фибробластная коллагеназа, имеющая наибольшее сродство к коллагену III типа
Матриксная металлопротеиназа 2, коллагеназа IV-A, прожелатиназа A, нейтрофильная	MMP2, CLG4A; 120360	16q13	коллагеназа IV, избирательно разрушающая коллаген IV типа
Матриксная металлопротеиназа 3, стромелизин 1, транзин	MMP3, STMY1, STR1; 185250	11q23	фибробластный стромелизин — родственная коллагеназе I протеогликаназа с широким спектром субстратной специфичности
Матриксная металлопротеиназа 7, матрилизин	MMP7; 178990	11q21–q22	матрилизин, экспрессирующийся в базальных эпителиальных клетках
Матриксная металлопротеиназа 8, коллагеназа II, нейтрофильная	MMP8, CLG1; 120355	11q21–q22	нейтрофильная коллагеназа, имеющая наибольшее сродство к коллагену I типа
Матриксная металлопротеиназа 9, коллагеназа IV-B; IV, V; желатиназа B	MMP9 CLG4B 120361	20q11.2–q13.1	коллагеназа IV, избирательно разрушающая коллаген IV типа
Матриксная металлопротеиназа 12, металлоэластаза макрофагов	MMP12, MME; 601046	11q22.2–q22.3	металлоэластаза макрофагов, специфическим субстратом для которой служит эластин
Матриксная металлопротеиназа 13, коллагеназа III	MMP13; 600108	11q22.3	хрящевая коллагеназа, имеющая наибольшее сродство к коллагену II типа
Матриксная металлопротеиназа 14, мембранного типа	MMP14; 600754	14q11–q12	активатор прожелатиназы A
Матриксная металлопротеиназа 20, энамелизин	MMP20; 604629	11q22.3–q23	матриксная металлопротеиназа, участвующая в ремоделировании зубной эмали

гемопексинового домена с интегринами, расположенными на поверхности ангиогенных сосудов. Желатиназа A выполняет одновременно роль эффектора и регулятора воспалительного ответа. Ее функции важны также при разрушении эндометрия в период менструального цикла. Желатиназа B является медиатором индуцируемой интерлейкином 8 мобилизации гемопоэтических клеток-предшественников. Оба фермента участвуют в протеолетическом расщеплении Tgfβ2, необходимом для активации Tgfβ и индукции ангиогенеза.

Стромелизины, кодируемые генами MMP3, MMP10, MMP11 и, возможно, MMP25, хотя и имеют высокий уровень идентичности по аминокислотной последовательности с коллагеназами, способны деградировать протеогликаны, фибронектин, ламинин и коллаген IV типа, но не интерстициальные коллагены. Их экспрессия индуцируется в различных популяциях базальных кератиноцитов при повреждении соединительной ткани (Lu et al., 1999). В базальных эпителиальных клетках стромелизины активируют экспрессию матрилизинов, кодируемых генами MMP7 и MMP26, и затем сообща участвуют в репарации ткани. Нарушение функции этих белков ассоциировано с развитием фиброзов в легочной и некоторых других тканях. Интересно подчеркнуть, что гены коллагеназ 1, 2 и 3 типов, стромелизинов и матрилизина-1 кластерированы в 135-кб районе длинного плеча хромосомы 11 и, по-видимому, находятся под общим регуляторным контролем. В этом же районе расположены гены MMP12 и MMP20. MMP12 кодирует металлоэластазу макрофагов, специфическим субстратом для которой служит эластин. Продукт ген MMP20 — энамелизин, вовлечен в ремоделирование зубной эмали. Порядок расположения MMP-генов в области 11q21–q23 следующий: cen—MMP8—MMP10—MMP1——MMP3— MMP12—MMP7—MMP13—tel.

Наиболее многочисленным является субсемейство матриксных металлопротеиназ мембранного типа, кодируемых генами MMP14, MMP15, MMP16, MMP17, MMP24. Все они в дополнение к обычным структурным элементам содержат С-концевой трансмембранный домен, обеспечивающий их ассоциацию с мембранами различных

Таблица 5.20

Наследственные заболевания, обусловленные мутациями в генах матриксных металлопротеиназ, участвующих в катаболизме белков внеклеточного матрикса

Болезнь; ген; OMIM	Основные клинические критерии диагностики	Белок, ген, хромосомная локализация, OMIM
Мультицентрический остеолиз с узлами и артропатией, Саудовского типа, аутосомно-рецессивный; MONA, NAO; 605156	резорбция костей запястья и предплюсны, дистальная артропатия, остеопороз, подкожные узелки на ладонях и подошвах, краниальный склероз, черепно-лицевые дисморфии,	матриксная металлопротеиназа 2, коллагеназа IV-A; MMP2, CLG4A; 16q13; 120360
Винчестера синдром, аутосомно-рецессивный; 277950	нанизм, тяжелые контрактуры суставов, периферическое помутнение роговицы, грубые черты лица, растворение карпальных и тарзальных костей, генерализованный остеопороз	- « -
Несовершенный амелогенез, пигментированный, обусловленный недоразвитием зубной эмали, аутосомно-рецессивный; 204700	опалесцирущие зубы, гипоплазия, гиперпигментация, размягчение и недоразвитие зубной эмали	матриксная металлопротеиназа 20, энамелизин; MMP20; 11q22.3–q23; 604629
Дистрофия глазного дна, псевдовоспалительная, синдром Сорсби, аутосомно-доминантный; SFD; 136900	прогрессирующая макулярная дистрофия; пигментация, склерозирование сосудистой оболочки глазного дна	тканевой ингибитор матриксных металлопротеиназ, 3; TIMP3; 22q12.1–q13.2; 188826

клеток. Многие из них способны индуцировать экспрессию желатиназы А. Доказано их участие в инвазии опухолей, метастазировании и ангиогенезе (Matrisian et al., 1990; Van Meter et al., 2001). Необходимой составляющей всех этих процессов является протеолитическое разрушение базальной мембраны, в осуществлении которого центральную роль наряду с желатиназами играют матриксные металлопротеиназы мембранного типа (Fillmore et al., 2001). Не исключено, что эти металлопротеиназы выполняют роль активаторов генов, экспрессирующихся в процессе инвазии опухолевых клеток.

Наследственных заболеваний, обусловленных мутациями в генах матриксных металлопротеиназ, совсем немного — таблица 5.20. Это два редких варианта остеолизиса и несовершенный амелогенез. Наследственный остеолиз, или синдром «исчезающей кости», — заболевание, характеризующееся деструкцией и резорбцией пораженной костной ткани. Известны две формы заболевания — *мультицентрический остеолиз* и *синдром Винчестера. Мультицентрический остеолизис* проявляется резорбцией костей запястья и предплюсны, инвалидизирующей, преимущественно дистальной, артропатией, деформацией кистей, остеопорозом, подкожными узелковыми образованиями на ладонях и подошвах, а также краниальным склерозом, брахицефалией и расширением средней части ключиц. Заболевание наследуется по аутосомно-рецессивному типу. У пациентов из Саудовской Аравии с мультицентрическим остеолизисом с узелковыми образованиями и артропатией найдены миссенс- и нонсенс-мутации в гене MMP2 (Martignetti et al., 2001). *Синдром Винчестера* проявляется укорочением туловища, тяжелыми суставными контрактурами, помутнением периферических отделов роговицы, грубыми чертами лица, остеолизом метакарпальных, плюсневых костей и генерализованным остеопорозом. Изменения суставов напоминают ревматоидный артрит. Экскреция гликозаминогликанов с мочой не нарушена. Однако исследование культуры кожных фибробластов выявляет их метахромазию и увеличение содержания уроновой кислоты. Гомозиготная миссенс-мутация E404K в гене MMP2, сопровождающаяся заменой высоко консервативной глутаминовой кислоты на лизин в каталитическом домене матриксной металлопротеиназы, идентифицирована у больных синдромом Винчестера из одной родственной итальянской семьи (Zankl et al., 2005). Таким образом, мультицентрический остеолиз Саудовского типа и синдром Винчестера являются аллельными заболеваниями.

Уровни циркулирующих матриксных металлопротеиназ 2, 3 и 9 типов достоверно повышены ($p < 0,0001$) у пациентов с *артритом Такаясу* или *синдромом аортальной дуги* (Matsuyama et al., 2003). При улучшении клинических показате-

Таблица 5.21

Фенотипические особенности модельных линий мышей с мутациями в генах матриксных металлопротеиназ

Белок, ген	Мутация	Фенотип
Матриксная металлопротеиназа 2, коллагеназа IV-A, прожелатиназа A; MMP2, CLG4A;	направленная инактивация гена Mmp2 у мышей	нарушение регуляция ангиогенеза; снижение хемотаксической активности бронхолегочного лаважа; устойчивость к постинфарктному ремоделированию
Матриксная металлопротеиназа 7, матрилизин; MMP7	направленная инактивация гена Mmp7 у мышей	снижение антимикробной активности в кишечнике; нарушение трансэпителиальной миграции нейтрофилов при повреждении легких; устойчивость к индуцированному фиброзу легких
Матриксная металлопротеиназа 8, коллагеназа II, нейтрофильная; MMP8	направленная инактивация гена Mmp8 у мышей	повышение вероятности возникновения рака кожи и некоторых других злокачественных опухолей
Матриксная металлопротеиназа 9, коллагеназа IV-B; IV, V; желатиназа B; MMP9	направленная инактивация гена Mmp9 у мышей	нарушение васкуляризации, апоптоза и оссификации зон роста костей; устойчивость к индукции экспериментального аутоиммунного энцефаломиелита
Матриксная металлопротеиназа 12, металлоэластаза макрофагов; MMP12	направленная инактивация гена Mmp12 у мышей	устойчивость к развитию эмфиземы легких, индуцируемой сигаретным дымом
Матриксная металлопротеиназа 13; коллагеназа III; MMP13	направленная инактивация гена Mmp13 у мышей	нарушения зон роста хряща: увеличение гипертрофических доменов, замедление эндохондральной оссификации и васкуляризации первичных центров оссификации, накопление интерстициального коллагена
Матриксная металлопротеиназа 14, мембранного типа; MMP14	направленная инактивация гена Mmp14 у мышей	черепно-лицевые дисморфии, артриты, остеопения, карликовость, фиброз мягких тканей

лей концентрация Mmp3 и Mmp9 снижается, в то время как уровень Mmp2 остается высоким даже в период ремиссии. Таким образом, определение содержания Mmp2 в сыворотке крови больных может использоваться в качестве удобного диагностического критерия синдрома Такаясу, а анализ Mmp3 и Mmp9 позволяет оценить эффективность проводимой терапии.

У трансгенных мышей с инактивированным геном Mmp2 нарушена регуляция ангиогенеза, и не происходит стимуляции неоваскуляризации под действием основного фибробластного фактора роста или при опухолевой индукции — таблица 5.21 (Itoh et al., 1998; Kato et al., 2001). У (Mmp2–/–)-мутантов снижена также хемотаксическая активность в бронхолегочном лаваже (Corry et al., 2002). Вероятность гибели животных от асфиксии при соприкосновении с аллергенами у (Mmp2–/–)-мутантов гораздо выше, чем у мышей дикого типа. По-видимому, в период аллергического воспаления легких одной из важнейших функций матриксной металлопротеиназы 2 является облегчение выхода аллергенов из легочной паренхимы в воздушные пути. В связи с этим подавление активности Mmp2 при лечении атопической бронхиальнй астмы нецелесообразно, что следует учитывать в практической деятельности врача.

Показано, что лигирование левой коронарной артерии у мышей приводит к развитию инфаркта миокарда (Matsumura et al., 2005). Этому предшествует активация экспрессии гена Mmp2, резкое повышение желатиназной активности и увеличение скорости деградации компонентов внеклеточного матрикса. Однако выживаемость после процедуры лигирования значительно увеличивается на фоне введения экспериментальным животным селективного ингибитора Mmp2 (TISAM). Этот эффект становится еще более очевидным, если подобная процедура проводится у (Mmp2–/–)-мутантов. И в том, и в другом случае у животных не происходит разрыва сердца, являющегося основной причиной летального исхода у контрольных мышей дикого типа, моделирующих инфаркт миокарда. Таким образом, ингибирование активности матриксной металлопротеиназы 2 при остром инфаркте миокарда способно предотвратить разрыв сердца и приостановить постинфарктное ремоделирование за счет снижения инфильтрации макрофагов.

Гомозиготная сплайсинговая мутация в гене MMP20, участвующего в контроле ремоделирова-

ния зубной эмали, идентифицирована у больных с редким аутосомно-рецессивным вариантом *пигментированного несовершенного амелогенеза* — таблица 5.20 (Kim et al., 2005). Заболевание характеризуется недоразвитием зубной эмали. Клинически зубы у больных — опалесцирующие, эмаль — размягчена. Гистологические исследования выявляют накопление в средних слоях эмали коричневого пигмента. Образование зубной эмали включает расщепление и отделение большинства белков внеклеточного матрикса, из которых главным является амелогенин. В процессе минерализации зрелой ткани зубной эмали происходит замещение белковых компонентов минеральными ионами, кальцием и фосфором. Ключевая роль в регуляции этих процессов принадлежит энамелизину — матриксной металлопротеиназе 20 типа, избирательно экспрессирующейся в одонтобластах и ткани пульпы.

Для того чтобы характеризовать биологическую роль энамелизина в процессе развития зубов, была создана трансгенная линия мышей с инактивированным геном Mmp20 — таблица 5.21 (Caterina et al., 2002). Гетерозиготные животные не имели видимых фенотипических аномалий. У гомозиготных мутантов наблюдались тяжелые нарушения развития зубной эмали — ее гипоплазия, морфологические изменения, отслаивание от зубов. В матриксе зубной эмали не происходит нормального процессинга амелогенина и других белковых компонентов. Таким образом, эта генетическая линия мышей является адекватной моделью аутосомно-рецессивного пигментированного несовершенного амелогенеза, обусловленного недоразвитием зубной эмали.

В других генах матриксных металлопротеиназ мутаций, ассоциированных с моногенными дисплазиями соединительной ткани, в настоящее время не обнаружено. Однако для многих из них созданы трансгенные «нокаут»-линии мышей — таблица 5.21. Так, установлено, что направленное разрушение гена Mmp7 приводит к снижению антимикробной активности в кишечнике мутантных мышей, так как продукт этого гена — матрилизин — участвует в процессинге предшественников пептидов, необходимых для бактерицидной активации (Wilson et al., 1999). У (Mmp7–/–)-мышей нарушена трансэпителиальная миграция в легких, и при их повреждении нейтрофилы не достигают альвеолярного пространства (Li et al., 2002). Эти нарушения сопровождаются изменениями в характере экспрессии в альвеолярной жидкости синдекана 1 (гепарансульфат протеогликана, ассоциированного с поверхностью клеток) и взаимодействующего с ним белка Cxcl1. В норме Mmp7 участвует в отщеплении синдекана 1 с поверхности клеток. По-видимому, Mmp7-опосредованное отделение комплекса синдекан 1/Cxcl1 с мукозальной поверхности инициирует и направляет выброс нейтрофилов к местам повреждения легких. У мышей с недостаточностью матрилизина не развивается фиброз легких в ответ на внутритрахеальное введение блеомицина. По-видимому, матрилизин является медиатором легочного фиброза, а, значит, и потенциальной терапевтической мишенью при этом заболевании.

Матриксная металлопротеиназа 8 типа, известная как коллагеназа-2, продуцируемая, главным образом, нейтрофилами при воспалительных реакциях, обнаруживается в некоторых злокачественных опухолях. Инактивация гена Mmp8 не приводит к каким-либо фенотипическим аномалиям (Balbin et al., 2003). Однако у мутантных животных, особенно у самцов, достоверно увеличивается вероятность возникновения рака кожи и некоторых других злокачественных опухолей. Гистопатологический анализ показал, что (Mmp8–/–)-мыши имеют аномалии в воспалительном ответе, индуцируемом канцерогенами. Эти результаты доказывают протективную роль Mmp в индукции и промоции канцерогенеза.

Трансгенные мыши с инактивированным геном Mmp9, кодирующим желатиназу В, имеют аномалии в характере васкуляризации и оссификации скелетных зон роста (Vu et al., 1998). Хотя гипертрофические хондроциты развиваются нормально, процессы апоптоза, васкуляризации и оссификации настолько замедлены, что происходит прогрессирующее удлинение зон роста, достигающее иногда 8-кратного по сравнению с нормой. В опытах in vitro показано, что нарушения васкуляризации и апоптоза в платах роста обусловлены задержкой высвобождения ангиогенных активаторов. После 3 недель постнатального развития аберрантные процессы у (Mmp9–/–)-мутантов компенсируются за счет ремоделирования удлиненных зон роста. При трансплантации мутантным животным нормальных клеток костного мозга, экспрессирующих Mmp9, процессы васкуляризации и оссификации в скелетных зонах роста нормализуются. Полученные результаты доказывают участие желатиназы В в контроле ангиогенеза, необходимого для нормального развития скелета.

На другой трансгенной линии мышей с инактивированным геном Mmp9 было доказано участие

желатиназы В в развитии иммунной системы (Dubois et al., 1999). (Mmp9–/–)-мутанты оказались устойчивы к индукции экспериментального аутоиммунного энцефаломиелита. На мышиной модели ишемии мозга показано, что в зоне поражения происходит активация гена Mmp9 нейрональной синтазой окиси азота — Nos1 (Gu et al., 2002). Вслед за этой активацией происходит гибель нейронов мозга. Предварительная обработка ингибиторами матриксных металлопротеиназ культивируемых нейронов головного мозга с Nos1-активированной экспрессией Mmp9 блокирует гибель нейронов. Доказано участие Mmp9 и Mmp12 в IL13-опосредованном эозинофильном и лимфоцитарном воспалении и альвеолярном ремоделировании, наблюдаемом при бронхиальной астме, хронической обструктивной и интерстициальной болезнях легких (Lanone et al., 2002). Показано, что Mmp9 ингибирует накопление нейтрофилов, но в отличие от Mmp12 не оказывает влияния на увеличение числа эозинофилов, макрофагов или лимфоцитов. Более того, IL13-индуцируемая продукция Mmp2, Mmp9, Mmp13 и Mmp14 зависит от Mmp12.

При хронической внутритрахеальной ингаляции сигаретного дыма у мышей развивается эмфизема легких только в присутствии эластазы макрофагов, основной функцией которой является деградация эластина (Hautamaki et al., 1997). В отличие от этого у трансгенных мышей с инактивированным геном Mmp12 при подобном воздействии не происходит увеличения числа макрофагов в легких, и болезнь не развивается (Shipley et al., 1996).

В легких трансгенных мышей с недостаточностью интегрина β-6, участвующего в активации трансформирующего фактора роста β (Tgfβ1), происходит индукция экспрессии эластазы макрофагов. С возрастом у (Itgb6–/–)-мутантов развивается эмфизема легких (Kaminski et al., 2000; Morris et al., 2003). При этом развитие заболевания можно предотвратить путем трансгенной экспрессии интегрина β-6 либо активной формы Tgfβ1, а также посредством инактивации Mmp12. Таким образом, потеря Itgb6-опосредованной активации латентного Tgfβ1 вызывает возраст-зависимую эмфизему легких за счет изменения экспрессии Mmp12.

Трансгенные мыши с инактивированным геном Mmp13 при рождении не имеют фенотипических аномалий (Inada et al., 2004). Однако у них наблюдаются выраженные нарушения в зонах роста хряща. Наряду с увеличенными гипертрофическими доменами, у них замедлены эндохондральная оссификация, а также образование и васкуляризация первичных центров оссификации. Отсутствие Mmp13 приводит к значительному накоплению интерстициального коллагена, который в норме расщепляется коллагеназой 3 в зонах роста и первичных центрах оссификации. Аномалии в хрящевых зонах роста сохраняются у взрослых животных и фенокопируют наследственные хондродисплазии человека.

Трансгенная инактивация у мышей гена матриксной металлопротеиназы мембранного типа — Mmp14 приводит к соединительно-тканной дисплазии, проявляющейся черепно-лицевым дисморфизмом, артритами, остеопенией, карликовостью и фиброзом мягких тканей (Holmbeck et al., 1999). Очевидно, что коллагенолитическая активность Mmp14 играет определяющую роль в развитии соединительной ткани, причем моделирование резидентными клетками матрикса мягких тканей существенно для развития и поддержания твердой ткани скелета.

Таким образом, инактивирующие мутации в генах индивидуальных матриксных металлопротеиназ не приводят к эмбриональной летальности или гибели животных в постнатальном развитии. По-видимому, это связано с тем, что функции многих металлопротеиназ частично перекрываются, и недостаток одного из ферментов может компенсироваться присутствием другого (Oh et al., 2004).

Одновременная инактивация у трансгенных мышей двух генов матриксных металлопротеиназ, одна из которых коллагеназа IV-A — Mmp2, а другая мембранного типа — Mmp14, приводит к гибели мутантных животных сразу после рождения от респираторной недостаточности при наличии аномалий развития сосудов и незрелости мышечных волокон. При культивировании миобластов, полученных от двойных мутантов, их слияние также происходит с большой задержкой. Поскольку недостаточность любой из этих матриксных металлопротеиназ не приводит к таким драматическим последствиям, очевидно, что они в некоторой степени способны взаимозаменять друг друга. Отсутствие обоих ферментов несовместимо с жизнью.

Во многих генах матриксных металлопротеиназ идентифицированы полиморфные мутации, встречающиеся в популяциях с разными частотами. Эти полиморфизмы рассматриваются в качестве генетических факторов риска, чаще всего предрасполагающих к развитию фиброваскулярных об-

Таблица 5.22

Ассоциация функциональных полиморфизмов в генах матриксных металлопротеиназ с различными заболеваниями

Болезнь; ген; OMIM	Основные клинические критерии диагностики	Белок, ген, хромосомная локализация, OMIM
Предрасположенность к хронической обструктивной болезни легких; COPD; 606963	ассоциация с прогрессированием нарушения легочной функции у курильщиков	матриксная металлопротеиназа 3, стромелизин 1; MMP3, STMY1; 11q23; 185250 матриксная металлопротеиназа 12, металлоэластаза макрофагов MMP12, MME; 11q22.2–q22.3; 601046 матриксная металлопротеиназа 9, коллагеназа IV-B; IV, V; желатиназа B; MMP9; 20q11.2–q13.1; 120361
Предрасположенность к атеросклерозу коронарных сосудов	ассоциация с прогрессированием атеросклероза и риском развития инфаркта миокарда у курильщиков	матриксная металлопротеиназа 3, стромелизин 1; MMP3, STMY1; 11q23; 185250
Предрасположенность к фиброзу легких; 178500	ассоциация с развитием фиброза легких	матриксная металлопротеиназа 7, матрилизин; MMP7; 11q21–q22; 178990
Предрасположенность к преждевременному разрыву оболочек плода	ассоциация с преждевременными родами из-за раннего разрыва плодных оболочек	матриксная металлопротеиназа 8, коллагеназа II; MMP8; 11q21–q22; 120355

разований при заболеваниях, индуцируемых курением или действием других канцерогенов — таблица 5.22.

Это различные варианты бронхолегочной патологии, включая бронхиальную астму, хроническую обструктивную болезнь легких, эмфизему легких, легочный фиброз, а также некоторые формы сердечно-сосудистой недостаточности и старения кожи. Известно, что курение ускоряет процессы *старения кожи*, и не исключено, что этот эффект опосредуется матриксной металлопротеиназой 1, так как уровень ее экспрессии в коже курильщиков оказывается достоверно выше по сравнению с некурильщиками (Lahmann et al., 2001).

При исследовании 5 полиморфизмов в 3 генах матриксных металлопротеиназ (Mmp1, Mmp9 и Mmp12) найдена ассоциация полиморфной инсерции одного нуклеотида в промоторной области гена Mmp1 (G-1607GG) со скоростью снижения легочной функции у курильщиков, страдающих *хронической обструктивной болезнью легких* (Joos et al., 2002). Это тяжелое, трудно поддающееся лечению заболевание, поражающее наиболее активную, трудоспособную часть населения, являющееся причиной инвалидизации и ранней смертности. Частота заболевания среди взрослого населения Санкт-Петербурга достигает 2% и составляет 25% в структуре хронического бронхита. При хронической обструктивной болезни легких происходит необратимая обструкция воздушных путей, измеряемая количественно по снижению ряда показателей функции дыхания, таких как жизненная емкость легких и объем форсированного вдоха за первую секунду. Исследование проведено на выборке из 590 больных, находившихся под наблюдением не менее пяти лет. Больные были разделены на две примерно равные по численности группы с быстрым и медленным снижением легочной функции. Оказалось, что инсерция G-1607GG негативно коррелирует с быстрым течением легочной патологии ($p = 0,02$). Однако эта корреляция становится более достоверной ($p = 0,0007$) при сочетании инсерции G-1607GG в гене Mmp1 с полиморфной заменой аспарагина на серин в 357 позиции гена Mmp12 (N357S). В этой работе не было найдено ассоциации с заболеванием полиморфной мутации -1562C/T, расположенной в промоторной области гена MMP9 и повышающей уровень его транскрипции. В исследовании, проведенном на выборке отечественных больных, также не найдено прямой ассоциации между носительством этой мутации и заболеванием (Янчина, 2004). Однако показано, что относительный риск развития хронической обструктивной болезни легких у курильщиков табака при наличии нулевой мутации в гене глютати-

он-S-трансферазы M1 увеличивается в 2,5 раза, а при ее сочетании с носительством Т-аллеля в промоторной области гена MMP9 возрастает в 7,7 раз. По-видимому, функциональные полиморфизмы во всех трех генах матриксных металлопротеиназ — Mmp1, Mmp9 и Mmp12 — имеют отношение к повреждению легких у курильщиков.

Функциональная мутация -1562C/T в промоторной области гена MMP9 ассоциирована с тяжелым течением атеросклероза у пациентов с ишемической болезнью сердца (Zhang et al., 1999), а также эмфиземы легких у курильщиков (Minematsu et al., 2001).

Найдена ассоциация част го 5A/6A-полиморфизма в промоторной области гена MMP3 (STMY1) с тяжестью течения ишемической болезни сердца (Ye et al., 1996). Соотношение этих двух аллелей среди жителей США примерно равно 051/049 для аллелей 5A и 6A соответственно (Quinones et al., 1989). Этот полиморфный сайт играет важную роль в регуляции экспрессии гена MMP3. В генно-инженерных экспериментах показано, что промоторная конструкция, содержащая 6A-аллель, обеспечивает более низкий уровень экспрессии гена-репортера по сравнению с аллелем 5A. Подобные различия в характере экспрессии гена MMP3, зависящие от состояния 5A/6A-сайта, сохраняются в культуре фибробластов и гладко-мышечных клеток сосудов. Таким образом, гомозиготы по 6A-аллелю имеют самые низкие уровни стромелизина 1 в стенках артерий. Оказалось, что глобальные и локальные атеросклеротические стенозы протекают у них достоверно быстрее, чем у носителей других генотипов. В нескольких независимых исследованиях ангиографически документирован быстрый прогресс коронарного атеросклероза у 6A/6A-гомозигот (Ye et al., 1995; Humphries et al., 1998; de Maat et al., 1999). С другой стороны, гомозиготы по 5A-аллелю имеют повышенный уровень стромелизина в артериях, и это может предрасполагать к отрыву атеросклеротических бляшек и разрыву сосудов при их накоплении. Поэтому, не удивительно, что при некоторых условиях 5A/5A-гомозиготы имеют повышенный риск развития острого инфаркта миокарда (Terashima et al., 1999; Yamada et al., 2002). Известно, что курение примерно вдвое увеличивает риск возникновения ишемической болезни сердца (ИБС). В проспективных исследованиях, выполненных на здоровых мужчинах среднего возраста, показано, что риск развития этого заболевания различен у лиц с разными генотипами по полиморфному 5A/6A-сайту в гене Mmp3 (Humphries et al., 2002). Самый низкий риск ИБС имеют некурящие мужчины с генотипом 5A/6A. При генотипе 5A/5A и 6A/6A относительный риск увеличивается в 1,37 и 3,02 раза соответственно. При курении риск ИБС у 5A/5A гомозигот, составляющих около 30% всего населения, увеличивается почти в 4 раза.

При обследовании выборки индивидуумов, не проходивших лечения по поводу сердечно-сосудистой патологии, показано, что в возрастной группе старше 60 лет гомозиготы по сайту 5A/6A в гене Mmp3 имеют достоверно более выраженную ригидность аорты по сравнению с гетерозиготами (Medley et al., 2003). Исследование выполнено с учетом возраста, пола и среднего артериального давления пациентов. Достоверных различий по этим показателям у индивидуумов более молодого возраста выявить не удалось. При этом в выборке случайно отобранных лиц старше 60 лет уровень экспрессии гена MMP3 в биоптатах кожи у 5A/5A-гомозигот оказался в 4 раза выше, а у 6A/6A-гомозигот в 2 раза ниже по сравнению с гетерозиготами. Эти различия сохраняются и на белковом уровне. Таким образом, характер экспрессии гена MMP3 играет определяющую роль в ремоделировании сосудов и возрастной ригидности артерий, а 5A/6A-гетерозиготы имеют оптимальный баланс между матриксными накоплениями и отложениями. Эти результаты указывают на ключевую роль стромелизина 1 в атеросклеротическом процессе. Очевидно также, что не только стромелизин 1, но и другие матриксные металлопротеиназы вовлечены в ремоделирование соединительной ткани в период атерогенеза.

Легочный фиброз — группа прогрессирующих, трудно поддающихся лечению заболеваний, поражающих в США около 100 000 индивидуумов. Чтобы оценить молекулярные механизмы, ведущие к формированию конечной стадии легочного фиброза, проведено исследование экспрессионного профиля генов с использованием технологии олигонуклеотидных биочипов (технология «микроэррей») в выборке пациентов с гистологически доказанным легочным фиброзом, чаще всего, протекающим на фоне интерстициальной пневмонии (Zuo et al., 2002). При этом были найдены достоверные отличия в характере экспрессии многих сотен генов. В частности, в фибротических легких значительно повышен уровень экспрессии двух групп генов: (1) участвующих в контроле формирования и деградации внеклеточного матрикса и (2) экспрессирующихся в норме в гладкомышечных клетках. Наиболее информативным в

этом смысле оказался ген матрилизина — MMP7. Увеличение содержания матрилизина в фибротических тканях было подтверждено и иммуногистохимически. Эти результаты еще раз подтверждают роль матрилизина как медиатора легочного фиброза, а также согласуются с данными, полученными на трансгенных мышах с инактивированным геном Mmp7, которые оказались устойчивы к индуцируемому легочному фиброзу (см. выше).

Минорные полиморфные мутации, идентифицированные в промоторной области гена матриксной металлопротеиназы 8, влияют на уровень транскрипции гена MMP8 (Wang et al., 2004). Ген MMP8 активно экспрессируется в хорион-подобных трофобластных клетках, и при наличии 3 минорных аллелей его активность в этих клетках увеличивается в 3 раза. Это происходит, по-видимому, за счет уменьшения связывания соответствующего транскрипционного фактора. При исследовании выборки новорожденных была обнаружена ассоциация между наличием 3 минорных аллелей в гене MMP8 и преждевременным разрывом оболочек плода в процессе родоразрешения.

Заметим также, что эластаза макрофагов играет существенную роль в патогенезе *аневризмы абдоминальной аорты*, так как ее содержание в месте патологии оказывается в 7 раз выше нормы (Curci et al., 1998). При этом фермент располагается, преимущественно, в остаточных фрагментах эластических волокон, что указывает на его участие в деградации эластина аорты. По-видимому, активация Mmp12 более важна для развития аневризмы по сравнению с индукцией других эластогенных металлопротеиназ.

Регуляция активности матриксных металлопротеиназ осуществляется тканевыми ингибиторами, кодируемыми генами TIMP1-TIMP4. В гене TIMP3 идентифицированы гетерозиготные мутации у больных с *аутосомно-доминантной псевдовоспалительной макулярной дистрофией глазного дна* или *синдромом Сорсби* — макулярной дегенеративной болезнью с субмакулярной неоваскуляризацией сосудистой оболочки глаза (Ayyagari et al., 2000). Авторами было описано 5 семей с особым типом макулярной дистрофии, передающейся по аутосомно-доминантнму типу (Sorsby et al., 1949). Первые симптомы заболевания в виде макулярной дистрофии, сопровождающейся отеком, кровоизлияниями и экссудацией, появляются, обычно, в возрасте около 40 лет. В последующие годы атрофия с пигментацией распространяется на периферические участки сосудистой облочки, захватывая весь фундальный отдел. Постепенно сосудистая оболочка глаза склерозируется. Нарушения сумеречного зрения отсутствуют. Тканевой ингибитор матриксных металлопротеиназ 3 типа осуществляет функции ингибитора Vegf-опосредованного ангиогенеза, блокируя взаимодействие сосудистого фактора роста Vegf со специфическим рецептором Vegfr2. Большинство мутаций в гене TIMP3 приводят к замене консервативных аминокислот в тканевом ингибиторе 3, причем миссенс-мутация S181C идентифицирована в 15 неродственных семьях британского происхождения (Wijesuriya et al., 1996). Распространение этой мутации объясняется «эффектом основателя».

5.6. РЕЗЮМЕ

В настоящее время в описанных выше 44 генах неколлагеновых белков внеклеточного матрикса идентифицированы мутации, ассоциированные с 64 наследственными заболеваниями. Для многих их них характерен множественный аллелизм. Так, аллельные серии составляют 6 заболеваний, обусловленных мутациями в гене фибриллина 1 (FBN1); 4 заболевания, связанные с мутациями в генах транспортера серы, участвующего в биосинтезе протеогликанов (SLC26A2) и дентинового сиалофосфопротеина (DSPP); 3 заболевания, имеющие в своей основе мутации в генах эластина (ELN), фибулина 5 (FBLN5) и альфа-L-идуронидазы (IDUA); 2 заболевания, обусловленные мутациями в генах гепарансульфатпротеогликана 2 (HSPG2), альфа-субъединицы 3 ламинина 5 (LAMA3), хрящевого олигомерного матриксного белка (COMP), энамелина (ENAM) и матриксной металлопротеиназы 2 (MMP2).

Неколлагеновые белки внеклеточного матрикса выполняют множество разнообразных функций, поэтому спектр наследственных заболеваний, обусловленных мутациями в соответствующих генах, достаточно широк. Особое место среди них занимают *мукополисахаридозы* — группа родственных лизосомных болезней, в основе этиологии которых лежат нарушения катаболизма гликозаминогликанов. Напомним, что полисахаридные цепи гликозаминогликанов ковалентно связаны с протеогликанами — основными неколлагеновыми белками соединительной ткани. Для всех мукополисахаридозов характерны тяжелые поражения соединительной ткани, включающие в разных сочетаниях множественный дизостоз, помутнение роговицы, тугоухость, тугоподвижность суставов и др.

В таблице 5.23 сгруппированы основные наследственные заболевания, обусловленные мутациями в генах неколлагеновых белков внеклеточного матрикса, с учетом ведущих клинических проявлений.

Мутации в генах хрящевых и некоторых других протеогликанов, ферментов их биосинтеза, а также катаболизма коллагенов часто реализуются в виде аутосомно-рецессивных *хондродисплазий, скелетной дисморфии, остеоартроза и артропатии. К* этой же группе заболеваний относятся скелетно-суставные дисплазии, обусловленные мутациями в гене хрящевого олигомерного матриксного белка. Генетические дефекты в коровых компонентах микрофибрилл эластических волокон являются причиной развития *синдрома Марфана* и формирования *марфаноидного фенотипа*. Большая группа моногенных *офтальмопатий* ассоциирована с мутациями в генах неколлагеновых белков внеклеточного матрикса. Среди них окулярные протеогликаны, обеспечивающие прозрачность роговицы глаза и функционирование фоторецепторов, микрофибриллярные белки, располагающиеся вдоль поверхности эластических волокон, ламинин S и тканевой ингибитор матриксных металлопротеиназ. Генетический дефект одного из ферментов биосинтеза протеогликанов приводит к *прогероидному варианту синдрома Элерса–Данло.* С мутациями в генах различных изоформ главного неколлагенового компонента базальных мембран — ламинина, а также белков эластических волокон: мажорного — эластина и поверхностного — фибулина ларинго-онихокожный синдром, различные варианты стеноза аорты и синдрома «вялой кожи», cutis laxa связаны *с геммарогическими синдромами и cutis laxa.* Мутации в генах различных субъединиц ламинина 5 приводят к двум разным вариантам *атрофического буллезного эпидермолиза.* Наиболее частая форма *врожденной миопатии* обусловлена мутациями в гене альфа-субъединицы 2 базального ламинина 2. Целая серия изолированных форм *несовершенного дентиногенеза,* иногда сочетающегося с *сенсоневральной тугоухостью,* обусловлена мутациями в гене дентинового сиалофосфопротеина — главного структурного белкового компонента дентина. Различные формы *несовершенного амелогенеза* вызваны генетическими дефектами структурных белков внеклеточного матрикса зубной эмали, а также ферментов, участвующих в ее ремоделировании. Кроме того, *аномалии развития зубов* входят в структуру прогероидного синдрома Элерса–Данло, синдромов «вялой кожи», атрофического буллезного эпидермолиза и мукополисахаридозов.

Таблица 5.23

Основные нозологические формы наследственных заболеваний, обусловленных мутациями в генах неколлагеновых белков внеклеточного матрикса

Клинические проявления	Нозологическая форма	Ген	Белок
Хондродисплазия, скелетная дисплазия, остеоартроз, артропатия, марфаноидный фенотип	Спондилоэпифизарная дисплазия Кимберлея	AGC1, аггрекан	хрящевые протеогликаны
	Синдром Шварца-Джампеля, тип 1; диссегментальная дисплазия Сильверма-на-Хандмакера	HSPG2, перлекан	
	Синдром камптодактилии-артропатии-соха vara-перикардита	PRG4, протеогликан-4	
	Дисморфия Симпсона-Голаби-Бехмела	GPC3, глипикан-3	глипикан-родственный протеогликан
	Фразера синдром	FREM2, Fras1-родственный протеогликан	Ca2+-связывающий протеогликан
	Спондилоэпиметафизарная дисплазия, пакистанского типа	PAPSS2, фосфоаденозин-фосфосульфат-синтетаза 2	ферменты биосинтеза и сульфатирования протеогликанов
	Спондилоэпифизарная дисплазия, тип Омани	CHST3, углеводная сульфотрансфераза 3	

Клинические проявления	Нозологическая форма	Ген	Белок
	Диастрофическая дисплазия; Ателостеогенез II типа; Ахондрогенез IB, эпифизарная дисплазия, множественная, тип 4	SLC26A2, транспортер серы	
	Хондродисплазия точечная брахителефалангеальная, Х-сцепленная	ARSE, арилсульфатаза Е	
	Псевдоахондроплазия; Эпифизарная дисплазия, множественная, тип Файрбанка, тип Риббинга	COMP, хрящевой олигомерный матриксный белок	хрящевой тромбоспондин
	Мультицентрический остеолизис с узлами и артропатией, Саудовского типа; Винчестера синдром	MMP2, матриксная металлопротеиназа 2	коллагеназа IV-A, участвующая в катаболизме коллагена IV
	Синдром Вейла-Марчезани, аутосомно-рецессивный	ADAMTS10, дизинтегриновая металлопротеаза	дизинтегриновая металлопротеаза хондроцитов
	Синдром Вейла-Марчезани, аутосомно-доминантный	FBN1, фибриллин 1	коровый компонент микрофибрилл эластических волокон
	Синдром Марфана, тип I; MASS-синдром; Синдром Марфана в сочетании с синдромом Шпринтцен-Гольдберга; Марфаноидный скелетный синдром		
	Контрактурная арахнодактилия, врожденная, синдром Билса	FBN2, фибриллин 2	
Офтальмопатия	Плоская роговица II-го типа, аутосомно-рецессивная	KERA, кератокан	протеогликаны, обеспечивающие прозрачность роговицы глаза
	Стационарная ночная слепота, врожденная, тип 1	NYX, никталопин	
	Макулярная дистрофия роговицы глаза, I типа; II типа	CHST6, сульфо-трансфераза 6	фермент биосинтеза протеогликанов
	Синдром микрокорнеа-врожденный нефроз Пирсона, перинатальная летальная форма	LAMB2, ламинин S, бета-субъединица 2	главный неколлагеновый компонент базальных мембран
	Ячеистая дистрофия сетчатки	FBLN3, фибулин 3	белок эластических волокон
	Макулярная дегенерация, возраст-зависимая, тип 3	FBLN5, фибулин 5	
	Макулярная дегенерация, возраст-зависимая, тип 1	FBLN6, фибулин 6	
	Синдром Сорсби, Макулярная дистрофия, фундальная псевдовоспалительная	TIMP3, тканевой ингибитор матриксных металлопротеиназ, 3	ингибитор матриксных металлопротеиназ
Синдром Элерса–Данло	Синдром Элерса–Данло, прогероидный	B4GALT7, галактозил-трансфераза I	фермент биосинтеза протеогликанов
Стридорозное дыхание, эктодермальные нарушения	Ларинго-онихо-кожный синдром,	LAMA3, ламинин 5, альфа-субъединица 3	главный неколлагеновый компонент базальных мембран
	Надклапанный стеноз аорты, изолированный, форма Эйзенберга; Синдром Вильямса–Бурена	ELN; эластин	мажорный белок эластических волокон

Клинические проявления	Нозологическая форма	Ген	Белок
Вялая кожа, стеноз аорты, Cutis laxa	Синдром «вялой кожи», cutis laxa, врожденный, аутосомно-рецессивный		
		фибулин 5; FBLN5	белок эластических волокон
	Синдром «вялой кожи», cutis laxa, врожденный, аутосомно-доминантный		
	Синдром «вялой кожи», cutis laxa, неонатальный, с марфаноидным фенотипом	LAMB1, ламинин 1, бета-субъединица 1	главный неколлагеновый компонент базальных мембран
Буллезный эпидермолиз	Буллезный эпидермолиз, пограничный, летальный, типа Херлитца; генерализованный, атрофический, доброкачественный	LAMA3, LAMB3 и LAMC2, ламинин 5, альфа- и бета-субъединицы 3 и гамма-субъединица 2	главный неколлагеновый компонент базальных мембран
Миопатия	Миопатия, врожденная, мерозин-дефицитная, тип 1А	LAMA2, ламинин 2, альфа-субъединица 2	главный неколлагеновый компонент базальных мембран

Meduniver.com Все по медицине

Глава 6

НАСЛЕДСТВЕННЫЕ ДСТ, ОБУСЛОВЛЕННЫЕ НАРУШЕНИЯМИ МОРФОГЕНЕЗА СОЕДИНИТЕЛЬНОЙ ТКАНИ

К морфогенетическим белкам внеклеточного матрикса относятся многочисленные факторы роста, взаимодействующие с ними антагонисты и рецепторы, а также специфические транскрипционные факторы. Конечно, это далеко не все классы белков, участвующих в морфогенезе тканей. Но в данной главе мы будем рассматривать только эти группы белков, причем не все из них, а только те, которые имеют отношение к морфогенезу соединительной ткани. Как и в предыдущих разделах, основное внимание сосредоточим на тех белках, для которых гены уже открыты и найдены ассоциации мутаций в этих генах с наследственными заболеваниями соединительной ткани, либо созданы модельные линии животных с мутациями в гомологичных генах.

6.1. ГЕНЕТИЧЕСКИЕ НАРУШЕНИЯ ТРАНСФОРМИРУЮЩИХ ФАКТОРОВ РОСТА β

Регуляция морфогенеза тканей осуществляется под контролем небольших пептидных молекул внеклеточного матрикса, относящихся к семейству факторов роста. Эти молекулы передают свои сигналы посредством образования гетеромерных комплексов со специфическими тирозин- или серин/треонин-киназными трансмембранными рецепторами. Ингибирование факторов роста происходит при их взаимодействии с молекулами другого класса, получившими название антагонистов факторов роста. Определяющая роль в морфогенезе хрящевой и костной тканей принадлежит суперсемейству трансформирующих факторов роста β (Tgfβ), к числу которых относятся, в частности, костные морфогенетические белки, перекрывающиеся с многочисленным семейством факторов роста и дифференцировки. К семейству Tgfβ относятся также активины/ингибины, миллеровские ингибирующие вещества и глиальные нейротропные факторы, о которых в данном контексте мы говорить не будем. Tgfβ являются мультифункциональными цитокинами, участвующими в регуляции пролиферации и дифференцировки множества типов клеток. Они вовлечены в процессы репарации, контроля клеточного цикла, клеточной миграции, адгезии и продукции экстраклеточного матрикса. В частности, одной из функций этих белков является регуляция экспрессии коллагенов. Результатом нарушения активации сигнальных путей, контролируемых Tgfβ, может быть апоптоз. Разнообразные эффекты Tgfβ опосредуются через их взаимодействия со специфическими рецепторами и другими белками, связанными с клеточной поверхностью. Краткая характеристика трансформирующих факторов роста β и костных морфогенетических белков, ассоциированных с наследственными заболеваниями, представлена в таблице 6.1, описание этих наследственных заболеваний — в таблице 6.2, а характеристика модельных линий мышей с мутациями в соответствующих генах — в таблице 6.3.

Таблица 6.1

Молекулярная характеристика трансформирующих факторов роста β и костных морфогенетических белков

Белок	Ген, OMIM	Локус	Биохимическая характеристика, функция
Трансформирующий фактор роста β1, *, **	TGFB1; 190180	19q13.1	фактор роста, контролирующий пролиферацию и дифференцировку многих типов клеток
Хрящ-производный морфогенетический белок, *, **	GDF5; CDMP1; 601146	20q11.2	фактор роста и дифференцировки, участвующий в регуляции спецификации связок
Костный морфогенетический белок 4, **	BMP4; 112262	14q22–q23	секретируемые регуляторные белки, относящиеся к классу Tgfb; участвуют в индукции развития мезодермы, зубов, формировании конечностей, скелета, заживлении переломов
Костный морфогенетический белок 5, **)	BMP5; 112265	Chr.6	
Костный морфогенетический белок 11, **	BMP11, GDF11; 603936	12q13.13	
Костный морфогенетический белок 15, *, **	BMP15, GDF9B; 300247	Xp11.2	участвует в регуляции фолликулогенеза
Tgfb-1-индуцируемый, кератоэпителин, *	TGFBI, BIGH3; 601692	5q31	кератоэпителин, участвует в модуляции клеточной адгезии, взаимодействует с интегринами и белками внеклеточного матрикса: коллагеном I, ламинином, фибронектином
Рецептор трансформирующего фактора роста β1, *, **	TGFBR1; 190181	9q33–q34	рецепторная серин/треонин-киназа, участвующая в транскрипционной активации генов, контролирующих клеточно-матриксные взаимодействия
Рецептор трансформирующего фактора роста β2, *	TGFBR2; 190182	3p22	рецепторная серин/треонин-киназа, участвующая в активации сигнальных путей контроля клеточного цикла
Рецептор костного морфогенетического белка тип IA, подобная рецептору активина киназа 3, * **	BMPR1A, ACVRLK3, ALK3; 601299	10q22.3	рецепторная серин/треонин-киназа I типа с наивысшим уровнем экспрессии в скелетных мышцах и простате
Рецептор костного морфогенетического белка, тип IB, подобная рецептору активина киназа 6, *, **	BMPR1B, ALK6; 603248	4q23–q24	рецепторная серин/треонин-киназа I типа с наивысшим уровнем экспрессии в простате и мозге
Рецептор костного морфогенетического белка, тип II, *	BMPR2; 600799	2q33	рецепторная серин/треонин-киназа II типа
Эндоглин, *, **	ENG; 131195	9q33–q34	эндотелиальный гомодимерный мембранный гликопротеин, компонент рецепторной системы Tgfb

* найдена ассоциация с наследственными заболеваниями соединительной ткани.
** созданы генетические модельные линии.

Существуют различные тканеспецифические изоформы трансформирующих факторов роста β — Tgfβ1, Tgfβ2, Tgfβ3. Высокий уровень экспрессии Tgfβ1 наблюдается в развивающемся хряще, костной ткани и коже, что указывает на важную роль этого полипептидного регулятора в росте и дифференцировке соединительной ткани. Tgfβ1 синтезируется в виде неактивного пропептида, который после расщепления фурином превращается в биологически активную форму. Активация Tgfβ1 происходит при отщеплении латентно-ассоциированного пептида LAP, находящегося в форме гомодимера. LAP-пептид служит лигандом для интегрина α-V-β6. Клетки, экспрессирующие этот интегрин, индуцируют пространственно ограниченную активацию Tgfβ1 (Munger et al., 1999). Главным активатором Tgfβ1 является тромбоспондин 1 (Crawford et al., 1998).

Гетерозиготные миссенс-мутации в гене Tgfβ1 идентифицированы у больных с *диафизарной дисплазией 1 типа или болезнью Камураги-Энгельманна* — таблица 6.2 (Kinoshita et al., 2000).

Заболевание характеризуется гиперостозом и склерозом диафизов длинных трубчатых костей, марфаноидным фенотипом с долихостеномелией и деформацией позвоночника. Camurati et al. (1922) описали отца и сына с данным вариантом диафизарной дисплазии, который начинался с периостита. Сходная патология прослеживалась и у других членов этой семьи по отцовской линии в 4 поколениях. У всех больных наблюдались выраженные

Таблица 6.2

Наследственные заболевания, обусловленные мутациями в генах трансформирующих факторов роста бета и костных морфогенетических белков

Нозологическая форма; ген; OMIM	Основные клинические критерии диагностики	Белок; ген; OMIM
Диафизарная дисплазия, болезнь Камурати-Энгельманна; DPD1, CED; 131300	гиперостоз и склероз диафизов длинных трубчатых костей; долихостеномелия, деформация позвоночника, множественная склеротическая остеопатия	трансформирующий фактор роста β, 1; TGFB1; 19q13.1; 190180
Аритмогенная дисплазия правого желудочка, семейная; ARVD1; 107970	аритмии, блокада левой ножки пучка Гиса, инверсия Т-волны в правых стандартных отведениях, структурные или функциональные аномалии правого желудочка	трансформирующий фактор роста β, 3; TGFB3; 14q24; 190230
Акромезомелическая хондродисплазия Хантера-Томпсона; AMDH; 201250	выраженный нанизм, укорочение длинных трубчатых, метакарпальных, метатарзальных костей и фаланг пальцев, деформация и дислокация кзади головки радиуса	хрящ-производный морфогенетический белок, фактор роста и дифференцировки 5; CDMP1, GDF5; 20q11.2; 601146
Хондродисплазия Гребе; 200700	укорочение и деформация всех конечностей, синостоз карпальных, тарзальных костей, отсутствие проксимальных и средних фаланг	
Брахидактилия, тип 2C; BDC; 113100	укорочение, деформация, аномалия средних фаланг пальцев кистей и средней части стопы, симфалангизм	
Фибулярная гипоплазия и комплексная брахидактилия, синдром Ду Пан; 228900	укорочение метакарпальных костей, уменьшение размеров костей запястья, трапециевидная форма и радиальное отклонение средней фаланги 2 пальца, брахидактилия, отсутствие малоберцовой кости, тибиотарзальная дислокация, вальгусная установка стоп	
Симфалангизм, проксимальный; SYM1; 185800	анкилоз проксимальных межфаланговых суставов, синостоз костей запястья и предплюсны	
Брахидактилия, тип 2A; BDA2; 112600	укорочение и боковое смещение указательных пальцев кистей, первых и вторых пальцев стоп	
Дизгенез яичников 2 типа, Х-сцепленный; ODG2; 300510	первичная аменорея, умеренный гирсутизм, гипергонадотропная недостаточность, дизгенез яичников	костный морфогенетический белок 15; BMP15, GDF9B; Xp11.2; 300247

боли в нижних конечностях, симметрично расположенные периостальные утолщения надкостницы, мозгового канала, склеротические изменения диафизов длинных трубчатых костей и мышечная гипотония. Заболевание обычно начиналось в головке бедра или голени, а затем захватывало другие кости. Очень редко в патологический процесс вовлекаются кости основания черепа и нижней челюсти. Как правило, поражаются лица молодого возраста до 30, а иногда даже до 10 лет. Сходная множественная склеротическая остеопатия описана у новорожденного (Engelmann, 1929). Расовые и половые различия не характерны. Мышечная слабость прогрессирует не всегда, а типичные изменения костей в ряде случаев протекают бессимптомно. Иногда этим пациентам ошибочно ставится диагноз полиомиелита. Ряд авторов наблюдали положительный эффект в виде уменьшения болевого синдрома и улучшения данных рентгенографического исследования от применения кортикостероидных препаратов (Royer et al., 1967; Lindstrom, 1974; Minford et al., 1981).

Миссенс-мутации у больных часто оказываются локализованы в 4 экзоне гена TGFB1 в области дисульфидной связи с латентно-ассоциированным пептидным гомодимером (LAP), отщепление которого приводит к активации Tgfβ1 в костном матриксе (Kinoshita et al., 2000). Подобные мутации нарушают димеризацию LAP-пептида, что приводит к его нестабильности и конститутивной активации Tgfβ1 (Saito et al., 2001). В результате увеличивается скорость пролиферации остеобластов. Мажорными среди этих мутаций в разных популяциях являются R218C, R218H и C225R. Положение аргинина 218 и цистеина 225 в гомологичных TGFB1-генах птиц и млекопитающих, включая че-

ловека, абсолютно консервативно. Чаще всего у больных встречается мутация R218C, найденная в одной работе в 17 из 28 исследованных неродственных семей с диафизарной дисплазией 1 типа (Campos-Xavier et al., 2001). У некоторых больных мутации в гене TGFB1 нарушают отделение сигнального пептида. При этом мутантный пептид не секретируется в экстраклеточный матрикс и накапливается в клетке, что приводит к увеличению транскрипционной активности гена TGFB1. Таким образом, все изученные мутации в гене TGFB1 приводят к увеличению активности Tgfβ1 (Janssens et al., 2003). Это может достигаться либо за счет постоянной активации Tgfβ1 при нестабильности LAP-пептида, либо за счет увеличения транскрипционной активности гена TGFB1 при нарушении секреции мутантного полипептида.

В разных популяциях наблюдается высокая изменчивость по концентрации Tgfb1 в сыворотке крови, причем эта изменчивость находится под генетическим контролем. Об этом свидетельствуют, в частности, результаты обследования представительной выборки близнецовых пар (Grainger et al., 1999). Идентифицировано много полиморфных мутаций в гене TGFB1, влияющих на его экспрессию. Исследуется их связь с различными мультифакториальными заболеваниями, включая атеросклероз, костные, онкологические и другие заболевания (Watanabe et al., 2002). Участие сигнальных путей, индуцируемых Tgfβ1, в патогенезе опухолеобразования в настоящее время не вызывает сомнения (Derynck et al., 2001). Активация Tgfβ1-опосредуемого сигнального пути играет также важную роль в заживлении ран. Целый ряд патологических состояний, имеющих в своей структуре фиброз, таких как идиопатический легочный фиброз, келоидные рубцы и др., ассоциированы с увеличением уровня экспрессии гена TGFB1.

В экспериментальных моделях показано, что гиперэкспрессия Tgfβ1 в специфических тканях приводит к их фиброзу (Border, Noble, 1994). Доказано, что в ряде случаев причиной развития *фиброза при нефрозах* является гиперпродукция Tgfβ1. Эти результаты находят подтверждение в большинстве экспериментальных моделей болезней почек. С нарушением Tgfβ1-опосредуемой регуляции связывают развитие гипертрофии почек при прогрессирующей *диабетической нефропатии* (Reeves, Andreoli, 2000). Tgfβ1 вовлечен в патогенез *системной склеродермии* — хронического заболевания, сопровождающегося фиброзом кожи и ряда других органов (Dong et al., 2002). Интегрин-опосредованная локальная активация Tgfβ1 играет критическую роль в развитии *отека легких* при острой легочной недостаточности (Pittet et al., 2001). Очевидно, что блокирование Tgfβ1 может использоваться в качестве эффективного метода лечения многих фибротических заболеваний. Показана ассоциация полиморфных мутаций, увеличивающих экспрессию гена TGFB1, с *алиментарным ожирением* (Long et al., 2003).

На большом статистическом материале проведено исследование роли подобных полиморфных мутаций гена TGFB1 в патогенезе *артериальной гипертензии* и обусловленной ею патологии внутренних органов (Suthanthiran et al., 1998; 2000). Возможность такой связи основана на мультифункциональной биологической активности Tgfb1, участвующего, в частности, в регуляции экспрессии вазоконстрикторного пептида эндотелина 1 и высвобождении ренина. Американцы африканского происхождения имеют более высокую частоту артериальной гипертензии по сравнению с выходцами из европейских стран. Оказалось, что и уровень экспрессии TGFB1 в почках у афроамериканских больных, находящихся в терминальной стадии хронической почечной недостаточности, значительно выше по сравнению с такими же белыми больными (Suthanthiran et al., 1998). С учетом этих обстоятельств, а также фактов, свидетельствующих о связи гиперпродукции Tgfb1 с васкулярной и почечной патологией, было высказано предположение о том, что чернокожие американцы имеют более высокий уровень экспрессии TGFB1 по сравнению с белыми, чем и объясняется более высокая частота среди них больных артериальной гипертензией. Действительно, концентрация циркулирующего Tgfb1 и уровень соответствующей мРНК оказались достоверно выше у больных артериальной гипертензией по сравнению с нормальным контролем, причем самые высокие значения были характерны для чернокожих больных (Suthanthiran et al., 2000). Частота полиморфной мутации в 10 кодоне гена TGFB1, повышающей его экспрессию, также оказалась достоверно выше у чернокожих по сравнению с белыми, причем ее присутствие значимо коррелирует с более высокими уровнями Tgfb1 и TGFB1-мРНК. Таким образом, гиперэкспрессия гена TGFB1 является фактором риска гипертензии и связанных с ней осложнений.

Чтобы оценить роль Tgfβ1 в патогенезе фиброзов, была сконструирована целая серия трансгенных линий мышей с экспрессией конститутивно

Таблица 6.3

Фенотипические особенности модельных линий мышей с мутациями в генах трансформирующего фактора роста бета 1 и костных морфогенетических белков

Белок; ген	Мутация	Фенотип
Трансформирующий фактор роста β 1; Tgfβ1	направленная инактивация гена Tgfb1 у мышей	гибель в раннем эмбриогенезе от кровоизлияний в желточном мешке множественные врожденные пороки развития
	избирательная экспрессия конститутивно активного Tgfβ1 в печени	фиброз печени, коррелирующий с уровнем экспрессии трансгенного Tgfβ1
	избирательная экспрессия конститутивно активного Tgfβ1 в почках	фиброз почек, коррелирующий с уровнем экспрессии трансгенного Tgfβ1, гломерулярная болезнь, нарушение функции почек, гидронефроз
	избирательная экспрессия конститутивно активного Tgfβ1 в жировой ткани	уменьшение массы жировой ткани, сходное с липодистрофией
	линия мышей ob/ob с ожирением и с избирательной экспрессией конститутивно активного Tgfβ1 в жировой ткани	уменьшение массы жировой ткани, выраженная гепато- и спленомегалия
	трансгенная линия мышей с экспрессией конститутивно активного Tgfβ1 в астроцитах	отложение предшественника β-амилоида в сосудах и менингеальных оболочках мозга (модель болезни Альцгеймера или церебральной амилоидной ангиопатии)
	трансгенная линия мышей с экспрессией конститутивно активного Tgfβ1 в одонтобластах	гипоминерализация зубов, дефектное образование дентина с увеличением и дезорганизацией компонентов внеклеточного матрикса
	избирательная экспрессия конститутивно активного Tgfβ1 в эпидермисе	генерализованная чешуйчатая эритема, псориаз-подобные бляшки, индуцируемые механической травмой
Хрящ-производный морфогенетический белок; CDMP1, GDF5	селектированная мутантная линия мышей bp	брахиподия, аутосомно-рецессивная
	трансгенная линия мышей с эктопической экспрессией гена CDMP1 человека	перенатальная летальность, тяжелая хондродисплазия
Костный морфогенетический белок 4; BMP4	трансгенная линия мышей с гиперэкспрессией гена BMP4	постнатальная гетеротопическая эндохондральная оссификация, сходная с прогрессирующей оссифицирующей фибродисплазией
	направленная инактивация гена Bmp4 у мышей	у гетерозигот — врожденные пороки развития почек и мочевого тракта
Костный морфогенетический белок 4 и его антагонист ноггин; BMP4 и NOG	трансгенная линия мышей с гиперэкспрессией генов BMP4 и NOG	нормальный фенотип
Костный морфогенетический белок 5; BMP5	генетическая линия мышей se — короткие уши	морфологические аномалии ушей, структурные нарушения скелета, дефекты заживления переломов, легочные кисты, грануломы печени, гидронефроз почек
Костный морфогенетический белок 7; BMP7	направленная инактивация гена Bmp7 у мышей	эмбриональная летальность в результате прекращения нефрогенеза, начиная после 14 дня беременности
Костный морфогенетический белок 11; BMP11, GDF11	направленная инактивация гена Gdf11 у мышей	ранние направленные гомеотические трансформации всего осевого скелета и последующее смещение передних лап

активного Tgfβ1 в печени, почках, жировой и других тканях — таблица 6.3 (Clouthier et al., 1997).

Следствием подобных генетических манипуляций было развитие тяжелых фиброзов в специфических тканях, выраженность которых зависела от уровня экспрессии трансгена. Гиперэкспрессия Tgfβ1 в печени мутантных животных приводит к фиброзу печени. Следствием эктопической экспрессии Tgfβ1 в почках также является фиброз и гломерулярная болезнь, часто заканчивающаяся полной потерей функции почек. При этом у многих животных наблюдается тяжелый обструктивный гидронефроз. Экспрессия активной формы Tgfβ1 в жировой ткани сопровождается резким уменьшением ее массы и развитием синдрома, сходного с липодистрофией. При гиперэкспрессии Tgfβ1 в жировой ткани мышей генетической линии ob/ob, являющейся моделью наследственного ожирения, уровень ожирения у трансгенных животных резко снижался, но одновременно развивалась тяжелая гепато- и спленомегалия. У трансгенных мышей с увеличенной экспрессией Tgfβ1 в астроцитах наблюдается отложение предшественника β-амилоида (APP) в сосудах мозга и менингеальной оболочке, сходное с тем, которое характерно для пациентов с болезнью Альцгеймера или церебральной амилоидной ангиопатией (Wyss-Coray et al., 1997). В мозге пациентов с болезнью Альцгеймера, сопровождающейся отложением β-амилоида, достоверно повышен уровень экспрессии Tgfβ1. Таким образом, гиперэкспрессия Tgfβ1 в мозге способствует развитию β-амилоидоза, сходного с болезнью Альцгеймера. Гиперэкспрессия Tgfβ1 в одонтобластах трансгенных мышей сопровождается нарушением экспрессии гена дентинового сиалофосфопротеина — Dspp (Thyagarajan et al., 2001). Это приводит к гипоминерализации зубов, дезорганизации компонентов внеклеточного матрикса и дефектному образованию дентина.

Мы уже упоминали о том, что в трансгенной линии мышей с инактивированным геном фибриллина нарушена активация сигнального пути, регулируемого Tgfβ1 (Neptune et al., 2003). Именно с этим нарушением авторы связывают развитие легочной патологии у мутантов, сходной с эмфиземой легких, присутствующей у части больных с синдромом Марфана. Не исключено также, что Tgfβ является медиатором миксоматозной болезни митрального клапана (Ng et al., 2004). У трансгенных мышей с избирательной гиперэкспрессией Tgf β1 в эпидермисе развивается воспалительная болезнь кожи с генерализованной чешуйчатой эритемой и большими псориазоподобными бляшками (Li et al., 2004). При этом в очагах поражения наблюдаются эпидермальная гиперпролиферация и массивная инфильтрация нейтрофилов, Т-лимфоцитов, макрофагов к эпидермису и поверхностному слою дермы, а также суброговичные микроабсцессы, деградация базальной мембраны и ангиогенез. Направленная инактивация гена Tgfb1 у мышей сопровождается гибелью мутантных животных в раннем эмбриогенезе, чаще всего от кровоизлияний в желточном мешке (Crawford et al., 1998). Выжившие эмбрионы имеют множественные, тяжелые пороки развития и умирают вскоре после рождения (Wurdak et al., 2005).

Мутации в гене TGFB3 найдены *у больных аритмогенной дисплазией правого желудочка 1 типа*, наследуемой по аутосомно-доминантному типу — таблица 6.2 (Rampazzo et al., 2003; Beffagna et al., 2005). Заболевание проявляется аритмиями с блокадой левой ножки пучка Гиса, происходящими в результате замещения миокарда преимущественно правого желудочка жировыми или фиброзными элементами. Фибрилляции желудочков могут приводить к синкопальным состояниям и синдрому внезапной смерти. Однако в большинстве случаев приступы аритмии переносятся неплохо, больные хорошо справляются с физическими и психическими нагрузками. Диагноз базируется на ЭКГ данных (инверсия Т-волны в правых прекардиальных отведениях), результатах ангиографического обследования, выявляющего структурные или функциональные аномалии, главным образом, или исключительно правого желудочка и анализа анамнеза жизни и болезни (отсутствие патологических изменений трикуспидального клапана, шунтирования, признаков активного миокардита либо коронарной болезни).

В большой итальянской семье, в которой на протяжении 4 поколений наблюдали сегрегацию по аритмогенной дисплазии правого желудочка, у 9 больных и 3 здоровых родственников была идентифицирована гетерозиготная мутация в 5'-нетранслируемой области гена TGFB3. Обнаружение мутации у здоровых членов этой семьи указывает на ее неполную пенетрантность. При дополнительном обследовании 30 неродственных больных аритмогенной дисплазией правого желудочка у одного пациента была найдена мутация в 3'-нетранслируемой области гена TGFB3. В экспериментах по трансфекции, выполненных в этих же исследованиях, было показано, что обе эти регуляторные мутации примерно в 2,5 раза увеличивают активность гена. Таким образом, негативный

эффект этих мутаций объясняется гиперэкспрессией Tgfβ3.

К суперсемейству трансформирующих факторов роста β относятся и *костные морфогенетические белки,* перекрывающиеся с многочисленным семейством факторов роста и дифференцировки. Подробная характеристика этих белков представлена в главе 1 и суммирована в таблице 6.1 для тех из них, которые ассоциированы с наследственными заболеваниями или модельными линиями животных. Костные морфогенетические белки индуцируют образование костной ткани, действуя на остеобласты, хондроциты и другие типы клеток. Они играют важную роль в эмбриональном развитии. В самих генах костных морфогенетических белков мутаций, ассоциированных с наследственными заболеваниями соединительной ткани, практически, не наблюдается. Исключение составляет ген хрящ-производного морфогенетического белка (CDMP1 или GDF5), дефектная работа которого ассоциирована с целой серией *хондродисплазий и брахидактилий* — таблица 6.2. Однако значительно чаще у пациентов с подобными наследственными заболеваниями соединительной ткани идентифицируются мутации в генах рецепторов костных морфогенетических белков. Аналогичная картина характерна для генов фибробластных факторов роста, мутации в которых встречаются достаточно редко, в то время как дефекты генов рецепторов фибробластных факторов роста ассоциированы с различными формами краниосиностоза и ахондроплазии.

Хрящ-производный морфогенетический белок, или фактор роста и дифференцировки 5, синтезируется в форме пропептида, который затем димеризуется за счет образования одной дисульфидной связи (Thomas et al., 1996). Общая структура зрелого белка определяется пространственным положением семи цистеиновых остатков, один из которых вовлечен в образование дисульфидной связи. Положение этих цистеинов консервативно для всех членов суперсемейства трансформирующих факторов роста β, и замещение любого из них на серин приводит к драматическому снижению активности соответствующих белков. Кроме того, хрящ-производный морфогенетический белок, также как другие трансформирующие факторы роста β, содержит сайты N-гликозилирования. Экспрессируется этот белок, главным образом, в местах скелетогенеза, в первую очередь, в примордиальном хряще аппендикулярного скелета и в гораздо меньшей степени в позвоночнике и ребрах. Показано, что спецификация связок также осуществляется под контролем хрящ-производного морфогенетического белка. Формированию связок предшествует конденсация хряща, которая начинается с уплотнения клеток с последующим высоко специфичным апоптозом, приводящим к образованию полостей, необходимых для пространственной организации костно-суставной системы.

Мутации в гене хрящ-производного морфогенетического белка (CDMP1 или GDF5) впервые были идентифицированы у больных с *акромезомелической хондродисплазией Хантера-Томпсона* — таблица 6.2 (Thomas et al., 1996). Характерным признаком этого заболевания является выраженный нанизм, преимущественно за счет укорочения длинных трубчатых костей. В патологический процесс вовлечены предплечья, плечи, нижние конечности. Рост взрослых больных не превышает 120 см. Радиус предплечья часто деформирован, а его головка дислоцирована кзади. Метакарпальные, метатарзальные кости и особенно фаланги пальцев укорочены. Все больные с акромезомелической хондродисплазией в большой родственной семье из Колумбии оказались гомозиготными носителями тандемной 22-нуклеотидной дупликации в гене CDMP1. Гетерозиготные носители этой дупликации не имели клинических проявлений заболевания.

Акромезомелическая хондродисплазия имеет черты фенотипического сходства с аутосомно-рецессивнм брахиподизмом, присутствующим у мышей селектированной линии bp — таблица 6.3. Оказалось, что мыши этой линии являются гомозиготными носителями мутации в гомологичном гене фактора роста и дифференцировки Gdf5 (Storm et al., 1994).

В дальнейшем мутации в гене CDMP1 были найдены еще при пяти нозологически самостоятельных формах хондродисплазии и брахидактилии. Это — *хондродисплазия Гребе, брахидактилия С и 2А, фибулярная гипоплазия в сочетании с комплексной брахидактилией — синдром Ду Пан и проксимальный симфалангизм* — таблица 6.2 (Thomas et al., 1997; Polinkovsky et al., 1997; Faiyaz-Ul-Haque et al., 2002; Seemann et al., 2005). *Хондродисплазия Гребе* характеризуется заметным укорочением и деформацией всех 4 конечностей и особенно пальцев. Размеры туловища и головы — нормальные. Плечевые и бедренные кости относительно нормальные, а радиально/ульнарные и тибиально/фибулярные — укорочены и деформированы. Карпальные и тарзальные кости — синостозированы. Возможно отсутствие нескольких метакарпальных

и метатарзальных костей. Весьма типично отсутствие проксимальных и средних фаланг, в то время как дистальные фаланги сохранены. Иногда встречается постаксилярная полидактилия. Тяжелые изменения суставов костей запястья и предплюсны нехарактерны. Гетерозиготное носительство патологического гена может проявляться разнообразными скелетными аномалиями типа полидактилии, брахидактилии, вальгусной установки большого пальца стопы и метатарзального приведения.

Брахидактилия С проявляется укорочением средних фаланг пальцев, треугольной формой средней фаланги пятого пальца, деформацией средней и проксимальной фаланг вторых и третьих пальцев, укорочением средней части стопы и симфалангизмом. Иногда выявляются гиперсегментация проксимальных фаланг и другие аномалии.

Фибулярная гипоплазия и комплексная брахидактилия, или синдром Ду Пан, — это сложный тип брахидактилии, сочетающийся с двусторонним отсутствием малоберцовой кости. У больных наблюдаются разной степени выраженности укорочение метакарпальных костей, уменьшение размеров костей запястья, трапециевидная форма и радиальное отклонение средней фаланги указательного пальца, двустороннее отсутствие малоберцовой кости и тибиотарзальная дислокация (деформация Volkmann). Характерны укорочение пальцев и вальгусная установка стоп.

Симфалангизм, проксимальный, аутосомно-доминантный характеризуется анкилозом проксимальных межфаланговых суставов, синостозом костей запястья и предплюсны, а иногда — кондуктивной тугоухостью из-за врожденного анкилоза стремечка. Деформации стоп и кистей более выражены у женщин.

Брахидактилия 2А типа проявляется укорочением средних фаланг от второго до указательного пальца стопы. Все другие пальцы практически не изменены. Из-за ромбовидной или треугольной формы средней фаланги конец второго пальца обычно отклоняется радиально.

Таким образом, все перечисленные выше заболевания, имеющие перекрывающиеся спектры клинических проявлений, представляют собой единую аллельную серию. Для большинства из них характерен полудоминантный характер наследования, т. е. гетерозиготные носители мутаций в гене CDMP1, как правило, имеют мягкие проявления брахидактилии и скелетной дисплазии. Однако описаны семьи с аутосомно-рецессивным и аутосомно-доминантным типом наследования. Так, у больных хондродисплазией Гребе идентифицирована миссенс-мутация C400Y, нарушающая секрецию хрящ-производного морфогенетического белка (Thomas et al., 1997). Доминантно-негативный эффект этой мутации, по-видимому, обусловлен образованием гетеродимерного белка. В то же время инсерция одного нуклеотида в гене CDMP1 выявлена у 13 больных, принадлежащих одной семье с аутосомно-рецессивным наследованием хондродисплазии Гребе. Механизм действия гетерозиготных мутаций, сопровождающихся преждевременной терминацией трансляции и выявленных у больных с аутосомно-доминантной формой брахидактилии С, объясняется функциональной гаплонедостаточностью (Polinkovsky et al., 1997; Everman et al., 2002). Заметим, что нонсенс-мутация R301X является мажорной при этом заболевании. В то же время в большой родственной семье из Турции с полудоминантной формой брахидактилии С все больные оказались гомозиготами по миссенс-мутации в гене CDMP1. Гетерозиготное носительство этой мутации проявлялось в виде небольшого укорочения метакарпальных фаланг 4 и 5 пальцев (Schwabe et al., 2004). Гомозиготная миссенс-мутация L441P идентифицирована у больных в большой инбредной семье из Пакистана с аутосомно-рецессивным синдромом Ду Пан (Faiyaz-Ul-Haque et al., 2002). В то же время две разные доминантные миссенс-мутации в гене CDMP1 — L441P и R438L — выявлены соответственно у больных с брахидактилией 2А и проксимальным симфалангизмом (Seemann et al., 2005). Оказалось, что замена L441P нарушает сайт связывания хрящ-производного морфогенетического белка с рецепторами костных морфогенетических белков типа 1А и 1В, в то время как при замене R438L связывание с рецептором 1В сохраняется в пределах нормы, а сродство по отношению к рецептору 1А резко возрастает. Таким образом, брахидактилия 2А, также как синдром Ду Пан, является результатом нарушения лиганд-рецепторных взаимодействий, а при проксимальном симфалангизме у мутантного белка появляется новое агрессивное свойство, обусловленное повышенным взаимодействием лиганда с несвойственным для него рецептором.

Создана линия мышей с экспрессией гена CDMP1 человека — таблица 6.3 (Tsumaki et al., 1999). Трансгенные животные погибают незадолго до или вскоре после рождения с признаками выраженной хондродисплазии. У них увеличена гипертрофическая и уменьшена пролиферативная зона

Хондроцитов не только в конечностях, но и в аксиальном скелете. Экзогенный продукт гена CDMP1 увеличивает число клеток-предшественников хондроцитов и ускоряет их дифференцировку, приводя к гипертрофии. Кроме того, эктопическая экспрессия CDMP1 в эмбриональной хорде до начала хондрогенеза ингибирует конденсацию вокруг нее мезенхимальных клеток, что и приводит к нарушению формирования позвоночных тел.

Кости развивающихся конечностей формируются путем конденсации хондроцитов с последующей эндохондральной оссификацией. Постэмбриональный рост продолжается на платах роста, располагающихся на концах костей. Регуляция этих процессов осуществляется под контролем костных морфогенетических белков, способных индуцировать образование хрящевой и костной ткани in vivo. Как мы уже упоминали, эти белки также относятся к суперсемейству трансформирующих факторов роста β. В настоящее время идентифицировано более 15 генов, кодирующих различные костные морфогенетические белки. Только в одном из этих генов (BMP15 или GDF9B), участвующем в регуляции фолликулогенеза, найдены мутации, связанные с наследственным заболеванием. Это — *дизгенез яичников 2 типа, Х-сцепленный или гипергонадотропная недостаточность яичников,* обусловленная дизгенезом яичников (табл. 6.2). Дизгенез яичников объясняет около половины случаев первичной аменореи, часто связанной с крупными аномалиями Х-хромосомы. Впервые гетерозиготная миссенс-мутация Y235C в гене BMP15 была идентифицирована у двух сестер с гипергонадотропной недостаточностью яичников, обусловленной дизгенезом яичников (Di Pasquale et al., 2004). Обе сестры имели нормальный кариотип 46XX и унаследовали мутацию от гемизиготного отца, не имевшего видимых клинических нарушений. Мутация локализована в консервативной части гена BMP15, и ее доминантно-негативный эффект, по-видимому, связан с нарушением процессинга пропептида и аномальной димеризацией костного морфогенетического белка 15.

Семь других генов (BMP1 — BMP7), кодирующих белки этого семейства, рассматривались в качестве кандидатных для *наследственной фибродисплазии оссифицирующей прогрессирующей* (FOP; 135100). Эта редкая болезнь характеризуется физическим дефектом из-за прогрессирующей гетеротопической эндохондральной оссификации и мальформации больших пальцев стоп, нередко имеющих одну фалангу. Дополнительные особенности включают короткие большие пальцы, клино*дактилию пятого пальца*, аномалию развития шейного отдела позвоночника, короткие широкие шейки бедренных костей, гипотрихоз волосистой части головы, тугоухость и умеренную умственную отсталость. В культивируемых фибробластах больных наблюдалась гиперэкспрессия гена BMP4 и гена BMPR1A, кодирующего один из рецепторов костных морфогенетических белков (Shafritz et al., 1996; de la Pena et al., 2005).

Была создана трансгенная линия мышей с гиперэкспрессией гена BMP4 — таблица 6.3 (Kan et al., 2004). У мутантных животных развивалась прогрессирующая постанатальная гетеротопическая эндохондральная оссификация, сходная по анатомическим, пространственным и временным характеристикам с *фибродисплазией оссифицирующей прогрессирующей*. Этот фенотип не проявлялся у двойных мутантов, с гиперэкспрессией костного морфогенетического белка 4 (Bmp4) и ноггина — одного из антагонистов Bmp4. Полученные результаты свидетельствуют об участии Bmp4 в патогенезе данной формы фибродисплазии. Таким образом, трансгенная линия мышей с гиперэкспрессией гена BMP4 может служить в качестве модели для разработки терапии, направленной на предотвращение развития гетеротопической эндохондральной оссификации. Инактивация гена Bmp4 у мышей приводит к эмбриональной летальности. Гетерозиготы Bmp4(+/–) имеют множественные аномалии развития, включая дефекты почек, обусловленные нарушением регуляции развития зачатка мочеточника (Иванов и др., 2006).

Не исключено, что костные морфогенетические белки Bmp2 и Bmp6 участвуют в патогенезе ревматоидного артрита и спондилоартропатии, так как они присутствуют в экстрактах патологических тканей больных и не экспрессируются в синовиальной оболочке, не вовлеченной в воспалительный процесс (Lories et al., 2003).

У мышей классической генетической линии se — короткие уши, характеризующейся специфическим спектром морфологических аномалий ушей, некоторыми структурными нарушениями скелета, дефектами заживления костных переломов, рядом аномалий мягких тканей, легочными кистами, гранулемами печени и гидронефрозом, идентифицирована мутация в гене костного морфогенетического белка 5 — BMP5 (Kingsley et al., 1992).

Доказано участие костного морфогенетического белка 7 в развитии почек (Иванов и др., 2006).

Направленная инактивация гена Bmp7 у мышей приводит к прекращению нефрогенеза и усилению апоптоза, начиная с 14 дня беременности. По-видимому, костный морфогенетический белок 7 предотвращает апоптоз мезенхимальных клеток.

Направленное разрушение мышиного гена Bmp11 или Gdf11 приводит к развитию гомеотических трансформаций всего осевого скелета и последующему смещению передних лап (McPherron et al., 1999). Эти фенотипические особенности в более мягкой форме проявляются уже у гетерозиготных животных (Gdf11+/–). Костный морфогенетический белок 11 экспрессируется в раннем эмбриогенезе мыши в районах примитивной бороздки и зародыша хвоста, являющихся сайтами производства новых мезодермальных клеток. Очевидно, что у мутантных мышей изменен характер экспрессии гомеотических генов Hox. Таким образом, костный морфогенетический белок 11, родственный миостатину, является первым секретируемым белком, регулирующим предшествующее/последующее осевое копирование. Гомеотические трансформации у (Gdf11–/–)-мутантов более выражены по сравнению с теми, которые наблюдаются при аналогичных манипуляциях с другими генами, предположительно участвующими в предшествующем/последующем осевом копировании, или возникают под действием ретиноивой кислоты. До сих пор остается не ясным вопрос о том, участвуют ли непосредственно костный морфогенетический белок 11 и ретиноивая кислота в регуляции экспрессии Hox-генов, или их эффект на предшествующее/последующее осевое копирование опосредуется каким-то иным способом.

Костный морфогенетический белок 11 участвует в контроле числа ганглиев в сетчатке глаза, а также амакриновых и фоторецепторных клеток, формирующихся в период эмбрионального развития (Kim et al., 2005). Этот белок способен ингибировать образование новых нейронов из клеток-предшественников в обонятельном эпителии (Wu et al., 2003). Мыши с функциональной недостаточностью Bmp11 имеют в обонятельном эпителии больше нейрональных клеток-предшественников и нейронов, в то время как при недостаточности фоллистатина — антагониста костного морфогенетического белка 11 — число этих клеток резко снижается.

6.2. ГЕНЕТИЧЕСКИЕ НАРУШЕНИЯ TGFβ-АКТИВИРУЕМОЙ СИГНАЛЬНОЙ СИСТЕМЫ

В данном параграфе мы будем говорить о наследственных заболеваниях, обусловленных генетическими нарушениями системы контроля трансформирующих факторов роста бета. Эти гены кодируют белки, взаимодействующие с Tgfβ, их антагонисты и рецепторы. Молекулярная характеристика генов, ассоциированных с наследственными заболеваниями соединительной ткани, представлена в таблице 6.4.

Многие варианты *аутосомно-доминантной дистрофии роговицы глаза* ассоциированы с мутациями в гене TGFBI, кодирующем Tgfβ1-индуцируемый 68-кД полипептид, получивший название кератоэпителин — таблица 6.5 (Munier et al., 1997, 2002; Korvatska et al., 1998). Кератоэпителин экспрессируется во многих типах тканей, но особенно обильно представлен в эпителии роговицы и стромальных кератоцитах глаза. Он содержит N-терминальный сигнальный пептид, длинную аминокислотную последовательность с повторами, имеющими внутреннюю гомологию, и С-терминальный интегрин-связывающий мотив — RGD, наличие которого предполагает участие белка в модуляции клеточной адгезии. Кератоэпителин способен к полимеризации и образованию фибриллярных структур, взаимодействующих с коллагеном I типа, ламинином и фибронектином. Среди болезней, обусловленных мутациями в гене TGFBI, т. е. представляющих одну аллельную серию, — *гранулярная дистрофия роговицы Гренува I типа, дистрофия роговицы Рейса-Буклерса, Тила-Бенке, Авеллино, решетчатая дистрофия роговицы I и IIIA типа*. Для всех этих форм характерно помутнение роговицы глаза, приводящее к прогрессирующему снижению зрения. При макулярной, гранулярной и решетчатой дистрофиях деструктивные процессы в большей степени затрагивают строму, чем эпителий роговицы. Для гранулярных и решетчатых форм характерна дегенерация гиалина с потерей мукополисахаридных отложений.

При *гранулярной дистрофии Гренува I типа* помутнение обусловлено накоплением серовато-белых гранул с острыми краями, имеющих форму диска и расположенных в центре роговицы. На периферии и между гранулами роговица прозрачная. Гиалиновый материал отделяет эпителий от мембраны Бовмана. Хотя процесс формирования этих гранул начинается в первой декаде жиз-

Таблица 6.4

Молекулярная характеристика генов, участвующих в контроле трансформирующих факторов роста бета

Белок	Ген; OMIM	Локус	Биохимическая характеристика
Tgfb1-индуцируемый, кератоэпителин, *	TGFBI, BIGH3; 601692	5q31	участвует в модуляции клеточной адгезии, взаимодействует с интегринами и белками внеклеточного матрикса, включая коллаген I, ламинин, фибронектин
Рецептор 1 трансформирующих факторов роста бета, *, **	TGFBR1; 190181	9q33–q34	рецепторная серин/треонин-киназа, участвующая в транскрипционной активации генов, контролирующих клеточно-матриксные взаимодействия
Рецептор 2 трансформирующих факторов роста бета, *	TGFBR2; 190182	3p22	рецепторная серин/треонин-киназа, участвующая в активации сигнальных путей контроля клеточного цикла
Рецептор костных морфогенетических белков тип IA, подобная рецептору активина киназа 3, *, **	BMPR1A, ACVRLK3, ALK3; 601299	10q22.3	рецепторная серин/треонин-киназа I типа с наивысшим уровнем экспрессии в скелетных мышцах и простате
Рецептор костных морфогенетических белков, тип IB, подобная рецептору активина киназа 6, *, **	BMPR1B, ALK6; 603248	4q23–q24	рецепторная серин/треонин-киназа I типа с наивысшим уровнем экспрессии в простате и мозге
Рецептор костных морфогенетических белков, тип II, *	BMPR2; 600799	2q33	рецепторная серин/треонин-киназа II типа
Подобная рецептору активина киназа 1, *, **	ACVRLK1, ALK1; 601284	12q11–q14	рецепторная серин/треонин киназа эндотелия
Эндоглин, *, **	ENG; 131195	9q33–q34	эндотелиальный гомодимерный мембранный гликопротеин, компонент рецепторной системы Tgfβ
Ноггин, *, **	NOG; 602991	17q22	антагонист Tgfβ-подобных костных морфогенетических белков, специфический регулятор дифференцировки костно-суставной системы
Склеростин, *, **	SOST; 605740	17q12–q21	антагонист Tgfβ-подобных костных морфогенетических белков, ингибитор дифференцировки остеобластов
Хордин, **	CHRD; 603475	3q27	антагонист Tgfβ-подобных костных морфогенетических белков, ключевой регулятор дорзализации тканей в раннем развитии млекопитающих
Эктодин, содержащий домен склеростина белок 1, **	SOSTDC1; 609675	7p21.2	антагонист Tgfβ-подобных костных морфогенетических белков, негативный регулятор роста зубной эмали

* найдена ассоциация с наследственными заболеваниями соединительной ткани.
** созданы генетические модельные линии.

Таблица 6.5

Наследственные заболевания, обусловленные мутациями в генах белков, взаимодействующих с трансформирующими факторами роста бета

Нозологическая форма; ген; OMIM	Основные клинические критерии диагностики	Белок; ген; OMIM
Дистрофия роговицы, гранулярная Гренува, тип I; CDGG1; 121900	помутнение роговицы глаза, дебютирующее в первом десятилетии, обусловленное накоплением серовато-белых гранул, расположенных в виде дисков в центре роговицы	кератоэпителин, 68-кД-белок, индуцируемый трансформирующим фактором роста, бета; TGFBI, BIGH3; 5q31; 601692
Дистрофия роговицы Рейса-Буклерса, обусловленная дефектом мембраны Бовмана, тип I; CDB1, CDRB; 608470	помутнение роговицы глаза, обусловленное накоплением пылевидных образований в мембране Бовмана; дегенеративные изменения эпителиальных и базальных клеток, эрозия роговицы	
Дистрофия роговицы Тила-Бенке, обусловленная дефектом мембраны Бовмана, тип II; CDB2, CDTB; 602082	прогрессирующее заболевание передней мембраны Бовмана, характеризующееся образованием рубцов, болевым синдромом и светобоязнью	

Нозологическая форма; ген; OMIM	Основные клинические критерии диагностики	Белок; ген; OMIM
Дистрофия роговицы, решетчатая, тип I; CDL1; 122200	помутнение роговицы, дебютирующее в первой или второй декаде жизни, обусловленное накоплением волокнистых образований, располагающихся между центром и периферией роговицы	
Дистрофия роговицы, решетчатая, тип IIIA; CDL3A; 608471	волокнистая дистрофия роговицы, дебютирующая в возрасте от 70 до 90 лет	
Дистрофия роговицы, Авеллино; ACD; 607541	помутнение роговицы, обусловленное накоплением гранулярных и волокнистых образований	
Фурлонга синдром, марфаноидная болезнь с краниосиностозом, тип II; FS, 610168	в отличие от синдрома Марфана I и II типов дополнительно наблюдаются краниосиностоз, позднее закрытие родничков, гипертелоризм, нормальный рост, отсутствие эктопии хрусталика	рецептор 1 трансформирующих факторов роста бета; TGFBR1; 9q33–q34; 190181
Синдром аневризмы аорты Лоеса-Дитца; 609192	расслаивающаяся аневризма восходящего отдела аорты, рассыпной тип сосудов артериального русла, врожденные пороки сердца, черепно-лицевые дисморфии	рецептор 2 трансформирующих факторов роста бета; TGFBR2; 190182; 3p22
Аневризма аорты, семейная, грудная, тип 3; 608967	расслаивающаяся аневризма грудного отдела аорты, сочетающаяся у некоторых больных с пролапсом митрального клапана	
Синдром Марфана, тип II; MFS2, 154705	скелетные и кардиоваскулярные проявления синдрома Марфана при отсутствии или слабой выраженности глазной патологии	
Синдром ювенильного полипоза; JPS; 174900	множественные гамартоматозные полипы в кишечнике со склонностью к малигнизации	рецептор костных морфогенетических белков, тип IA; BMPR1A; 10q22.3; 601299
Акромезомелическая хондродисплазия с аномалиями гениталиев; 609441	акромезомелия, различные аномалии гениталий	рецептор костных морфогенетических белков, тип IB; BMPR1B; 4q23–q24; 603248
Брахидактилия, тип 2A; BDA2; 112600	укорочение и боковое смещение указательных пальцев кистей, первых и вторых пальцев стоп	
Первичная легочная гипертензия; PPH1; 600799	множественные окклюзии небольших легочных артерий, легочная гипертензия, недостаточность правого желудочка сердца	рецептор костных морфогенетических белков, тип II; BMPR2; 2q33; 600799
Телеангиэктазия наследственная геморрагическая, Ослера-Рендю-Вебера болезнь, тип 1; HHT1, ORW1; 187300	дисплазия сосудов, множественные телеангиэктазии языка, губ, лица, ушных раковин, пальцев, желудочно-кишечного тракта, мочевого пузыря; артериовенозные дефекты легких, легочная гипертензия	эндоглин; ENG; 131195; 9q33–q34
Телеангиэктазия наследственная геморрагическая, Ослера-Рендю-Вебера болезнь, тип 2; HHT2, ORW2; 600376	дисплазия сосудов, множественные телеангиэктазии, отсутствие артериовенозных дефектов в лёгких	подобная рецептору активина киназа 1; ACVRLK1, ALK1; 601284; 12q11–q14
Симфалангизм, проксимальный; SYM1; 185800	анкилоз всех проксимальных межфаланговых суставов, синостоз карпальных и тарзальных костей, более выраженные у женщин; иногда кондуктивная тугоухость из-за врожденного анкилоза стремечка	Ноггин; NOG; 17q22; 602991
Синдром множественного синостоза, тип 1; SYNS1; 186500	двухсторонняя дисплазия и синостоз локтевых суставов, пальцев, запястья кистей и стоп, укорочение средних фаланг и метакарпальных костей, гипоплазия или отсутствие ногтей, проксимальные межфаланговые камптодактилии средних фаланг; короткий, широкий метакарпальный симфалангизм, радиальная дислокация головок и аномалия пальцев стоп, кондуктивная тугоухость	

Нозологическая форма; ген; OMIM	Основные клинические критерии диагностики	Белок; ген; OMIM
Синдром тарзально-карпального синостоза; TCC; 186570	синостоз таранной и пяточной костей с уменьшением их размеров, карпальных, тарзальных и фаланговых суставов, укорочение первых метакарпальных костей, приводящее к брахидактилии, бедреннорадиальный синостоз. С рождения — неподвижность межфаланговых суставов 5-пальцев с или без костного синостоза; слух сохранен	
Синдром анкилоза стремечка без симфалангизма; 184460	широкие и большие пальцы стоп и другие скелетные аномалии без симфалангизма; гиперметропия; гемицилиндрическая форма носа; иногда кондуктивная тугоухость	
Склеростеоз; SOST; 269500	генерализованный кортикальный гиперостоз в сочетании с синдактилией	склеростин; SOST; 17q12–q21; 605740
Генерализованный кортикальный гиперостоз ван Бучема; VBCH; 239100	остеосклероз костей черепа, челюстей, ключиц, ребер, диафизов длинных трубчатых костей, начинающийся в пубертатном периоде, и иногда ведущий к нарушению зрения и слуха из-за сдавления нервов	

ни, в детстве зрение, обычно, сохраняется в пределах нормы.

При *дистрофии роговицы Рейса-Буклерса, обусловленной дефектом мембраны Бовмана*, отмечается особый тип помутнения роговой оболочки типа «запыленности» с грубым рисунком, напоминающим географическую карту и отделенным по периферии кольцом уплотнения от нормальной роговицы. Преимущественно повреждается мембрана Бовмана. Эпителий и поверхностная часть стромы вовлекаются в патологический процесс вторично. В возрасте от 8 до 20 лет возникают эрозии роговицы, которые рецидивируют уже в более тяжелой форме в возрасте 40 или 50 лет. Почти во всех эпителиальных клетках, особенно базальных, наблюдаются дегенеративные изменения в виде увеличенных митохондрий, больших вакуолей, аномалий в структуре эндоплазматического ретикулума. Мембрана Бовмана почти полностью отслоена массивными накоплениями дезорганизованных коллагеновых фибрилл и более мелких фибриллярных образований неизвестной природы. Большинство больных имеют также косоглазие.

Дистрофия роговицы Тила-Бенке — прогрессирующее заболевание передней мембраны Бовмана, характеризующееся образованием рубцов, болевым синдромом и светобоязнью. Данная нозологическая форма была описана Behnke и Thiel (1965) на основании анализа родословной из Голштинии, прослеженной в 4-х поколениях с 1620 года. По клиническому течению данная форма более благоприятна, чем дистрофия роговицы Рейса-Буклерса. Заболевание начинается в более позднем возрасте, менее обширна зона поражения, меньше степень нарушения зрительной функции, реже встречаются рецидивы заболевания после кератопластики или кератоэктомии.

При *решетчатой дистрофии роговицы* сероватые линии, подобные нитям хлопка, располагаются, главным образом, между центром и периферией роговицы, не достигая ее конца. Всюду выявляются округленные образования с четкими границами. Роговица непораженных участков достаточно прозрачная. Нарушения зрения в детском возрасте обычно не наблюдается. Гистологические исследования выявляют дегенерацию гиалина и отсутствие кислых мукополисахаридов. С возрастом патологические изменения захватывают преимущественно центральную часть роговицы и состоят из тонких, дважды очерченных, замкнутых, удлиненных образований, которые формируют сетчатые включения в строме роговицы. Иногда наблюдается изъязвление роговицы. Серьёзные нарушения зрения, как правило, происходят к пятому или шестому десятилетию жизни. Описано несколько клинических типов решетчатой дистрофии роговицы. Для I типа характерен ранний дебют в первой или второй декаде жизни. II тип ассоциирован с системным амилоидозом Финского типа. В этом случае зрение сохраняется нормальным до 50–70 лет. При III типе заболевания болезнь дебютирует в возрасте от 70 до 90 лет.

У больных с дистрофией роговицы Авеллино в роговице глаза наблюдается накопление грану-

лярных и решетчатых включений (Folberg et al., 1988). Гранулярные включения — самое раннее и наиболее типичное проявление этого заболевания. Как правило, они занимают треть передней части стромы роговицы. Иногда в гранулярных депозитах выявляются веретенообразные амилоидные включения и гиалиновые образования. У лиц старшего возраста наблюдается помутнение участков стромы между включениями, что усугубляет степень снижения остроты зрения. Решетчатые включения появляются рано и с возрастом прогрессируют. По мнению Rosenwasser et al. (1993), размеры, форма решетчатых и гранулярных включений, степень снижения остроты зрения, светобоязни, нарушения сумеречного зрения широко варьируют даже в пределах одной семьи, а изъязвления роговицы встречаются редко.

При всех описанных выше формах дистрофии роговицы глаза идентифицированы гетерозиготные миссенс-мутации в гене TGFBI, причем чаще всего они затрагивают один из аргининов в 555 или 124 положениях белка (Munier et al., 1997, 2002; Korvatska et al., 1998). Подобные мутации описаны у больных во всех исследованных этнических группах, и их распространение не может объясняться «эффектом основателя» (Chakravarthi et al., 2005). Причем при разных аллельных формах заболевания наиболее частыми оказываются разные мутации. Так, при форме Рейса-Буклерса — это R124L, при волокнистой дистрофии I типа — R124C, при форме Авеллино — R124H, при форме Гренува I типа — R555W, а при форме Тила-Бенке — R555Q (Kim et al., 2002). Молекулярный анализ этих мутаций, проведенный в системе in vitro, показал, что в культуре эпителиальных клеток роговицы сохраняются фибриллярная структура мутантного кератоэпителина, его взаимодействие с другими белками внеклеточного матрикса, а также протеолетическая или адгезивная активность. По-видимому, какие-то другие, пока неизвестные биологические функции кератоэпителина ответственны за аномальное накопление нерастворимых стромальных отложений у больных.

Мы уже упоминали о том, что часто мутации, ассоциированные с наследственными заболеваниями, нарушают структуру не самих факторов роста, а их рецепторов. Трансформирующие факторы роста β передают свои сигналы посредством образования гетеромерных комплексов с двумя типами рецепторных серин/треонин-киназ. Молекулярный вес рецепторов I типа составляет примерно от 50 до 55 кД, а II типа — от 70 до 80 кД. Рецепторы II типа способны связывать лиганды, но передавать сигнал они могут только в присутствии рецепторов I типа. С другой стороны, связывание лиганда рецепторами I типа может происходить только в присутствии рецепторов II типа.

Идентифицировано три типа рецепторов трансформирующих факторов роста бета — таблица 6.4. Первые два рецептора относятся к классу трансмембранных серин/треонин-киназ, и они способны объединяться в гетеромерные комплексы (Franzen et al., 1993). Многие функции Tgfβ1, касающиеся регуляции клеточной пролиферации и дифференцировки, а также формирования экстраклеточного матрикса, опосредуются через эти рецепторы. Комбинаторные взаимодействия между рецепторами могут определять характер связывания Tgfβ1 и таким образом влиять на различные аспекты его биологической активности. Рецептор I типа опосредует индукцию некоторых генов, участвующих в контроле клеточно-матриксных взаимодействий. Рецептор II типа в большей степени ответственен за активацию сигнальных путей, участвующих в контроле клеточного цикла (Chen et al., 1993). Функции рецептора III типа — гликопротеина, существующего как в мебран-связанной, так и растворимой форме, до сих пор не совсем ясны. Широко экспрессирующиеся рецепторы I и II типа содержат сигнальный пептид, внеклеточный цистеин-богатый район с одним сайтом N-гликозилирования, трансмембранный район и цитоплазматический серин/треонин-киназный домен. Временная экспрессия TGFBR1 в рецептор-негативной клеточной линии ведет к продукции ингибитора активатора плазминогена 1 в ответ на стимуляцию Tgfβ1 (Franzen et al., 1993).

Возникшая de novo однотипная гетерозиготная миссенс-мутация в гене TGFBR1 найдена у двух неродственных больных *синдромом Фурлонга — марфаноидной болезнью II типа, сочетающейся с краниосиностозом* (Ades et al., 2006). При синдроме Фурлонга марфаноидный фенотип, как правило, наблюдается при нормальном росте и отсутствии эктопии хрусталика. Однако при этом он сочетается с поздним закрытием родничков, гипертелоризмом, а в некоторых случаях с птозом, расщелиной нёба и краниосиностозом (Furlong et al., 1987).

Гетерозиготные мутации в генах рецепторов трансформирующих факторов роста бета I и II типа (TGFBR1 и TGFBR2) идентифицированы у больных с *аутосомно-доминантным синдромом аневризмы аорты Лоеса-Диетза* (Loeys et al., 2005). Для этого нового синдрома характерны

варьирующее по экспрессивности поражение сердечно-сосудистой, нервной систем, черепно-лицевые и скелетные дисморфии. В структуру данной нозологической формы входят глазной гипертелоризм, расщепление нёбного язычка и/или расщелина твердого нёба, рассыпной тип сосудов артериального русла, расслаивающаяся аневризма восходящего отдела аорты. Другие изменения включают краниосиностоз, аномалию Чиари, задержку умственного развития, врожденные пороки сердца — открытый артериальный проток, септальные дефекты.

Синдром Лоеса-Диетза является генетически гетерогенным заболеванием, так как примерно в равном соотношении у больных диагностируются мутации в генах TGFBR1 и TGFBR2. В гене TGFBR1 это исключительно миссенс-мутации, тогда как в гене TGFBR2 наряду с этим идентифицированы мутации, нарушающие сплайсинг. Гетерозиготная миссенс-мутация R460C в гене TGFBR2 идентифицирована также в двух неродственных семьях с *аутосомно-доминантной расслаивающейся аневризмой грудного отдела аорты*, сочетающейся у некоторых больных с пролапсом митрального клапана (Pannu et al., 2005).

В тканях больных с синдромом Лоеса-Диетза наблюдается высокий уровень экспрессии коллагена и соединительно-тканного фактора роста, что указывает на повышенную активность сигнальных путей, индуцируемых Tgfβ. Не исключено, что генетически обусловленная аномальная регуляция сигнальных путей, опосредуемых Tgfβ, может лежать в основе этиологии и патогенеза многих врожденных пороков развития, включая краниосиностозы, расщелины нёба, артериальные аневризмы, врожденные пороки сердца, которые иногда могут сочетаться с различными вариантами неспецифической умственной отсталости. При гистологическом анализе тканей больных, несущих мутации в гене TGFBR2, выявлен недостаток эластина и аномальный характер расположения эластиновых волокон в средней оболочке аорты, при одновременном избытке коллагена (Loeys et al., 2005). Подобные нарушения наблюдаются у больных с классическим вариантом синдрома Марфана. Структурный анализ показал потерю пространственной ассоциации между отложениями эластина и васкулярными гладкомышечными клетками. Все это свидетельствует о тяжелом нарушении эластогенеза в аорте больных. Так как экспрессия в аорте генов коллагенов, включая COL1A1 и COL3A1, индуцируется Tgfβ, избыток коллагенов у больных еще раз подтверждает активирующи характер мутаций в гене TGFBR2.

У некоторых больных с синдромом Лоеса-Ди етза наблюдаются фенотипические особенности характерные для синдрома Марфана (De Paepe e al., 1996). Однако при синдроме Лоеса-Диетза ха рактерно поражение многих органов и систем, ко торые при синдроме Марфана не вовлекаются патологический процесс. Аневризмы аорты больных синдромом Лоеса-Диетза гораздо боле агрессивны и склонны к разрывам в более ранне возрасте. Тем не менее, гетерозиготные мутации гене TGFBR2 были идентифицированы и у боль ных с *синдромом Марфана II типа* (Mizuguch et al., 2004). При этом варианте заболевания у больных выявляются скелетные и сердечно-сосудистые проявления синдрома Марфана, однако отсутствуют специфические глазные аномалии.

Рецептор трансформирующих факторов роста β II типа относится к классу супрессоров опухолей, инактивация которых ассоциирована с развитием канцерогенеза (Горбунова и др., 2004). Зародышевые миссенс-мутации в гене TGFBR2 идентифицированы у больных с неполипозным раком кишечника (Lu et al., 1998). Однако обсуждение этих вопросов выходит за рамки настоящего издания.

Для лучшего понимания роли в гематопоэзе и ангиогенезе сигнальной трансдукции, индуцируемой Tgfβ, была сконструирована трансгенная линия мышей с инактивированным геном Tgfbr1 — таблица 6.6 (Larsson et al., 2001).

Мутантные зародыши погибали в середине беременности. У них наблюдались тяжелые дефекты развития сосудистой системы желточного мешка и плаценты, а также недостаток циркулирующих красных кровяных клеток. При этом гематопоэтический потенциал клеток-предшественников сохранялся в пределах нормы. Однако была резко увеличена пролиферация эндотелиальных клеток, нарушена их миграция и снижена продукция фибронектина. По-видимому, отсутствие рецептора трансформирующих факторов роста β I типа не влияет на гематопоэз, но нарушает регуляцию ангиогенеза.

В настоящее время идентифицированы три рецептора костных морфогенетических белков, кодируемых генами BMPR1A, BMPR1B и BMPR2 соответственно — таблица 6.4. Первые два относятся к классу Tgfβ-рецепторов I типа, и они способны связывать лиганд только в присутствии рецептора II типа, кодируемого геном BMPR2. Рецептор II типа связывает лиганд, но передавать сигнал может только в присутствии рецепторов

Таблица 6.6

Фенотипические особенности модельных линий мышей с мутациями в генах рецепторов и антагонистов трансформирующих факторов роста бета

Белок; ген	Мутация	Фенотип
Рецептор 1 трансформирующих факторов роста бета; TGFBR1	направленная инактивация гена Tgfbr1 у мышей	гибель зародышей в середине беременности, тяжелые дефекты развития сосудистой системы, желточного мешка, плаценты, эритроцитопения
Рецептор костных морфогенетических белков, тип IA; BMPR1A	направленная инактивация гена Bmpr1a у мышей	нормальный фенотип
Рецептор костных морфогенетических белков, тип IB; BMPR1B	направленная инактивация гена Bmpr1b у мышей	- « -
Рецепторы костных морфогенетических белков, тип IA и тип IB; BMPR1A и BMPR1B	направленная инактивация генов Bmpr1a и Bmpr1a у мышей	тяжелая хондродисплазия
Эндоглин; ENG	направленная инактивация гена Eng у мышей	гибель в эмбриогенезе, выраженная дисплазия эндотелия сосудов и сердца, множественные скопления эритроцитов на поверхности желточного мешка
Подобная рецептору активина киназа 1; ACVRLK1, ALK1	направленная инактивация гена Alk1 у мышей	гибель в середине беременности, тяжелые артериовенозные дефекты из-за слияния больших артерий и вен
	направленное введение гетерозиготной миссенс-мутации в ген Alk1 мышей	возраст-зависимые сосудистые нарушения кожи, конечностей, полости рта и многих внутренних органов, частые желудочно-кишечные кровотечения
Ноггин; NOG	направленная инактивация гена Nog у мышей	неонатальная гибель, множественные пороки развития, синостоз костей дистальных отделов скелета, укорочение конечностей, отсутствие суставов
	гиперэкспрессия в зрелых остеокальцин-положительных остеобластах	снижение костного возраста, нарушение минеральной плотности кости, тяжелый остеопороз
Склеростин; SOST	трансгенное введение нормального гена SOST человека в зародыши мыши	экспрессия гена SOST человека, широкий спектр врожденных пороков развития пальцев передних и задних лап животных
	трансгенное введение VB аллеля гена SOST в зародыши мыши	отсутствие экспрессии гена SOST человека с VB-аллелем и видимых фенотипических аномалий
Хордин; CHRD	направленная инактивация гена Chrd у мышей	мертворождение, патология сердечно-сосудистой системы, глотки, органа слуха
Ноггин и хордин; NOG и CHRD	направленная инактивация генов Nog и Chrd у мышей	эмбриональная летальность, грубые пороки развития центральной нервной системы
Эктодин; SOSTDC1	направленная инактивация гена Sostdc1 у мышей	наросты эмали на зубах, необычная форма их окончаний, дополнительные зубы

I типа. Рецепторы костных морфогенетических белков имеют большое сходство с активиновыми рецепторами, кодируемыми генами ACVR1 и ACVR2. Поэтому их еще называют киназами, подобными рецептору активина, при этом Bmpr1a — это киназа 3 типа, и ген BMPR1A обозначают также аббревиатурой ACVRLK3 или ALK3, а Bmpr1b — киназа 6 типа и второе название гена BMPR1B — ALK6. Лигандами для этих рецепторов служат костные морфогенетические белки, активины и другие члены суперсемейства трансформирующих факторов роста. В каждом из этих трех генов найдены мутации, ассоциированные с наследственными заболеваниями — таблица 6.5.

Гетерозиготные мутации в гене BMPR1A, чаще всего сопровождающиеся преждевременной терминацией трансляции, идентифицированы у некоторых больных с *аутосомно-доминантным синдромом ювинильного полипоза* (Howe et al., 2001). При этом заболевании, начиная со второго

десятилетия жизни, в желудочно-кишечном тракте развиваются множественные гамартоматозные полипы, которые в 20% случаев перерождаются в злокачественные опухоли (Handra-Luca et al., 2005). Миссенс-мутации в этом гене обнаружены при другом наследственном онкосиндроме — *болезни Ковдена*, также характеризующейся ранним дебютом аденоматозных полипов и гамартом в кишечнике (Zhou et al., 2001). Очевидно, что рецептор костных морфогенетических белков 1А типа играет ключевую роль в росте кишечного эпителия.

Миссенс-мутации в консервативных районах гена BMPR1B обнаружены у больных с аутосомно-доминантной *брахидактилией 2А типа* (Lehmann et al., 2003). Это заболевание является генетически гетерогенным, так как у некоторых больных оно связано с мутациями в гене хрящ-производного морфогенетического белка CDMP1 — см. выше. В то же время гомозиготная мутация в гене BMPR1B, приводящая к сдвигу рамки считывания, идентифицирована у 16-летней девочки с аутосомно-рецессивной *акромезомелической хондродисплазией, сочетающейся с аномалиями гениталий* (Demirhan et al., 2005). Ее родители, несущие эту мутацию в гетерозиготном состоянии, не имели клинических проявлений заболевания. Интересно отметить, что инактивация любого из генов Bmpr1a и Bmpr1b мышей не приводит к каким-либо фенотипическим аномалиям — таблица 6.6 (Yoon et al., 2005). При инактивации обоих этих генов у мутантных животных развивается тяжелая хондродисплазия. Очевидно, что функции этих двух рецепторов частично перекрываются и необходимы для нормального хондрогенеза.

Мутации в гене BMPR2 идентифицированы у больных с семейными формами *первичной легочной гипертензии* (Lane et al., 2000). Это прогрессирующее кардиоваскулярное заболевание обусловлено множественной окклюзией мелких легочных артерий, ведущих к повышению резистентности легочных сосудов с последующей недостаточностью правого желудочка (Gaine, Rubin, 1998). Предполагается, что в основе этой патологии лежит рецидивирующая легочная микроэмболизация с нарушением фибринолиза. Клинически диагноз ставится в тех случаях, когда у больного развивается легочная гипертензия при отсутствии известных предрасполагающих факторов риска, таких как болезни соединительной ткани, легочная эмболия, а также другие легочные или кардиологические заболевания. В большинстве случаев первичная легочная гипертензия носит спорадический ненаследственный характер, при этом женщины болеют вдвое чаще, чем мужчины. Семейные формы составляют лишь 10%, причем во многих случаях наблюдается антиципация (Loyd et al., 1995). Частота семейных форм заболевания в разных популяциях составляет от 1:100 000 до 1:1 000 000. Наследуется заболевание по аутосомно-доминантному типу с неполной пенетрантностью. Считается, что болезнь развивается только у 10–20% носителей мутаций в гене BMPR2. При такой низкой пенетрантности заболевания мутации в гене BMPR2 могут присутствовать и у части пациентов со спорадическими случаями заболевания (Newman et al., 2001). Большинство идентифицированных мутаций (58%) приводят к преждевременной терминации трансляции (Machado et al., 2001). Миссенс-мутации, как правило, затрагивают консервативные аминокислоты, расположенные в функционально значимых сайтах рецептора. Таким образом, доминантный эффект мутаций в гене BMPR2 обусловлен гаплонедостаточностью. Для первичной легочной гипертензии характерна внутри- и межсемейная изменчивость по дебюту заболевания, который может меняться в диапазоне от 1 года до 60 лет. Так, например, в одной семье возраст начала заболевания у восьми больных варьировал от 14 до 60 лет (Machado et al., 2001). Очевидно, что возникновение и развитие заболевания определяется не только присутствием повреждающих мутаций в гене BMPR2, но и существенно зависит от каких-то иных факторов.

Для определения молекулярного механизма патогенного действия мутаций, идентифицированных у пациентов с первичной легочной гипертензией, в культивируемые гладкомышечные клетки легочных сосудов вводили генетические конструкции, содержащие мутантный ген BMPR2 (Rudarakanchana et al., 2002). На этой модели было показано, что миссенс-мутации, сопровождающиеся замещением цистеиновых остатков в сайте связывания лиганда (C118W, C123S) или киназном домене (C347Y), приводят к потере способности рецептора передвигаться к мембране клетки и связываться с лигандом. Кроме того, мутантный рецептор оказывает супрессирующий доминантно-негативный эффект на транскрипционную активацию некоторых мессенджеров сигнальной цепи, активируемой Tgfβ. Нецистеиновые замены в киназном домене (D485G, R491 или R491Q) не нарушают передвижение рецептора к мембране, но его доминантно-негативный эффект

на Tgfβ-опосредуемую сигнальную трансдукцию сохраняется. Таким образом, мутации в гене BMPR2 могут обладать различным механизмом действия, но все они, так или иначе, нарушают регуляцию про-пролиферативных сигнальных путей в клетках легочных сосудов.

Легочная гипертензия входит также в структуру *наследственной геморрагической телеангиэктазиии или болезни Ослера-Рендю-Вебера*. Это аутосомно-доминантная дисплазия сосудов, сопровождающаяся образованием множественных телеангиэктазий на языке, губах, лице, ушных раковинах, пальцах, в желудочно-кишечном тракте и мочевом пузыре. Средняя частота заболевания 1–2:100000. В Англии болезнь встречается чаще — 1:39000 и достигает максимального значения — 1:16000 во французском штате Вермонт. Болезнь дебютирует во второй декаде жизни, в среднем в возрасте 12 лет, течение прогрессирующее. Для больных геморрагической телеангиэктазией характерны желтушность, носовые эпистаксисы, дефекты сосудов сетчатки, артериовенозные фистулы в легких и мозге, мигрени. При ангиографическом обследовании обнаруживаются различные типы ангиодисплазий внутренних органов. Основным проявлением заболевания являются частые кровотечения в местах локализации подобных дефектов. У ряда пациентов развиваются цирроз печени, сердечная недостаточность. Эпистаксисы отмечаются у 96% пациентов, телеангиэктазии — у 75%, причем к 30 годам они присутствуют уже у 50% больных. С возрастом на слизистых оболочках носа, ротовой полости, глотки, языке, губах, коже лица, туловища, конечностей формируются ангиоматозные высыпания величиной до булавочной головки. Изменения со стороны глаз проявляются в виде расширения и извитости сосудов конъюнктивы, тканей радужки, склер, век. По ходу артерий и вен сетчатки определяются единичные узелковые ангиомы, характерны множественные телеангиэктазии в области диска зрительного нерва. Одним из типичных симптомов заболевания является гепатомегалия. Поражение печени может быть врожденным и проявляться множественными ангиомами. В части случаев оно осложняется кровотечением в брюшную полость или развитием, так называемого, «осерновского» цирроза печени с картиной портальной гипертензии. Наследственная геморрагическая телеангиэктазия нередко сочетается с другими сосудистыми изменениями (варикозное расширение вен, геморрой, артериовенозные соустья в легких), которые могут значительно изменить клиническую картину болезни. Четыре диагностических критерия являются ведущими в постановке диагноза болезни Ослера-Рендю-Вебера: эпистаксисы, телеангиэктазии, сосудистые изменения внутренних органов и семейный характер заболевания (Shovlin et al., 2000). Диагноз может быть поставлен лишь в том случае, если у больного имеется не менее трех из этих критериев. При наличии двух диагностических критериев болезнь Ослера-Рендю-Вебера маловероятна при условии отсутствия этого заболевания у родителей. Более чем у 80% больных при микроскопическом обследовании обнаруживаются аномалии капилляров на пальцах. Подобный тест может использоваться в качестве удобного дополнительного диагностического критерия болезни Ослера-Рендю-Вебера (Mager, Westermann, 2000).

Оказалось, что наследственная геморрагическая телеангиэктазия является генетически гетерогенным заболеванием — таблица 6.5. При *1 типе болезни Ослера-Рендю-Вебера* дефектным оказывается Tgfβ-связывающий белок эндотелия — эндоглин (McAlister et al., 1994). Этот ассоциированный с эндотелием сосудов гомодимерный мембранный гликопротеин является одним из компонентов рецепторной системы Tgfβ, имеющий высокий аффинитет к изоформам Tgfβ1 и Tgfβ2. Более чем у 40% больных, несущих мутации в гене эндоглина (ENG), имеются артериовенозные дефекты в легких. Подавляющее большинство идентифицированных мутаций в гене ENG приводят к преждевременной терминации трансляции и образованию аномального укороченного белка (Shovlin et al., 1997). Предполагается, что доминантный характер проявления мутаций в гене ENG обусловлен гаплонедостаточностью. В опытах in vitro показано, что редкие миссенс-мутации в гене ENG приводят к образованию внутриклеточных форм эндоглина, не способных формировать гетеродимеры с нормальным эндоглином и экспрессироваться на поверхности клеток (Pece-Barbara et al., 1999; Paquet et al., 2001). Однако в других исследованиях было установлено, что некоторые мутации в гене ENG обладают доминантно-негативным эффектом и гаплонедостаточность является не единственным молекулярным механизмом, лежащим в основе развития геморрагической телеангиэктазии 1 типа (Lux et al., 2000).

Сконструирована трансгенная линия мышей с искусственно инактивированным геном Eng — таблица 6.6 (Li et al., 1999). Гомозиготные мутантные особи погибают в эмбриогенезе. У них

наблюдаются серьёзные нарушения васкулярной организации, аномалии в развитии эндотелия сосудов и сердца, множественные скопления красных кровяных клеток на поверхности желточного мешка. Все это указывает на критическую роль эндоглина в эмбриональном ангиогенезе и развитии сердечно-сосудистой системы. Гетерозиготные особи развиваются нормально, способны к размножению и не имеют видимых аномалий. Аналогичные результаты были получены на другой трансгенной модельной линии мышей с инактивированным геном Eng (Bourdeau et al., 1999). У некоторых гетерозиготных особей этой линии наблюдаются фенотипические особенности, сходные с симптомами геморрагической телеангиэктазии, такие как телеангиэктазы и носовые кровотечения. По-видимому, определенный вклад в гетерогенность геморрагической телеангиэктазии могут вносить эпигенетические факторы и гены модификаторы.

При *2 типе болезни Ослера-Рендю-Вебера* дефектным оказывается один из серин/треонин-киназных рецепторов активина, избирательно экспрессирующихся в эндотелии — таблица 6.5 (Johnson et al., 1996). Это подобная рецептору активина киназа 1, кодируемая геном ACVRLK1 или ALK1. Необходимо подчеркнуть, что у пациентов с идентифицированными мутациями в гене ALK1 редко присутствуют артериовенозные дефекты в легких, что отличает их от больных с геморрагической телеангиэктазией 1 типа. В опытах in vitro, выполненных на культуре трансфецированных клеток COS-1, показано, что продукт гена ALK1 в ассоциации с эндоглином и рецептором 2 Tgfβ входит в состав рецепторных комплексов Tgf β1 и Tgfβ3 (Abdalla et al., 2000). Взаимодействие между продуктом гена ALK1 и эндоглином носит временный характер, и, по-видимому, оно необходимо для поддержания целостности сосудистой стенки.

При молекулярном анализе кодирующих областей генов ENG и ALK1 мутации были найдены у 100 из 160 обследованных неродственных пациентов с наследственной геморрагической телеангиэктазией, причем 36 мутаций в гене ENG и 64 — в гене ALK1 (Lesca et al., 2004). Инсерция одного нуклеотида в 8 экзоне гена ALK1 была идентифицирована у 17 больных, проживающих в одном районе Франции (Abdalla et al., 2003). Сходство гаплотипов больных доказывает участие «эффекта основателя» в распространении этой мутации. В трех случаях миссенс-мутации (R411Q, R411P и R411W) затрагивали один и тот же кодон, который, по-видимому, является «горячей точкой» тагенеза.

У мышей с инактивированным геном Ac (Alk1) на самой ранней стадии развития васку ной системы формируются большие шунты ме артериями и венами — таблица 6.6 (Urness et 2000). Такие животные погибают в середине бе менности с тяжелыми артериовенозными дефек ми, обусловленными слиянием больших артери вен. Создана трансгенная линия мышей, несущ гетерозиготную мутацию в гене Acvrl1, аналог ную той, которая была найдена у одного из па ентов с болезнью Ослера-Рендю-Вебера (Srinivasan et al., 2003). У таких животных с в растом развивались сосудистые нарушения, час сопровождающиеся кровотечениями, в коже, к нечностях, полости рта и многих внутренних о ганах. При гистологическом обследовании набл дались истончения стенок сосудов, кровотечен и фиброзы. Вторичными нарушениями были тяж лые поражения печени и сердца.

Исследования, проведенные на вновь созданно линии мышей, у которых β-галактозидазны ген-репортер был встроен в локус Alk1, показали что ген Alk1 преимущественно экспрессируется эндотелии развивающихся артерий, а не вен (Sek et al., 2003). У взрослых животных эта экспресси резко снижается, но индуцируется вновь в места увеличенного кровотока, а также в новых сосудах, возникающих при заживлении ран или опухолевом неоангиогенезе. Полученные результаты указывают на важную роль эндотелиального активинового рецептора в формировании артериального русла и ремоделировании сосудов. Таким образом, вопреки распространенному мнению, первичными сайтами поражения, обусловленного недостаточностью эндотелиального активинового рецептора, являются скорее артериолы, чем венулы.

Некоторые наследственные заболевания соединительной ткани обусловлены мутациями в генах антагонистов трансформирующих факторов роста β — таблица 6.5. Все антагонисты способны связываться с костными морфогенетическими белками, регулируя тем самым их активность в процессах клеточной пролиферации, дифференцировки и апоптоза. Антагонисты модулируют митогенную активность посредством секвестирования Bmp (Winkler et al., 2004). Эти белки экспрессируются во многих тканях, в том числе в остеобластах, остеокластах, конденсирующемся хряще и незрелых хондроцитах. При недостаточности антагонистов повышается активность костных морфогенетических белков, следствием чего могут быть избыток

хрящевой ткани и задержка в инициации формирования суставов.

К числу таких антагонистов относится ноггин, взаимодействующий со многими сигнальными молекулами суперсемейства Tgfβ, в первую очередь, с Bmp2, Bmp4, Bmp5 и Bmp6. Дефектная работа этого белка, обусловленная присутствием гетерозиготных мутаций в гене NOG, является причиной развития ряда аутосомно-доминантных костно-суставных дисплазий. Среди них *проксимальный симфалангизм*, характеризующийся анкилозом проксимальных межфаланговых суставов (Gong et al., 1999). Это генетически гетерогенное заболевание, так как у части больных идентифицированы мутации в гене хрящ-производного морфогенетического белка, о чем мы уже писали выше. Гетерозиготные мутации в гене NOG найдены у больных с *синдром множественного синостоза 1 типа*. Чаще всего это замены аминокислот в консервативных или функционально значимых положениях белка. Клинически *множественный синостоз 1 типа* проявляется двусторонней дисплазией и синостозом многих суставов. Характерны проксимальный симфалангизм костей запястья и предплюсны, подвывих головок радиальных костей, укорочение первой метакарпальной кости, различные варианты гипоплазии или аплазии пальцевых фаланг и соответствующих ногтей, а также прогрессирующая кондуктивная тугоухость, обусловленная, вероятно, как и при других синдромах, имеющих в своей структуре симфалангизм, аномалией слуховых косточек. Типичными особенностями многих больных являются широкий гемицилиндрический нос, отсутствие проксимальной межфаланговой сгибательной складки на средних фалангах пальцев и килевидная деформация грудной клетки.

При изучении в системе in vitro эффекта миссенс-мутаций в гене NOG было показано, что мутация W217G, найденная у пациента с множественным синостозом, полностью нарушает секрецию функциональных димеров ноггина. В то же время, мутации P223L и G189C, обнаруженные у больных с проксимальным симфалангизмом, только снижают уровень этой секреции (Marcelino et al., 2001). Полученные результаты показывают, что влияние ноггина на формирование суставов определяется спецификой и дозой функционально активных димеров антагониста.

Гетерозиготные мутации в гене NOG идентифицированы также у больных с *синдромами тарзально-карпального синостоза и анкилоза стремечка без симфалангизма*, причем в первом случае это миссенс-мутации, а во втором мутации с преждевременной терминацией трансляции (Dixon et al., 2001; Brown et al., 2002). Интересно отметить, что некоторые абсолютно идентичные миссенс-мутации были обнаружены у пациентов как с *проксимальным симфалангизмом* так и *синдромом тарзально-карпального синостоза*.

Синдром тарзально-карпального синостоза проявляется синостозом запястных, предплюсневых, межфаланговых суставов. Укорочение метакарпальных костей является причиной брахидактилии и плечерадиального синостоза. При рождении у больных выявляется тугоподвижность, иногда и синостоз проксимальных межфаланговых суставов пятых пальцев. Достаточно быстро в патологический процесс вовлекаются дистальные отделы других проксимальных фаланг и прогрессирует синостоз межфаланговых суставов 4, 3 и 2 пальцев. Дистальные межфаланговые суставы практически не поражены. Постепенно формируется плечерадиальный синостоз, отсутствующий в младенчестве. Выявляются различные аномалии локтевого сустава. Существенные изменения костей лодыжки и плюсны затрудняют двигательную активность и могут потребовать хирургического вмешательства. Лицевые дисморфии и снижение интеллекта нехарактерны. В отличие от синдрома проксимального симфалангизма и синдрома множественных синостозов кондуктивная тугоухость при анализируемом синдроме отсутствует.

Синдром анкилоза стремечка характеризуется широкими большими пальцами кистей и стоп, небольшой кондуктивной тугоухостью, гиперметропией и отсутствием симфалангизма. Иногда у этих больных наблюдается гемицилиндрическая форма носа. Противоречивые данные получены в отношении связи мутаций в гене NOG с фибродисплазией оссифицирующей прогресирующей (Lucotte et al., 1999; Xu et al., 2000; Semonin et al., 2001). Таким образом, перечисленные выше аутосомно-доминантные заболевания — проксимальный симфалангизм, множественный синостоз 1 типа, синдромы тарзально-карпального синостоза и анкилоза стремечка без симфалангизма — представляют единую аллельную серию.

Поражение связок, присутствующее в структуре каждого из этих синдромов, подтверждает предположение о существенной роли ноггина в их формировании. Очевидно также, что функция этого антагониста костных морфогенетических белков различна в специфических элементах скелета. Также как многие костные морфогенетические

белки, ноггин экспрессируется в конденсирующемся хряще и зрелых хондроцитах. Интересно отметить, что транскрипция ноггина индуцируется костными морфогенетическими белками, и, по-видимому, это один из механизмов ограничения их активности. Супрессируется ноггин фибробластным фактором роста 2 (Fgf2). Избыток активности Bmp, обусловленный недостатком ноггина, может привести к обогащению клетками хряща и разрастанию зон роста. Диффузия ноггина в матриксе осуществляется более эффективно по сравнению с Tgfβ, и потому именно этот белок может играть ключевую роль в создании морфогенетических градиентов. Напомним, что в период эмбриогенеза ноггин экспрессируется во множестве сайтов, включая и развивающуюся костную ткань.

Трансгенные мыши с инактивированным геном Nog имеют множественные пороки развития, в том числе синостоз дистальных костей скелета, приводящий к укорочению конечностей и отсутствию суставов в лапах — таблица 6.6 (McMahon et al., 1998; Brunet et al., 1998). Такие животные погибают вскоре после рождения. Гетерозиготные (Nog +/–)-мыши жизнеспособны и не имеют видимых фенотипических аномалий. Гиперпродукция костных морфогенетических белков у мутантных (Nog –/–)-гомозигот приводит к избытку хрящевой ткани и нарушению инициации формирования суставов. Трансгенная гиперэкспрессия ноггина в зрелых остеокальцин-положительных остеобластах приводит к резкому снижению скорости формирования кости и ее минеральной плотности, следствием чего является развитие тяжелого остеопороза (Wu et al., 2003).

В системе in vitro ноггин взаимодействует с другим антагонистом костных морфогенетических белков — склеростином, при этом каждый из них теряет способность ингибировать митогенную активность Bmp6 (Winkler et al., 2004). In vivo склеростин формирует комплекс с Bmp2, Bmp5 и ноггином. На культуре мышиных преостеобластных клеток было показано, что склеростин ингибирует дифференцировку клеток, индуцируемую Bmp6 и Bmp7 (Kusu et al., 2003). In vitro рекомбинантный склеростин связывается с Bmp2, Bmp4, Bmp5, Bmp6 и Bmp7, причем все эти морфогенитические белки конкурируют за один и тот же сайт связывания (Winkler et al., 2003). Кроме того, связывание склеростина с Bmp6 конкурирует со связыванием Bmp6 с рецепторами костных морфогенетических белков I и II типов, а также с некоторыми другими антагонистами. Таким образом, склеростин ингибирует экспрессию генов, ассоциированных с дифференцировкой остеобластов, а также снижает пролиферацию дифференцирующихся мезенхимальных клеток и первичных остеобластов человека, причем степень этого ингибирования зависит от дозы антагониста. Гиперэкспрессия склеростина у трансгенных мышей заметно снижает активность остеобластов и скорость формирования костной ткани. Склеростин экспрессируется в первичных остеобластах, в культуре мезенхимальных клеток, дифференцирующихся в остеобласты, в остеоцитах кортикальной и трабекулярной костной ткани и гипертрофических хондроцитах хрящевой ткани (Winkler et al., 2003).

Мутации в гене склеростина (SOST) найдены у больных со *склеростеозом* — таблица 6.5 (Brunkow et al., 2001; Balemans et al., 2001). В основе патогенеза этого наследственного заболевания костной системы, называемого также *кортикальным гиперостозом с синдактилией*, лежит гиперактивность остеобластов. Это заболевание очень сходно по своим клиническим проявлениям с *генерализованным кортикальным гиперостозом ван Бучема.* Основными диагностическими критериями этого типа гиперостоза являются остеосклероз костей черепа, челюстей, ключиц, ребер и диафизов длинных трубчатых костей. Заболевание начинается в пубертатном периоде и иногда сопровождается развитием атрофии зрительного нерва и отосклероза. *Склеростеоз* отличается более тяжелым течением, костными изменениями, выявляемыми при рентгенографическом обследовании, а также наличием у большинства больных асимметричной синдактилии указательного и среднего пальцев рук. Эта патология необычно часто встречается среди местного населения Южной Африки. По некоторым оценкам, частота гетерозиготного носительства мутаций в гене SOST в этой популяции составляет 1:140 (Beighton et al., 1976). Длительные наблюдения, проводимые в течение более чем 38 лет за 63 больными из Южной Африки, показали, что большинство пациентов умирают, в среднем, в возрасте 33 лет (Hamersma et al., 2003). Причиной их гибели является повышение внутричерепного давления в результате разрастания костей свода черепа. Паралич лицевого нерва и глухота вследствие сдавления черепных нервов развиваются у большинства больных (82%) уже в детском возрасте. У 73% взрослых наблюдается чрезмерно быстрый рост челюстей, а у 76% — синдактилия.

Все идентифицированные у больных мутации в гене SOST сопровождаются преждевременной

терминацией трансляции и образованием аномально укороченного белка, не способного выполнять свои функции. Никаких мутаций в кодирующей части гена SOST у датских больных с кортикальным гиперостозом ван Бучема не обнаружено (Brunkow et al., 2001). Однако у всех обследованных выявлена гомозиготная 52-кб делеция (VB аллель), расположенная на расстоянии 35 кб от гена SOST (Balemans et al., 2002). В области локализации этой делеции нет никаких кодирующих последовательностей. Однако с двух сторон на флангах были идентифицированы Alu-повторы, свидетельствующие об участии неравного кроссинговера в происхождении этой делеции.

Было высказано предположение о том, что в области локализации 52-кб делеции расположены регуляторные элементы, влияющие на транскрипцию соседнего гена SOST. Это предположение было доказано на экспериментальных моделях.

С использованием техники трансгеноза исследован характер экспрессии у мышей гена SOST человека при наличии 52-кб делеции (т. е. VB аллеля) и при ее отсутствии — таблица 6.6 (Loots et al., 2005). У трансгенных мышей с аллелем дикого типа экспрессия гена SOST начиналась в эмбриогенезе в мезенхимальной ткани развивающихся конечностей и продолжалась у взрослых животных в костной ткани, почках и сердце. Такие мыши имели зрелую скелетную систему, нормальные размеры и массу тела, однако минеральная плотность кости у них была снижена. В противоположность этому, экспрессии гена SOST у взрослых трансгенных животных с VB аллелем не наблюдалось, однако их костные параметры были в пределах нормы. Трансгенная экспрессия гена SOST в эмбриогенезе при наличии любого из аллелей (VB или дикого типа) не влияла на число остеоцитов и остеобластов, но повышенный уровень склеростина человека приводил к широкому спектру врожденных пороков развития пальцев на передних и задних лапах животных.

В районе локализации делеции, ассоциированной с кортикальным гиперостозом ван Бучема, идентифицировано 7 эволюционно консервативных районов — ECR (Loots et al., 2005). Проведено исследование влияния каждого из этих районов на характер экспрессии гена SOST и развитие скелетной системы у трансгенных зародышей мышей. Оказалось, что один из этих районов (ECR5) увеличивает экспрессию гена SOST в хрящевой ткани ребер, позвоночнике и костях черепа. Кроме того, было показано, что ECR5 содержит регуляторный элемент, способный активировать промотор гена SOST в линии остеобласт-подобных клеток. Потеря этого SOST-специфического регуляторного элемента, происходящая в результате возникновения 52-кб делеции, и приводит к развитию кортикального гиперостоза ван Бучема, а само заболевание является аллельным вариантом склеростеоза.

Поскольку аномальная регуляция склеростина сопровождается снижением минеральной плотности кости, не исключено, что полиморфные мутации в гене SOST могут быть генетическими факторами риска *остеопороза*. В связи с этим на большой выборке датских больных пожилого возраста было проведено исследование ассоциации с остеопорозом восьми полиморфных аллелей гена SOST (Uitterlinden et al., 2004). Оказалось, что один из этих полиморфизмов (инсерция 3 нуклеотидов в промоторном районе гена) ассоциирован с уменьшением минеральной плотности кости в головке бедра и поясничных позвонках у женщин. Популяционная частота этого полиморфизма в Дании составляет 0,38. При сочетании этой инсерции в гене SOST с полиморфизмом в Sp1-связывающем сайте гена COL1A1 наблюдается аддитивный эффект. Другой полиморфный вариант — G, расположенный вне гена SOST в районе 52-кб делеции и встречающийся в этой популяции примерно с той же частотой, ассоциирован с увеличением минеральной плотности кости в головке бедра и поясничных позвонках у мужчин. В обоих случаях различия между крайними генотипами достигали 0,2 стандартных отклонений. Наблюдения, проводимые в течение 8 лет, показали отсутствие влияния этих изменений генотипа на риск развития остеопорозных переломов различной локализации. Отсутствие вклада других исследуемых полиморфных аллелей в формирование наследственной предрасположенности к остеопорозу, по-видимому, объясняется тем, что они не оказывают влияния на регуляцию экспрессии гена SOST.

Эктодермальный антагонист костных морфогенетических белков — эктодин, имеющий гомологию со склеростином, также способен ингибировать активность Bmp2, Bmp4, Bmp6 и Bmp7 в мышиных линиях преостеобластных клеток и культивируемых эксплантатах зубов (Laurikkala et al., 2003). Показано, что эктодин является негативным регулятором роста зубной эмали (Kassai et al., 2005). У трансгенных мышей с инактивированным геном эктодина (SOSTDC1) имеются многочисленные стоматологические дефекты в виде гиперплазии эмали, аномалии формы или корней

зубов, а также наличия дополнительных зубов — таблица 6.6.

Еще один антагонист Tgfβ-подобных костных морфогенетических белков — хордин — является ключевым регулятором дорзализации тканей в раннем развитии млекопитающих и человека. Направленная инактивация гена хордина у мышей приводит к мертворождению — таблица 6.6 (Bachiller et al., 2000). При этом ранний эмбриогенез мутантных животных проходит нормально, но позднее нарушается формирование органа слуха, глотки и сердечно-сосудистой системы. Характер экспрессии хордина и ноггина в середине беременности идентичен. Однако у (Nog –/–)-мутантов гаструляция и развитие переднего отдела центральной нервной системы проходят нормально, хотя на более поздней стадии наблюдается ряд аномалий в заднем отделе спинного мозга и сомитах. Двойные гомозиготные мутанты по ноггину и хордину погибают внутриутробно из-за грубых пороков развития мозга. В ряде случаев у них находят голопрозэнцефалию с энцефалоцеле, порок развития носа, циклопию и агнотию. По-видимому, хордин и ноггин способны компенсировать недостаток друг друга в раннем эмбриогенезе. При отсутствии обоих антагонистов нарушается полярность развития по всем трем осям — передне-задней, дорсально-вентральной и лево-правосторонней.

6.3. ГЕНЕТИЧЕСКИЕ НАРУШЕНИЯ СИСТЕМЫ, АКТИВИРУЕМОЙ ФИБРОБЛАСТНЫМИ ФАКТОРАМИ РОСТА

Фибробластные факторы роста (Fgf) относят к семейству родственных полипептидов с широким спектром митогенной, ангиогенной, нейротропной и других вариантов активности, связанных с клеточной поверхностью. Это семейство делится на два класса — кислых белков, к числу которых относится Fgf1, и основных, таких как Fgf2. Каждый из 23 фибробластных факторов роста кодируется собственным геном — FGF1, FGF2 ... FGF23. В разных тканях фибробластные факторы роста участвуют в разнообразных физиологических и патологических процессах, включая эмбриональное развитие, клеточный рост, морфогенез, заживление ран, ангиогенез, воспаление, опухолевый рост и инвазию. Центральная часть этих полипептидов содержит консервативную последовательность из 120–140 аминокислот. Свое действие они осуществляют посредством активации трансмембранных тирозинкиназных рецепторов. В настоящее время идентифицированы четыре типа Fgf-рецепторов, кодируемых соответственно генами FGFR1–FGFR4. В таблице 6.7 представлена краткая характеристика тех фибробластных факторов роста и их рецепторов, для которых найдены ассоциации с наследственными заболеваниями соединительной ткани или получены модельные линии животных с мутациями в соответствующих генах.

Краткое описание наследственных заболеваний, обусловленных мутациями в генах фибробластных факторов роста, представлено в таблице 6.8, а характеристика модельных линий мышей с мутациями в этих генах — в таблице 6.9. В настоящее время только в трех генах фибробластных факторов роста — FGF10, FGF14 и FGF23 — идентифицированы мутации, ассоциированные с наследственными заболеваниями соединительной ткани — таблица 6.8.

Гетерозиготные мутации в гене FGF10 были найдены у больных в двух шведских семьях с редкой *аутосомно-доминантной аплазией протоков слезных и слюнных желез*, сопровождающейся сухостью слизистых глаз и полости рта (Entesarian et al., 2005). В одной семье у больных выявлена протяженная внутригенная делеция, в другой — нонсенс-мутация. Обе эти мутации приводят к преждевременной терминации трансляции и образованию укороченного нефункционального полипептида. Таким образом, основной причиной развития аплазии протоков слезных и слюнных желез является гаплонедостаточность по Fgf10. При обследовании большой выборки спорадических больных с кератоконъюнктивитом и ксеростомией без аплазии соответствующих желез никаких мутаций в гене FGF10 найдено не было.

В дальнейшем гетерозиготные миссенс-мутации в гене FGF10 были идентифицированы у больных *слезо-аурикуло-дентодигиталисным (LADD) синдромом* (Rohmann et al., 2006; Milunsky et al., 2006). У больных LADD-синдромом наряду с аплазией или гипоплазией протоков слезных желез наблюдаются дефекты слуха, дентиногенеза и конечностей. Нарушения органа слуха проявляются чашеобразной формой ушной раковины и смешанным типом тугоухости, патология зубов — уменьшением размеров и боковым смещением верхнечелюстных резцов и невырыженной дисплазией эмали. Аномалия пальцев характеризуется разнообразными изменениями, включающими клинодактилию 5 пальца, удвоение дистальных фаланг большого пальца, трехфаланговый большой палец и синдактилию. Интересно подчеркнуть,

Таблица 6.7

Молекулярная характеристика фибробластных факторов роста и их рецепторов, ассоциированных с наследственными заболеваниями соединительной ткани

Белок	Ген, OMIM	Локус	Биохимическая характеристика
Фибробластный фактор роста 2, **	FGF2; 134920	4q25–q27	митогенный, ангиогенный и нейротропный фактор, участвующий во множестве физиологических и патологических процессов
Фибробластный фактор роста 4, **	FGF4; 164980	11q13	экспрессирующийся в раннем эмбриогенезе фактор роста, участвующий в регуляции формирования конечностей
Фибробластные факторы роста 8, **	FGF8;		ключевой регулятор формирования конечностей
Фибробластный фактор роста 10, *, **	FGF10; 602115	15q13–q15	регулятор эпидермального морфогенеза, дифференцировки легких и конечностей
Фибробластный фактор роста 14, *, **	FGF14; 601515	13q34	специфический фактор роста ЦНС
Фибробластный фактор роста 18, **	FGF18; 603726	5q34	позитивный регулятор остеогенеза и негативный регулятор хондрогенеза
Фибробластный фактор роста 23, *, **	FGF23; 605380	12p13.3	ключевой регулятор метаболизма фосфата и витамина Д
Рецептор 1 фибробластных факторов роста, *, **	FGFR1; 136630	8p11.2–p11.1	рецепторная тирозинкиназа, активируемая при связывании с кислыми Fgf
Рецептор 2 фибробластных факторов роста, *, **	FGFR2; 176943	10q26	экспрессирующаяся в раннем эмбриогенезе рецепторная тирозинкиназа, активируемая при взаимодействии с Fgf4 и Fgf10
Рецептор 3 фибробластных факторов роста, *, **	FGFR3; 134934	4p16.3	экспрессирующаяся в раннем эмбриогенезе рецепторная тирозинкиназа, участвующая в регуляции эндохондральной оссификации, постнатального роста кости и ее ремоделирования, а также в развитии внутреннего уха
Рецептор 4 фибробластных факторов роста, *), **)	FGFR4; 134934	5q35.1–qter	рецепторная тирозинкиназа, коэкспрессирующаяся с $F_{GFR}1$ в эндодермальных тканях

* найдена ассоциация с наследственными заболеваниями соединительной ткани.
** созданы генетические модельные линии.

Таблица 6.8

Наследственные заболевания соединительной ткани, обусловленные мутациями в генах фибробластных факторов роста

Болезнь; ген; OMIM	Основные клинические критерии диагностики	Белок; ген; OMIM
Аплазия слезных и слюнных желез; ALSG; 180920	аплазия слезных и слюнных желез, сухость слизистых глаз и полости рта	фибробластный фактор роста 10; FGF10; 15q13–q15; 602115
Слезо-аурикуло-дентодигиталисный синдром; LADD; 149730	аплазия или гипоплазия слезных протоков; чашеобразная форма ушной раковины, смешанный тип тугоухости; маленькие и латерально расположенные верхнечелюстные резцы, умеренная дисплазия эмали; разнообразные аномалии пальцев, включающие клинодактилию 5 пальца, удвоение дистальных фаланг большого пальца, трехфаланговый большой палец и синдактилия	
Спиноцеребеллярная атаксия-27; SCA27; 609307	ранний тремор, дискинезия, медленно прогрессирующая церебеллярная атаксия	фибробластный фактор роста 14; FGF14;
Гипофосфатемический рахит; ADHR; 193100	изолированная почечная фосфатурия, гипофосфатемия, тяжелый рахит, боли в костях, околокорневые абсцессы зубов, абсцессы зубов	фибробластный фактор роста 23; FGF23; 12p13.3; 605380
Кальциноз, опухолевидный с гипофосфатемией; 211900	эктопическая кальцификация, гипофосфатемия	

что все идентифицированные при этом синдроме миссенс-мутации затрагивают сайты взаимодействия Fgf10 с b-изоформой рецептора 2 фибробластных факторов роста. В одной семье подобная гетерозиготная мутация у матери проявлялась в форме изолированной аплазии протоков слезных и слюнных желез, в то время как у ее дочери — в виде LADD-синдрома (Milunsky et al., 2006). Для объяснения наблюдаемой клинической вариабельности в проявлении одной и той же мутации авторы выдвинули гипотезу о возможном модифицирующем влиянии на Fgf10-опосредуемый сигнальный путь каких-то других генов и, в первую очередь, гена FGFR2. Оказалось, что LADD-синдром является генетически гетерогенным заболеванием, и у некоторых пациентов причиной его развития являются гетерозиготные мутации в генах рецепторов фибробластных факторов роста 2 или 3 типов.

В опытах in vitro показано, что Fgf10 обладает митогенной активностью по отношению к кератинизированным эпидермальным клеткам (Emoto et al., 1997). Характер экспрессии гена FGF10 в эмбриогенезе позволяет предполагать его участие в регуляции развития мозга, легких и конечностей. Трансгенные мыши с инактивированным геном Fgf10 умирают при рождении из-за дисплазии бронхолегочной системы — таблица 6.9 (Min et al., 1998; Sekine et al., 1999).

Трахея у этих мышей сформирована правильно, но последующий бронхиальный легочный морфогенез полностью нарушен. Кроме того, у гомозиготных мутантов резко укорочены передние и задние конечности, что обусловлено нарушением формирования апикального эктодермального гребня. У (Fgf10–/–)-мышей обнаружены аномалии в эпидермальном морфогенезе, включающие снижение количества пролиферирующих клеток, гипопластический гранулярный слой и недостаток отдельных кератогиалиновых гранул и тонофибрилл (Suzuki et al., 2000). Очевидно, что Fgf10 необходим и для эпидермального морфогенеза. У гетерозиготных (Fgf10+/–)-мышей наблюдается аплазия слезных и гипоплазия слюнных желез без каких-либо видимых фенотипических аномалий других внутренних органов, включая легкие, почки, спинной мозг, сердце, желудок, поджелудочную железу, кишечник и яичники (Entesarian et al., 2005). Таким образом, эти животные могут использоваться в качестве генетической модели аутосомно-доминантной аплазии протоков слезных и слюнных желез человека.

Миссенс-мутации в гене фибробластного фактора роста 14 (FGF14), избирательно экспрессирующегося в ЦНС, найдены у больных из Дании с одними из генетических вариантов ранней *аутосомно-доминантной прогрессирующей спиноцеребеллярной атаксии-27* — таблица 6.8 (van Swieten et al., 2003). Сходный фенотип наблюдается в линии трансгенных мышей с инактивированным геном Fgf14 — таблица 6.9 (Wang et al., 2002). У одного из 208 неродственных больных с семейной формой церебеллярной атаксии также обнаружена гетерозиготная мутация в гене FGF14, приводящая к сдвигу рамки считывания (Dalski et al., 2005). Наряду с рано развившейся атаксией пациент имел легкую форму умственной отсталости.

Две миссенс-мутации в гене фибробластного фактора роста 23 (FGF23) обнаружены у больных из трех неродственных семей с *аутосомно-доминантной формой гипофосфатемического рахита* — таблица 6.8 (Consortium, 2000). Заболевание характеризуется изолированной почечной фосфатурией, гипофосфатемией, нормальным уровнем 1,25-дигидрооксивитамина D3 (кальцитриола). Пациентов беспокоят боли в костях, признаки тяжелого рахита и околокорневые абсцессы зубов. В отличие от Х-сцепленной формы гипофосфатемического рахита, данное заболевание характеризуется неполной пенетрантностью, разным возрастом начала заболевания (детский, взрослый) и исчезновением в редких случаях фосфатурии. Обе идентифицированные мутации затрагивают аргинины, расположенные на расстоянии 3 аминокислот друг от друга, причем одна из этих мутаций R176Q встретилась дважды. Предполагается, что эффект этих мутаций связан с появлением у мутантного белка новой агрессивной функции.

Гомозиготная миссенс-мутация S71G в гене FGF23 идентифицирована у пациента с *семейной формой опухолевидного кальциноза*, характеризующегося эктопической кальцификацией и гипофосфатемией (Benet-Pages et al., 2005). Опыты in vitro показали, что в норме Fgf23 секретируется в форме интактного белка и двух процессированных N- и С-терминальных фрагментов. Мутантный интактный белок теряет способность к секреции и остается в аппарате Гольджи. Секретируется только С-терминальный фрагмент. По-видимому, мутации в гене FGF23, идентифицированные у больных с аутосомно-доминантным гипофосфатемическим рахитом и аутосомно-рецессивным опухолевидным кальцинозом, оказыва-

Таблица 6.9

Фенотипические особенности модельных линий мышей с мутациями в генах фибробластных факторов роста

Белок; ген	Мутация	Фенотип
Фибробластный фактор роста 2; FGF2	направленная инактивация гена Fgf2 у мышей	снижение минеральной плотности и скорости формирования трабекулярной кости; дефекты в коре головного мозга
Фибробластный фактор роста 4; FGF4	направленная инактивация гена Fgf4 у мышей	эмбриональная летальность в середине беременности
	избирательная инактивация гена Fgf4 в зародышевой почке конечностей мышей	нормальный фенотип
Фибробластные факторы роста 4 и 8; FGF4 и FGF8	избирательная инактивация генов Fgf4 и Fgf8 в апикальном эктодермальном гребне зародышей мышей	отсутствие передних конечностей, дефекты формирования проксимальных отделов задних конечностей
Фибробластный фактор роста 10; FGF10	направленная инактивация гена Fgf10 у мышей	неонатальная гибель, недоразвитие легких и конечностей, аномалия эпидермального морфогенеза; у гетерозигот — изолированная аплазия слезных и гипоплазия слюнных желез
Фибробластный фактор роста 14; FGF14	направленная инактивация гена Fgf14 у мышей	атаксия и пароксизмальная дискинезия
Фибробластный фактор роста 18; FGF18	направленная инактивация гена Fgf18 у мышей	замедление процесса зарастания швов костей черепа, нарушение оссификации длинных трубчатых костей
Фибробластный фактор роста 23; FGF23	направленная инактивация гена Fgf23 у мышей	задержка роста, аномалии костной системы, гиперфосфатемия с высоким уровнем 1,25-дигидроксивитамина Д, укороченная продолжительность жизни

ют противоположный эффект на гомеостаз фосфата.

Трансгенные мыши с инактивированным геном Fgf23 имеют тяжелую задержку роста, аномалии скелета и заметно укороченную продолжительность жизни — таблица 6.9 (Shimada et al., 2004). У них развивается тяжелая форма гиперфосфатемии и увеличивается реабсорбция фосфата в почках. В сыворотке (Fgf23–/–)-мышей наблюдается высокий уровень 1,25-дигидроксивитамина Д, обусловленный повышенной экспрессией 25-гидроксивитамина Д-1-α-гидроксилазы. Гетерозиготы не имеют фенотипических аномалий. Эти результаты указывают на существенную роль Fgf23 в метаболизме фосфата и витамина Д.

Создана целая серия трансгенных линий мышей с инактивированными Fgf-генами– таблица 6.9. Так, направленная инактивация гена Fgf2 приводит к значительному снижению объема трабекулярной костной массы, ее минерализации и скорости формирования (Montero et al., 2000). Кроме того, резко снижена минерализация в культурах стромальных клеток костного мозга, полученных от Fgf2-дефицитных мышей. Хотя такие мыши жизнеспособны, уже при рождении у них выявляются дефекты коры головного мозга, которые указывают на участие Fgf2 в контроле миграции и дифференцировки нейрональных клеток (Dono et al., 1998). Исследования, проведенные на трансгенных животных, еще раз подтверждают существенную роль Fgf2 в кортикальном нейрогенезе, а также в минерализации костной ткани.

Зародыши трансгенных мышей с инактивированным геном Fgf4 погибают в середине беременности (Feldman et al., 1995). Избирательная инактивация гена Fgf4 в конечностях трансгенных мышей не оказывает влияния на их развитие (Sun et al., 2000). По-видимому, функция этого гена компенсируется другими фибробластными факторами роста и, в частности, Fgf8. Для исследования этого вопроса была сконструирована линия мышей, у которых в клетках апикального эктодермального гребня или в их предшественниках на разных стадиях развития конечностей одновременно были инактивированы два гена — Fgf4 и Fgf8 (Sun et al., 2002). Fgf4 и Fgf8 участвуют в регуляции числа клеток в зародышевой почке конечностей, и присутствие этих фибробластных факторов роста необходимо для выживания клеток, находящихся далеко от апикального эктодермального гребня.

Главной функцией этих регуляторных полипептидов является обеспечение количества клеток-предшественников, достаточного для нормального формирования скелета и, возможно, других тканей конечностей. Оказалось, что у новорожденных двойных мутантов мышей полностью отсутствуют передние лапы, в то время как задние — содержат элементы всех трех сегментов конечностей, но более короткие и тонкие. Эти дефекты задних лап обусловлены тяжелой гипоплазией или другими варьирующими нарушениями проксимальных элементов конечностей. Полученные результаты противоречат общепризнанной модели зонного роста в обеспечении проксимально-дистальной конфигурации конечностей. В соответствии с предложенной авторами гипотезой, в основе развития скелета конечностей лежат фундаментальные клеточные процессы, такие как деление, выживание и стереотипическое поведение предшественников хондроцитов при формировании клеточных агрегатов. Эта гипотеза согласуется с результатами экспериментов, проведенных на зародышах цыплят (Dudley et al., 2002). Показано, что различные сегменты зародышевой почки конечностей специфицируются в качестве отдельных доменов еще до дифференцировки популяций клеток предшественников.

У трансгенных мышей с инактивированным геном Fgf18, экспрессирующемся в норме в остеогенных мезенхимальных клетках и дифференцирующихся остеобластах развивающихся костей свода черепа, резко замедлены процессы зарастания швов вследствие снижения пролиферации остеогенных мезенхимальных клеток свода черепа и их терминальной дифференцировки в остеобласты (Ohbayashi et al., 2002). Сходные клеточные нарушения наблюдаются и в развивающихся длинных костях мутантных животных. В отличие от этого, пролифирация и число дифференцирующихся хондроцитов у (Fgf18–/–)-мышей заметно увеличены. По-видимому, Fgf18 оказывает позитивный эффект на остеогенез и негативный — на хондрогенез.

Мы уже упоминали о том, что гораздо чаще наследственные заболевания соединительной ткани ассоциированы с мутационными повреждениями не самих факторов роста, а их рецепторов. Краткое описание наследственных заболеваний, обусловленных мутациями в генах рецепторов фибробластных факторов роста, представлено в таблице 6.10, а характеристика модельных линий мышей с мутациями в этих генах — в таблице 6.11.

Более 20 нозологически самостоятельных форм аутосомно-доминантных скелетных дисплазий обусловлены мутациями в трех генах рецепторов фибробластных факторов роста — FGFR1, FGFR2 и FGFR3. Мутации в генах FGFR1 и FGFR2 чаще выявляются у больных с черепно-лицевыми дисплазиями, сочетающимися с дефектами конечностей, в то время как нарушения работы гена FGFR3, наряду с этим, приводят к различным вариантам хондродисплазии и нанизма.

Все три белка — Fgfr1, Fgfr2 и Fgfr3 — имеют сходную структуру, характерную для рецепторных тирозинкиназ — таблица 6.7. Связывание лиганда осуществляется тремя экстраклеточными Ig-подобными доменами (D1-D3), соединенными через трансмембранный сегмент с цитоплазматическим тирозинкиназным доменом, способным к димеризации и аутофосфорилированию. Сигнальные цепи, активируемые при этих лиганд-рецепторных взаимодействиях, подвергаются дополнительному контролю как вне-, так и внутри клетки. Все (Fgf-Fgfr)-комплексы имеют общий сайт связывания (Plotnikov et al., 2000). Лиганд-рецепторная специфичность достигается за счет взаимодействя N-терминальных и центральных районов Fgf с двумя районами домена D3, подвергающимися альтернативному сплайсингу. Fgf1 является универсальным лигандом для всех рецепторов. Fgf-рецептор 1 типа активируется при связывании с кислыми фибробластными факторами роста и, в частности, с Fgf1. Впервые мутации в гене FGFR1 были идентифицированы у больного с *акроцефалосиндактилией 5 типа, или синдромом Пфайффера 1 типа* (Robin et al., 1994).

Ведущими клиническими проявлениями этого синдрома (рис. 6.1) являются акроцефалия, глазной гипертелоризм, синдактилия II–III пальцев кистей и II–IV пальцев стоп, широкие дистальные фаланги I пальцев, в некоторых случаях полидактилия. В дальнейшем мутации в гене FGFR1 были идентифицированы у больных с другими клиническими формами черепно-лицевой дисплазии, сочетающейся в ряде случаев с синдактилией и аномалиями конечностей. В эту группу вошли 4 заболевания: *синдром Джексона-Вейса*, при котором краниосиностоз сочетается с гипоплазией средней части лица и аномалиями нижних конечностей (Roscioli et al., 2000); *синдром Антлея-Бикслера*, характеризующийся трапециевидной фомой черепа, гипоплазией средней части лица, плечелучевым синостозом, искривлением и неонатальными переломами бедер (Hurley et al., 2004), *несиндромальная тригоноцефалия или метопический*

Таблица 6.10

Наследственные заболевания, обусловленные мутациями в генах рецепторов фибробластных факторов роста

Нозологическая форма; ген; OMIM	Основные клинические критерии диагностики	Белок; ген; OMIM
Акроцефалосиндактилия, тип 5, синдром Пфайффера; ACS5; 101600	акроцефалия, синдактилия II–III пальцев кистей и II–IV пальцев стоп; широкие дистальные фаланги I-х пальцев	рецептор 1 фибробластных факторов роста; FGFR1; 8p11.2–p11.1; 136630. рецептор 2 фибробластных факторов роста; FGFR2; 10q26 176943
Синдром Джексона-Вейса; JWS; 123150	краниосиностоз, гипоплазия средней части лица, широкие фаланги I пальца и костная синдактилия стоп	
Синдром Антлея-Бикслера; ABS; 207410	трапециевидная форма черепа, краниосиностоз, гипоплазия средней части лица, плечелучевой синостоз, искривление и неонатальные переломы бедренных костей	
Тригоноцефалия, несиндромальная; 190440	тригоноцефалия, изолированный краниосиностоз	
Остеоглофоническая дисплазия; OGD; 166250	ризомелический нанизм, лицевые аномалии, фиброзная дисплазия, спондилоэпиметафизарная дисплазия с укорочением шеи, больших пальцев кистей, брахидактилией	рецептор 1 фибробластных факторов роста; FGFR1; 8p11.2–p11.1; 136630
Синдром Кальмана, тип 2; KAL2; 147950	гипогонадотропный гипогонадизм, аносомия	
Черепно-лицевой дизостоз, синдром Крузона; CFD1; 123500	окси-, брахицефалия, глазной гипертелоризм, экзофтальм, косоглазие, «клювовидный» нос, короткая верхняя губа, гипоплазия верхней челюсти, прогнатия	рецептор 2 фибробластных факторов роста; FGFR2; 10q26, 176943
Акроцефалосиндактилия, тип 1, синдром Апера; ACS1; 101200	акроцефалия; полная синдактилия кистей и стоп; аномалии лица; гидроцефалия	
Беаре-Стевенсона синдром; 123790	морщинистая кожа, гиперкератоз с гиперпигментацией, краниосиностоз, черепно-лицевые дисморфии, аномалии пальцев, аномалии пуповины, гениталий, ранняя смерть	
Скафоцефалия; 609579	Скафоцефалия, макроцефалия, глазной гипертелоризм, глазной гипертелоризм, экзофтальм без уменьшения размеров орбит, смещение верхней челюсти кзади, умеренное снижение интеллекта	
Краниосиностоз, несиндромальный, уникоронарный	краниосиностоз одного из коронарных швов	
Слёзоаурикулодентодигиталисный синдром; LADD; 149730	аплазия или гипоплазия слезных протоков; чашеобразная форма ушной раковины, смешанный тип тугоухости; маленькие и латерально расположенные верхнечелюстные резцы, умеренная дисплазия эмали; разнообразные аномалии пальцев: клинодактилия 5-го пальца, удвоение дистальных фаланг большого пальца, трехфаланговый большой палец, синдактилия	рецептор 2 фибробластных факторов роста; FGFR2; 10q26, 176943 рецептор 3 фибробластных факторов роста; FGFR3; 4p16.3; 134934
Акроцефалосиндактилия тип 3, синдром Сэтре-Чотзена; ACS3, SCS; 101400	клинодактилия, расщелина нёба, задержка роста, краниосиностоз, аномалии лица; синдактилия II–III пальцев кистей и стоп; брахидактилия	
Краниосиностоз, несиндромальный, коронарный, синдром Муенке; 602849	корогарный краниосиностоз, изменения формы средних фаланг, конусовидные эпифизы, синостозы костей запястья, предплюсны, брахидактилия	рецептор 3 фибробластных факторов роста; FGFR3; 4p16.3; 134934

Нозологическая форма; ген; OMIM	Основные клинические критерии диагностики	Белок; ген; OMIM
Синдром Крузона с темным акантозом	окси-, брахицефалия, глазной гипертелоризм, экзофтальм, косоглазие, «клювовидный» нос, короткая верхняя губа, гипоплазия верхней челюсти, прогнатия, гиперкератоз с гиперпигментацией	
Ахондроплазия; ACH; 100800	удлиненное, узкое туловище, ризомелический нанизм, укорочение проксимальных отделов конечностей, макроцефалия, нависающий лоб, гипоплазия средней части лица, пальцы рук по типу трезубца, гипермобильность суставов, особенно коленных, затруднение разгибания и ротации локтевых суставов, поясничный гиперлордоз, умеренная мышечная гипотония, задержка моторного развития	
Гипохондроплазия; HCH; 146000	низкий рост за счет укорочения конечностей, нормальные размеры головы, широкая грудная клетка, плоская выступающая грудина, широкие кисти и стопы, ограничение движений в тазобедренном и локтевом суставах, варусное искривление голеней	
Танатоформная дисплазия, тип 1; TD1; 187600	карликовость за счет укорочения конечностей при нормальной длине туловища, микромелия, короткие ребра, широкие и короткие кости таза, летальный исход в неонатальном периоде	
Танатоформная дисплазия, тип 2; TD2; 187601	кленовидный череп и танатоформная карликовость	
Скелетная дисплазия с темным акантозом SADDAN; MIM	тяжелая ахондроплазия с задержкой умственного развития, гиперкератоз с гиперпигментацией	
Скелетная дисплазия СанДиего; 270230	платиспондилическая летальная скелетная дисплазия	
Камптодактилия, высокий рост и нарушения слуха CATSHL; 610474	камптодактилия, сочетающаяся с высоким ростом и потерей слуха	

краниосиностоз (Kress et al., 2000) и *остеоглофоническая дисплазия* (White et al., 2005). Остановимся более подробно на *остеоглофонической дисплазии*. Термин остеоглофония дословно переводится как «впалость костей». Клинически у больных наблюдается ризомелический нанизм, седловидный нос, нависающий лоб, прогнатия, что несколько напоминает ахондроплазию. Однако ренгенографические исследования выявляют кистозные изменения костей, напоминающие фиброзную дисплазию, но в отличие от последней дополнительно имеются признаки спондилоэпиметафизарной дисплазии с выраженным укорочением шеи, расширением и укорочением больших пальцев кистей, брахидактилией, генерализованной остеопенией и нарушением прорезывания зубов.

Кроме того, мутации в гене FGFR1 являются причиной развития аутосомно-доминантного *синдрома Кальмана 2 типа* — гипогонадотропного гипогонадизма в сочетании с аносомией (Dode et al., 2003). Крипторхизм даже у взрослых мужчин может быть устранен с помощью лечения хорионическим гонадотропином.

Миссенс-мутации в гене FGFR1, идентифицированные при всех формах перечисленных выше краниосиностозов, обладают доминантно-негативным эффектом, в то время как эффект мутаций, выявленных у больных с синдромом Кальмана 2, обусловлен потерей функции, т. е. гаплонедостаточностью. Это мутации, сопровождающиеся преждевременной терминацией трансляции или заменой аминокислот в цитоплазматическом домене Fgf-рецептора 1. Наиболее частой миссенс-мутацией в гене FGFR1 является замена пролинового остатка на аргинин в 252 позиции рецептора, расположенной между вторым и третьим Ig-подобными доменами. Мутация идентифицирована у больных синдромами Пфайффера и Джексона-Вейса. Положение пролина в этой позиции высоко консервативно, и оно одинаково во всех четырех Fgf-рецепторах. С использованием методов физико-химического и рентгено-структурного анализов показано, что мутация P252R увеличивает аффинитет мутантного рецептора по отношению к лигандам за счет образования ряда дополнительных водородных связей (Ibrahimi et al., 2004).

Этим и объясняется ее доминантно-негативный эффект. В частности, Fgf9 рассматривается в качестве потенциального лиганда для мутантного Fgf-рецептора 1, причем патологическое связывание Fgf9 с Fgfr1 играет критическую роль в опосредовании краниосиностозов. Гомологичные мутации в гене FGFR2 (P253R) идентифицированы у больных синдромами Апера и Пфайффера 2 типа, а в гене FGFR3 (P250R) — с синдромом Муенке (см. ниже).

Остеоглофоническая дисплазия сочетает в себе черты краниосиностоза и нанизма, характерные для заболеваний, обусловленных мутациями в каждом из трех генов Fgf-рецепторов — FGFR1, FGFR2 и FGFR3. Причиной ее развития является замена высоко консервативных аминокислотных остатков в узкой области, соединяющей сайт связывания лиганда и трансмембранный домен Fgf-рецептора 1 типа. Показано, что одна из этих мутаций (Y372C) также увеличивает активность рецептора, т. е. обладает доминантно-негативным эффектом (White et al., 2005). Гомологичные замены триптофана в Fgf-рецепторах 2 и 3 типов приводят к синдрому Беаре-Стевенсона и танатоформной дисплазии I типа соответственно (см. ниже).

Трансгенные мыши, несущие в гетерозиготном состоянии мутацию в гене Fgfr1, гомологичную P252R, характеризуются уменьшением передне-задних размеров грудной клетки и увеличением размеров мозгового черепа в латеральном и вертикальном направлениях (Zhou et al., 2000). В области швов черепа мутантных гетерозигот уже в раннем постанатальном периоде наблюдаются зоны множественных преждевременных синостозов. У них ускорена пролиферация остеобластов и увеличена экспрессия генов, ассоциированных с их дифференцировкой, в частности, гена остеобластного транскрипционного фактора 2 — RUNX2 или CBFA1 (см. ниже). По-видимому, экспрессия гена CBFA1 регулируется сигнальной цепью, активируемой при взаимодействии Fgf с Fgfr1.

Трансгенные мыши с гомозиготными мутациями в гене Fgfr1 имеют черепно-лицевые дефекты, некоторые из них обусловлены недостатками развития второй жаберной дуги (Trokovic et al., 2003). У мутантных животных клетки нервного гребня, происходящие из заднего мозгового пузыря, мигрируют по направлению ко второй жаберной дуге, но большинство из них оказываются не способны войти в нее и накапливаются в прилежащей проксимальной области. Авторы делают вывод о том, что Fgfr1-регулируемая миграция клеток нервного гребня во вторую жаберную дугу не происходит автономно, а зависит от предшествующей этому экспрессии генов в фарингеальной эктодерме. Аномальная экспрессия мутантного Fgfr1 ведет к нарушению структуры фаренгиального района на стадии, предшествующей миграции клеток нервного гребня. Анализ химерных животных, полученных с использованием мутантных эмбриональных стволовых клеток, показал, что функции Fgfr1 особенно важны для нормального развития конечностей и центральной нервной системы (Deng et al., 1997).

Еще большее количество нозологически самостоятельных аутосомно-доминантных краниосиностозов связано с присутствием активирующих мутаций в гене FGFR2. Этот ген экспрессируется во многих тканях, в том числе в центральной нервной системе и швах черепа в период их зарастания. При этом образуются две альтернативные изоформы рецептора. Одна из них принимает участие в регуляции развития кожной ткани, другая — в остеогенезе.

Оказалось, что многие варианты *синдромов Пфайффера* (Reardon et al. 1994; Rutland et al., 1995), *Джексона-Вейса* (Jabs et al., 1994; Park et al. 1995) и *Антлея-Бикслера* (Reardon et al., 2000) также связаны с нарушением работы Fgf-рецептора 2-го типа. Таким образом, каждое их этих заболеваний является генетически гетерогенным. Чаще всего, гетерозиготные миссенс-мутации в гене FGFR2 обнаруживаются у больных с тремя формами синдромальных краниосиностозов — *Апера* (Wilkie et al., 1995; Slaney et al., 1996), *Крузона* (Reardon et al., 1994) и *Пфайффера*. Кроме того, подобные мутации найдены у больных синдромом *Беаре-Стевенсона* (Przylepa et al., 1996; Wang et al., 2002), *скафоцефалическим синдромом* (McCann et al., 2005; McGillivray et al., 2005), *синдромом Сэтре-Чотзена* (Paznekas et al., 1998) и *несиндромальным уникоронарным краниосиностозом* (Johnson et al., 2000).

Синдром Крузона (рис. 6.2; совместное наблюдение с врачом-генетиком СПбДЦ (МГЦ), к.м.н. Красильниковым В. В.) характеризуется краниальным синостозом, глазным гипертелоризмом, экзофтальмом, наружным косоглазием, клювовидной формой носа, короткой верхней губой, гипоплазией верхней челюсти и относительной прогнатией.

Синдром Апера (рис. 6.3) проявляется краниосиностозом, гипоплазией средней части лица, кожной и костной синдактилией пальцев кистей и стоп.

Таблица 6.11

Фенотипические особенности модельных линий мышей с мутациями в генах рецепторов фибробластных факторов роста

Белок; ген	Мутация	Фенотип
Рецептор 1 фибробластных факторов роста; FGFR1	направленное введение в ген Fgfr1 мыши гетерозиготной мутации, гомологичной P252R	переднезаднее укорочение, латеральное расширение и вертикальное увеличение размеров мозгового черепа; в области швов — зоны множественных преждевременных синостозов; ускорение пролиферации остеобластов, повышение уровня экспрессии гена Cbfa1
	направленное введение в ген Fgfr1 мыши гомозиготных активирующих мутаций	черепно-лицевые аномалии, обусловленные дефектом второй жаберной дуги
Рецептор 2 фибробластных факторов роста; FGFR2	направленная инактивация гена Fgfr2 у мышей	гибель в эмбриогенезе на стадии раннего постимплантационного развития с дефектами трофэктодермы
	химерные мыши, полученные с использованием ЭСК с инактивированным геном Fgfr2	неонатальная гибель, недоразвитие легких и конечностей, фенотип, сходный с (Fgf10–/–)-мутантами
	направленное введение в ген Fgfr2 мыши гетерозиготной активирующей делеции экзона 9	гибель в неонатальном периоде, нанизм, коронарный синостоз, экзофтальм, сращение грудины, аномалии морфогенеза вторичного ветвления ряда органов
	направленное введение в ген Fgfr2 мыши гетерозиготной активирующей мутации, гомологичной C342T	укороченная продолжительность жизни, экзофтальм, преждевременный синостоз костей черепа
	направленное введение в ген Fgfr2 мыши гомозиготной активирующей мутации, гомологичной C342T	неонатальная гибель, множественный синостоз суставов, расщелина нёба, бронхолегочные дефекты, повышенная экспрессия гена Cbfa1
Рецептор 3 фибробластных факторов роста; FGFR3	направленная инактивация гена Fgfr3 у мышей	кифоз, сколиоз, скрученный хвост, искривление и удлинение конечностей, выраженная остеопения, дефекты развития внутреннего уха, глухота
	гетерозиготная инактивация гена Fgfr3 у мышей	нормальный фенотип
	направленное введение в ген Fgfr2 мыши активирующей мутации, гомологичной K650E	задержка эндохондрального окостенения, коррелирующая с уровнем экспрессии мутантного гена; макроцефалия, укорочение костей конечностей; у гетерозигот — мягкая костная дисплазия
	избирательная экспрессия в ЦНС мыши гена Fgfr2 с активирующей мутацией, гомологичной K650E	врожденные навязчивые круговые вращения головы, асимметричные изменения толщины коры головного мозга, нарушения в области мозжечка, преждевременная дифференцировка предшественников олигодендроцитов в спинном мозге взрослых животных
	направленное введение в ген Fgfr2 мыши активирующей мутации, гомологичной K650M	фенотипические особенности, моделирующие тяжелую ахондроплазию, сочетающуюся с задержкой развития и темным акантозом
	направленное введение в ген Fgfr2 мыши активирующей мутации, гомологичной S371C	укорочение конечностей, обусловленное уменьшением пролиферации и ухудшением дифференцировки хондроцитов в зонах роста

Синдром морщинистой кожи Беаре-Стевенсона — это выраженная морщинистость кожи, черный акантоз, краниосиностоз, черепно-лицевые дисморфии, аномалии пальцев, пуповины, гениталий и ранняя смерть.

Синдром Сэтре-Чотзена характеризуется венечным синостозом, брахицефалией, низким ростом волос на лбу, лицевой асимметрией, птозом, глазным гипертелоризмом, широкими большими пальцами, клинодактилией пальцев стопы, расщелиной нёба, нанизмом и иногда задержкой интеллектуального развития.

Типичными проявлениями *скафоцефалического синдрома* являются скафоцефалия, макроцефалия, глазной гипертлоризм, мелкие орбиты, птоз, смещение верхней челюсти и умеренная задержка умственного развития.

Распределение мутаций в гене FGFR2 и их связь с различными клиническими вариантами краниосиностозов носит четко выраженный неслучайный характер. Практически все мутации, идентифицированные у больных синдромом Крузона, кластерированы в двух узких областях Ig-подобного домена III. Частыми являются замены цистеина в 342 и триптофана в 290 позициях рецептора. Интересно отметить, что замены этих аминокислот обнаруживаются также и при других формах краниосиностозов, таких как синдромы Пфайффера 2 типа, Джексона-Вейса и Антлея-Бикслера. Две миссенс-мутации в очень узкой области, связывающей домены IgII и IgIII, — S252W и P253R — обнаруживаются у подавляющего большинства больных синдромом Апера. При этом первая мутация встречается в 1,5-2 раза чаще, чем вторая. Относительно редкой мутацией при синдроме Апера является 360-нуклеотидная инсерция Alu-повтора в области 9 экзона гена FGFR2. У больных с мутацией P253R наблюдается более тяжелая синдактилия пальцев кистей и стоп, в то время как у носителей мутации S252W в структуре синдромального поражения чаще встречается расщелина нёба. Предполагается, что каждая из этих двух соседних замен в различной степени меняет ориентацию связывающего домена, нарушая тем самым взаимодействие рецептора с фибробластными факторами роста. Однако анализ кристаллической структуры показал, что обе эти мутации приводят к дополнительному взаимодействию Fgfr2 с Fgf2 (Ibrahimi et al., 2001). Таким образом, в основе развития синдрома Апера, обусловленного этими мутациями, лежит появление нового агрессивного свойства мутантного Fgf-рецептора 2. Напомним, что мутация P253R затрагивает высоко консервативный пролин, замена которого в Fgf-рецепторе 1 типа является причиной развития других генетических вариантов синдромов Пфайффера 1 типа и Джексона-Вейса, а в Fgf-рецепторе 3 типа — синдрома Муенке, о чем мы уже писали выше. Замена этого пролина на серин (P253S) в Fgf-рецепторе 2 типа приводит также к одной из вариантных форм синдрома Пфайффера 2 типа. В отличие от мутаций P252R в гене FGFR1 и P250R в гене FGFR3, у Fgf-рецептора 2 с мутацией P253R появляется способность дополнительно связывать Fgf7 и Fgf10. Возможно, этим объясняется более тяжелое поражение конечностей у больных синдромом Апера по сравнению с больными синдромом Пфайффера 1 типа и синдромом Муенке (Ibrahimi et al., 2004). В общем случае, спектр мутаций в гене FGFR2 у больных синдромом Пфайффера 2 типа более широк, чем у больных синдромами Апера или Крузона. Замены аминокислот в трансмембранном домене Fgf-рецептора 2 (Y375C и S372C) найдены у больных синдромом Беаре-Стевенсона. Делеция двух валинов в положении 269-270 диагностирована у больного с классическим течением синдрома Сэтре-Чотзена.

Несмотря на очевидную связь специфических мутаций в гене FGFR2 с клиническими особенностями синдромальных краниосиностозов, в некоторых случаях их проявления зависят от каких-то других дополнительных факторов. Так, например, одна и таже замена триптофана на цистеин в 290 позиции рецептора у разных больных может реализоваться в виде синдрома Пфайффера, синдрома Антлея-Бикслера и черепно-лице-скелетно-кожной дисплазии. В то же время замены этого триптофана на пролин или глицин идентифицированы при синдроме Крузона. Замены аланина в 344 положении найдены у больных синдромом Крузона, не классифицированным краниосиностозом и скафоцефалией, сочетающейся с аномалиями Аксенфельда-Ригера. Аналогичные примеры мы уже приводили в отношении цистеиновых замен в 342 позиции Fgf-рецептора 2.

На одном из примеров удалось проследить влияние внешних неблагоприятных факторов на клиническое проявление мутации A315S в гене FGFR2. Эта мутация в гетерозиготном состоянии была обнаружена у девочки с несиндромальным однокоронарным краниосиностозом (Johnson et al., 2000). У матери ребенка и его бабушки по материнской линии при наличии той же мутации не было клинических проявлений краниосиностоза, хотя и присутствовала мягкая асимметрия лица. В акушерском анамнезе женщины отмечен дефект матки, в результате которого головка плода постоянно оказывалась в ягодичном предлежании. Это стало очевидным при родоразрешении, произведенном путем кесарева сечения.

Мы уже упоминали о том, что некоторые мутации в гене FGFR2 приводят к клинике *слезоаурикулодентодигиталисного синдрома.* Так, у всех больных LADD-синдромом, принадлежащих двум неродственным семьям датского и английского происхождения, идентифицирована однотипная гетерозиготная миссенс-мутация в 16 экзоне гена FGFR2 — A648T (Rohmann et al., 2006). В другой семье найдена возникшая de novo гетерозиготная делеция 3 нуклеотидов, также локализованная в 16 экзоне гена FGFR2.

Трансгенное разрушение гена Fgfr2 у мышей приводит к эмбриональной летальности — таблица 6.11 (Arman et al., 1998). Показано, что в норме Fgfr2 появляется в трофэктодерме на самых ранних стадиях ее развития, причем подобный характер внезародышевой экспрессии сохраняется и в середине, и в конце беременности, когда Fgfr2 присутствует уже во многих развивающихся органах. На доимплантационной стадии гомозиготные мутанты развиваются нормально. Они умирают спустя несколько часов после имплантации. Их гибель обусловлена дефектами развития трофэктодермы. Очевидно, что функции Fgfr2 жизненно необходимы на стадии раннего постимплантационного развития до формирования зародышевого цилиндра. Предполагается, что для роста, дифференцировки и поддержания внутренней клеточной массы на этой стадии эмбрионального развития требуется участие сигнальной цепи, активируемой при взаимодействии Fgf4 с Fgfr2 (Arman et al., 1998). Исследование химерных мышей, полученных с использованием мутантных гомозиготных эмбриональных стволовых клеток, показало, что на более поздних стадиях развития функции Fgfr2 важны для роста конечностей и легочного морфогенеза (Arman et al., 1999). Химерные животные выживают до конца беременности и по фенотипу очень напоминают (Fgf10–/–)-мутантов — см. выше (Min et al., 1998; Sekine et al., 1999). Fgf10 является одним из лигандов для Fgfr2 и их взаимодействие необходимо для развития конечностей и легких.

Гетерозиготные мыши, не имеющие экзона 9 гена Fgfr2, умирают вскоре после рождения (Hajihosseini et al., 2001). Делеция экзона 9 относится к классу активирующих мутаций, так как при этом нарушается характер альтернативного сплайсинга. У мутантных гетерозигот наблюдается задержка неонатального роста, коронарный синостоз, птоз века, преждевременное сращение грудины и аномалии вторичного деления ряда органов. Фенотип этих животных очень сходен с клиническими проявлениями синдромов Апера и Пфайффера. Трансгенные мыши с гетерозиготной активирующей мутацией C342T в гене Fgfr2 жизнеспособны и плодовиты, но имеют укороченную продолжительность жизни (Eswarakumar et al., 2004). Они отличаются экзофтальмом и преждевременным слиянием швов черепа. Гомозиготные мутанты умирают вскоре после рождения. У них выявляют множественные синостозы суставов, расщелины нёба, дефекты развития трахей и легких. Характерно повышение экспрессии гена остеобластного транскрипционного фактора 2 Cbfa1 (см. ниже). Гистоморфометрический анал и культивирование стромальных клеток костнс мозга свидетельствуют о значительном увели нии клеток предшественников остеобластов п сохранении количества остеокластов. Эти резу таты позволяют предполагать, что фенотипи ские особенности гетерозиготных мутантов, вкл чая краниосиностоз, обусловлены нарушени Fgfr2-опосредуемой регуляции развития остеобл стной линии клеток.

Как мы уже упоминали ранее, мутации в ге FGFR3 в некоторых случаях также приводят развитию краниосиностозов. Так, мутация A391 в гене FGFR3 идентифицирована в трех неродс венных семьях с необычной формой *синдром Крузона, сочетающегося с черным акант зом* — специфическим гиперкератозом с гипе пигментацией (Meyers et al., 1995). Мутаци P250R в гене FGFR3 присутствует у подавляющ го большинства больных с *несиндромальным ко ронарным краниосиностозом Муенке* (Bellus e al., 1996).

Отличительными особенностями *несиндро мального коронарного краниосиностоза Муен ке* являются расширенные, конусовидные эпифи зы, изменения формы средней фаланги, синосто костей запястья и предплесны, выявляемые у не которых пациентов при рентгенографическом ис следовании конечностей. В ряде случаев наблюда ются выраженная тугоухость и умственная отста лость.

Во всех изученных случаях мутация P250R у больных с синдромом Муенке возникла de novo в отцовском гаметогенезе (Rannan-Eliya et al., 2004). При изучении 62 больных со спорадическими и семейными формами этого заболевания мутация P250R в гене FGFR3 была идентифицирована у 20 из 27 (74%) обследованных в семейных случаях и только у 6 из 35 (17%) — в спорадических (Lajeunie et al., 1999). Заболевание протекает более тяжело у женщин по сравнению с мужчинами. Так, брахицефалия отмечалась у 68% больных женщин и только у 35% больных мужчин. При тяжелых формах заболевания бикоронарный краниосиностоз сочетается с глазным гипертелоризмом и выбуханием в области височных ямок.

Мутация P250R в гене FGFR3 идентифицирована также у больных с другими клиническими формами краниосиностозов. Так, мутация P250R была найдена у 7 из 32 обследованых неродственных больных с *синдромом Сэтре-Чотзена* (Paznekas et al., 1998). Та же самая мутация обна-

ружена у 4 из 37 обследованных больных с *передним плагиоцефалическим синостозом,* который является следствием преждевременного окостенения части венечного шва (Gripp et al., 1998). Родители этих больных также имели мутацию, хотя проявления заболевания у них были выражены в крайне мягкой форме.

В одном наблюдении на протяжении 5 поколений удалось проследить наследственную передачу мутации P250R, которая проявлялась в форме *краниосиностоза в сочетании с глухотой* (Hollway et al., 1998). В другой семье у носителей мутации P250R коронарный краниосиностоз сочетался со скелетными аномалиями рук и сенсоневральной тугоухостью (Lowry et al., 2001). Гетерозиготная мутация P250R в гене FGFR3 была найдена в семье больных с мягкими проявлениями *синдрома Беаре-Стевенсона*, характеризующегося тяжелым синостозом костей свода черепа, морщинистой кожей и другими проявлениями эпидермальной гиперплазии (Roscioli et al., 2001). Более того, в некоторых случаях значительная клиническая вариабельность наблюдается среди больных носителей мутации P250R в гене FGFR3, принадлежащих одной и той же семье (Golla et al., 1997). Все эти наблюдения демонстрируют разнообразие клинических проявлений мутации P250R. В то же время, описаны носители этой мутации, не имеющие каких-либо клинических или рентгенографических признаков краниосиностоза, скелетной дисплазии, а также аномалий кожи или дефектов слуха (Robin et al., 1998). Эта ситуация сходна с той, которая характерна для краниосиностозов, обусловленных мутациями в гене Fgf-рецептора 2 типа. До сих пор непонятно, почему одни и те же мутации в генах FGFR2 и FGFR3 приводят к разным, хотя и перекрывающимся фенотипическим проявлениям краниосиностозов.

Специфические мутации в гене FGFR3 ассоциированы со многими формами аутосомно-доминантной карликовости, включая семейство ахондроплазий, тяжесть клинических проявлений которых варьирует от мягких форм — гипохондроплазии, более тяжелых — ахондроплазии, до летальной неонатальной карликовости — танатоформной дисплазии. *Ахондроплазия* (рис. 6.4) — наиболее частая генетическая форма карликовости, в 30–40% случаев сопровождающаяся гидроцефалией, характеризуется укорочением проксимальных оделов конечностей, макроцефалией с нависающим лбом, гипоплазией средней части лица, изменением конфигурации пальцев кистей рук по типу трезубца. У больных выявляется гипермобильность большинства суставов, особенно коленных, в сочетании с ограничением сгибания и ротации локтевых суставов. Кифоз грудопоясничного отдела наблюдается уже с рождения, однако после того, как ребенок начинает ходить, на первый план начинает выступать поясничный лордоз. Характерна умеренная мышечная гипотония, тенденция к задержке моторного развития. Интеллект, при отсутствии гидроцефалии или других поражений центральной нервной системы, нормальный.

Основной причиной развития ахондроплазии является замена глицина на аргинин в трансмембранном домене Fgf-рецептора 3 — G380R (Rousseau et al., 1994; Shiang et al., 1994). Эпифизарные зоны роста у больных, несущих мутацию G380R, дезорганизованы и гипоцеллюлярны, в них нарушены процессы созревания хондроцитов. Две разные миссенс-мутации в гене FGFR3, затрагивающие один и тотже нуклеотид, могут приводить к замене G380R: 1138G-A транзиция и 1138G-C трансверсия. При этом первая мутация встречается значительно чаще, чем вторая. Обзор ранних работ нескольких лабораторий, в которых проводилась молекулярная диагностика ахондроплазии, показал, что среди 154 больных у 153 присутствует гетерозиготная замена G380R в трансмембранном домене Fgf-рецептора 3, причем в 150 случаях эта замена была обусловлена 1138G-A транзицией и в 3 случаях 1138G-C трансверсией (Bellus et al., 1995a). Только у одного больного на тот момент была выявлена гетерозиготная замена G375C в трансмембранном домене Fgf-рецептора 3 (Superti-Furga et al., 1995). Биохимический анализ показал, что мутация G380R нарушает обратную регуляцию Fgf-рецептора 3 (Monsonego-Ornan et al., 2000). Мутантный рецептор становится более устойчивым к лиганд-опосредуемой передаче сигнала. У трансгенных мышей, экспрессирующих ген FGFR3 с мутацией G380R, в эпифизарных платах роста заметно увеличена область иммунореактивности по отношению к Fgfr3, что также подтверждает предположение о нарушении обратной регуляции мутантного рецептора. В отличие от нормальных клеток культивируемые хондроциты, экспрессирующие мутантный Fgf-рецептор 3, не подвергаются дифференцировке (Henderson et al., 2000). Кроме того, у них нарушен процесс апоптоза при недостатке сывороточных ферментов в культуральной среде. Эти изменения обусловлены аномальным характером экспрессии интегринов, участвующих в субстрат-специфическом замещении синтеза

фибронектина на коллаген II в зрелых хондроцитах. У одного больного в датской семье с тяжелой ахондроплазией выявлены две мутации в гене FGFR3, находящиеся в одной из гомологичных хромосом (Rump et al., 2006). Обе мутации, одна из которых G380R, а другая L377R — замена лейцина на аргинин в трансмембранном домене Fgf-рецептора 3, возникли de novo. С рождения этот ребенок имел тяжелую дыхательную недостаточность из-за обструкции верхних дыхательных путей, легочной гипоплазии и сдавления затылочного отдела мозжечка. Умер этот больной в возрасте 4 месяцев.

Следует подчеркнуть, что мутация G380R в гене FGFR3 у всех больных с ахондроплазией возникает de novo, также как в большинстве случаев возникают de novo замены высоко консервативного пролина на аргинин в Ig-подобном домене III всех трех Fgf-рецепторов, идентифицируемые у больных с различными формами краниосиностозов. Частоты возникновения этих мутаций на три порядка превышают норму. По-видимому, сайты G380 и P250 в гене FGFR3, также как P252 и P253 в генах FGFR1 и FGFR2 соответственно, относятся к числу наиболее мутабильных в геноме человека, причем причины этой высоко специфической нестабильности до сих пор неизвестны.

Совершенно иной спектр мутаций в гене FGFR3 выявляется у больных с *гипохондроплазией* — более распространенной хондродистрофией, клинически напоминающей ахондроплазию. Заболевание характеризуется (рис. 6.5, наблюдение врача-генетика СПбДЦ (МГЦ) Блиновой В. А.) нанизмом, нормальными размерами головы, брахидактилией с отсутствием типичного для ахондроплазии трезубца. Дополнительными критериями дифференциальной диагностики являются отсутствие искривления большеберцовых костей, расширения проксимальных отделов малоберцовых костей и изменения формы таза. Гетерозиготные миссенс-мутации у больных с гипохондроплазией затрагивают, главным образом, две аминокислоты, локализованные в тирозинкиназном домене Fgf-рецептора 3. Это замены аспарагина в 540 положении на лизин — N540K, и лизина в 650 положении на аспарагин — K650N, глутамин — K650Q или метионин — K650Q (Prinos et al., 1995; Bellus et al., 1995b; Bellus et al., 2000). Также как в случае G380R, две миссенс-мутации, затрагивающие один и тот же нуклеотид, приводят к мажорной при гипохондроплазии замене N540K: 1620C-A и 1620C-G, причем первая трансверсия встречается значительно чаще, чем вторая. Аспарагин в 540 положении входит в состав следовательности из 9 аминокислот, высоко к сервативной во всех Fgf-рецепторах. Часто мутации N540K среди больных с гипохондроп зией в разных популяциях составляют около 5(У носителей этой мутации гипохондроплазия и гда сочетается с макроцефалией и деформац черепа по типу трилистника (Prinster et al., 19 Angle et al., 1998). Гораздо реже у больных с похондроплазией выявляются замены аспарагин 540 положении не на лизин, а на другие аминок лоты — N540T, N540S (Deutz-Terlouw et al., 19 Mortier et al., 2000; Thauvin-Robinet et al., 20 или замены соседних аминокислот — I538L, р положенных в проксимальной части тирозин назного домена Fgf-рецептора 3 в области тр из 9 консервативных аминокислот (Grigelioni et al., 1998).

Описано несколько семей, в которых у одн из родителей была ахондроплазия, у другого гипохондроплазия. В таких семьях с вероятност 25% рождаются дети, сочетающие в себе чер ахондроплазии и гипохондроплазии. При моле лярном анализе выяснилось, что они являю компаунд-гетерозиготами и несут мута G380R, ответственную за ахондроплазию в со тании с одной из мутаций, идентифицируемы больных с гипохондроплазией, чаще всего N54 (Prinos et al., 1995; Huggins et al., 1999; Chitaya al., 1999). Такие дети имеют более тяжелый фе тип, чем каждый из родителей, но в самой тя лой форме ахондроплазия протекает у гомози по мутации G380R.

При молекулярном анализе гена FGFR3 у пациентов с клиническим диагнозом гипохонд плазии в 5 семьях были идентифицированы 3 вые мутации, приводящие к замене лизина в положении на аспарагин — K650N и глутамин K650Q (Bellus et al., 2000). Две мутации 1950G-T и 1950G-C — затрагивали один и тот нуклеотид и приводили к одинаковой зам K650N. Lys650 локализован в районе, крити ском для активации тирозинкиназного доме Мутации K650N и K650Q повышают тирози назную активность рецептора, что и обусловл ет их доминантно-негативный эффект. Дру миссенс-мутации, затрагивающие Lys650, K650E и K650M — приводят к активации Fgf цептора. Они также идентифицированы у боль с различными формами скелетной дисплазии. терозиготная мутация K650M найдена у боль с новой формой тяжелой ахондроплазии, хара ризующейся резчайшей задержкой роста, вы

женным искривлением большеберцовых костей и черным акантозом (Francomano et al., 1996).

В единичном случае эта мутация описана у больного с *танатоформной дисплазией 1 типа* (Kitoh et al., 1998). Гетерозиготная мутация K650M найдена у всех обследованных больных с *танатоформной дисплазией 2 типа* (Tavormina et al., 1995). *Танатоформная дисплазия, тип 1* — микромелическая хондродистрофия с деформацией ребер и резким укорочением костей конечностей. Характерны выраженная платиспондилия, увеличение межпозвоночного расстояния, отсутствие сужения каудального отдела спинномозгового канала. Рентгенографически тела позвонков имеют Н-образную форму, а головки бедренных костей — шаровидную форму. При *танатоформной дисплазии, тип 2* — дополнительно выявляется деформация черепа по типу трилистника. Танатоформная дисплазия 1 типа имеет черты сходства с гомозиготной ахондроплазией. Три гетерозиготные миссенс-мутации — R248C, S249C и Y373C — объясняют более 70% случаев заболевания, причем наиболее частой мутацией, встречающейся почти у половины больных во всех исследованных популяциях, является R248C (Tavormina et al., 1995; Rousseau et al., 1996; Wilcox et al., 1998). В единичных случаях идентифицированы мутации S371C и G370C. Все эти миссенс-мутации создают новые цистеиновые остатки, предположительно, способствующие димеризации и активации гомодимерного рецепторного комплекса за счет образования дополнительных дисульфидных связей между его мономерами.

Описана женщина с диспропорционально короткой фигурой, ризомелическим укорочением конечностей и другими скелетными аномалиями, сопровождающимися темным акантозом, которая оказалась мозаиком по мутации R248C в гене FGFR3 (Hyland et al., 2003). Ее единственная беременность закончилась мертворождением плода с признаками танатоформной карликовости и легочной дисплазии. Кроме миссенс-мутаций, у больных с танатоформной дисплазией 1 типа идентифицированы три необычные мутации (X807G, X807R и X807C) в терминирующем стоп-кодоне гена FGFR3, продлевающие полипептидную последовательность Fgf-рецептора 3 на 141 аминокислоту (Rousseau et al., 1995). В результате в С-терминальном конце полноразмерного Fgf-рецептора 3 образуется дополнительный высоко гидрофобный домен, способствующий димеризации и активации рецептора.

Миссенс-мутации в гене FGFR3 идентифицированы у больных с другой родственной летальной формой скелетной дисплазии, получившей название Сан-Диего. *Скелетная дисплазия Сан-Диего* характеризуется тяжелым постнатальным нанизмом, умеренной задержкой умственного развития, укорочением туловища, черепно-лицевыми аномалиями (глубоко посаженные глаза, седловидный нос, микрогнатия) и специфическими рентгенографическими изменениями (платиспондилия, задержка костного возраста, генерализованный остеопороз, тонкие ребра, седловидная, а затем клиновидная форма позвонков). Аутосомно-доминантная *скелетная дисплазия Сан-Диего* имеет много общих черт с танатоформной дисплазией 1 типа, однако отличается от нее присутствием больших включений в шероховатом ретикулуме хондроцитов. Оказалось, что спектр мутаций в гене FGFR3 у больных с этими двумя летальными формами скелетной дисплазии совершенно идентичен. Так, при исследовании 17 больных со скелетной дисплазией Сан Диего в 7 случаях была идентифицирована гетерозиготная мутация R248C, в 2 — Y373C и в 6 — S249C (Brodie et al., 1999). Таким образом, эти два заболевания имеют одинаковую молекулярную этиологию.

В биохимических исследованиях, выполненных на культуре клеток, показано, что каждая из известных мажорных мутаций в гене FGFR3 — R248C, K650E и G380R, ассоциированных с различными формами скелетной дисплазии, приводит к активизации Fgf-рецептора 3 независимо от присутствия лиганда (Naski et al., 1996). Однако рецептор с мутациями R248C и K650E, идентифицированными у больных с тяжелыми летальными формами танатоформной дисплазии, активирован в большей степени, чем рецептор с заменой G380R, обусловливающей развитие ахондроплазии. Полученные результаты объясняют различия в тяжести клинических проявлений этих аллельных, но нозологически самостоятельных форм карликовости.

Гетерозиготная миссенс-мутация в гене FGFR3 (D513N), затрагивающая консервативный TK1-домен, найдена у больных LADD-синдромом в одной из турецких семей (Rohmann et al., 2006). Напомним, что в другой турецкой семье причиной развития заболевания явилась гетерозиготная мутация в гене FGF10.

Специфическая гетерозиготная миссенс-мутация (R621H), затрагивающая каталитический район тирозин-киназного домена Fgfr3 и сопровождающаяся частичной потерей функции рецептора,

идентифицирована у больных камптодактилией, высоким ростом и нарушениями слуха с аутосомно-доминантным типом наследования (CATSHL-синдром) (Toydemir et al., 2006). У части больных с этим синдромом дополнительно выявляются микроцефалия, задержка физического и умственного развития, сколиоз и/или воронкообразная деформация грудины. Мутация R621H была найдена у всех 27 обследованных больных CATSHL-синдромом, принадлежащих одной семье из североамериканского штата Юта. В родословной этой семьи наблюдали сегрегацию заболевания на протяжении 7 поколений, и всего описано 35 больных. Ни у одного из них не было клинических проявлений краниосиностоза, слёзоаурикулодентодигиталисного синдрома или тяжелой скелетной дисплазии — аутосомно-доминантных заболеваний, обусловленных присутствием других мутаций в гене FGFR3.

У трансгенных мышей с инактивированным геном Fgfr3 развиваются тяжелые скелетные дефекты, включающие кифоз, сколиоз, скрученный хвост, кривые и удлиненные кости конечностей и позвоночника — таблица 6.11 (Colvin et al., 1996; Deng et al., 1996). У них наблюдается выраженная остеопения, обусловленная уменьшением толщины кортикальной кости и дефектом минерализации (Valverde-Franco et al., 2004). Эти данные позволили авторам предположить возможность использования Fgf-рецептора 3 в качестве терапевтического агента при лечении остеопенической болезни и ассоциированной с ней дефектной минерализации кости. Кроме того, у мутантных (Fgfr3–/–)-гомозигот присутствуют тяжелые дефекты развития внутреннего уха, сопровождающиеся глухотой. Все это доказывает участие Fgfr3 в нормальной эндохондральной оссификации, регуляции постнатального роста кости и ее ремоделирования, а также в развитии внутреннего уха. Гетерозиготные животные не имеют фенотипических аномалий. Различия между фенотипом гомозиготных мутантных животных и клиническими проявлениями скелетных дисплазий, обусловленных мутациями в гене FGFR3 человека, таких как ахондроплазия или танатоформная дисплазия, объясняются разнонаправленностью мутаций: у мутантных мышей функции Fgfr3 полностью инактивированы, а у больных людей — гиперактивированы.

Экспрессия у трансгенных мышей гена Fgfr3 с мутацией, гомологичной K650E, которая у людей ассоциирована с танатоформной дисплазией 2 типа, приводит к задержке эндохондрального костного роста, причем степень этого отставания прямо зависит от уровня экспрессии мутантного гена (Li et al., 1999; Iwata et al., 2000). У гетерозигот соотношение мутантного рецептора и рецептора дикого типа составляет примерно 1:5. Клинически у таких животных выявляется мягкая костная дисплазия. Гомозиготные мыши характеризуются резким снижением пролиферации хрящевых зон роста, макроцефалией и укорочением длинных трубчатых костей, особенно бедренных. Фенотипические особенности этих животных сходны с клиническими проявлениями ахондроплазии у людей.

Чтобы исследовать влияние мутации K650E на развитие нервной системы, были сконструированы две линии трансгенных мышей с избирательной экспрессией мутантного Fgfr3 в ЦНС и хрящевой ткани соответственно (Lin et al., 2003). У ЦНС-специфических мутантов при рождении не было скелетных аномалий, но у многих мышат отмечались навязчивые круговые вращения головы. При магнитно-резонансном и гистохимическом исследованиях были обнаружены асимметричные изменения в толщине коры головного мозга и нарушения мозжечка, сходные с теми, которые наблюдаются у больных с танатоформной дисплазией 2 типа. В спинном мозге взрослых ЦНС-мутантов происходила преждевременная дифференцировка предшественников олигодендроцитов. В отличие от этого у хрящ-специфических мутантов никаких неврологических аномалий отмечено не было. Трансгенные мыши, экспрессирующие ген Fgfr3 с гетерозиготной мутацией, гомологичной K650M, которая у людей ассоциирована с тяжелой ахондроплазией, сочетающейся с задержкой развития и темным акантозом, очень близко моделируют клинические особенности данной формы скелетной дисплазии (Iwata et al., 2001).

У трансгенных мышей, экспрессирующих ген Fgfr3 с гетерозиготной мутацией, гомологичной S371C, которая у людей ассоциирована с танатоформной дисплазией 1 типа, наблюдается укорочение конечностей, обусловленное заметным уменьшением пролиферации и ухудшением дифференцировки хондроцитов в зонах роста (Chen et al., 2001). Анализ трансгенных линий животных позволяет исследовать молекулярные механизмы Fgfr3-опосредуемой регуляции костного роста в эмбриогенезе и постнатальном развитии. Не исключено, что на разных стадиях развития сигнальная цепь, активируемая при взаимодействии Fgfr3 с лигандами, может как стимулировать, так и ингибировать пролиферацию хондроцитов. Кроме

того, эти генетические линии мышей являются идеальными моделями для разработки методов коррекции тяжелых скелетных аномалий. Так, например, фенотипические особенности мышей с активированным Fgfr3 в хрящевой ткани сходны с клиническими проявлениями ахондроплазии у человека. На этой модели показано, что трансгенная гиперэкспрессия в хондроцитах мышей натриуретического пептида С-типа (CNP), участвующего в регуляции эндохондрального костного роста, способствует предотвращению развития карликовости (Yasoda et al., 2004).

6.4. ГЕНЕТИЧЕСКИЕ НАРУШЕНИЯ ТРАНСКРИПЦИОННЫХ ФАКТОРОВ

Ведущая роль в морфогенезе тканей принадлежит экспрессирующимся в раннем эмбриогенезе генам транскрипционных факторов — секреторных белков, служащих индуктивными сигналами для развития. Подобные белки способны взаимодействовать с регуляторными участками других генов и осуществлять активацию или репрессию так называемой «генной сети» — каскада генов, координированная экспрессия которых определяет специфические программы детерминации, дифференцировки и морфогенеза отдельных органов и тканей. Впервые система генетического контроля различных этапов онтогенеза эукариотических организмов была подробно изучена на дрозофиле (Иванов и др., 2006). Гены транскрипционных факторов, участвующие в контроле онтогенеза, оказались наиболее консервативными в эволюции. Поэтому неудивительно, что подавляющее большинство таких генов у человека было открыто по гомологии с генами дрозофилы. Очень часто это находит отражение уже в самом обозначении гена.

Сегментация организма, включающая разделение на головной, грудной и брюшной отделы, также как генетический контроль пространственной организации градиентов морфогенетически активных белков, определяющих сегментацию, универсальны в животном мире. Последовательные этапы активации участвующих в этом процессе морфогенетических транскрипционных факторов хорошо изучены. При взаимодействии перекрывающихся градиентов морфогенетически активных белков, являющихся на первых этапах продуктами материнских генов, таких, в частности, как bicoid, активируются гены группы gap, которые, в свою очередь, запускают гены группы pair, runt и др., что, в конце концов, приводит к локальной экспрессии самой многочисленной группы сегментной полярности, в которую, в частности входит ген hedgehog. После формирования границ каждого сегмента их специфические черты детерминируются гомеозисными генами. Эти гены содержат специфические гомеобоксы — HOX, PAX (pair-бокс), SOX (SRY-родственный HMG-бокс) и др., белковые продукты которых — гомеодомены — взаимодействуют с регуляторными участками ДНК, осуществляя активацию или репрессию соответствующей генной сети.

В настоящем параграфе мы будем обсуждать только те транскрипционные факторы, которые участвуют в регуляции экспрессии белков внеклеточного матрикса и мутационные повреждения которых ассоциированы с наследственными болезнями соединительной ткани. Это остеобласт- и хондроцит-специфические транскрипционные факторы, некоторые гомеодоменные Sox-, Pax- и Hox-белки, транскрипционные факторы, участвующие в регуляции экспрессии коллагенов, а также других белков, ответственных за морфогенез соединительных тканей. Краткая характеристика таких транскрипционных факторов и их генов представлена в таблице 6.12. Основные клинические критерии диагностики наследственных заболеваний соединительной ткани, обусловленных мутациями в генах транскрипционных факторов, даны в таблице 6.13, а характеристика модельных линий животных с мутациями в этих генах представлена в таблице 6.14.

Регуляцию экспрессии остеобласт-специфических генов, многие из которых мы обсуждали в предыдущих параграфах, осуществляет остеобластный транскрипционный фактор 2, кодируемый геном RUNX2 (обозначаемый также OSF2 или CBFA1). Этот же фактор вовлечен в регуляцию экспрессии гена COL10A1. Runx2 относится к действующим в раннем эмбриогенезе «pair»-подобным транскрипционным факторам, участвующим в генетическом контроле сегментации. Он содержит специфический «runt»-домен. Впервые гены pair и runt были идентифицированы как участники системы генетического контроля сегментации в раннем онтогенезе дрозофилы. Мутации в гене RUNX2 описаны у больных аутосомно-доминантной *черепно-ключичной дисплазией* — таблица 6.13 (Mundlos et al., 1997).

Заболевание характеризуется открытыми швами и длительно незакрывающимися родничками черепа, выбуханием костей свода черепа («голова Арнольда»), гипоплазией и аплазией ключиц, ано-

Таблица

Характеристика транскрипционных факторов, участвующих в морфогенезе соединительной ткани и ассоциированных с наследственными заболеваниями

Белок	Ген, OMIM	Локус	Биохимическая характеристика
Остеобластный транскрипционный фактор 2, *, **	RUNX2, CBFA1, OSF2; 600211	6p21	главный регулятор экспрессии остеобласт-специфическ генов
«Runt»-родственный транскрипционный фактор 3, **	RUNX3, CBFA3; 600210	1p36	главный регулятор роста эпителиальных клеток
Транскрипционный фактор Twist1, *, **	TWIST1; 601622	7p21	гомеодоменный транскрипционный фактор, участвующи регуляции экспрессии генов FGFR и обладающий антио теогенными функциями
Транскрипционный фактор Twist2, **	TWIST2, DERMO1 607556	2q37.3	гомеодоменный транскрипционный фактор семейства Twist
Транскрипционный фактор Msx2, *, **	MSX2; 123101	5q34–q35	гомеодоменный транскрипционный фактор семейства M экспрессирующий в остеобластах, расположенных по со седству от швов свода черепа
Транскрипционный фактор aristaless4, *	ALX4; 605420	11p11.2	гомеодоменный транскрипционный фактор с ДНК-связы ющим «aristaless»-подобным доменом
Транскрипционный фактор Msx1, *, **	MSX1; 142983	4p16.1	гомеодоменный транскрипционный фактор семейства M экспрессирующийся с образованием смысловых и анти-смысловых РНК в дифференцирующихся клетках зубной костной тканей
Транскрипционный фактор Pax9, *), **)	PAX9; 167416	14q12–q13	транскрипционный фактор с «pair»-доменом и гомеодоме ном
Транскрипционный фактор Pax3, *, **	PAX3; 606597	2q35	транскрипционный фактор с «pair»-доменом и гомеодоме ном
Транскрипционный фактор Mitf, *, **	MITF; 156845	3p14.1–p12.3	гомодимерный транскрипционный фактор, ключевой регу лятор меланогенеза
Транскрипционный фактор Pax6, *, **	PAX6; 607108	11p13	транскрипционный фактор с «pair»-доменом и гомеодоме-ном, ключевой регулятор окулогенеза
Транскрипционный фактор Tcf8, *	TCF8; 189900	10p11.2	специфический ингибитор интерлейкина 2, регулятор экс рессии гена COL4A3
Гомеодоменный ядерный транскрипционный фактор внутреннего слоя сетчатки, *	VSX1, RINX; 605020	20p11.2	«pair»-подобный гомеодоменный транскрипционный фактор, участвующий в регуляции развития окулярной системы
«Pair»-подобный гомеодомен-содержащий транскрипционный фактор 2, *, **	PITX2; 601542	4q25–q26	«pair»-подобный гомеодоменный транскрипционный фактор слизистой
Транскрипционный фактор forkheadC1, *, **	FOXC1, FKHL7; 601090	6p25	гомеодоменный транскрипционный фактор с ДНК-связыва ющим «forkhead»-доменом
Транскрипционный фактор forkheadC2, *, **	FOXC2, MFH1; 602402	16q24.3	гомеодоменный транскрипционный фактор с ДНК-связыва ющим «forkhead»-доменом — ключевой регулятор метаболизма адипоцитов
Гомеодоменный транскрипционный фактор Sox2, *, **	SOX2; 184429	3q26.3–q27	гомеодоменный SRY-содержащий транскрипционный фактор, избирательно экспрессирующийся в нейрональной ткани
Гомеодоменный транскрипционный фактор Sox9, *, **	SOX9; 608160	17q24.3–q25.1	гомеодоменный SRY-содержащий транскрипционный фактор, участвующий в регуляции хондроцит-специфической экспрессии гена COL2A1
Гомеодоменный транскрипционный фактор HoxA13, *, **	HOXA13; 142959	7p15–p14.2	член семейства гомеодоменных транскрипционных факторов, кодируемых генами, кластерированными в коротком плече хромосомы 7

Белок	Ген, OMIM	Локус	Биохимическая характеристика
Гомеодоменный транскрипционный фактор HoxD13, *, **	HOXD13; 142989	2q31–q32	член семейства гомеодоменных транскрипционных факторов, кодируемых генами, кластерированными в длинном плече хромосомы 2; участвует в регуляции развития конечностей
Транскрипционный фактор Ihh, *, **	IHH; 600726	2q33–q35	транскрипционный фактор, участвующий в регуляции пролиферации, роста и дифференцировки хондроцитов

* найдена ассоциация с наследственными заболеваниями соединительной ткани.
** созданы генетические модельные линии.

малиями плечелопаточного сочленения, расширением лобкового симфиза, короткой средней фалангой пятых пальцев, различными аномалиями зубов и позвоночника. Фенотип наблюдаемой нами больной с данным синдромом представлен на рис. 6.6.

Одна из наиболее колоритных семей с этим заболеванием имеет происхождение от китайца по имени Арнольд, принявшим магометанство, и семи его жен из Южной Африки (Jackson, 1951). Из 356 описанных членов этой семьи 70 имели «голову Арнольда». По некоторым оценкам около 1000 проживающих в настоящее время больных являются потомками Арнольда.

Спектр мутации в гене OSF2 достаточно широк. Наряду с мутациями, приводящими к сдвигу рамки считывания, описано довольно много миссенс-мутаций, подавляющее большинство которых локализовано в очень узкой области гена, кодирующей «runt»-домен остеобластного транскрипционного фактора. Часто миссенс-мутации затрагивают содержащийся в этом домене сигнал ядерной локализации и тем самым нарушают связывание транскрипционного фактора с ДНК (Otto et al., 2002). Горячей точкой мутагенеза является аргинин в 225 положении Runx2-фактора. В одной семье с мягкими клиническими проявлениями черепно-ключичной дисплазии, сочетающейся с брахидактилией фаланг кистей и стоп, идентифицирована необычная динамическая мутация в гене RUNX2 (Mundlos et al., 1997). Это внутригенная дупликация, приводящая к удлинению полиаланиновой цепочки в «runt»-домене остеобластного транскрипционного фактора с 17 до 27 остатков аланина. Полиаланиновый трек в этом домене расположен в непосредственной близости от стабильного полиглютаминового трека из 23 остатков глютамина. Напомним, что удлинение полиглютаминовых треков лежит в основе развития целой серии нейродегенеративных заболеваний, включая хорею Гентингтона, спиноцеребеллярные атаксии и другие заболевания, получившие общее название болезней экспансии. К этой же группе относится и окулофаренгиальная миодистрофия, обусловленная небольшими экспансиями полиаланинового трека. Молекулярные основы патогенеза болезней экспансии хорошо изучены (Горбунова и др., 2002).

Трансгенные мыши с инактивированным геном Cbfa1 (Runx2) погибают вскоре после рождения от дыхательной недостаточности — таблица 6.14 (Komori et al., 1997; Otto et al., 1997). Они не способны дышать из-за полного отсутствия оссификации скелета. Зрелые остеобласты мутантных животных не экспрессируют остеопонтин, остеокальцин и другие специфические остеобластные белки, и хотя они мигрируют в район перихондрия, ни васкулярной, ни мезенхимальной клеточной инвазии в хрящ не происходит. Таким образом, очевидно, что регуляция экспрессии генов, осуществляемая остеобластным транскрипционным фактором 2, играет ключевую роль в остеогенезе. У (Runx2–/–)-мышей снижена экспрессия транскрипционного фактора Ihh, участвующего в регуляции пролиферации и созревания хондроцитов (Yoshida et al., 2004). Runx2 непосредственно связывается с промоторным районом гена Ihh и индуцирует экспрессию целого каскада генов, активируемых Ihh. Гетерозиготные животные имеют фенотипические особенности, моделирующие черепно-ключичную дисплазию. Сходный фенотип наблюдается в мутантной линии мышей Ccd, несущих гетерозиготную доминантную мутацию, индуцированную облучением (Selby, 1978). Оказалось, что Ccd-мутанты являются гетерозиготными носителями делеции гена Cbfa1 (Otto et al., 1997). При недостатоточности функционального Cbfa1 у мышей развивается гипоплазия зубов, обусловленная дефектами созревания амелобластов и одонтобластов, что свидетельствует о важной роли остеобластного транскрипционного фактора в морфоге-

Таблица 6.13

Наследственные заболевания, обусловленные мутациями в генах соединительно-тканных транскрипционных факторов

Нозологическая форма; ген; OMIM	Основные клинические критерии диагностики	Белок; ген; OMIM
Черепно-ключичная дисплазия; CCD; 119600	гипоплазия и аплазия ключиц, открытые швы и длительно незакрывающиеся роднички черепа, выбухание костей свода черепа, различные аномалии зубов, позвоночника, симфиза и др.	остеобластный транскрипционный фактор 2; RUNX2, OSF2, CBFA1; 6p21; 600211
Акроцефалосиндактилия тип 3, синдром Сэтре-Чотзена; ACS3, SCS; 101400	краниосиностоз, аномалии лица, синдактилия II–III пальцев кистей и III–IV пальцев стоп, брахидактилия	транскрипционный фактор Twist; TWIST1; 7p21; 601622
Акроцефалосиндактилия Робинова-Сорауфа; 180750	краниосиностоз, аномалии лица, сходные с синдромом Сэтре-Чотзена, широкие I-е пальцы стоп за счет частичной или полной дупликации дистальных фаланг	
Краниосиностоз 2, бостоновского типа; CRS2; CSB; 604757	смещение нижней челюсти кзади, нависающий лоб, туррибрахицефалия, череп — типа трилистника или трехдольчатого с краниосиностозом	транскрипционный фактор Msx2; MSX2; 5q34–q35; 123101
Дефекты теменной кости, тип 1; PFM; 168500	овальные дефекты теменной кости, расположенные симметрично по ходу стреловидного шва и отделенные друг от друга узким перешейком кости	
Дефекты теменной кости, тип 2; PFM; 609597	овальные дефекты теменной кости, мягкие лицевые дизморфии, широкие и короткие первые пальцы кистей	транскрипционный фактор aristaless4; ALX4; 11p11.2; 605420
Гиподонтия с или без расщелины губы и нёба; HYD1; 106600	агенезия вторых молочных и третьих коренных зубов	транскрипционный фактор Msx1; MSX1; 4p16.1; 142983
Дисплазия ногтей с гиподонтией, синдром Виткопа; TNS; 189500	гиподонтия в сочетании с дисплазией ногтей	
Расщелина губы и нёба, изолированная, тип 5; OFC5; 608874	расщелина губы и/или нёба, изолированная	
Гиподонтия, несиндромальная; HYD1; 106600	агенезия менее 6 зубов	Транскрипционный фактор Pax9; PAX9; 14q12–q13; 167416
Олигодонтия, несиндромальная, аутосомно-доминантная; 604625	агенезия 6 и более постоянных зубов без ассоциированных системных заболеваний	
Синдром Ваарденбурга, тип I; WS1; 193500	телекант, широкая выступающая переносица, синофриз, гетерохромия радужки, частичный альбинизм, нейросенсорная глухота, участки депигментации на коже и глазном дне, дистопия слезных протоков	транскрипционный фактор Pax3; PAX3; 2q35; 606597
Синдром Ваарденбурга, тип III, с аномалиями верхних конечностей; WS3; 148820	синдром Ваарденбурга с аномалиями верхних конечностей	
Черепно-лицевой синдром с глухотой и дефектами верхних конечностей; 122800	отсутствие или гипоплазия костей носа, маленький и острый нос с тонкими ноздрями, гипоплазия верхней челюсти, глазной гипертелоризм, укорочение длины век, ульнарная девиация пальцев, ограничение подвижности запястья, выраженная сенсоневральная тугоухость	
Дефекты нервной трубки, семейные; NTD	синдром Ваарденбурга с люмбосакральным менингомиелоцеле	

Нозологическая форма; ген; OMIM	Основные клинические критерии диагностики	Белок; ген; OMIM
Синдром Ваарденбурга, тип IIA; WS2A 193510 Синдром Тиетца, альбинизм с глухотой; 103500	синдром Ваарденбурга без дистопии угла глазной щели альбинизм, глухота	транскрипционный фактор Mitf; MITF; 3p14.1–p12.3; 156845
Аниридия, тип II; AN2; 106210	гипоплазия радужки, варьирующая от почти полного отсутствия до небольших дефектов, видных только при осмотре со щелевой лампой	Транскрипционный фактор Pax6; PAX6; 11p13; 607108
Аномалии Петерса; 604229	недоразвитие стромы роговицы, синехии между радужкой и роговицей по периферии, радужкой и центральной частью задней поверхности роговицы, роговицей и передней капсулой хрусталика, заднецентральная лейкома роговицы	
Гипоплазия ямки сетчатки с предстарческой катарактой; 136520	гипоплазия ямки сетчатки, предстарческая катаракта, снижение остроты зрения, врожденный нистагм	
Эктопия зрачка; 129750	врожденная аномалия глаз, при которой наблюдается смещение зрачков от их нормального центрального положения	
Кератит; 148190	рецидивирующий кератит собственного вещества роговицы, нарушение васкуляризации	
Колобома, глазная; COI; 120200	врожденная колобома разных отделов глаз: нижней части радужки, сосудистой оболочки, сетчатки, хрусталика, с выпадением полей зрения; косоглазие, нистагм	
Колобома зрительного нерва, билатеральная, врожденная; 120430	двустронняя врожденная колобома зрительного нерва	
Гипоплазия диска зрительного нерва, билатеральная; 165550	врожденная аномалия диска зрительного нерва, частичная или полная агенезия прозрачной перегородки и другие аномалии мозга, гипофизарно-надпочечниковая дисфункция	
Катаракта, врожденная, билатеральная, аутосомно-доминантная; 604219; 604229	двусторонняя врожденная катаракта	
Дистрофия роговицы, полиморфная задняя, тип 3, аутосомно-доминантная; PPCD3; 609141	метаплазия и разрастание эндотелиальных клеток задней части роговицы	транскрипционный фактор Tcf8; TCF8; 10p11.2 189900
Дистрофия роговицы, полиморфная задняя, тип 1; PPCD1; 122000 Кератоконус; KTCN1; 148300	метаплазия и разрастание эндотелиальных клеток задней части роговицы дистрофия роговицы, преимущественно, в центре, в результате чего она приобретает форму конуса	гомеодоменный ядерный транскрипционный фактор внутреннего слоя сетчатки; VSX1, RINX; 20p11.2; 605020
Синдром Ригера, тип 1, Аксенфельда-Ригера; RIEG1; 180500 Иридогониодисгенез, тип 2; IRID2; 137600 Кольцевой дермоид роговицы; RDC; 180550	иридогониодисгенез с соматическими аномалиями гипоплазия радужки с ранним началом глаукомы кольцевой дермоид роговицы	«paired»-подобный гомеодомен-содержащий транскрипционный фактор 2; PITX2; 4q25–q26; 601542

Нозологическая форма; ген; OMIM	Основные клинические критерии диагностики	Белок; ген; OMIM
Аномалии Петерса; 604229	недоразвитие стромы роговицы, синехии между радужкой и роговицей по периферии, радужкой и центральной частью задней поверхности роговицы, роговицей и передней капсулой хрусталика, заднецентральная лейкома роговицы	
Первичная глаукома, врожденная, 137750	повышение внутриглазного давления, увеличенная роговица, разрывы десцеметовой оболочки	транскрипционный фактор fc adC1; FOXC1, FKHL7; 6p25; 601090
Мезенхимальный дизгенез переднего сегмента глаза	различные дефекты переднего сегмента глаза, иридогониодисгенез, гипоплазия сетчатки, глаукома, отсутствие внеглазных проявлений синдрома Ригера	
Аномалии Ригера, Аксенфельда, Аксенфельда-Ригера; RIEG1; 180500	иридогониодисгенез с соматическими аномалиями	
Иридогониодисгенез, тип 1, аутосомно-доминантный; IRID1; 601631	иридогониодисгенез	
Аномалии Петерса; 604229	недоразвитие стромы роговицы, синехии между радужкой и роговицей по периферии, радужкой и центральной частью задней поверхности роговицы, роговицей и передней капсулой хрусталика, заднецентральная лейкома роговицы	
Синдром лимфедема-дистихиаз; 153400	лимфедема туловища, начинающаяся в разном возрасте, двойной ряд ресниц, врожденные пороки сердца, расщелина нёба, экстрадуральные кисты, светобоязнь	транскрипционный фактор fo adC2; FOXC2, MFH1; 16q24.3; 602402
Лимфедема наследственная, тип II, синдром Меэйджа; 153200	разной степени выраженности отеки преимущественно нижних конечностей, при лимфографии — уменьшение числа или отсутствие подмышечных и паховых лимфоузлов; развивается в постпубертатном периоде	
Лимфедема и птоз; 153000	лимфедема нижних конечностей, птоз	
Лимфедема и желтые ногти; 153300	изогнутость, желтоватый оттенок, деформация, медленный рост и отслоение ногтевых пластинок; лимфедема нижних конечностей, распространяющаяся на гениталии, верхние конечности, лицо, голосовые связки	
Анофтальмия, первичная, билатеральная; ANOP3; 206900	анофтальмия или тяжелая билатеральная микрофтальмия в сочетании с мягкой лицевой дизморфией, эпилептиформными судорогами и нарушением слуха	транскрипционный фактор So SOX2; 3q26.3–q27; 184449
Кампомелическая дисплазия; CMPD; 114290	врожденные искривления длинных трубчатых костей, нанизм, у трети мужчин — обратная реверсия пола	транскрипционный фактор So SOX9; 17q24.3–q25.1; 608160
HFG-синдром с аномалиями конечностей и половых органов; HFG; 140000	маленькие стопы с необычно короткими большими пальцами, аномалия больших пальцев кистей; у женщин — удвоение полового тракта, включая продольную вагинальную перегородку; у мужчин — короткий половой член, соединенный с мошонкой, железистая гипоспадия	гомеодоменный транскрипцио ный фактор HoxA13; HOXA13 7p15–p14.2; 142959
Синдром Гуттмахера; 176305	преаксилярный дефицит, постаксилярная полидактилия, гипоспадия	

Нозологическая форма; ген; OMIM	Основные клинические критерии диагностики	Белок; ген; OMIM
Синдактилия, тип II, синполидактилия с аномалиями стоп; SPD; 186000	сращение III и IV пальцев кистей в сочетании с удвоением IV пальца. На стопах сращены IV и V пальцы с удвоением V	гомеодоменный транскрипционный фактор HoxD13; HOXD13; 7p15–p14.2; 142959
Синдактилия, тип V; 186300	синдактилия в сочетании со слиянием метакарпальных и метатарзальных костей (обычно III–IV или IV–V)	
Брахидактилия, тип D; 113200	короткие и широкие терминальные фаланги больших пальцев кистей и стоп	
Брахидактилия, тип E; 113300	укорочение пальцев за счет метакарпальных и метатарзальных костей	
Брахидактилия, тип 1A; BDA1; 112500	все средние фаланги рудиментарные и иногда сливаются с концевыми, проксимальные фаланги I пальцев кистей и стоп укорочены	транскрипционный фактор Ihh; IHH; 2q33–q35; 600726
Акрокапитофеморальная дисплазия, аутосомно-рецессивная; ACFD; 607778	конусовидные эпифизы верхних конечностей и бедер	

незе и цитодифференцировке зубов (D'Souza et al., 1999).

Родственный остеобластному транскрипционный фактор, кодируемый гомологичным геном RUNX3, экспрессируется в лимфоидных и миелоидных клетках и является главным регулятором роста эпителия. Направленная инактивация гена Runx3 у мышей приводит к гиперплазии слизистой желудка за счет усиленной пролиферации эпителиальных клеток и подавления апоптоза. Эпителиальные клетки становятся устойчивы к рост-ингибирующему и апоптоз-стимулирующему действию трансформирующего фактора роста β (Li et al, 2002; Fukamachi, Ito, 2004). В 4-месячном возрасте у гомозиготных мутантов спонтанно возникают воспаления кишечника, сопровождающиеся лейкоцитарной инфильтрацией, гиперплазией слизистой, образованием лимфоидных кластеров и увеличением продукции IgA (Brenner et al., 2004). Кроме того, (Runx3–/–)-мыши склонны к воспалению легких. Это позволило авторам выдвинуть предположение о том, что недостаточность Runx3 может быть фактором риска развития бронхиальной астмы и, возможно, другой бронхолегочной патологии (Fainaru et al., 2004).

Представлены доказательства участия Runx2 и Runx3 в контроле пролиферации и созревания хондроцитов в период развития скелета (Yoshida et al., 2004). Одновременная инактивация у мышей генов Runx2 и Runx3 приводит к полному отсутствию дифференцировки хондроцитов и экспрессии хондроцит-специфического транскрипционного фактора Ihh. У двойных гетерозигот или гомозигот по одному из исследуемых генов наблюдается промежуточная степень дифференцировки хондроцитов и экспрессии Ihh. Укорочение длины конечностей также зависит от дозы Runx2 и Runx3.

Гены TWIST1 и TWIST2 кодируют транскрипционные факторы, участвующие в регуляции экспрессии Fgf-рецепторов — таблица 6.12. Эти факторы обладают антиостеогенными функциями. Их присутствие в период развития скелета подавляет функцию остеобластного транскрипционного фактора 2, так как экспрессия гена RUNX2 начинается только после завершения работы генов TWIST (Bialek et al., 2004). Присутствие продуктов генов TWIST необходимо в начале образования мезенхимы для морфогенеза нервной трубки. Мутации в гене TWIST1 идентифицированы у больных с *акроцефалосиндактилией 3 типа, или синдромом Сэтре-Чотзена* (Howard et al., 1997; El Ghouzzi et al., 1997). Выше мы уже писали о том, что в редких случаях это заболевание развивается вследствие присутствия в гетерозиготном состоянии делеции двух валинов в положении 269–270 Fgfr2 или активирующей мутации P250R в гене FGFR3. Гораздо чаще у больных обнаруживаются гетерозиготные мутации в гене TWIST1 (Howard et al., 1997; El Ghouzzi et al., 1997). В первых двух случаях мутации обладают доминантно-негативным эффектом, так как приводят к гиперактивации Fgf-рецепторов. Большая часть мутаций в гене TWIST1 сопровождаются преждевременной терминацией трансляции и образованием укороченного нефункционального белка. Среди них мажорной является T103X. По некоторым данным, примерно у трети больных присутствует специфи-

Таблица

Фенотипические особенности модельных линий мышей с мутациями в генах транскрипционных факторов, участвующих в морфогенезе соединительной ткани

Белок; ген	Мутация	Фенотип
Остеобластный транскрипционный фактор 2; RUNX2, OSF2, CBFA1	направленная инактивация гена Cbfa1 у мышей	неонатальная гибель от дыхательной недо точности, отсутствие оссификации скелет
	направленное введение гетерозиготной инактивирующей мутации в ген Cbfa1 мышей	фенотипические особенности, моделиру черепно-ключичную дисплазию; гипоплаз бов, обусловленная дефектами созревания
	генетическая линия мышей Ccd, полученная путем облучения и селекции	лобластов и одонтобластов
«Runt»-родственный транскрипционный фактор 3; RUNX3, CBFA3	направленная инактивация гена Runx3 у мышей	гиперплазия слизистой желудка за счет ус ной пролиферации эпителиальных клеток давления апоптоза, спонтанные воспалени кишечника и легких
Транскрипционный фактор Twist; TWIST1	направленная инактивация гена Twist1 у мышей	гомозиготы — гибель в эмбриогенезе, н щение нервной трубки; гетерозиготы — рующие по экспрессивности черепно-ли аномалии и дефекты конечностей, сход клиническими проявлениями синдрома ре-Чотзена
Транскрипционные факторы Twist 1 и Twist 2; TWIST1 и TWIST2	направленная инактивация генов Twist1 и Twist2 у мышей	преждевременная дифференцировка остео тов, повышенная экспрессия провоспали ных цитокинов, гибель в перинатальном в те от кахексии
Транскрипционные факторы Twist 1 или Twist 2 и остеобластный транскрипционный фактор 2; TWIST1 или TWIST2 и RUNX2	направленная инактивация генов Twist1 или Twist2 и Runx2 у мышей	нормальный фенотип
Транскрипционный фактор Msx2; MSX2	трансгенная экспрессия у мышей гена Msx2 с гетерозиготной мутацией P148H	краниосиностоз
	трансгенная гиперэкспрессия у мышей гена Msx2 дикого типа	краниосиностоз, аплазия оптического нер микрофтальмия
	трансгенная гиперэкспрессия у мышей гена Msx2 человека	перинатальная гибель, множественные но-лицевые аномалии (мандибулярная ги зия, незаращение нёба, колобома лица, эк фалия и др.); аплазия межтеменных ко уменьшение оссификации подъязычной к
	трансгенная гиперэкспрессия у мышей гена Msx2 человека с гетерозиготной мутацией P148H	
	направленная инактивация гена Msx2 у мышей	нарушение оссификации черепа и крупн верстия свода черепа, дефекты развития м менных, надзатылочной и эндохондральн стной ткани, зубов, волосяных фолликул ных желез; эписиндром
	гетерозиготная инактивация гена Msx2 у мышей	нормальный фенотип
Транскрипционный фактор Msx1; MSX1	направленная инактивация гена Msx1 у мышей	гиподонтия, искривление и утончение но пластинок
Транскрипционный фактор с ДНК-связывающим «paired»-доменом 9; PAX9	направленная инактивация гена Ihh у мышей	неонатальная гибель, тяжелые нарушен репно-лицевого и висцерального скелета новка развития зубов на стадии почки, не витие тимуса, паратиреоидных желез и производных глоточного кармана
Транскрипционный фактор Pax3 с ДНК-связывающим «paired»-доменом 3; PAX3	серия генетических линий мышей Splotch	дефекты нервной трубки

Белок; ген	Мутация	Фенотип
Транскрипционный фактор Mitf; MITF	генетическая линия мышей microphthalmia	депигментация радужки, внутреннего уха и кожи, микроофтальмия и ранняя глухота
	генетическая линия сирийского хомячка Wh	аномалии пигментации в сочетании с варьирующими нарушениями слуха с полудоминантным наследованием
Транскрипционный фактор Pax6; PAX6	генетическая линия мышей Sey	микроофтальмия
	гетерозиготы: Pax6+/–Sey	аниридия-подобная кератопатия с возраст-зависимой дегенерацией роговицы
	трансгенная линия мышей с гиперэкспрессией гена PAX6 человека	аномалии глаз, сходные с теми, которые наблюдаются у больных с дупликацией части хромосомы 11, включающей ген PAX6
	гетерозиготы: гиперэкспрессия PAX6/-Sey	нормальный фенотип
	генетическая линия крыс с микроофтальмией	микроофтальмия
	генетическая линия дрозофилы «eyeless»	анэнцефалия
«Pair»-подобный гомеодомен-содержащий транскрипционный фактор 2; PITX2	направленная инактивация гена Pitx2 у мышей	эмбриональная летальность в середине беременности, правосторонний легочный изомеризм, изменение положения сердца, недоразвитие передней доли гипофиза, нарушение морфогенеза зубов
Транскрипционный фактор forkheadC1; FOXC1	направленная инактивация гена Mf1 у мышей	перинатальная летальность, выраженная гидроцефалия, дефекты органа зрения, множественные скелетные аномалии
	селектированная генетическая линия мышей ch	аутосомно-рецессивная гидроцефалия, множественные врожденные пороки развития скелета и производных нервного гребня
	гетерозиготная инактивация гена Mf1 у мышей	варьирующие по экспрессивности аномалии передних сегментов глаз
	гетерозиготы ch/+	врожденная глаукома, множественные дефекты передних сегментов глаза, сходные с аномалиями Аксенфельда-Ригера
Транскрипционный фактор forkheadC2; FOXC2	гетерозиготная инактивация гена Mfh1 у мышей	дефекты передних сегментов глаз, сходные с аномалиями Аксенфельда-Ригера
Транскрипционный фактор Sox2; SOX2	селектированная генетическая линия мышей Lcc	полная потеря слуха, нарушения координации
	селектированная генетическая линия мышей Ysb	тяжелые дефекты слуха, нарушения координации
Транскрипционный фактор Sox9; SOX9	трансгенная линия мышей Odsex (Ods) с 150-кб инверсией, расположенной на расстоянии около 1 Мб порксимальнее гена Sox9	развитие у XX-мышей вторичных половых признаков самцов, стерильность, микроофтальмия, катаракта
Гомеодоменный транскрипционный фактор HoxA13; HOXA13	селектированная генетическая линия мышей hd	полудоминантная гиподактилия
Гомеодоменный транскрипционный фактор HoxD13; HOXD13	генетическая линия мышей spdh	тяжелые врожденные пороки развития конечностей, включающие полидактилию, синдактилию и брахидактилию; нарушения репродуктивной функции
Транскрипционный фактор Ihh; IHH	направленная инактивация гена Ihh у мышей	кольцевая форма поджелудочной железы

ческая внутригенная дупликация 21 нуклеотида, рекуррентное возникновение которой обусловлено структурными особенностями окружающей области (Rose et al., 1997). Этим же объясняются транслокационные формы заболевания. Точка разрыва транслокаций, расположенная в гене TWIST1, как правило, не затрагивает его кодирующей части (Rose et al., 1997). В этих случаях инактивирующее действие транслокаций связано с «эффектом положения». Относительно редкие миссенс-мутации нарушают ядерную локализацию транскрипционного фактора и его связывание с ДНК (El Ghouzzi et al., 2000). Таким образом, действие всех мутаций в гене TWIST1 обусловлено гаплонедостаточностью. Анализ дозы гена TWIST1, выполненный у 55 больных с клиническими проявлениями синдрома Сэтре-Чотзена, выявил у 6 пациентов делеции гена, а у двух — структурные перестройки (транслокации или инверсии), затрагивающие не менее 260 kb с 3'-конца гена (Cai et al., 2003a). У больных с делеционным вариантом синдрома наблюдалась задержка умственного развития. В области швов черепа больных с инактивирующими мутациями в гене TWIST1, в том числе с мажорной мутацией T103X, повышен уровень апоптоза остеобластов и остеоцитов (Yousfi et al., 2002). В клетках свода черепа, культивированных в среде с низким содержанием сыворотки, увеличивается частота фрагментации ДНК за счет повышения экспрессии инициирующих апоптоз каспаз и проапоптозных генов BAX и TNFA. Нейтрализация гиперпродукции Tnfα с помощью специфических антител снижает активность каспаз. Эти результаты доказывают антиапоптозную роль продукта гена TWIST1 в остеобластах костей свода черепа.

Инсерция одного нуклеотида в гене TWIST1, сопровождающаяся сдвигом рамки считывания, обнаружена у больных с *краниосиностозом Робинова-Сорауфа* (Kunz et al., 1999). Особенности лица больных с этим акроцефалосиндактилическим синдромом сходны с теми, которые характерны для больных с синдромом Сэтре-Чотзена, но в дополнение к этому у них необычно широкие большие пальцы стоп за счет частичной или полной дупликации дистальных фаланг. Напомним, что при синдроме Пфайффера дефекты, как правило, ограничиваются проксимальными фалангами пальцев. В другой семье с краниосиностозом Робинова-Сорауфа у больных была найдена небольшая инсерция в гене TWIST1, сопровождающаяся образованием нонсенс-кодона (Cai et al., 2003b). Таким образом, очевидно, что, по крайней мере, некоторые формы синдромов Сэтре-Чотзена и Робинова-Сорауфа являются аллельными заболеаниями, и эффект мутаций в гене TWIST1 объясняется гаплонедостаточностью. При исследовании молекулярно-генетических основ контроля черепно-лицевого развития была выделена цепочка из четырех главных генов, экспрессирующихся в такой последовательности: TWIST—FGFR2—FGFR1—RUNX2 (Wilkie, Morriss-Kay, 2001).

У трансгенных мышей с гетерозиготными инактивирующими мутациями в гене Twist1 при рождении наблюдаются варьирующие по экспрессивности черепно-лицевые аномалии и дефекты конечностей, сходные с клиническими проявлениями синдрома Сэтре-Чотзена — таблица 6.14 (Bourgeois et al., 1998). Гомозиготы погибают в эмбриогенезе, так как у них не происходит зарощения нервной трубки. У трансгенных мышей с инактивированным геном Twist2 повышена экспрессия провоспалительных цитокинов, в результате чего они погибают в перинатальном возрасте от кахексии (Sosic et al., 2003). Сходный фенотип наблюдается у двойных гетерозигот по генам Twist1 и Twist2. У них также происходит преждевременная дифференцировка остеобластов. В отличие от этого фенотип двойных гетерозигот по генам Twist1 и Runx2, либо Twist2 и Runx2 близок к норме. Это объясняется антиостеогенными функциями белков Twist, которые опосредуются доменом, получившим название Twist-бокс. При взаимодействии Twist-бокса с ДНК-связывающим доменом остеобластного транскрипционного фактора 2 происходит ингибирование функций Runx2 (Bialek et al., 2004).

Одна из клинических форм аутосомно-доминантного *краниосиностоза второго или бостоновского типа* обусловлена мутациями в гомеобоксном гене MSX2, экспрессирующемся в период эмбрионального и постнатального развития в остеобластах, расположенных по соседству от швов костей свода черепа (Li et al., 1993; Ma et al., 1996). *Краниосиностоз бостоновского типа* характеризуется полной пенетрантностью и варьирующей экспрессивностью. Черепные аномалии проявляются смещением нижней челюсти кзади, нависающим лбом, туррибрахицефалией, аномалией черепа типа трилистника либо трехдольчатого с краниосиностозом. У ряда пациентов наблюдаются патология органа зрения в виде миопии или гиперметропии, приступообразные головные боли. Интеллект не изменен. Клинически патология кистей и стоп отсутствует. В отдельных слу-

чаях рентгенографическое исследование выявляет укорочение первой метатарзальной кости.

Гены MSX принадлежат семейству гомеозисных генов HOX, впервые идентифицированных у дрозофилы — таблица 6.12. У всех исследованных больных с краниосиностозом бостоновского типа идентифицирована однотипная гетерозиготная миссенс-мутация P148H, сопровождающаяся заменой пролина на гистидин в 7 положении гомеодомена. Эта замена, не влияя на специфичность связывания гомеодоменного транскрипционного фактора Msx2 с ДНК, увеличивает его аффинитет по отношению к ДНК за счет повышения стабильности комплекса Msx2-ДНК. Таким образом, мутация P148H обладает доминантно-негативным эффектом. При обследовании более 180 больных с различными формами краниосиностоза никаких мутаций в гене MSX2 обнаружено не было, так что активация транскрипционного фактора Msx2 является нечастой причиной подобных дефектов развития черепа (Mavrogiannis et al., 2006).

Патологический эффект гиперактивации Msx2 подтверждается и в исследованиях, выполненных на трансгенных животных. Экспрессия гена Msx2 с гетерозиготной мутацией P148H, также как гиперэкспрессия гена Msx2 дикого типа, приводят к развитию краниосиностоза у трансгенных мышей — таблица 6.14 (Liu et al., 1995). У всех животных с гиперэкспрессией Msx2 наблюдается аплазия оптического нерва и микрофтальмия (Wu et al., 2003). В развивающейся сетчатке глаза снижен уровень пролиферации и увеличено число клеток, подвергающихся апоптозу. В оптическом пузырьке изменен характер экспрессии факторов роста и дифференцировки Bmp4 и Bmp7.

Наследование мышами трансгенного фрагмента ДНК, который мог включать как мутантный, так и нормальный ген MSX2 человека, приводило к перинатальной гибели животных и развитию множественных варьирующих по степени тяжести черепно-лицевых пороков, таких как мандибулярная гипоплазия, незаращение нёба, колобома лица, экзэнцефалия и др. (Winograd et al., 1997). У трансгенных мышей наблюдались аплазия межтеменных костей и уменьшение оссификации подъязычной кости. Эти пороки, затрагивающие ткани черепа-производные нервного гребня, очень напоминают эмбриональные пороки, развивающиеся у экспериментальных животных в результате тератогенного действия этанола или ретиноивой кислоты. По-видимому, строго сбалансированный уровень активности транскрипционного фактора Msx2 определяет равновесие между выживанием и апоптозом клеток-производных нервного гребня, и этот баланс необходим для нормального черепно-лицевого морфогенеза.

Гетерозиготные мутации в гене MSX2 обнаружены у больных с наследуемыми по аутосомно-доминантному типу *дефектами теменной кости 1 типа*, которые фенотипически проявляются овальными дефектами теменной кости, расположенными симметрично на каждой стороне стреловидного шва и отделенными друг от друга узким перешейком кости — таблица 6.13 (Wilkie et al., 2000). Размер дефектов кости с возрастом уменьшается. Goldsmith (1922) назвал эти изменения признаком Catlin. Это связано с тем, что он наблюдал 16 случаев данной патологии в 5 поколениях семейства Catlin. Заболевание характеризуется выраженной внутрисемейной вариабельностью и клинически может проявляться только аплазией скальпа, расщелиной губы и/или нёба, эпилептическими припадками либо аномалией зубов.

В одной семье у больных с теменными отверстиями идентифицирована 206-кб делеция, включающая весь ген MSX2. Другие мутации в гене MSX2 либо сопровождались преждевременной терминацией трансляции, либо снижали эффективность связывания Msx2 с ДНК. В другой семье на протяжении трех поколений наблюдали больных, у которых расширенные теменные отверстия сочетались с черепно-ключичной дисплазией. Причиной развития заболевания в данном случае является тетрануклеотидная дупликация в экзоне 2 гена MSX2 со сдвигом рамки считывания, формированием преждевременного стоп-кодона и полной инактивацией ДНК-связывающего гомеодомена (Garcia-Minaur et al., 2003). Введение в гомеодомен мышиного транскрипционного фактора Msx2 аминокислотных замен, гомологичных тем, которые были выявлены у больных с теменными отверстиями, приводит к уменьшению его ДНК-связывающей активности более чем на 85%. Таким образом, краниосиностоз бостоновского типа и дефектами теменной кости 1 типа являются аллельными заболеваниями, но в основе их развития лежат мутации с разным направлением действия. В первом случае — это активирующая мутация P148H, в то время как во втором случае эффект всех мутаций обусловлен гаплонедостаточностью. Очевидно, что доза Msx2 является критическим параметром для нормального развития черепа.

Направленная инактивация гена Msx2 у трансгенных мышей приводит к дефектам оссификации

черепа с крупными теменными отверстиями, обусловленным нарушением пролиферации предшественников остеоцитов — таблица 6.14 (Satokata et al., 2000). Межтеменные и надзатылочные кости маленькие и имеют аномальную форму. У (Msx2–/–)-мышей наблюдаются также сопутствующие дефекты в формировании эндохондральной кости, зубов, волосяных фолликул и грудных желез. В дальнейшем у мутантных мышей развиваются спонтанные эпилептиформные приступы, обусловленные аномалиями мозжечка. Очевидно, что экспрессия Msx2 необходима не только в период хондро- и остеогенеза, но также во многих других сайтах органогенеза. Гетерозиготные (Msx2+/–)-мыши не имеют видимых фенотипических аномалий.

Важную роль в контроле черепно-лицевого развития играет также гомеобоксный ген ALX4, кодирующий транскрипционный фактор с «aristaless»-подобным гомеодоменом. Гетерозиготные мутации в этом гене найдены у больных *дефектами теменной кости 2 типа,* сочетающимися иногда с мягкой лицевой дисморфией, а также широкими и короткими первыми пальцами кистей (Wuyts et al., 2000). Теменные отверстия — овальные дефекты теменных костей — являются характерной чертой хромосомного синдрома Потоцкого-Шафера, обусловленного делециями проксимальной части короткого плеча хромосомы 11. В районе, общем для всех этих делеций, локализован ген ALX4. Идентифицированные у больных мутации в гене ALX4 приводят к преждевременной терминации трансляции, либо затрагивают консервативные аминокислоты в гомеодомене. Все они снижают ДНК-связывающую активность транскрипционного фактора Alx4, и механизм их действия обусловлен гаплонедостаточностью. Дифференциальный диагноз между двумя типами этого заболевания, обусловленными мутациями в генах MSX2 и ALX4, основанный только на клинической картине, практически, невозможен.

Иной спектр патологии ассоциирован с мутациями в родственном MSX2 гомеобоксном гене MSX1, гомологичном гену Hox7 мыши — таблица 6.13. В дифференцирующихся клетках зубной и костной тканей выявлено присутствие антисмысловых РНК гена MSX1, количество которых обратно коррелирует с содержанием транскрипционного фактора Msx1 (Blin-Wakkach et al., 2001). Гиперэкспрессия смысловых и антисмысловых Msx1-РНК наблюдается также в культивируемой клеточной линии одонтобластов. Обратная регуляция экспрессии гена Msx1 в костной ткани ос
ществляется остеобластным транскрипционны
фактором 2 (Runx2 или Cfba1 — см. выше). Соо
ношение между смысловыми и антисмысловым
Msx1-РНК является важнейшим фактором контр
ля терминальной дифференцировки скелета. М
зенхимальная активация экспрессии Msx1, осущ
ствляемая костным морфогенетическим белко
Bmp4, индуцирует развитие передних зубов. О
новременно Bmp4 ингибирует экспрессию друг
го гомеобоксного гена Barx1, участвующего в ко
троле развития коренных зубов. Активация Bar
осуществляется фибробластным фактором роста
(Fgf8). Подавление в раннем эмбриогенезе мыш
активности Bmp4 с помощью экзогенного введ
ния антогониста ноггина приводит к эктопическ
экспрессии Barx1 и трансформации передних з
бов в коренные (Tucker et al., 1998).

Гетерозиготные мутации в гене MSX1 идент
фицированы у некоторых больных с *изолир
ванной расщелиной нёба и/или губы* (тип 5),
также с некоторыми вариантами *аутосомно-д
минантной гиподонтии с/или без расщели
нёба и/или губы*, которая может сочетаться с ди
плазией ногтей. Агенезия зубов является наи
лее частой аномалией, затрагивающей около 2(
всего населения. Олигодонтия определяется к
изолированная агенезия шести и более посто
ных зубов. Отсутствие менее шести зубов опре
ляется как гиподонтия. Агенезия зубов входи
структуру более чем 50 наследственных синд
мов, однако встречаются и несиндромальные ф
мы патологии, которые могут быть спорадичес
ми или семейными. Для разных классов зуб
описаны специфические семейные формы аге
зии. Наиболее часто подвержены агенезии зу
мудрости, затем верхние латеральные резцы, ли
нижние малые коренные зубы (премоляры). А
незии первых и вторых коренных зубов очень р
ки.

Гетерозиготная миссенс-мутация R31P в гом
домене Msx1 обнаружена у больных с агенези
вторых малых и третьих больших коренных зу
(Vastardis et al., 1996). Предполагается, что
мутация обладает доминантно-негативным эфф
том. Ассоциации гиподонтии верхних латера
ных резцов с мутациями в гене Msx1 не найден

Гетерозиготная нонсенс-мутация S202X в
меодомене Msx1 идентифицирована у боль
синдромом Виткопа, характеризующимся *ги
донтией в сочетании с дисплазией ногт*
(Jumlongras et al., 2001). Нонсенс-мутация в г
вом экзоне гена MSX1 идентифицирована у

членов одной семьи, 11 из которых имели агенезию зубов нижней челюсти и вторых премоляров верхней челюсти. У четырех больных диагностирована расщелина нёба, причем в одном случае она не сочеталась с дефектами зубов (Van den Boogaard et al., 2000). Сходные фенотипические особенности наблюдаются в трансгенной линии мышей с инактивированным геном Msx1 — таблица 6.14. Наряду с аномалиями зубов у мутантных животных могут присутствовать расщелина губы и нёба, а также искривления и истончения когтевых пластинок (Satokata, Maas, 1994).

Эти результаты послужили основанием для проведения комплексного молекулярного анализа гена MSX1 у 917 больных различного этнического происхождения с изолированной расщелиной нёба и/или губы (Jezewski et al., 2003). Патологические мутации были выявлены у 16 больных или в 2% случаев. 5 различных миссенс-мутаций, расположенных в консервативных районах гена, были найдены у 7 неродственных больных. В 4 случаях мутации оказались локализованы в регуляторных областях гена MSX1. Эти результаты необходимо учитывать при проведении медико-генетического консультирования, особенно в тех семьях, в которых наряду с подобными пороками наблюдается гиподонтия. Следует учитывать, что мутации в гене MSX1 нечасто встречаются при гиподонтии. Так, при молекулярном анализе экзона 2, кодирующего гомеодомен транскрипционного фактора Msx1, у 20 больных гиподонтией ни одной мутации не было найдено (Scarel et al., 2000). И только одна мутация в гене MSX1 обнаружена у 55 обследованных пациентов из 40 семей, в которых наблюдалась одновременная сегрегация по гиподонтии и расщелине губы и/или нёба (De Muynck et al., 2004).

При сравнении двух групп новорожденных с врожденными пороками развития было показано, что полиморфные мутации в гене MSX1 увеличивают риск развития патологии конечностей у плода при неблагоприятном течении беременности, обусловленном курением матери (Hwang et al., 1998). В первую группу сравнения вошли 34 ребенка с врожденными пороками развития конечностей, а во вторую 482 ребенка с другими изолированными дефектами. Оказалось, что у носителей редкого полиморфного аллеля в гене MSX1 риск развития разнообразных аномалий конечностей при курении беременной женщины увеличивается почти в 5 раз.

Другая генетическая форма *несиндромальной гиподонтии* и *аллельный ей вариант олигодонтии* обусловлены мутациями в гомеобоксном гене PAX9, кодирующем гомодимерный транскрипционный фактор с «pair»-подобным доменом и гомеодоменом — таблица 6.13 (Stockton et al., 2000; Das et al., 2002, 2003). Во всех этих случаях наблюдали аутосомно-доминантное наследование с варьирующей экспрессивностью и неполной пенетрантностью, составляющей около 90%. Спектр гетерозиготных мутаций в гене PAX9 достаточно широк от делеции всего гена, ассоциированной с тяжелой гиподонтией постоянных передних и коренных зубов, протяженной инсерции, создающей преждевременный стоп-кодон, микроделеций со сдвигом рамки считывания до нонсенс- и миссенс-мутаций, чаще всего локализованных в N-концевой области «pair»-подобного бокса. Все исследованные мутации в гене PAX9 нарушают связывание транскрипционного фактора с ДНК.

Трансгенные мыши с инактивированным геном Pax9 умирают вскоре после рождения от множественных врожденных пороков развития, включающих расщелину нёба, гипоплазию тимуса и паращитовидных желез, т. е. органов, являющихся производными глоточного кармана — таблица 6.14 (Peters et al., 1998). Во всех конечностях дополнительный преаксилярный палец был сформирован, но сгибатели пальцев стоп отсутствовали. Кроме того, наблюдались тяжелые черепно-лицевые, висцеральные и скелетные нарушения. Развитие всех зубов останавливалось на стадии почки. Доказано, что присутствие Pax9 необходимо для индукции мезенхимальной экспрессии BMP4, MSX1 и некоторых других генов. Очевидно, что Pax9 играет существенную роль в формировании многих органов и систем, а его экспрессия в раннем эмбриогенезе имеет определяющее значение для формирования зубов. Еще в двух гомеобоксных генах семейства PAX найдены мутации, ассоциированные с наследственными дисплазиями соединительной ткани — PAX3 и PAX6 — таблица 6.13. Мутации в гене PAX3 обнаружены у больных с *I и III типами синдрома Ваарденбурга,* сочетающего в себе лицевые и кожные аномалии с нарушениями пигментации и сенсоневральной тугоухостью (Tassabehji et al., 1992).

Основными клиническими проявлениями *синдрома Ваарденбурга* являются (рис. 6.7, наблюдение врача-генетика, к.м.н. Марковой Т. Г.) телекант, синофриз, парциальный альбинизм, нередко седая прядь над областью лба, гетерохромия радужки, лейкодермия, кохлеарная тугоухость, дистопия слезных желез и гиперплазия корня носа.

Первый тип заболевания отличается от *второго* наличием дистопии и бокового смещения внутреннего угла глазной щели. Однако клиническая картина обоих типов весьма схожа, а имеющиеся расчетные индексы не всегда информативны (Reynolds et al., 1995). В связи с этим, не удивительно, что мутации в гене PAX3 находят у больных с клиническим диагнозом синдрома Ваарденбурга II типа (Tassabehji et al., 1993). При *третьем типе* заболевания характерные клинические проявления синдрома Ваарденбурга сочетаются с аномалиями верхних конечностей типа гипоплазии скелетно-мышечной системы, сгибательных контрактур, синостоза костей запястья и синдактилии. Данный тип синдрама Ваарденбурга может наследоваться как по аутосомно-доминантному, так и аутосомно-рецессивному типу. Описано несколько родственных семей разного этнического происхождения, в которых родители, несущие идентичные гетерозиготные миссенс-мутации в гене PAX3, имели мягкие клинические проявления синдрома Ваарденбурга I типа, а у их гомозиготных детей была тяжелая форма заболевания III типа (Zlotogora et al., 1995; Wollnik et al., 2003).

У некоторых больных синдром Ваарденбурга сочетается с мягкими проявлениями дефектов незаращения нервной трубки. В связи с этим был осуществлен молекулярный анализ гена PAX3 у 39 пациентов *с семейными формами дефектов незаращения нервной трубки* (Hol et al., 1995). У одного больного с люмбосакральным менингомиелоцеле была обнаружена делеция 5 нуклеотидов в 5 экзоне гена PAX3, сопровождающаяся преждевременной терминацией трансляции и элиминацией гомеодомена.

В одной семье у матери и двух ее детей наблюдали отсутствие или гипоплазию носовых костей и верхней челюсти, маленький острый нос с тонкими ноздрями, тугоподвижность лучезапястных суставов, ульнарную девиацию пальцев, глазной гипертелоризм, укорочение век и тяжелую сенсоневральную тугоухость (Sommer et al., 1983). Заболевание получило название *черепно-лицевой синдром с глухотой и дефектами верхних конечностей.* У всех больных в этой семье идентифицирована гетерозиготная миссенс-мутация N47K в гене PAX3 (Asher et al., 1996). Интересно, что другая замена в этом же положении транскрипционного фактора (N47H) найдена у больного синдромом Ваарденбурга III типа. Эти два синдрома хотя и имеют общие клинические черты, но все же заметно отличаются друг от друга.

Тип II синдрома Ваарденбурга генетически ге терогенен. Установлено, что *тип IIA синдром Ваарденбурга* обусловлен мутациями в гене гомс димерного транскрипционного фактора MITF, ин рающего ключевую роль в меланогенезе. Транс крипционный фактор Pax3 в норме трансактивиру ет промотор гена MITF. Продукт гена MITF, в свою очередь, трансактивирует ген тирозиназы — ключевого фермента меланогенеза, участвующего в дифференцировке меланоцитов. Отсутствие диф ференцированных меланоцитов приводит к депиг ментации кожи, волос и глаз, а также к наруше нию слуховой функции улитки, так как меланоциты являются нормальными компонентами внутреннего уха, включая сосудистые полоски. Большинство идентифицированных у больных мутаций в гене PAX3 затрагивают «pair»-домен или гомеодомен, снижают их ДНК-связывающую активность и препятствуют тем самым трансактивации гена MITF (Fortin et al., 1997). Не исключено, что оба эти домена не являются функционально независимыми, но связывают ДНК посредством кооперативных взаимодействий. Таким образом, в основе этиологии синдрома Ваарденбурга лежат нарушения меланогенеза. В гене MITF идентифицированы разнообразные мутации, но все они, по-видимому, нарушают образование гомодимера и снижают трансактивационную способность транскрипционного фактора Mitf (Tassabehji et al., 1994a; 1995).

В редких случаях мутации в гене MITF приводят к клинике *альбинизма, сочетающегося с глухотой*, — заболевание, получившее название *синдрома Тиетца* (Smith et al., 2000). При скрининге мутаций в генах PAX3 и MITF, проведенном у 134 пациентов со слухо-пигментными заболеваниями, такими как синдром Ваарденбурга, нейральная кристопатия, мутации были найдены в 20 из 25 семей с синдромом Ваарденбурга I типа и в одной из двух семей с III типом заболевания. У всех больных со II типом синдрома Ваарденбурга (23 чел.), а также нейральными кристопатиями (36 чел.) анализируемые мутации отсутствовали (Tassabehji et al., 1995). Авторы считают, что только около 20% синдрома Ваарденбурга II типа обусловлены мутациями в гене MITF.

В генетической линии мышей Splotch-delayed, использованной в качестве модели дефектов нервной трубки (NTD), найдена миссенс-мутация в гене Pax3, снижающая ДНК-связывающую активность «pair»-домена и гомеодомена — таблица 6.14 (Tassabehji et al., 1994b). В нескольких других аллельных вариантах Splotch идентифицирова-

ны делеции, затрагивающие «pair»-домен мышиного гена Pax3, а также сплайсинговые мутации (Epstein et al., 1991, 1993). Делеция 3 нуклеотидов в мышином гене mi, гомологичном гену MITF человека, идентифицирована в генетической линии microphthalmia, характеризующейся отсутствием пигментации в радужке глаза, внутреннем ухе и коже в сочетании с микрофтальмией и ранней глухотой (Motohashi et al., 1994). Гомологичная делеция, сопровождающаяся отсутствием одного из 4 соседних аргининов в основном домене транскрипционного фактора Mitf, идентифицирована у больных синдромом Ваарденбурга II типа, клинические проявления которого в большей степени напоминали синдром Тиетца — альбинизм, сочетающийся с глухотой (Tassabehji et al., 1995).

В генетической линии сирийского хомячка Wh, в которой гетерозиготы имеют аномалии пигментации в сочетании с варьирующими нарушениями слуха, а гомозиготы полностью депигментированы и не имеют слуха, идентифицирована нонсенс-мутация в гене Mitf (Hodgkinson et al., 1998). Мутантная мРНК дестабилизирована, и транслирующийся с нее укороченный полипептид не способен к димеризации и связыванию с ДНК. Этим и объясняется наблюдаемый фенотип животных, моделирующий синдром Ваарденбурга II типа.

Мутации в гене PAX6, кодирующем «pair»-подобный гомеодоменный транскрипционный фактор, участвующий в контроле эмбриогенеза органа зрения, идентифицированы у больных с различными формами аутосомно-доминантных офтальмопатий с перекрывающимися спектрами клинических проявлений — таблица 6.13. Это *аниридия, тип II, аномалия Петерса, кератит, гипоплазия роговицы, эктопия зрачка, билатеральная аномалия диска зрительного нерва, колобома зрительного нерва и колобома глаз* (Jordan et al., 1992; Hanson et al., 1994, 1999; Mirzayans et al., 1995; Azuma et al., 1996, 2003).

Аниридия, тип II — это разной степени выраженности гипоплазия либо отсутствие радужки. В ряде случаев имитирует колобому радужки. В диагностике помогает диафаноскопия глазного дна со щелевой лампой. Нередко сопровождается снижением остроты зрения.

Аномалия Петерса характеризуется лейкомой роговой оболочки, отсутствием задней части стромы роговицы и десцеметовой мембраны, а также различными аномалиями радужки и хрусталика, которые прикрепляются к центральной части задней поверхности роговой оболочки.

Кератит — рецидивирующее воспаление роговицы, обусловленное поражением ее стромы и сосудов.

Гипоплазия роговицы — уменьшение размера роговицы со снижением остроты зрения и врожденным нистагмом.

Эктопия зрачка — врожденная семейная мальформация органа зрения, характеризующаяся смещением зрачков от их нормального центрального расположения. Дифференциальный диагноз следует проводить с другими сходными заболеваниями — эктопией хрусталика и зрачка (225200), птозом, косоглазием и эктопией зрачка (178330), при которых некоторые больные родственники пробандов, вследствие неполной пенетрантности, могут иметь только эктопию зрачка.

Гипоплазия диска зрительного нерва, билатеральная — может встречаться изолированно или быть составной частью целого спектра анатомических и функциональных аномалий, включающих в себя частичную или полную агенезию прозрачной перегородки, дефекты мозга, структурные или функциональные нарушения гипофиза.

Колобома зрительного нерва, билатеральная — расщепление зрительного нерва, ассоциированное с наличием серьезных макулярных изменений.

Глазная колобома — врожденная аномалия, обусловленная дефектом закрытия эмбриональной щели зрительного тракта. Наиболее часто встречается колобома радужки (чаще нижней части), сосудистой оболочки глаза и сетчатки.

Подавляющее большинство мутаций в гене PAX6, идентифицированных у больных с аниридией, приводят к преждевременной терминации трансляции и образованию укороченного нефункционального белка. Из них около 30% составляют небольшие делеции и инсерции, 20% — нарушают процесс сплайсинга и около 50% — это нонсенс-мутации (Prosser, van Heyningen, 1998). Доля миссенс-мутаций у больных аниридией не превышает 2%, и они, как правило, нарушают ДНК-связывающую способность «pair»-домена или гомеодомена. Относительно большое число мутаций в гомеобоксе гена PAX6 объясняется гипермутабильностью CpG динуклеотида в 240 кодоне. Основной механизм действия всех этих мутаций связан с гаплонедостаточностью.

В одной семье наблюдали одновременную сегрегацию по двум наследственным офтальмопатиям (Glaser et al., 1994). У одного из супругов была аниридия, а у второго — более мягкий синдром, включающий врожденную билатеральную катарак-

ту и поздно дебютирующую дистрофию роговицы глаза. Каждое из этих заболеваний было обусловлено одной из нонсенс-мутаций в кодонах 103 и 353 соответственно. Первая мутация приводила к преждевременной терминации трансляции в N-концевом домене, тогда как вторая — только в С-конце транскрипционного фактора Pax6. Этим и объясняется разный характер течения заболеваний у супругов. Ребенок в этой семье унаследовал обе мутации и оказался компаунд-гетерозиготой. У него наблюдались тяжелые врожденные пороки развития ЦНС, черепно-лицевые и глазные аномалии.

Миссенс-мутации в гене PAX6 чаще обнаруживаются у больных с изолированными формами аномалий Петерса, гипоплазией роговицы, эктопией зрачка, глазной колобомой, билатеральной гипоплазией или колобомой зрительного нерва. В некоторых случаях эти заболевания могут в разных комбинациях сочетаться у одного и того же больного или сопровождаться врожденной катарактой. В основе развития подобных синдромов, также как кератита, могут лежать более тяжелые сплайсинговые мутации.

Гомозиготные мутации в гомологичном гене Pax6 обнаружены в трех независимо полученных генетических линиях мышей Sey — «small eye» — таблица 6.14 (Hill et al., 1991). Фенотип гетерозиготных животных Pax6+/–Sey очень напоминает кератопатии человека, обусловленные мутациями в гене PAX6 (Ramaesh et al., 2003). У (Pax6+/–Sey)-мышей нарушена функция стволовых клеток костного мозга, повышена ломкость эпителия, а с возрастом развивается дегенерация роговицы в результате ухудшения процессов заживления повреждений, обусловленных неблагоприятными внешнесредовыми воздействиями. Таким образом, эта линия мышей является адекватной моделью аниридии и сопутствующих ей аномалий роговицы. При гиперэкспрессии гена PAX6 человека у трансгенных мышей развиваются аномалии глаз, сходные с теми, которые наблюдаются у больных с дупликацией части хромосомы 11, включающей ген PAX6 (Schedl et al., 1996). Потомство от скрещивания трансгенных мышей, экспрессирующих ген PAX6 человека, с мышами линии Sey не имеет видимых фенотипических аномалий.

Гомозиготная делеция 600 нуклеотидов в гене Pax6 найдена также в генетической линии крыс с фенотипом «маленькие глаза» (Matsuo et al., 1993). Показано, что у мутантных зародышей этой линии нарушена миграция клеток нервного гребня из переднего отдела среднего мозга. Интересно подчеркнуть, что фенотип линии дрозофилы «eyeless» (безглазость) обусловлен мутациями в гене ey, гомологичном PAX6 (Quiring et al., 1994). Таким образом, несмотря на большие различия в морфологии и характере развития глаз насекомых и позвоночных, генетическая система контроля эмбриогенеза органа зрения остается достаточно консервативной в процессе эволюции.

Транскрипционный фактор TCF8, специфический ингибитор интерлейкина 2 Т-лимфоцитов, участвует также в регуляции экспрессии гена COL4A3. Ген TCF8 активно экспрессируется в роговице глаза — таблица 6.12. Гетерозиготные мутации в гене TCF8, приводящие к сдвигу рамки считывания, обнаружены у больных с *полиморфной задней дистрофией роговицы 3 типа* — таблица 6.13 (Krafchak et al., 2005). Это редкое заболевание, характеризующееся метаплазией и чрезмерно быстрым ростом эндотелия клеток роговицы. В норме он состоит из одного слоя клеток, которые после завершения развития теряют свой митотический потенциал. При данной нозологической форме эпителий становится многослойным, дополнительно содержит десмосомы, тонофиломенты и ворсинки. Кроме того, в задних отделах роговицы при исследовании глазного дна со щелевой лампой выявляются вакуоли, иногда переходящие на радужку и другие близлежащие структуры глаза. Все эти аномалии увеличивают риск развития глаукомы (Heon et al., 1995). Клинические проявления патологии даже в пределах одной семьи чрезвычайно вариабельны — от тяжелых форм с прогредиентным течением до бессимптомных вариантов. Заболевание чаще всего начинается во втором или третьем десятилетиях жизни. Отличительной особенностью 3 типа полиморфной дистрофии роговицы глаза является видимая выступающая ретрокорнеальная мембрана. Примерно у половины больных с этой патологией выявляются мутации в гене TCF8. При этом в эндотелиуме роговицы глаза наблюдается эктопическая экспрессия гена COL4A3, которая, по мнению ряда авторов, и является причиной развития дистрофических процессов.

У больных с *полиморфной дистрофией роговицы глаза 1 типа* обнаруживаются гетерозиготные миссенс-мутации в гомеобоксном гене VSX1 или RINX, кодирующем гомеодомен-содержащий транскрипционный фактор, ответственный за развитие органа зрения (Heon et al., 2002). Продукт гена VSX1 — ядерный белок внутреннего слоя сетчатки, принадлежащий к субсемейству

«pair»-подобных гомеодоменных транскрипционных факторов, участвующих в черепно-лицевом развитии и формировании органа зрения. Гетерозиготные миссенс-мутации в гене VSX1 обнаружены также у больных с другой формой дистрофии роговицы, характеризующейся ее прогрессирующим истончением, выпячиванием и потерей остроты зрения — *кератоконусом* (Heon et al., 2002). В странах Западного мира это заболевание является основным показанием для трансплантации роговицы. Таким образом, полиморфная дистрофия роговицы глаза 1 типа и кератоконус являются аллельными заболеваниями. Идентифицированные у больных мутации либо затрагивают ДНК-связывающий гомеодомен, либо расположены в соседних районах. В одной семье 4 сибса с классической формой полиморфной дистрофии роговицы оказались гетерозиготными носителями мутации G160D. У одной из этих сибсов родилась девочка с очень тяжелой формой заболевания, которой уже в возрасте 3 месяцев была сделана трансплантация роговицы. Оказалось, что этот ребенок является компаунд-гетерозиготой по двум миссенс-мутациям в гене VSX1 — G160D и P247R. Последнюю мутацию девочка унаследовала от своего отца, не имевшего никаких клинических проявлений дистрофии роговицы (Heon et al., 2002).

Мутации в гене другого «pair»-подобного гомеодоменного транскрипционного фактора «bicoid»-типа, участвующего в развитии окулярной системы — PITX2, ответственны за целую серию аллельных синдромов, имеющих в своей структуре дефекты, чаще всего, задних сегментов глаз. Это *синдром Ригера, тип I или иридогониодисгенез с соматическими аномалиями, иридогониодисгенез II типа, кольцевой дермоид роговицы и аномалии Петерса* (Semina et al., 1996; Alward et al., 1998; Doward et al., 1999; Xia et al., 2004).

Синдром Ригера, тип I характеризуется помутнением и уменьшением размеров роговицы, гипоплазией радужки, передними синехиями. Дополнительно у больных выявляются лицевые дисморфии (гипоплазия верхней челюсти, короткий фильтр, низко расположенная, пухлая нижняя губа и умеренный прогнатизм), зубные аномалии (микродонтия, гиподонтия, конусовидная форма), пупочные грыжи в неонатальном периоде, а у взрослых мужчин — паховые грыжи и гипоспадия. В ряде случаев наблюдается стеноз анального отверстия.

Иридогониодисгенез II типа проявляется гипоплазией радужки и ранним началом глаукомы. В основе заболевания лежит нарушение дифференцировки клеток нервного гребня.

Кольцевой дермоид роговицы — это двусторонний дермоид кольцевидной формы, располагающийся на роговице и коъюнктиве.

Аномалия Петерса характеризуется центрально расположенной лейкомой, дефектом заднего отдела стромы роговицы и десцементной мембраны, а также разной степенью выраженности изменениями радужки и хрусталика.

Спектр мутаций, идентифицированных в гене PITX2, достаточно разнообразен, хотя каких-либо специфичных особенностей для каждого из перечисленных выше заболеваний выявить не удается. Большинство мутаций затрагивают гомеодомен и нарушают связывание транскрипционного фактора с ДНК. Механизм их действия объясняется гаплонедостаточностью. Степень снижения ДНК-связывающей активности при разных мутациях варьирует в пределах 10-кратной у больных с гетерозиготной миссенс-мутацией V45L до более чем 100-кратной при дупликации 7aaDup (Priston et al., 2001). Нарушение ДНК-связывающей активности коррелирует с тяжестью клинических проявлений заболевания. У больных с наиболее тяжелой формой синдрома Ригера трансактивирующая способность Pitx2 полностью подавлена. Описаны транслокационные варианты этого заболевания, при которых точки разрыва в длинном плече хромосомы 4 расположены вне гена PITX2 на расстояниях от 5 до 65 кб проксимальнее него. Не исключено, что в этой области локализован специфический энхансерный или хроматин-организующий элемент (Flomen et al., 1998). В одной китайской семье наблюдали 21 больного с кольцевым дермоидом роговицы. У 17 из них была идентифицирована гетерозиготная миссенс-мутация R62H (Xia et al., 2004).

Гиподонтия, часто сопутствующая синдрому Ригера, по-видимому, объясняется нарушением регуляции экспрессии гена DLX2, служащего одной из мишеней Pitx2 (Espinoza et al., 2002). DLX2 кодирует гомеобоксный транскрипционный фактор, участвующий в развитии переднего головного мозга. Экспрессия этого гена необходима для нормального черепно-лицевого развития и формирования зубов. В редких случаях больные синдромом Ригера не имеют аномалии зубов. Показано, что идентифицированные у них мутации не нарушают связывания Pitx2 с регуляторным элементом промоторной области гена DLX2, от-

ветственным за его активацию. И наоборот, мутантный Pitx2, присутствующий у больных синдромом Ригера в сочетании с дефектами развития зубов, не способен трансактивировать ген DLX2. В самом гене DLX2 мутаций, ассоциированных с наследственными заболеваниями человека, до сих пор не найдено. Однако трансгенная инактивация гомологичного гена у мышей приводит к гибели мутантных гомозигот в первый день после рождения. У них наблюдаются аномальная дифференцировка интернейронов в обонятельной луковице и расщелина нёба, обусловленные нарушением морфогенеза скелетных структур черепа, формирующихся из проксимальных отделов первой и второй жаберных дуг (Qiu et al., 1995).

Инактивация гена Pitx2 у мышей сопровождается эмбриональной летальностью в середине беременности — таблица 6.14. При этом у мутантных зародышей наблюдаются многочисленные пороки развития, включая дефекты перегородок и праворасположенное сердце, правосторонний легочный изомеризм, задержку развития переднего отдела гипофиза и морфогенеза зубов (Lin et al., 1999; Lu et al., 1999). Эти фенотипические особенности мутантных гомозигот доказывают критическую роль Pitx2 в контроле лево-правосторонней асимметрии.

Другая группа сходных аутосомно-доминантных болезней с поражением переднего сегмента глаза обусловлена мутациями в гене FOXC1 или FKHL7. FOXC1 кодирует транскрипционный фактор с характерным 100-аминокислотным ДНК-связывающим доменом, гомологичным гомеозисному гену forkhead дрозофилы. Впервые ген FOXC1 был идентифицирован в области 6p25 в точках разрывов небольших структурных аномалий, выявленных у двух пациентов с *первичной врожденной глаукомой* (Nishimura et al., 1998). Одновременно мутации в гене FOXC1 были найдены у больных с аномалиями *Ригера, Аксенфельда и гипоплазией радужки*. В дальнейшем были идентифицированы многочисленные мутации в гене FOXC1 у больных с *дефектом передней камеры глаз*, который проявляется нарушением формирования переднего сегмента глаза, *аномалией Ригера без внеглазных проявлений, гипоплазией радужки и глаукомой* (Mears et al., 1998; Nishimura et al., 1998, 2001). В эту же группу входит *иридогониодисгенез 1 типа*, характеризующийся гипоплазией радужки, изменением положения угла нижней челюсти и ювенильной глаукомой, что является следствием аномальной миграции клеток нервного гребня, принимающ участие в формировании переднего отдела глаза

Идентичная миссенс-мутация F112S в ге FOXC1 была независимо идентифицирована у ждого из неродственных больных с иридогони дисгенезом, синдромом Ригера и аномали Петерса. Значительная часть мутаций в ге FOXC1 сопровождается преждевременной терм нацией трансляции и образованием укороченно белка, не содержащего ДНК-связывающе «forkhead»-домена. Миссенс-мутации, как пра ло, приводят к замене консервативных аминоки лот в этом же домене. В двух семьях обнаруже микродупликация области 6p25, включающей г FOXC1. Таким образом, как гаплонедостат ность, так и увеличение дозы гена FOXC1 мог явиться причиной развития дефекта передней к меры глаз.

Биохимический анализ пяти мутантных вариа тов Foxc1 с заменами аминокислот, гомологичн ми тем, которые были идентифицированы у бол ных с аномалиями Ригера, показал, что конформ ционная структура и ядерная локализац транскрипционного фактора не нарушены (Salee et al., 2001). Однако все исследованные мутац снижают трансактивационную способность Foxc При этом некоторые мутации (S82T, S131L) нар шают ДНК-связывание, тогда как другие (F112S I126M) не влияют на этот процесс. Таким обр зом, очевидно, что функции ДНК-связывания трансактивации в «forkhead»-домене транскрипц онного фактора Foxc1 разделены. При продолж нии этих исследований было показано, что эффе миссенс-мутаций в гене FOXC1 может бы обусловлен нарушением ядерной локализаци конформации белка, отсутствием или снижени эффективности ДНК-связывания, но конечным р зультатом всегда является нарушение трансакт вационной функции транскрипционного факто Foxc1 (Saleem et al., 2003).

Трансгенные мыши с инактивированным генс Mf1, гомологичным гену FOXC1 человека, умир ют при рождении — таблица 6.14. Как правило, них находят выраженную гидроцефалию, дефе развития органа зрения и множественные скеле ные аномалии (Kume et al., 1998). Мезенхимал ные клетки гомозиготных мутантов плохо дифф ренцируются в культуре и не отвечают на стим ляцию Bmp2 или Tgfβ1. Гетерозиготы Mf1+/ имеют варьирующие по экспрессивности аном лии передних сегментов глаз — уменьшение ил отсутствие канала Шлеммана, аномальное разв тие трабекулярной сетчатой структуры, гипопл

зию радужки, строго эксцентричное расположение зрачков, смещение линии Швальбе при нормальном внутриглазном давлении (Smith et al., 2000). Диаметр коллагеновых волокон в пораженных глазах некоторых животных снижен наполовину. Наблюдаются нарушения строения коллагеновых и эластических волокон, свидетельствующие об аномалиях в синтезе или организации внеклеточного матрикса.

Гомозиготная нонсенс-мутация в гене Mf1 найдена в селектированной генетической линии мышей ch с аутосомно-рецессивной гидроцефалией, сопровождающейся множественными врожденными пороками развития скелета и тканей-производных нервного гребня (Hong et al., 1999). У (ch+/–)-гетерозигот развиваются глаукома и множественные дефекты передних сегментов глаза, сходных с аномалиями Ригера.

Гетерозиготные мутации в родственном гене FOXC2 идентифицированы у больных с различными аутосомно-доминантными формами *синдромальной лимфедемы* — таблица 6.13. В ряде случаев эта патология сочетается с *двойным рядом ресниц, расщелиной нёба, птозом и желтыми ногтями* (Fang et al., 2000; Bell et al., 2001; Finegold et al., 2001).

Синдром лимфедема-дистихиаз проявляется лимфедемой конечностей, вариабельным возрастом начала заболевания, двойным рядом роста ресниц. Дополнительно выявляют дефекты сердечно-сосудистой системы, расщелины нёба, экстрадуральные кисты и светобоязнь, что объясняют плейотропным действием гена. Иногда заболевание проявляется водянкой плода, гигромой, арахноидальными кистами и расщелиной нёба.

Лимфедема наследственная, II типа, или синдром Меэйджа, проявляется отеком живота и нижних конечностей, которые появляются в пубертатном периоде.

При *синдроме лимфедемы и птоза* минимальными диагностическими признаками являются лимфедема нижних конечностей и птоз.

Синдром лимфедемы и желтых ногтей характеризуется значительным замедлением роста ногтей, которые имеют изогнутую форму и желтоватый оттенок. В большинстве случаев ногти ломкие, как правило, в одном или более ногтях наблюдается онихолизис. Обычно лимфедема начинается в нижних конечностх, затем отек распространяется на гениталии, верхние конечности, лицо и голосовые связки. Лимфангиографические исследования выявляют признаки первичной гипоплазии лимфатической системы.

Транскрипционный фактор Foxc2 также содержит ДНК-связывающий «forkhead»-домен. Предполагается, что Foxc2 играет ключевую роль в регуляции метаболизма адипоцитов. Основной тип мутаций в гене FOXC2 — это небольшие делеции, инсерции и дупликации, приводящие к сдвигу рамки считывания. Очень редкие миссенс-мутации, как правило, снижают трансактивационную способность Foxc2. Таким образом, действие всех мутаций в гене FOXC2 обусловлено гаплонедостаточностью. Каких-либо особенностей в спектре мутаций, идентифицированных у больных с различными клиническими формами лимфедемы, не выявлено.

В одной семье на протяжении 3 поколений наблюдали шестерых больных с синдромом лимфедема-дистихиаз (Yildirim-Toruner et al., 2004). У всех больных была выявлена инсерция одного нуклеотида в 1006 позиции гена FOXC2. В добавление к этому у четверых больных развилось заболевание почек, а у троих — сахарный диабет II типа. Оказалось, что все члены этой семьи являются гомозиготами по Т аллелю 512C-T полиморфизма, расположенного в 5'-нетранслируемой области гена FOXC2. Этот полиморфизм в некоторых популяциях ассоциирован с повышенной чувствительностью к инсулину. Не исключено, что сочетание двух мутаций в гене FOXC2, одна из которых приводит к сдвигу рамки считывания, а другая влияет на характер экспрессии гена, является генетическим фактором риска болезни почек и сахарного диабета.

Трансгенные мыши с гетерозиготной инактивацией гена Foxc2 имеют такой же фенотип, как мыши Mf1+/– (см. выше), т. е. варьирующие по экспрессивности аномалии передних сегментов глаз, сходные с аномалиями Ригера — таблица 6.14 (Smith et al., 2000).

Рассмотрим теперь наследственные заболевания соединительной ткани, обусловленные мутациями в генах семейства SRY-содержащих гомеодоменных транскрипционных факторов Sox — таблица 6.12. Все Sox-белки содержат ДНК-связывающий домен, известный как HMG-бокс. HMG-бокс Sox-белков впервые был идентифицирован в Y-специфическом факторе детерминации пола, кодируемом геном SRY. У большинства млекопитающих развитие вторичных мужских половых признаков инициируется экспрессией локализованного в Y-хромосоме гена SRY, активирующего каскад других генов, работа которых необходима для образования яичек из недифференцированных половых гонад плода.

Мутации в гене SOX2, избирательно экспрессирующемся в нервной системе, идентифицированы у больных *первичной билатеральной анофтальмией или тяжелой билатеральной микроофтальмией* — редкой наследственной структурной аномалией глаз — таблица 6.13 (Fantes et al., 2003). *Синдром билатеральной анофтальмии* может сочетаться с легкими лицевыми дисморфиями, эпиприпадками, дефектами слуха, задержкой умственного развития, связанной с мальформацией височных отделов мозга, изменениями мышечного тонуса, свидетельствующими об умеренной дисфункции базальных ганглиев, недостаточным ростом и аномалией развития мужской половой сферы.

Первыми генетическими нарушениями, идентифицированными у нескольких неродственных больных с билатеральной анофтальмией, были делеции и сбалансированные реципрокные транслокации, затрагивающие цитогенетическую область 3q27, в которой локализован ген SOX2 (Chitayat et al., 1996; Driggers et al., 1999). При молекулярном анализе этого гена у 4 из 35 больных были идентифицированы возникшие de novo гетерозиготные мутации, сопровождающиеся преждевременной терминацией трансляции (Fantes et al., 2003). Наличие подобных гетерозиготных мутаций в гене SOX2 у больных анофтальмией или тяжелой билатеральной микроофтальмией подтверждено и в ряде других исследований (Ragge et al., 2005; Hagstrom et al., 2005). В редких случаях у этих больных выявлются гетерозиготные миссенс-мутации, затрагиваюшие HMG-бокс гена SOX2.

В двух селектированных генетических линиях мышей с нарушениями слуха и координации — Lcc и Ysb — найдено полное отсутствие или снижение уровня экспрессии гена Sox2, соответственно — таблица 6.14 (Kiernan et al., 2005). У Lcc/Lcc мышей полная потеря слуха связана с отсутствием просенсорного домена внутреннего уха, обусловленного нарушением дифференцировки волосковых или поддерживающих клеток улитки. У Ysb/Ysb мышей тяжелые нарушения слуха вызваны аномалией развития сенсорного эпителия с дезорганизацией волосковых клеток. Эти дефекты, выявленные в двух генетических линиях мышей, хорошо коррелируют с уровнем экспрессии гена Sox2 и доказывают его участие в регуляции развития внутреннего уха.

В регуляции экспрессии коллагена II типа принимает участие продукт гена SOX9, также принадлежащий семейству гомеодоменных транскрипционных факторов Sox. Ген SOX9 является прямой мишенью продукта гена SRY, и потому он играет одну из ведущих ролей на пути половой дифференцировки. Трансактивирующие функции Sox9 связаны с С-концевым доменом, получившим название домена транскрипционной активации. В период хондрогенеза SOX9 коэкспрессируется совместно с геном COL2A1, который, в свою очередь, является мишенью для продукта гена SOX9. Регуляторная последовательность, необходимая для хондроцит-специфической экспрессии COL2A1, локализована в первом интроне этого гена и является высоко консервативной (Bell et al., 1997). Именно с этой последовательностью связывается Sox9. Мутации в этой области гена COL2A1 у трансгенных мышей нарушают его хондроцит-специфическую экспрессию. Экспрессия SOX9 в первичных хондроцитах и мезенхимальных клетках также регулируется фибробластными факторами роста (Murakami et al., 2000). В зонах роста эндохондральной кости хондрогенная активность транскрипционного фактора Sox9 индуцируется белком, родственным паратиреоидному гормону — Pthrp (Huang et al., 2001).

Мутации в гене SOX9 идентифицированы у больных с аутосомно-доминантной *кампомелической дисплазией* — таблица 6.13. Это заболевание характеризуется врожденными деформациями длинных трубчатых костей, а также другими пороками развития скелета и некоторых других систем (Foster et al., 1994). Caffey (1947) сообщил о врожденном скелетном синдроме, сопровождающемся пренатальным искривлением и утолщением длинных трубчатых костей, а также множественными кожными перетяжками укороченных верхних и нижних конечностей. Термин кампомелическая (скрученная, греч.) карликовость был предложен Maroteaux и др. (1971) и основан на резком искривлении у больных нижних конечностей, особенно голени. Характерны резкое уменьшение и гипоплазия нижнего отдела лопаток, укорочение таза и позвоночника, отсутствие патологии ребер, черепно-лицевые аномалии (ращелина нёба, микрогнатия, плоское лицо, глазной гипертелоризм). Большинство пациентов умирает в неонатальном периоде от респираторного дистресс-синдрома. У некоторых наблюдаются жесткие, «непослушные» волосы, а серьезные аномалии шейного отдела позвоночника могут имитировать шейный птеригиум.

Очевидно, что в основе молекулярной этиологии скелетных аномалий в данном случае лежат нарушения Sox9-опосредуемой регуляции экс-

прессии гена COL2A1 в период хондрогенеза. Это подтверждается и характером выявляемых у больных мутационных повреждений транскрипционного фактора Sox9. Так, большинство мутаций в гене SOX9 сопровождается преждевременной терминацией трансляции и отсутствием С-концевого домена транскрипционной активации. Реже при данной патологии встречаются миссенс-мутации, которые также нарушают связывание транскрипционного фактора Sox9 с ДНК. Многие больные с кампомелической дисплазией несут сбалансированные хромосомные транслокации или инверсии с точками разрыва в районах, окружающих или включающих ген SOX9 (Wagner et al., 1994).

Около трети мужчин, страдающих кампомелической дисплазией, имеют варьирующие по экспрессивности дефекты развития вторичных половых признаков. У многих из них может наблюдаться полная реверсия пола вплоть до женского фенотипа (Wagner et al., 1994). Эти аномалии обусловлены нарушением функций Sox9, связанных с детерминацией пола. В период половой дифференцировки в мужских генитальных гребнях происходит SRY-опосредуемая активация экспрессии гена SOX9, в то время как в женских гонадах она подавляется. Эти различия определяются влиянием на активность промотора гена SOX9 небольшой регуляторной последовательности, расположенной в районе от 193 до –73 нуклеотида (Kanai, Koopman, 1999). При делеции этого района половые и тканеспецифические различия в характере экспрессии гена SOX9 исчезают. Предполагается, что промоторная регуляторная последовательность находится под контролем позитивных и негативных энхансерных элементов, расположенных вне гена SOX9. В пользу этого предположения свидетельствуют результаты обследования больных кампомелической дисплазией, несущих сбалансированные транслокации или инверсии, затрагивающие цитогенетическую область локализации гена SOX9. Оказалось, что во многих подобных случаях точки разрыва в длинном плече хромосомы 17 располагаются проксимальнее гена SOX9 и не нарушают его кодирующей области, но, по-видимому, затрагивают соответствующие энхансерные элементы.

Это согласуется с результатами исследований, проведенных на линии мышей Odsex (Ods), в которой наблюдается микрофтальмия в сочетании с катарактой, и XX-самки развиваются как стерильные самцы — таблица 6.14 (Bishop et al., 2000). Половые фенотипические аномалии (XX-Ods+/–)-мышей обусловлены тем, что в период эмбриогенеза в их гонадах не происходит подавления экспрессии гена Sox9, активируемой геном Sry. Оказалось, что мыши линии Ods являются гетерозиготными носителями 150-кб инверсии, расположенной проксимальнее гена Sox9 на расстоянии около 1 Мб. По-видимому, эта инверсия затрагивает регуляторный элемент, ответственный за избирательную репрессию гена Sox9 в половых гонадах XX-самок. Полученные результаты подтверждают репрессионную модель детерминации пола у млекопитающих.

Гетерозиготные мутации в гомеобоксном гене HOXA13 идентифицированы у больных редким аутосомно-доминантным *синдромом аномалии кистей, стоп и гениталий (HFG-синдром)* — таблица 6.13 (Mortlock, Innis, 1997; Goodman et al., 2000). *HFG-синдром* характеризуется маленькими размерами стоп с необычно короткими и аномальными большими пальцами, короткими пятыми пальцами кистей с клинодактилией. Рентгенографические исследования выявляют укорочение первой метакарпальной и метатарзальной фаланги, синостоз трапециевидной и ладьевидной костей запястья и сращение клиновидной и ладьевидной костей стоп. У женщин выявляется удвоение генитального трактата, включая продольную вагинальную перегородку. Ультрасонография визуализирует одну, но двурогую матку с двойной шейкой. У мужчин наблюдается укорочение полового члена, «шалевидная мошонка», а вряде случаев — гипоспадия.

Наряду с нонсенс-мутациями, частыми при этом синдроме являются экспансии несовершенного тринуклеотидного повтора, локализованного в первом экзоне гена HOXA13. Этот повтор кодирует полиаланиновый трек, состоящий из 18 аминокислотных остатков. У больных из трех разных неродственных семей величина этого трека была увеличина до 24, 26 и 27 аланинов соответственно (Goodman et al., 2000; Utsch et al., 2002; Debeer et al., 2002). Один из членов последней семьи, в которой на протяжении трех поколений наблюдали больных с HFG-синдромом, женился на пациенте другой семьи, в которой наблюдалась сегрегация по мягкой форме синполидактилии, обусловленной присутствием гетерозиготной миссенс-мутации в гене HOXA13. Дочь этих супругов, унаследовавшая обе мутации, имела более тяжелую форму HFG-синдрома по сравнению с каждым из ее родителей.

Вновь возникшая миссенс-мутация в гомеобоксе гена HOXA13 идентифицирована у больных синдромом *преаксилярного дефицита, постак-*

силярной полидактилии и гипоспадии в семье, впервые описанной Гуттмахером (Guttmacher, 1993; Innis et al., 2002). Это заболевание получило эпонимное название — *синдром Гуттмахера.* Данная нозологическая форма характеризуется преаксилярным дефицитом (укорочением больших пальцев кистей), клинобрахидактилией пятого пальца, постаксилярной полидактилией и гипоспадией. Большие пальцы стоп гипоплазированы, а вторые — имеют одну фалангу и лишены ногтей, что никогда не встречается при описанном выше HFG-синдроме. Оказалось, что многие члены этой семьи являются гетерозиготными носителями еще одной мутации — делеции двух нуклеотидов в промоторной области гена HOXA13. Сама по себе эта делеция никак себя не проявлет, но при сочетании с вновь возникшей миссенс-мутацией усиливает ее патологический эффект.

В селектированной генетической линии мышей Hd с полудоминантно наследуемой гиподактилией идентифицирована 50-нуклеотидная делеция в первом экзоне гена Hoxa13, возникшая за счет неравного кроссинговера между тринуклеотидными повторами — таблица 6.14 (Mortlock et al., 1996).

Мутации в другом родственном гомеобоксном гене HOXD13 идентифицированы у больных с аутосомно-доминантной *синдактилией II типа,* называемой также *синполидактилией* — таблица 6.13 (Akarsu et al., 1996; Goodman et al., 1998). *Синдактилия II типа* обычно характеризуется синдактилией третьих и четвертых пальцев кистей и стоп, сочетающейся с полной или частичной полидактилией четвертого пальца кисти и пятого пальца стопы. В первом экзоне гена HOXD13 также содержится несовершенный тринуклеотидный повтор, кодирующий полиаланиновый трек, в норме состоящий из 15 аминокислотных остатков. Частой мутацией в гене HOXD13 является экспансия этого трека до 24 аланинов. Впервые подобная мутация, возникшая за счет дупликации 27 нуклеотидов между 14-м и 15-м аланиновыми кодонами, была найдена у больных с синдактилией II типа в двух неродственных турецких семьях (Akarsu et al., 1996). Показано, что в одной из этих семей величина экспансии сохранялась неизменной, по крайней мере, на протяжении 7 поколений в течение более чем 150 лет. Аналогичная мутация найдена у больных синполидактилией в трех датских семьях (Kjaer et al., 2005). Использование мышиных моделей позволило доказать, что пенетрантность и тяжесть проявления синполидактилии прямо коррелирует с протяженностью полиаланинового трека (Goodman et al., 1997).

Гетерозиготная дупликация 21 нуклиотида районе тринуклеотидного повтора гена HOXD кодирующего полиаланиновый трек и сопровс дающаяся его экспансией до 22 аланинов, иден фицирована у больных *синдактилией V типа* изолированной семье, проживающей на одном островов Дании (Kjaer et al., 2005). Впервые э семья была описана в 1932 году (Kemp, Ra 1932). В ней на протяжении 5 поколений наблю ли больных синдактилией 3 и 4 пальцев рук, со тающейся в некоторых случаях с их костным у воением. Для каждой из двух описанных выше д намических мутаций, приводящих к увеличени длины полиаланинового трека в транскрипцис ном факторе HoxD13 до 24 и 22 аминокислотны остатков соответственно, характерна выраженн варьирующая экспрессивность. Одна и та же мут ция может быть идентифицирована у больных легкой унилатеральной синдактилией и гораз более тяжелыми аномалиями конечностей, пр чем эти больные могут принадлежать как к одно так и к разным семьям. Наиболее вероятным явл ется доминантно-негативный механизм действ динамических мутаций в гене HOXD13, связа ный с появлением у мутантного транскрипционн го фактора с удлиненным полиаланиновым трекс нового агрессивного свойства.

В ряде семей с классичискими формами аут сомно-доминантной синдактилии II типа идент фицированы делеции и сплайсинговые мутации гене HOXD13, сопровождающиеся преждевреме ной терминацией трансляции (Goodman et al 1998). Миссенс-мутации в гене HOXD13 у таки больных очень редки. Показано, что одна и них — R298W — приводит к дестабилизации ком плекса гомеодомена с ДНК (Debeer et al., 2002 Механизм действия этих мутаций обусловлен га лонедостаточностью. Таким же эффектом облада ют миссенс-мутации в экзоне 2 гена HOXD13, ко торые гораздо чаще обнаруживаются у больны *брахидактилией E, D* или *смешанного тип* (Johnson et al., 2003).

Брахидактилия E характеризуется укорочени ем пальцев за счет уменьшения размеров метакар пальных и метатарзальных костей.

Брахидактилия D диагностируется при выяв лении у больных коротких и широких терминал ных фаланг больших пальцев кистей и стоп.

Фенотипической и генетической моделью син полидактилии человека является линия мыше spdh со спонтанно возникшей дупликацией 2 нуклеотида в гомологичном гене Hoxd13 в рай оне, кодирующем полиаланиновый трек — табли

ца 6.14 (Johnson et al., 1998). У гомозиготных мутантов наблюдаются тяжелые врожденные пороки развития всех четырех конечностей, включающие полидактилию, синдактилию и брахидактилию. Кроме того, у них отсутствуют препуциальные железы, и самцы spdh/spdh не скрещиваются. Таким образом, линия мышей spdh является удобной моделью не только для изучения взаимодействия Hox-генов и их белковых продуктов в процессе развития конечностей, но и для анализа репродуктивной функции и полового поведения самцов. Фенотип мутантных гомозигот в линии spdh гораздо более тяжелый по сравнению с фенотипом трансгенных мышей с инактивированным геном Hoxd13. Эти результаты еще раз подтверждают доминантно-негативный эффект динамических мутаций в гене транскрипционного фактора HoxD13.

Гетерозиготные миссенс-мутации в гене транскрипционного фактора IHH, участвующего в регуляции пролиферации и созревания хондроцитов, идентифицированы у больных *брахидактилией 1A типа* (Gao et al., 2001). IHH (indian hedgehog) относится к генам сегментной полярности, имеющим гомологию с геном hedgehog, впервые описанным у дрозофилы. Ihh отвечает за контроль лево-правой асимметрии и детерминацию полярности в клетках ЦНС, сомитов, конечностей и скелета.

Брахидактилия типа А характеризуется укорочением, главным образом, средних фаланг. При *брахидактилии типа А1* отмечается преимущественное укорочение проксимальных фаланг больших пальцев кистей и стоп. Средние фаланги всех пальцев рудиментарно изменены или синостозированы с терминальными фалангами. Все мутации в гене IHH локализованы в области, кодирующей N-терминальный сигнальный домен, и затрагивают высоко консервативные аминокислоты.

В дальнейшем гомозиготные миссенс-мутации в той же области гена IHH были обнаружены у больных аутосомно-рецессивной *акрокапитофеморальной дисплазией* (Hellemans et al., 2003). *Акрокапитофеморальная дисплазия* проявляется разной степени выраженности постнатальным нанизмом, макроцефалией, узкой грудной клеткой, сочетающейся в ряде случаев с килевидной дефомацией грудины и брахидактилией. Интеллект больных не изменен. Особую значимость в диагностике приобретают данные рентгенографического обследования длинных трубчатых костей верхних конечностей и проксимальных отделов бедер, которые выявляют конусовидную форму эпифизов и преждевременный эпиметафизарный синостоз костей, являющиеся основной причиной задержки роста у этих больных. Конусовидная форма эпифизов с разной экспрессивностью наблюдается и в костях, образующих локтевые, коленные и голеностопные суставы. С возрастом, по мере закрытия зон роста, конусовидность эпифизов проходит. Тела позвонков этих больных имеют слегка овоидную форму

Причины разного клинического проявления мутаций в гене IHH до сих пор не ясны. Ген IHH в норме экспрессируется в прегипертрофических хондроцитах хрящевых элементов, где он регулирует скорость гипертрофной дифференцировки. В периартикулярном перихондриуме этот транскрипционный фактор индуцирует экспрессию белка, родственного паратиреоидному гормону (Pthrp), который, в свою очередь, опосредует влияние Ihh на конденсацию, рост и дифференцировку хряща. Ген IHH экспрессируется в почках и печени (Marigo et al., 1995). Гомозиготная инактивация гена Ihh у мышей в 42% случаев приводит к развитию кольцевидной поджелудочной железы (Hebrok et al., 2000).

6.5. РЕЗЮМЕ

В настоящее время в 19 генах трансформирующих и фибробластных факторов роста, а также взаимодействующих с ними антагонистов и рецепторов идентифицированы мутации, ассоциированные с 52 наследственными заболеваниями. С таким же количеством других наследственных заболеваний ассоциированы мутации в 19 генах транскрипционных факторов. Для 23 из этих 38 заболеваний характерен множественный аллелизм. Максимальное количество заболеваний (9–10), обусловленных мутациями в одном и том же гене, характерно для генов рецепторов 2 и 3 фибробластных факторов роста, а также для гена транскрипционного фактора Pax6. 6 различных заболеваний связаны с мутациями в каждом из генов FGFR1 и CDMP1. От 4 до 5 аллельных заболеваний ассоциированы еще с 6 генами. Мутации в каждом из остальных 12 генов приводят к двум аллельным заболеваниям. С другой стороны, не менее 6 клинически сходных состояний могут быть обусловлены мутациями в генах рецепторов как первого, так и второго типов фибробластных и трансформирующих факторов роста, а также в генах хрящ-производного морфогенетического белка или его рецептора. Такой сложный характер наследования затрудняет дифференциальную диагно-

стику заболеваний, которая во многих случаях становится возможной только с привлечением данных молекулярно-генетического обследования.

Рассматриваемые в данной главе группы морфогенетических белков участвуют в генетическом контроле развития всех типов соединительной ткани. Поэтому не удивительно, что классы наследственных заболеваний, вызванных мутациями в соответствующих генах, перекрываются с классами наследственных коллагенопатий, а также дисплазий соединительной ткани, обусловленных генетическими дефектами неколлагеновых белков внеклеточного матрикса — таблица 6.15. Среди них значительную долю составляют скелетные дисплазии, включающие различные варианты *хондродисплазии и карликовости*, которые, также как в первых двух случаях, носят четко выраженный плейотропный характер. К подобным состояниям приводят, в частности, мутации в гене хрящевого морфогенетическиого белка, рецепторов костных морфогенетических белков и фибробластных факторов роста. Мутации же в гене трансформирующего фактора роста Tgfβ1 и его рецептора 2 приводят к *марфаноидному фенотипу.*

Особенностью скелетных дисплазий, связанных с мутациями в генах морфогенетических белков, является большое количество заболеваний, патогенетическую основу которых составляют *синостозы.* Это *краниосиностозы*, часто сочетающиеся со слиянием/укорочением/удлинением метакарпальных фаланг кистей и стоп — *акроцефалосиндактилии*, изолированные *брахидактилии и синдактилии,* а также *множественный синостоз, гиперостоз и склеростеоз.* Различные формы краниосиностозов примерно в равной степени связаны с мутациями в генах рецепторов фибробластных факторов роста и в генах транскрипционных факторов. Часто они ассоциированы с нарушением транскрипционного контроля при развитии конечностей. В то же время различные наследственные варианты множественного синостоза обусловлены мутациями в генах антагонистов Tgfβ-подобных костных морфогенетических белков. Выше мы уже отмечали, что разные мутации в одном и том же гене морфогенетического белка могут приводить к различным нозологически самостоятельным заболеваниям, составляющим единую аллельную серию. Это особенно справедливо в отношении генов рецепторов фибробластных факторов роста, аномальная работа которых у разных пациентов может быть причиной развития тяжелой хондродисплазии, акроцефалосиндактилии или изолированной брахидактилии. Особую группу заболеваний, обусловленных мутациями в генах транскрипционных факторов, составляют синдромы Ваарденбурга, при которых невыраженная скелетная дисплазия сочетается с *нарушением пигментации* и *дефектами слуха.*

Большая группа заболеваний, ассоциированных с мутациями в генах морфогенетических белков, относится к группе *офтальмопатий.* Целая серия аллельных вариантов *дистрофии роговицы глаза* вызвана доминантными мутациями в гене TGFBI, индуцируемом Tgfβ1. Остальные офтальмопатии обусловлены мутациями в генах транскрипционных факторов, избирательно экспрессирующихся в тканях глаза. Для генов транскрипционных факторов также характерен множественный аллелизм. Так, например, различные мутации в гене транскрипционного фактора Pax6 могут приводить к девяти клинически самостоятельным наследственным болезням глаз, проявления которых варьируют от аниридии до врожденной колобомы или катаракты. В отличие от заболеваний, обусловленных нарушением работы рецепторов трансформирующих или фибробластных факторов роста, генетические дефекты транскрипционных факторов чаще наблюдаются у больных с изолированной, а не синдромальной патологией. Мутации в генах транскрипционных факторов, участвующих в генетическом контроле развития зубов, приводят к наследственным формам *гиподонтии или олигодонтии,* которые иногда могут сочетаться с *расщелиной губы и нёба* или *дисплазией ногтей.*

Наследственные заболевания с *геморрагическим синдромом и аневризмой аорты* развиваются вследствие мутаций в генах рецепторов трансформирующих факторов роста бета, а различные варианты *геморрагической телеангиэктазии* обусловлены нарушением работы Tgfβ-связывающего белка и активинового рецептора эндотелия.

В заключение хочется еще раз подчеркнуть, что мы не претендуем на полноту описания всех наследственных дисплазий соединительной ткани, обусловленных генетическими нарушениями морфогенеза, и заранее ограничили себя анализом только тех систем, которые играют определяющую роль в генетическом контроле развития всех типов тканей, включая соединительную.

Ниже представлены фенотипы некоторых из наблюдаемых нами пациентов с синдромами множественных врожденных пороков развития, обусловленных нарушением морфогенеза соединительной ткани.

Таблица 6.15

Основные нозологические формы наследственных заболеваний, обусловленных мутациями в генах морфогенетических белков соединительной ткани

нические ния	Нозологическая форма	Ген	Белок
ия	Акромезомелическая хондродисплазия Хантера-Томпсона; хондродисплазия Гребе	CDMP1, хрящ-производный фактор роста и дифференцировки 5	хрящевой морфогенетический белок
	Акромезомелическая хондродисплазия с аномалиями гениталиев	BMPR1B, рецептор IB костных морфогенетических белков	рецептор костных морфогенетических белков
	Остеоглофоническая дисплазия	FGFR1, рецептор фибробластных факторов роста 1	рецепторы фибробластных факторов роста
	Ахондроплазия; гипохондроплазия; скелетная дисплазия с темным акантозом; танатоформная дисплазия, тип 1; тип 2; скелетная дисплазия Сан Диего	FGFR3, рецептор фибробластных факторов роста 3	
	Кампомелическая дисплазия	SOX9, транскрипционный фактор Sox9	транскрипционные факторы
ий фенотип	Диафизарная дисплазия, болезнь Камурати-Энгельманна	TGFB1, трансформирующий фактор роста β, 1	Tgfβ1
	Синдром Марфана, тип II	TGFBR2, рецептор 2 трансформирующих факторов роста бета	рецептор Tgfβ
ия, ым	Синдром множественного синостоза, тип 1; симфалангизм, проксимальный; синдром предплюсно-запястного синостоза; синдром анкилоза стремечка без симфалангизма	NOG, ноггин	антагонист Tgfβ-подобных костных морфогенетических белков
	Склеростеоз; генерализованный кортикальный гиперостоз ван Бучема	SOST, склеростин, антагонист Tgfβ	антагонист Tgfβ-подобных костных морфогенетических белков
	фибулярная гипоплазия и комплексная брахидактилия, синдром Ду Пан; симфалангизм, проксимальный	CDMP1, хрящ-производный фактор роста и дифференцировки 5	хрящевой морфогенетический белок
	Синдром аномалии кистей, стоп и гениталий, HFG-синдром; преаксилярный дефицит, постаксилярная полидактилия и гипоспадия, синдром Гуттмахера	HOXA13, транскрипционный фактор HoxA13	транскрипционные факторы
	Брахидактилия, тип D; тип E; синдактилия, тип II, синполидактилия с аномалиями стоп; синдактилия, тип V	HOXD13, транскрипционный фактор HoxD13	
	Брахидактилия, тип 1A; Акрок апитофеморальная дисплазия	IHH, транскрипционный фактор Ihh	

Основные клинические проявления	Нозологическая форма	Ген	Белок
Акроцефалало-синдактиия, краниосиностоз	Акроцефалосиндактилия, тип 5, синдром Пфайффера; синдром Джексона-Вейса; синдром Антлея-Бикслера, тригоноцефалия, несиндромальная	FGFR1, FGFR2, рецепторы 1, 2 фибробластных факторов роста	рецепторы фибробластных факторов роста
	Черепно-лицевой дизостоз, синдром Крузона; скафоцефалия; краниосиностоз, несиндромальный, уникоронарный	FGFR2, рецептор 2 фибробластных факторов роста	
	Краниосиностоз, несиндромальный, коронарный, синдром Муенке; передний плагиоцефалический синостоз; синдром Крузона с темным акантозом	FGFR3, рецептор 3 фибробластных факторов роста	
	Акроцефалосиндактилия, тип 1, синдром Апера; Беаре-Стевенсона синдром	FGFR2, FGFR3, рецептор 2 фибробластных факторов роста	
	Акроцефалосиндактилия, тип 3, синдром Сэтре-Чотзена	TWIST1, транскрипционный фактор Twist	транскрипционные факторы
	акроцефалосиндактилия Робинова-Сорауфа		
	Краниосиностоз 2, бостоновского типа; расширенные теменные отверстия, тип 1	MSX2, транскрипционный фактор Msx2	
	Расширенные теменные отверстия, тип 2	ALX4, транскрипционный фактор aristaless4	
	Черепно-ключичная дисплазия	RUNX2, остеобластный транскрипционный фактор 2	
	Синдром Ваарденбурга, тип I; тип III, с аномалиями верхних конечностей; черепно-лицевой синдром с глухотой и дефектами рук	PAX3, транскрипционный фактор Pax3	
	Синдром Ваарденбурга, тип IIA	MITF, транскрипционный фактор Mitf	
Офтальмопатия	Дистрофия роговицы глаза, гранулярная Гренува, тип I; Рейса-Буклерса, тип I; Тила-Бенке, тип II; решетчатая, тип I и IIIA; Авеллино	TGFBI, кератоэпителин	белок, индуцируемый Tgfβ1
	Аплазия протоков слезных и слюнных желез	FGF10, фибробластный фактор роста 10	фибробластный фактор роста

Основные клинические проявления	Нозологическая форма	Ген	Белок
	Синдром Ригера, тип 1, Аксенфельда-Ригера; иридогониодисгенез, тип 2; аномалии Петерса; кольцевой дермоид роговицы	PITX2, транскрипционный фактор 2	транскрипционные факторы
	Первичная глаукома; мезенхимальный дизгенез переднего сегмента глаза; аномалии Ригера, Аксенфельда, Аксенфельда-Ригера; иридогониодисгенез, тип 1; аномалия Петерса	FOXC1, транскрипционный фактор forkheadC1	
	Дистрофия роговицы, полиморфная задняя, тип 3	TCF8, транскрипционный фактор Tcf8	
	Дистрофия роговицы, полиморфная задняя, тип 1; кератоконус	VSX1, транскрипционный фактор внутреннего слоя сетчатки	
	Анофтальмия, первичная, билатеральная	SOX2, транскрипционный фактор Sox2	
	Дефекты нервной трубки, семейные	PAX3, транскрипционный фактор Pax3	
	Аниридия, тип II; аномалия Петерса; кератит; гипоплазия роговицы с предстарческой катарактой; эктопия зрачка; колобома глазная; колобома зрительного нерва, билатеральная; гипоплазия зрительного нерва, билатеральная; катаракта, врожденная, билатеральная	PAX6, транскрипционный фактор Pax6	
Аномалии развития зубов	Гиподонтия с расщеплением или без расщепления губы и нёба; дисплазия ногтей с гиподонтией, синдром Виткопа; расщелина губы и нёба, изолированная, тип 5	MSX1, транскрипционный фактор Msx1	транскрипционные факторы
	Гиподантия несиндромальная; олигодонтия несиндромальная	PAX9, транскрипционный фактор Pax9	
Патология сосудов, геморрагический синдром	Синдром аневризмы аорты Лоеса-Диетза	TGFBR1; TGFBR2, рецептор 1, 2 трансформирующих факторов роста бета	рецепторы Tgfβ
	Расслаивающаяся аневризма грудного отдела аорты, тип 3	TGFBR2, рецептор 2 трансформирующих факторов роста бета	
	Легочная гипертензия, первичная	BMPR2, рецептор II костных морфогенетических белков	
	Телеангиэктазия наследственная геморрагическая, Ослера-Рендю-Вебера болезнь, тип 1	ENG, эндоглин	Tgfβ-связывающий белок эндотелия

Основные клинические проявления	Нозологическая форма	Ген	Белок
	Синдром Ригера, тип 1, Аксенфельда-Ригера; иридогониодисгенез, тип 2; аномалии Петерса; кольцевой дермоид роговицы	PITX2, транскрипционный фактор 2	транскрипционные факторы
	Первичная глаукома; мезенхимальный дизгенез переднего сегмента глаза; аномалии Ригера, Аксенфельда, Аксенфельда-Ригера; иридогониодисгенез, тип 1; аномалия Петерса	FOXC1, транскрипционный фактор forkheadC1	
	Дистрофия роговицы, полиморфная задняя, тип 3	TCF8, транскрипционный фактор Tcf8	
	Дистрофия роговицы, полиморфная задняя, тип 1; кератоконус	VSX1, транскрипционный фактор внутреннего слоя сетчатки	
	Анофтальмия, первичная, билатеральная	SOX2, транскрипционный фактор Sox2	
	Дефекты нервной трубки, семейные	PAX3, транскрипционный фактор Pax3	
	Аниридия, тип II; аномалия Петерса; кератит; гипоплазия роговицы с предстарческой катарактой; эктопия зрачка; колобома глазная; колобома зрительного нерва, билатеральная; гипоплазия зрительного нерва, билатеральная; катаракта, врожденная, билатеральная	PAX6, транскрипционный фактор Pax6	
Аномалии развития зубов	Гиподонтия с расщеплением или без расщепления губы и нёба; дисплазия ногтей с гиподонтией, синдром Виткопа; расщелина губы и нёба, изолированная, тип 5	MSX1, транскрипционный фактор Msx1	транскрипционные факторы
	Гиподантия несиндромальная; олигодонтия несиндромальная	PAX9, транскрипционный фактор Pax9	
Патология сосудов, геморрагический синдром	Синдром аневризмы аорты Лоеса-Диетза	TGFBR1; TGFBR2, рецептор 1, 2 трансформирующих факторов роста бета	рецепторы Tgfβ
	Расслаивающаяся аневризма грудного отдела аорты, тип 3	TGFBR2, рецептор 2 трансформирующих факторов роста бета	
	Легочная гипертензия, первичная	BMPR2, рецептор II костных морфогенетических белков	
	Телеангиэктазия наследственная геморрагическая, Ослера-Рендю-Вебера болезнь, тип 1	ENG, эндоглин	Tgfβ-связывающий белок эндотелия

Основные клинические проявления	Нозологическая форма	Ген	Белок
	Телеангиэктазия наследственная геморрагическая, Ослера-Рендю-Вебера болезнь, тип 2	ACVRLK1, подобная рецептору активина киназа 1	активиновый рецеп эндотелия
	Тромбоцитопеническая пурпура, синдром Шульмана-Упшау	ADAMTS13, дизинтегриновая металлопротеаза	металлопротеаза, ю ющая в расщеплен тора Виллебранда
	Синдром лимфедема-дистихиаз; лимфедема наследственная, тип II, синдром Меиге; лимфедема и птоз; лимфедема и желтые ногти	FOXC2, транскрипционный фактор forkheadC2	транскрипционный
Рахит, эктопическая кальцификация	Гипофосфатемический рахит; кальциноз, опухолевидный с гипофосфатемией	FGF23, фибробластный фактор роста 23	фибробластный фа ста, участвующий болизме фосфата и витамина Д



Рис. 6.1. Больная Н., 10 мес. Диагноз: Акроцефалосиндактилия, синдром Пфайффера

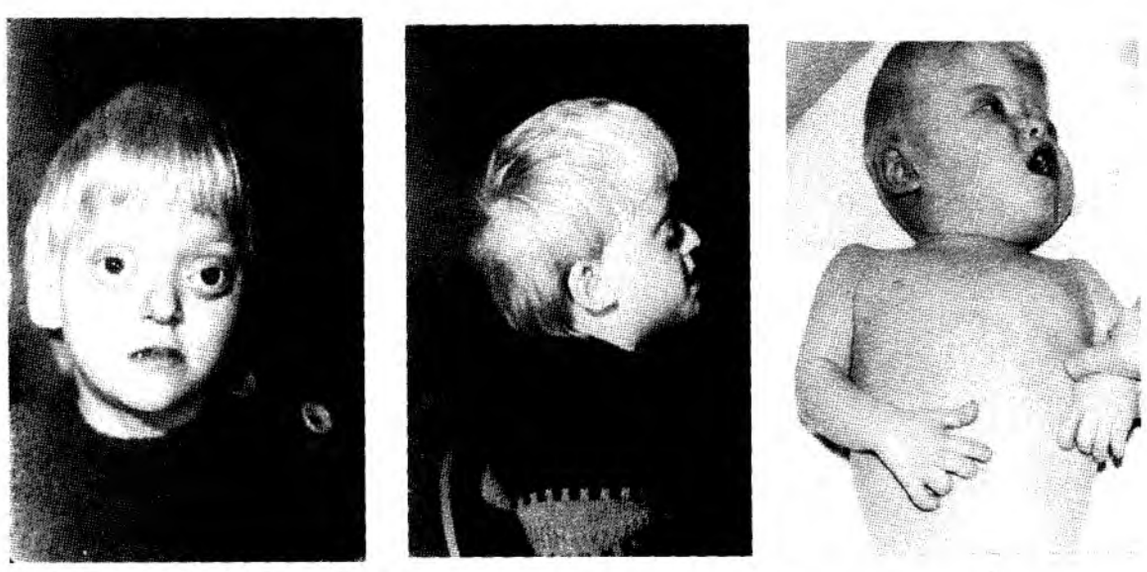

а *б*

Рис. 6.2. *а*) Больная С., 4-х лет. Диагноз: Краниофациальный дизостоз, болезнь Крузона; *б*) Больной К., 1 г. 8 мес. Диагноз: Краниофациальный дизостоз, болезнь Крузона.

Сопутствующая патология: ВПС. Синего типа. Болезнь Фалло. Тяжелая релативная анемия



Рис. 6.3. *а*, *б* – Фенотипы больных с акроцефалосиндактилией 1 типа, синдромом Апера

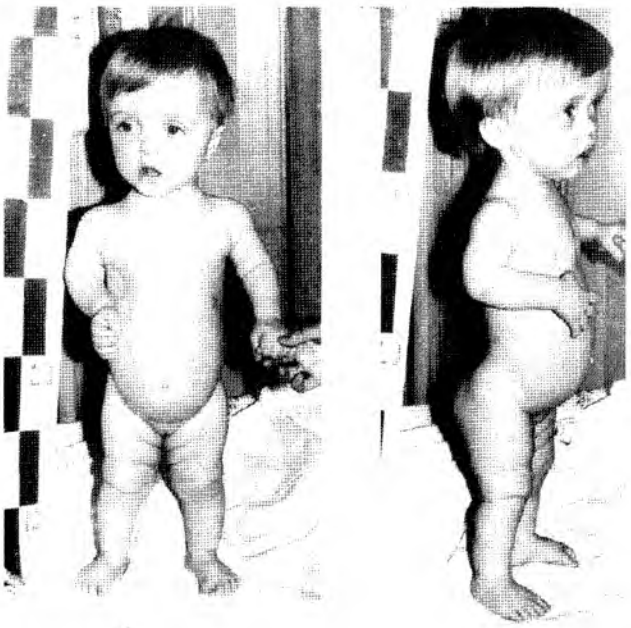

Рис. 6.4. Больная К., 2 г. 5 мес. Диагноз: Ахондроплазия

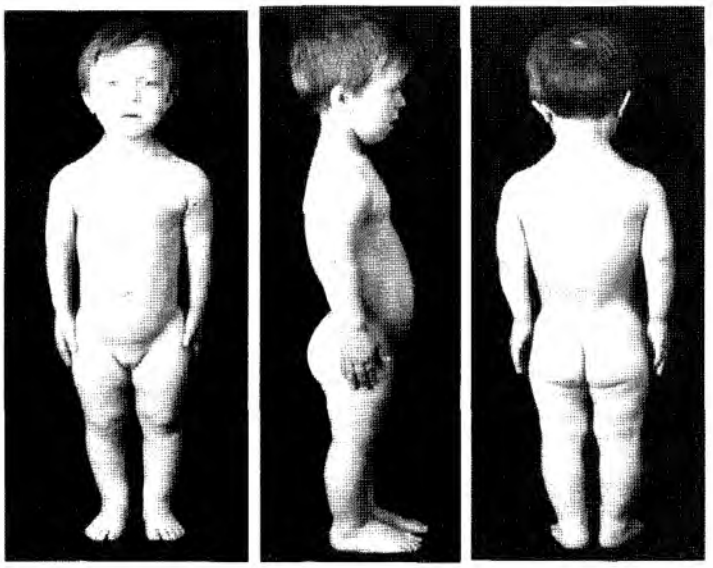

Рис. 6.5. Больная, 6 лет. Диагноз: Гипохондроплазия

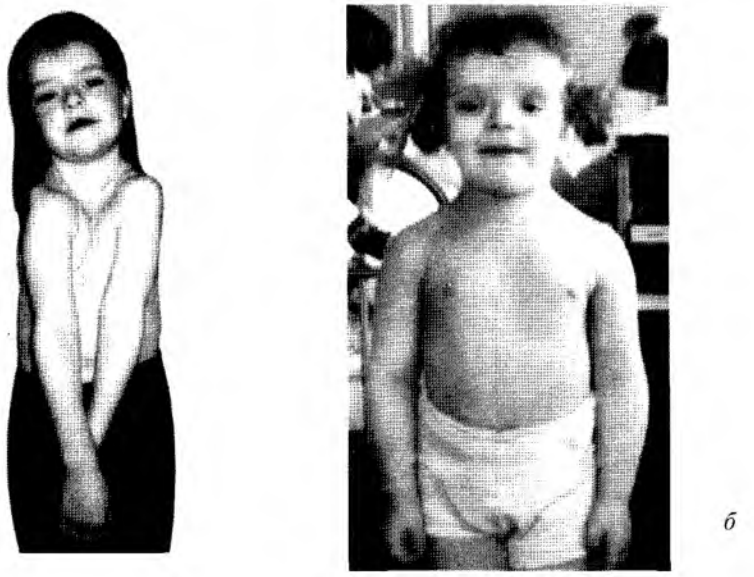

а *б*

Рис. 6.6. Больная, 6 лет (*а*). Диагноз: Черепно-ключичная дисплазия. Аутосомно-доминантный тип наследования. Семейная форма (болен отец).
Больная, 7 лет (*б*)



а



б

Рис. 6.7. Телекант, гетерохромия радужки, синофриз (а, б), ранняя седина (б) у больных с синдромом Ваандербурга



Рис. 6.8. Больной 2-х лет; диаг
Анофтальмия





а



б

Рис. 6.9. Фенотипы больных девочек (*а*) 2 г. 8 мес и (*б*) 7 лет с фосфат-диабетом

Глава 7

ОБЩАЯ ХАРАКТЕРИСТИКА НАСЛЕДСТВЕННЫХ ДСТ

Вернемся к вопросу об определении ДСТ, подробно обсуждаемому нами в главе 2. Очевидно, что, несмотря на легкость постановки подобного диагноза, который, как мы писали в гл. 3, «виден на глаз», дать его точное определение нелегко. Непросто очертить и класс дифференцированных или, точнее, наследственных ДСТ, несмотря на то, что в последние годы в связи с расшифровкой структуры генома человека молекулярно-генетические основы этой группы патологии стали значительно более понятными.

7.1. ОСОБЕННОСТИ НАСЛЕДОВАНИЯ И СПЕКТР КЛИНИЧЕСКИХ ПРОЯВЛЕНИЙ ДИФФЕРЕНЦИРОВАННЫХ ДСТ

В настоящем руководстве мы ограничились группой наследственных ДСТ, обусловленных генетическими дефектами белков внеклеточного матрикса, ферментов их биосинтеза, а также белков, участвующих в регуляции морфогенеза соединительной ткани. При этом выбрали только три класса наиболее значимых морфогенетических белков. Это трансформирующие и фибробластные факторы роста, их рецепторы и транскрипционные факторы. Описанию наследственных заболеваний, вызванных мутациями в генах, кодирующих перечисленные выше группы белков, и были посвящены три предыдущие главы. Далеко не все наследственные ДСТ нам удалось обсудить. В частности, мы не касались заболеваний, связанных с наследственными нарушениями гормональной или нейроэндокринной регуляции биогенеза соединительной ткани. Это большой раздел медицины, достойный самостоятельного изложения. Вне поля зрения остались наследственные ДСТ, обусловленные дефектами белков, взаимодействующих с элементами внеклеточного матрикса, также как многих белков, участвующих в регуляции развития специфических соединительных тканей и избирательно экспрессирующихся в раннем эмбриогенезе. Кроме того, мы ограничились только теми наследственными заболеваниями, молекулярно-генетические основы которых стали известны в результате открытия соответствующих генов, идентификации мутаций у больных и описания первичных биохимических дефектов.

Тем не менее, количество заболеваний, отобранных нами для обсуждения, достаточно для выявления некоторых общих закономерностей, характерных для наследственных ДСТ. Для проведения дальнейшего анализа мы сгруппировали описанные нами моногенные ДСТ на основе ведущих клинических проявлений, затрагивающих разные морфологические системы. Это позволило нам суммировать генетические и метаболические нарушения, ассоциированные с различными клиническими проявлениями ДСТ. Основная трудность подобного анализа заключается в синдромальном характере многих наследственных ДСТ, для которых характерно одновременное вовлечение в патологический процесс нескольких систем. Целью этого исследования является общая характеристика наследственных ДСТ и создание базиса для лучшего понимания молекулярных основ их этиологии и патогенеза.

Таблица 7.1

Генетическая гетерогенность наследственных дисплазий соединительной ткани

Гены	Число				Средняя и (max) длина аллельной серии
	болезней	болезней, обусловленных 2 и более генами	генов	генов с аллельной серией	
α-цепей коллагенов	69	15	24	18	4 (13)
ферментов биосинтеза коллагенов	4	0	4	0	–
белков с коллагено-подобными доменами	8	1	8	1	2 (2)
неколлагеновых белков внеклеточного матрикса	64	3	44	11	3 (6)
системы трансформирующих и фибробластных факторов роста	56	7	19	10	5 (12)
транскрипционных факторов	52	0	19	13	3 (9)
Итого:	253	26	118	53	4 (13)
		10%		45%	

Всего нами описано более 250 моногенных заболеваний, обусловленных мутациями в 118 генах, кодирующих коллагеновые и неколлагеновые белки внеклеточного матрикса, а также наиболее значимые морфогенетические белки соединительной ткани — табл. 7.1.

Подавляющее большинство этих болезней удовлетворяют клиническим критериям диагностики наследственных ДСТ. Кроме того, представлены результаты анализа ассоциаций между функциональными полиморфными аллелями некоторых из исследуемых генов и более чем двадцатью широкораспространенными мультифакториальными заболеваниями, такими как остеопороз, остеоартроз, аневризма аорты, различные формы сердечно-сосудистой и легочной недостаточности.

Для многих наследственных ДСТ характерна генетическая гетерогенность, обусловленная двумя особенностями наследования этих заболеваний: (1) существованием аллельных серий и (2) возможностью развития клинически сходных заболеваний при повреждении разных генов. Как видно из таблицы 7.1, множественный аллелизм свойственен 45% генов, ассоциированных с наследственными ДСТ. Это явление заключается в том, что разные мутации в одном и том же гене могут приводить к клинически различающимся, хотя, возможно, и сходным заболеваниям, составляющим единую аллельную серию. При этом число аллельных вариантов варьирует от 2 до 13 и, в среднем, составляет от 4 до 5 заболеваний на ген. Явление множественного аллелизма чаще всего объясняется многофункциональностью белка, лежащего в основе первичного биохимического нарушения. Подобные белки в разных тканях организма могут осуществлять различные функции. Поэтому последствия мутаций, затрагивающих разные активности многофункциональных белков, могут в специфических тканях приводить к различным патологическим процессам. Таким образом, клиническая гетерогенность аллельных заболеваний объясняется не только тканеспецифическим характером экспрессии гена, но, главным образом, различиями в характере функций, выполняемых одним и тем же белком в разных тканях. Коллагены, некоторые неколлагеновые белки внеклеточного матрикса, такие как фибриллин, ламинин, хрящевой олигомерный матриксный белок, а также трансмембранные рецепторы и транскрипционные факторы выполняют множество разнообразных функций в специализированных тканях. Поэтому не удивительно существование аллельных серий заболеваний для многих генов, кодирующих эти сложные многофункциональные белки.

С другой стороны, около 10% обсуждаемых наследственных ДСТ, могут быть обусловлены мутациями не в одном гене, но отдельно в каждом из двух или даже трех генов (табл. 7.1). К такому характеру наследования могут привести разные причины. Чаще всего продукты подобных генов взаимодействуют между собой. Они могут быть участниками единой метаболической цепи, субъединицами мультимерных белков или образовывать надмолекулярные белковые комплексы. Так, для многих коллагенопатий типичным является обнаружение мутаций у больных в генах, кодирующих разные α-цепи коллагена одного типа.

Это справедливо и для некоторых ламининопатий, так как ламинины также являются субъединичными белками. Мы уже упоминали о том, что рецепторы разных типов трансформирующих, также как и фибробластных, факторов роста взаимодействуют между собой при осуществлении своих функций. Этим и объясняется сходный характер заболеваний, обусловленных мутациями в генах рецепторов разных типов.

Напомним, что с формально-генетической точки зрения заболевания, входящие в одну аллельную серию, следует трактовать не как самостоятельные нозологии, а как клинические вариации одной и той же нозологической формы. С другой стороны, заболевания, обусловленные мутациями в разных генах, являются разными даже в том случае, если их клиническая дифференцировка невозможна. Однако с практической точки зрения нам представляется удобным сохранение клинической классификации заболеваний с обязательным указанием их аллельной принадлежности.

В таблице 7.2 перечислены основные клинические проявления патологии различных морфологических систем при наследственных ДСТ. Составляя эту таблицу, мы основывались только на ведущих симптомах заболевания. Так, например, сердечно-сосудистая патология разной степени выраженности наблюдается практически при всех ДСТ. Однако мы учитывали этот симптом только в том случае, если он используется в качестве клинического критерия диагностики соответствующего заболевания. В таблице указаны общее число и процент моногенных ДСТ с патологией определенной морфологической системы или органа, а также общее число и процент наследственных ДСТ с преимущественным поражением только одной такой системы или органа.

57% наследственных ДСТ имеют в своей структуре системные заболевания скелета, причем в 40% они носят генерализованный характер. При наследственных ДСТ в разных комбинациях могут сочетаться дисплазии конечностей, позвоночника, грудины и ребер. Эти заболевания нередко сопровождаются тяжелой артропатией. Треть (27%) наследственных ДСТ включают черепно-лицевые аномалии и почти такой же процент заболеваний — дефекты кистей и стоп. В большинстве подобных скелетных дисплазий черепно-лицевые аномалии и дефекты кистей и стоп сочетаются друг с другом. 35% наследственных ДСТ имеют в своей структуре болезни глаз, причем в 40% это изолированные офтальмопатии. 22% наследственных ДСТ сопровождаются тяжелой патологией нервно-мышечной системы. Сердечно-сосудистая недостаточность используется в качестве клинического критерия диагностики только в 18% наследственных ДСТ. 18% наследственных ДСТ характеризуются выраженной патологией кожи, 14% — дефектами слуха, 13% — аномалиями зубов и 10% — аномальным ростом ногтей и/или волос. Реже встречается патология внутренних органов: желудочно-кишечные нарушения являются ведущими клиническими проявлениями 8% наследственных ДСТ, легочная недостаточность — 6%, патология почек и гениталий — по 4%.

Типичным для наследственных ДСТ является одновременное вовлечение в патологический процесс многих систем. Только при 88 заболеваниях из 253 (35%) наблюдается преимущественное поражение одной морфологической системы. Примечательно, что около половины этих заболеваний (45/88 — 51%) составляют наследственные офтальмопатии, по 10% приходится на изолированные дефекты зубов и кистей и/или стоп соответственно, немногим менее 5% — это дефекты сосудов. Изолированные поражения скелета, суставов, черепно-лицевые или кардиологические аномалии, расстройства нервной системы среди наследственных ДСТ встречаются крайне редко. При синдромальных наследственных ДСТ тяжелая патология одновременно наблюдается, в среднем, в 4-5 морфологических системах или органах.

В таблице 7.3 мы постарались представить более объективно структуру основных клинических проявлений наследственных ДСТ. В верхней строке и крайнем левом столбце указаны сокращенные обозначения морфологических систем и органов, вовлеченных в патологический процесс, соответствующих «органам мишеням» таблицы 7.2. По диагонали — число синдромальных + изолированных заболеваний с поражением соответствующей системы. Ниже в диагональных ячейках указаны проценты изолированных заболеваний среди их общего числа с поражением соответствующей системы. В ячейках над диагональю — количество заболеваний с одновременным поражением двух систем. В ячейках под диагональю — процент заболеваний с одновременным поражением двух систем среди всех синдромальных заболеваний с поражением системы, указанной в верхней строке. Для облегчения восприятия мы не включили в эту таблицу данные по заболеваниям печени и иммунной системы, так как их количество недостаточно для подобного анализа. Хорошо видно, что для наследственных ДСТ характерны высокие проценты сочетаний патологии отдельных элементов кост-

Таблица 7.2

Основные клинические проявления патологии различных органов и систем при наследственных дисплазиях соединительной ткани

«Органы-мишени» (сокращенное обозначение)	Заболевания		Основные клинико-инструментальные и лабораторные проявления
	всего число (%)	изол. * число (%)	
Костно-суставная система			
Скелет, генерализованное поражение (ск-т)	59 23%	0 0%	хондродисплазия, множественный дизостоз, нанизм, долихостеномелия, остеопороз, задержка костного возраста, эпифизарная, метафизарная, диафизарная дисплазия
Длинные трубчатые кости (кон)	41 16%	0 0%	повышенная ломкость, деформация, нарушение минеральной плотности
Позвоночник, грудина, ребра (п-г)	45 18%	1 1%	сколиоз, кифоз, кифосколиоз, патологический лордоз, деформация грудины, ребер, остеохондроз, остеопороз, грыжи Шморля, аномалия развития тел позвонков, дуральная эктазия, «рыбьи позвонки», «двояковыпуклые позвонки» и др.
Кисти, стопы (к-с)	67 26%	9 10%	брахидактилия, арахнодактилия, клинодактилия, синдактилия, полидактилия, укорочение/удлинение метакарпальных фаланг, деформация, косорукость, косолапость, тугоподвижность и др.
Суставы, связки (сус)	56 22%	2 2%	гипермобильность, тугоподвижность, артралгии, метаболическая артропатия, деформирующий артроз и др.
Череп, лицо (ч-л)	68 27%	0 0%	макроцефалия, акроцефалия, брахицефалия, краниосиностоз, скафоцефалия и др. гипоплазия средней части лица, расщелина нёба, глазной гипертелоризм, дистихиаз, прогнатия и др.
Сердечно-сосудистая, кроветворная и лимфатическая системы			
Сосуды, кроветворная система (гем)	26 10%	4 5%	разрывы артерий, аневризма аорты, стеноз, окклюзия, дисплазия артериальная, геморрагический синдром, эндотелиальная дисфункция артериальный, легочный тромбоз, тромбоцитопатия, гемолитическая анемия, болезнь Виллебранда и др. лимфедема, отёк, гипоплазия лимфатических узлов
Сердце (кард)	29 11%	0 0%	малые аномалии развития, кардиомиопатия, врожденные пороки, перикардит атеросклероз, ишемическая болезнь сердца и др.
Нервно-мышечная система			
Мышцы (мыш)	11 4%	1 1%	миопатия, миодистрофия, миатонический синдром, гипотония, атрофия
ЦНС (цнс)	50 20%	2 2%	задержка умственного, психо-речевого развития, нарушение когнитивных функций структурные аномалии мозга, гидроцефалия, эпилепсия, атаксия
Органы чувств			
Орган зрения (офт)	99 39%	45 51%	голубые склеры, макро-микрокорнеа, помутнение, дистрофия роговицы, кольцевой дермоид отслоение, дегенерация сетчатки, стекловидного тела, ямка сетчатки, катаракта, миопия, гиперметропия, ночная слепота и др. эктопия хрусталика, зрачка; гипопигментация, гипоплазия, колобома радужки; иридогониодисгенез; глаукома глазной гипертелоризм, телекант, антимонголоидный разрез глаз, микрофтальм, анофтальм, криптофтальм, атрофия зрительного нерва, макулярная дегенерация

«Органы-мишени» (сокращенное обозначение)	Заболевания		Основные клинико-инструментальные и лабораторные проявления
Орган слуха (лор)	39 15%	2 2%	сенсоневральная, кондуктивная тугоухость, глухота, отосклероз
Кожа, зубы, ногти, волосы			
Кожа (кож)	46 18%	3 3%	гиперрастяжимость, истончение, атрофия, стрии, ломкость, сморщенность, вялость, петехии, гематомы, телеангиоэктазии
			буллезный эпидермолиз, пруриго, ксеростомия
			телеангиэктазия, нарушения пигментации, темный акантоз
Зубы (зуб)	35 14%	9 10%	янтарные, опалесцирующие зубы, несовершенный дентино-, амелогенез
			аномалии развития, гиподонтия, олигодонтия
			пародонтит, пародонтоз, кариес
Ногти Волосы (н-в)	25 10%	1 1%	дистрофия, дисплазия, замедленный или аномальный рост
			гипотрихоз волосистой части головы, алопеция
Патология других внутренних органов			
Почки (поч)	10 4%	2 2%	микроэритроцитурия, гематурия, протеинурия, обменная нефропатия, хроническая почечная недостаточность, гломерулонефрит, нефроз, фиброз, нефроптоз, аномалия развития мочевыделительной системы
Легкие (лег)	16 6%	3 3%	дыхательная недостаточность, респираторный дистресс-синдром, эмфизема, фиброз легких, альвеолит, альвеолярный протеиноз
			артериовенозные дефекты легких, стеноз легочной артерии, легочная гипертензия
Гениталии (пол)	10 4%	2 2%	опущение матки, влагалища, первичная аменорея, ювенильные маточные кровотечения, гипергонадотропный гипогонадизм, дизгенезия яичников, гипоплазия матки, обратная реверсия пола
Желудок, кишечник, область живота (абд)	21 8%	1 1%	дуоденогастральные, эзофагеальные рефлюксы, желудочно-кишечные дивертикулы, гамартоматозные полипы кишечника
			диастаз прямых мышц живота, паховые и пупочные грыжи
Печень (печ)	6 2%	0 0%	гепатомегалия, фиброз
Иммунная система			
Иммунная система (имм)	2 1%	0 0%	рецидивирующие и хронические инфекции
Всего	253	88	

* заболевания с преимущественным поражением одной системы.

но-суставной системы. Доля наследственных скелетных дисплазий с различными попарными сочетаниями поражений отдельных элементов этой системы, практически, во всех случаях превышает 40%. В 59% скелетных дисплазий патология позвоночника и/или грудины сочетается с тяжелой артропатией. Интересно отметить, что черепно-лицевые аномалии в 66% заболеваний сопровождаются деформацией конечностей и/или дефектами кистей либо стоп и только в трети случаев — патологией суставов. Сосудистые аномалии относительно редко наблюдаются при скелетных дисплазиях, но в 59% сопровождаются кардиологическими нарушениями, в 45% — болезнями глаз, в 36% — дефектами кожи и почти в трети случаев (27%) — врожденными дефектами зубов, легочной недостаточностью или желудочно-кишечными заболеваниями. Патология мышц чаще всего сочетается с поражением ЦНС и в трети случаев с болезнями глаз. Болезни глаз, неврологические нарушения, патология слуха и кожные аномалии часто сопровождают скелетные дисплазии, причем в первых двух случаях это особенно очевидно при наличии черепно-лицевых аномалий. Патология слуха в 38% случаев сочетается с болезнями глаз и в 24% — с кожными аномалиями, но, практически, не встречается при дефектах сосудов. При синдромальных офтальмопатиях в патологический процесс могут быть вовлечены многие системы, но в меньшей степени болезни глаз сочетаются с эктодермальными нарушениями и патологией внутренних органов. Мы уже отмечали, что наследственные заболевания кожи часто сопровождаются сердечно-сосудистой патологией. В 44% случаев они сочетаются с аномалиями роста ногтей и волос. Это же характерно и для дефектов развития зубов. Наряду с патологией ногтей и волос, при наследственных болезнях зубов частыми сопутствующими заболеваниями являются патология кожи, желудочно-кишечные нарушения и др. Наследственные болезни почек чаще всего сочетаются с патологией мочевыделительной системы, желудочно-кишечными нарушениями, дефектами слуха и болезнями глаз. Наследственные болезни легких нередко встречаются в комбинации с сердечно-сосудистой патологией, патологией мочевыделительной системы и желудочно-кишечными заболеваниями.

Конечно, проведенный нами анализ относится только к той группе наследственных ДСТ, которые мы подробно рассматривали в трех предыдущих главах, и носит несколько условный характер. Прежде всего, это связано с невозможностью объективного выделения ведущих клинических критериев диагностики многих заболеваний в связи с их огромной клинической гетерогенностью. Тем не менее, это первая попытка систематизации наследственных ДСТ, и ее практическая значимость кажется нам очевидной.

Во многих отношениях результаты проведенного анализа носят общий характер и в определенной степени могут быть справедливы также для других наследственных ДСТ. В качестве примера рассмотрим группу моногенных скелетных дисплазий, не вошедших в обсуждаемый выше список заболеваний. В таблице 7.4 представлена краткая характеристика 46 скелетных дисплазий, обусловленных мутациями в 23 не рассматриваемых ранее генах.

Очевидно, что для многих этих заболеваний также характерна огромная клиническая гетерогенность и одновременное вовлечение в патологический процесс нескольких морфологических систем. Более чем в половине генов наблюдается множественный аллелизм, причем клинические проявления аллельных заболеваний могут существенно различаться. Так, например, различные мутации в гене кардиального коннексина 43 могут приводить к изолированной синдактилии, окуло-денто-дигитальной дисплазии или двум различным наследственным заболеваниям, ведущими клиническими проявлениями которых являются тяжелые врожденные пороки сердца. Мутации в одном из актин-связывающих белков цитоскелета — филамине А — ассоциированы с пятью наследственными заболеваниями: двумя формами отопалато-дигитального синдрома, черепно-лицевой аномалией (синдром Мельника–Нидлса), фронтометафизарной дисплазией и неврологической болезнью — перивентрикулярной гетеротопией, сопровождающейся эпилепсией. Пять нозологически самостоятельных форм скелетных дисплазий обусловлены генетическими дефектами в другом филамине В.

Представленные данные можно рассматривать лишь как определенный этап на пути исследования наследственных ДСТ. Очевидно, что в самое ближайшее время следует ожидать значительного расширения списка мутантных генов, специфических мутаций и ассоциированных с ними наследственных болезней соединительной ткани. Для многих наследственных ДСТ уже сейчас принципиально возможна молекулярная диагностика. В первую очередь, это относится к таким заболеваниям, для которых найдены мажорные мутации, одновременно присутствующие у многих больных

Таблица 7.3

Патология органов и систем при наследственных дисплазиях соединительной ткани

	ск-т	кон	п-г-р	к-с	с-вы	ч-л	гем	кард	мыш	ЦНС	офг	лор	кож	зуб	н-в	поч	лег	пол	абд
ск-т	58 0%	24	27	27	24	27	2	10	4	16	18	6	10	3	2	2	4	2	7
кон	41%	41 0%	20	18	20	21	0	5	3	7	10	12	6	2	2	0	3	2	7
п-г-р	46%	49%	44+1 2%	14	26	20	3	7	5	8	10	10	16	6	5	0	4	1	9
к-с	46%	44%	32%	59+9 13%	20	28	2	10	3	13	14	13	6	3	4	1	4	4	5
сус	41%	49%	59%	34%	54+2 4%	15	4	12	7	6	15	15	17	6	4	0	2	0	9
ч-л	46%	51%	45%	47%	28%	67 0%	3	6	4	33	25	17	6	9	3	1	4	4	9
гем	3%	0%	7%	3%	7%	4%	22+4 15%	13	1	3	10	0	8	6	3	1	6	0	6
кард	17%	12%	16%	17%	22%	9%	59%	29 0%	1	4	12	4	13	5	1	0	7	0	8
мыш	7%	7%	11%	5%	13%	6%	4%	3%	10+1 9%	6	3	1	2	2	2	0	2	1	1
ЦНС	28%	17%	18%	22%	11%	49%	14%	14%	60%	48+2 4%	15	7	6	4	2	2	2	2	4
офт	31%	24%	23%	24%	28%	37%	45%	41%	30%	31%	53+36 40%	20	13	5	7	5	2	3	9
лор	10%	29%	23%	22%	28%	25%	0%	14%	10%	15%	38%	34+2 6%	7	3	6	4	1	3	5
кож	17%	15%	34%	10%	17	9%	36%	45%	20%	13%	24%	21%	43+3 6%	10	19	0	6	4	8
зуб	5%	5%	14%	5%	11%	13%	27%	17%	20%	8%	9%	9%	23%	23+9 28%	9	1	1	1	5
н-в	3%	5%	11%	7%	7%	4%	14%	3%	20%	4%	12%	18%	44%	39%	24+1 4%	0	1	3	1
поч	3%	0%	0%	2%	0%	1%	4%	0%	0%	4%	9%	12%	0%	4%	0%	8+2 20%	0	2	1
лег	7%	7%	9%	7%	4%	6%	27%	24%	20%	4%	4%	3%	14%	4%	4%	0%	13+3 19%	1	3
пол	3%	5%	2%	7%	0%	6%	0%	0%	10%	4%	6%	9%	9%	4%	12%	25%	8%	8+2 20%	2
абд	12%	17%	20%	8%	17%	13%	27%	28%	10%	8%	17%	15%	19%	22%	4%	12%	23%	25%	20+1 5%

*) сокращенные обозначения основных органов-мишеней: ск-т — генерализованная патология скелета; кон — деформация длинных трубчатых костей; п-г-р — деформация позвоночника, грудины, ребер; к-с — деформация кистей, стоп; сус — патология суставов; ч-л — черепно-лицевые аномалии; гем — аномалии сосудов, кроветворной системы; кард — патология сердечно-сосудистой системы; мыш — патология мышечной системы; ЦНС — патология центральной нерной системы; офт — патология органа зрения; лор — патология органа слуха; кож — изменения кожи; зуб — патология зубов; н-в — дефекты развития ногтей и/или волос; поч — патология почек; лег — патология бронхолегочной системы; пол — дефекты половой системы; абд — заболевания органов брюшной полости.

Таблица 7.4

Характеристика наследственных скелетных дисплазий

Нозологическая форма; ген; OMIM	Основные клинические критерии диагностики	Ген; OMIM; биохимический дефект
Акромезомелическая дисплазия, типа Марото, аутосомно-рецессивная, «псевдо-брахидактилическая карликовость»; AMDM; 602875	мезомелическая дисплазия с укорочением дистальных отделов конечностей, нанизм, брахидактилия	NPR2; 108961; гомодимерный рецептор натрийуретического пептида С-типа (CNP), участвующего в регуляции скелетного роста; гуанилат-циклаза В, продуцирующая циклический ГМФ из ГТФ при связывании с экстраклеточным лигандом — CNP
Дисплазия хрящ-волосы, типа МакКьюзика; CHH; 250250	метафизарная хондродисплазия с поражением дистальных отделов конечностей, короткие, толстые пальцы кистей и стоп; килевидная деформация грудины, эквиварусная установка стоп, артриты; нанизм; светлые, тонкие, редкие волосы, брови, ресницы, снижение иммунитета	RMRP; 157600; РНК-вый компонент рибонуклеоротеина — митохондриальной РНК-процессирующей эндорибонуклеазы, участвующей в образовании рибосомальных ансамблей и циклин-зависимой регуляции клеточного цикла
Метафизарная дисплазия без гипотрихоза; 250460	нанизм, метафизарная дисплазия без гипотрихоза и иммунологических нарушений	
Ануксетическая дисплазия, спондило-метафизарная дисплазия, типа Менгера; 607095	ризомелическое укорочение конечностей, спондилометафизарная дисплазия, брахидактилия кистей и стоп, гипоплазия терминальных фаланг; глазной гипотелоризм, прогнатия, гиподонтия	
Отопалато-дигитальный синдром, тип I; OPD1; 311300	кондуктивная тугоухость, расщелина нёба, широкие и короткие ногтевые фаланги, радиальная деформация указательных пальцев, большой промежуток между II и III пальцами, костные синдактилии, скелетные дисплазии; черепно-лицевые, зубные аномалии; задержка роста и умственного развития	FLNA; 300017; филамин А — актин-связывающий белок, участвующий в перекрестной сшивке актиновых филамент в ортогональную сеть и прикреплении мембранных белков к цитоскелету путем взаимодействия с интегринами, трансмембранными рецепторными комплексами и вторичными мессенджерами
Отопалато-дигитальный синдром, тип II; OPD2; 304120	микроцефалия, микростомия, ращелина нёба, сгибательные контрактуры с синдактилией 3 и 4 пальцев кистей и от 2 до 5 фаланг стоп	
Гетеротопия, перивентрикулярная, Х-сцепленная, доминантная; 300049	множественные некальцифицированные узлы боковых стенок желудочков мозга, эпилептиформные приступы	
Синдром Мельника-Нидлса; 309350	экзофтальм, полные щеки, микрогнатия, аномалия положения зубов; дисплазия метафизов длинных трубчатых костей, s-образное искривление нижних конечностей, склероз костей основания черепа; сужение мочеточников	
Фронтометафизарная дисплазия; 305620	выступающие надбровные дуги, гипертелоризм, широкая спинка носа, гипоплазия нижней челюсти, высокое нёбо, аномалии зубов; гиперостоз метафизов длинных трубчатых костей, неравномерная оссификация костей запястья и предплюстны, лизис и синостоз карпальных костей, множественные контрактуры суставов, прогрессирующий остеосклероз; крипторхизм	
Бумеранговская дисплазия; 112310	летальная карликовость, короткие, искривленные, ригидные конечности; лицевые аномалии; нарушение оссификации, выраженная брахидактилия	FLNB; 603381; филамин В — актин-связывающий белок, участвующий в организации новых филамент в ортогональную и прикреплении мембранных белков к цитоскелету; в эндотелиальных клетках опосредует прикрепление тромбоцитов к месту повреждения сосуда путем связывания с фактором Виллебранда
Синдром Ларсена; 150250	множественные врожденные вывихи, плоское лицо с вдавленной спинкой носа, выступающий лоб, цилиндрическая форма пальцев	
Синдром спондило-карпотарзального синостоза; 272460	врожденное слияние позвонков, сколиоз, карпотарзальный синостоз	

Нозологическая форма; ген; OMIM	Основные клинические критерии диагностики	Ген; OMIM; биохимический дефект
Ателоостеогенез, тип I; AOI; 108720	отсутствие, укорочение, дистальное сужение плечевых и бедренных костей, агенезия, укорочение или искривление лучевых, локтевых, большеберцовых, малоберцовых костей, гипоплазия позвоночника с рахишизисом, 11 пар ребер; укорочение, расширение дистальных фаланг, отсутствие или частичная оссификация метакарпальных, средних и проксимальных фаланг, гипоплазия костей таза; дислокации бедер, локтей, коленей, косолапость	
Ателоостеогенез, тип III; AOIII; 108721	дистальное сужение плечевых или бедренных костей, уменьшение размеров длинных трубчатых костей верхних и нижних конечностей и др.	
Брахидактилия, тип B1; BDB1; 113000	укорочение средних фаланг, недоразвитие или отсутствие терминальных фаланг кистей и стоп с деформацией больших пальцев, аплазия ногтей, симфалангизм II и III пальцев	ROR2; 602337; тирозин-киназно-подобный орфановый рецептор 2, избирательно экспрессирующийся в хондроцитах
Синдром Робинова; 268310	«лицо плода», укорочение предплечий, брахидактилия, клинодактилия V пальца, вывих бедра, аномалия позвонков; резкая гипоплазия полового члена, половых губ и клитора	
Синдром Эллиса-ван Кревельда, хондро-эктодермальная дисплазия; EVC; 225500	нанизм, укорочение конечностей, ребер, постаксиальная полидактилия, брахидактилия, гипоплазия или аплазия ногтей, аномалии зубов, врожденные пороки сердца, чаще всего дефект межпредсердной перегородки	EVC, 604831; EVC2, 607261 — расположен голова-к-голове с геном EVC, бычий гомолог мутантен при хондродиспластической карликовости; продукт гена EVC — экспрессируется в развивающихся позвонках, ребрах, верхних и нижних конечностях; негомологичный продукт гена EVC2 (лимбин) экспрессируется в эпифизарных зонах роста длинных трубчатых костей
Акродентальный дизостоз Вейерса; 193530	постаксиальная полидактилия с аномалиями нижней челюсти, зубного ряда и преддверия ротовой полости	
Трихорино-фалангеальный синдром, тип 1; тип 2, 190350	грушевидный нос, длинный фильтр, оттопыренные уши, микрогнатия; редкие, тонкие, ломкие волосы; ломкие ногти; брахидактилия с укорочением метакарпальных и метатарзальных костей, расширением средних межфаланговых суставов с образованием конических эпифизов, преждевременный синостоз ростковых зон	TRPS1; 604386; транскрипционный фактор, содержащий мотивы «цинковых пальцев»
Синдактилия, тип III; SDTY3; 186100	полная двусторонняя синдактилия мягких тканей IV и V пальцев кистей, V палец короткий с отсутствующей или рудиментарной средней фалангой	GJA1; 121014; кардиальный коннексин 43, белок поровых межклеточных контактов
Глазо-зубо-пальцевой синдром; окулодентодигиталисная дисплазия; ODDD; 164200	узкие глазные щели, микрофтальмия, микрокорнеа, эпикант, истончение радужки, врожденная катаракта, глаукома, узкий нос с гипоплазией крыльев; гипоплазия эмали, аномалии количества и роста зубов; синдактилия, камптодактилия IV и V пальцев, гипоаплазия средних фаланг кистей	
Синдром гипоплазии левого желудочка сердца; 241550	гипоплазия левого сердца или левого желудочка, стеноз аортального клапана, двустворчатый аортальный клапан, гипоплазия дуги аорты, коарктация аорты	

Нозологическая форма; ген; OMIM	Основные клинические критерии диагностики	Ген; OMIM; биохимический дефект
Дефект атриовентрикулярного канала; 600309	сочетание дефектов межжелудочковой (ДМЖП) и межпредсердной (ДМПП) перегородок с патологией атриовентрикулярных клапанов; полная форма — это единый канал, образованный первичным ДМПП, расположенным под атривентрикулярными клапанами, ДМЖП и общей щелью, разделяющей перегородочные створки митрального и трикуспидального клапанов	
Фибродисплазия оссифицирующая прогрессирующая; FOP; 135100	прогрессирующая болезненность и выбухание участков мышц туловища, плечевого и тазового пояса; кальцификаты в мышцах; укорочение пальцев кистей и стоп из-за отсутствия одной или более фаланг, пороки развития шейных позвонков, клинодактилия V пальцев; возможны глухота и задержка умственного развития	ACVR1; 102576; рецептор I типа активина A, способного индуцировать продукцию фолликуло-стимулирующего гормона (FSH)
Ахейроподия (200500)	двусторонняя аплазия кистей и стоп	LMBR1; 605522; предположительно рецептор; ортолог мышиного гена Lmbr1, способного нормализовать развитие конечностей в мутантной линии мышей Hx с гемимелией лучевой и большеберцовой костей и преаксиальной полидактилией передних и задних конечностей
Преаксиальная полидактилия, тип IV; 174700	дополнительный палец находится со стороны I пальца, который раздвоен, а иногда — 3-фаланговый с удвоением всех или только части его элементов; возможно раздвоение 2 пальца	GLI3; 165240; член GLI-Kruppel-семейства генов, кодирует транскрипционный фактор, содержащий мотивы «цинковых пальцев», активирует экспрессию гена PTCH
Постаксиальная полидактилия, тип A1, тип A1/B; PAPA1, PAPB; 174200	тип A: дополнительный палец сформирован правильно и соединен с V пальцем или дополнительной метакарпальной костью; тип B: дополнительный палец представлен кожным выростом; полидактилия нередко двусторонняя и сочетается с синдактилией	
Синдром цефалополисиндактилии Грейга; GCPS; 175700	скафоцефалия, выступающие лобные бугры, гипертелоризм, антимонголоидный разрез глаз, широкая переносица и ноздри; полисиндактилия, широкие, удвоенные первые пальцы, синдактилия II и IV пальцев кистей и стоп; пре- и постаксилярная полидактилия	
Акрокаллосальный синдром; ACLS; 200990	постаксиальная полидактилия, удвоение большого пальца стопы, макроцефалия, отсутствие мозолистого тела, умственная отсталость	
Синдром Паллистера-Холла; PHS; 146510	неонатальная летальность, гамартобластома гипоталамуса, гипопитуитаризм, аномалия ануса, постаксиальная полидактилия иногда с брахидактилией	
Синдром Фурманна, фибулярная аплазия или гипоплазия, искривление бедер, поли-, син- и олигодактилия; 228930	гипоплазия костей таза, врожденная дисплазия тазобедренных суставов, отсутствие или синостоз тарзальных, метатарзальных костей, гипоплазия ногтей, аплазия пальцев кистей, постаксиальная полидактилия	WNT7A; 601570; секретируемая сигнальная молекула, участвующая в процессе эмбриогенеза в регуляции клеточной дифференцировки, важнейший регулятор развития конечностей
Отсутствие локтевой и малоберцовой костей, тяжелая патология конечностей, фокомелия; 276820	конечностно-тазовая гипоплазия/аплазия; фокомелия, преаксилярная полидактилия пальцев стоп, отсутствие костей таза, большой лобно-затылочный дефект черепа без поражения мозга; микротия, телекант; микропенис с крипторхизмом; кисты почек; стеноз ободочной кишки; расщелина альвеолярного отростка	

Нозологическая форма; ген; OMIM	Основные клинические критерии диагностики	Ген; OMIM; биохимический дефект
Синдром Холт-Орама, синдром сердце-рука, артриодигитальная дисплазия; HOS; 142900	пороки развития верхних конечностей (чаще левой) — от аномалии больших пальцев кисти (гипоплазия, трехфаланговый) и гипоплазии лучевой кости до фокомелии; врожденные пороки сердца (чаще перегородочные)	TBX5; 601620; Т-бокс-содержащий ген, кодирует кардиальный транскрипционный фактор, регулирующий экспрессию гена тяжелой цепи кардиального альфа-миозина (MYH6) и участвующего в развитии верхних конечностей
Синдром локтевая кость-молочная железа; UMS; 181450	дефекты локтевой кости, гипоплазия, тугоподнижность терминальной фаланги V пальца, отсутствие метакарпальных костей и фаланг IV и V пальцев, постаксилярная полидактилия, односторонняя олигодактилия с отсутствием локтевой кости и гипоплазией лопатки на той же стороне; задержка полового развития, маленький половой член, ожирение; атрезия ануса	TBX3, 601621; Т-бокс-содержащий ген, кодирующий транскрипционный фактор, участвующий в регуляции топографии дифференцирующихся клеток, играет специфическую роль развития верхних конечностей млекопитающих
Водянка-эктопическая кальцификация-хондродистрофия со скелетной дисплазией по типу «изъеденная молью», 215140	пренатальная летальность, тяжелая водянка, кальцификаты, резкое укорочение трубчатых костей с угловыми диафизами, нанизм, постаксиальная полидактилия кистей, спондилез, укорочение и аномалия положения ребер, «изъеденные молью» кости лопаток и таза	LBR; 600024; рецептор ламина B — белка внутренней мембраны ядер, ассоциированного с ядерной ламиной и хроматином
Аномалия Пелгера-Хуета; 169400	задержка психического развития, эпилепсия; скелетные аномалии, постаксиальная полидактилия кистей и стоп; аномальная форма ядер и организации хроматина в клетках	
Дисплазия Гринберга; 215140	пренатальная летальность, тяжелая водянка, скелетная дисплазия с укорочением конечностей, постаксиальная полидактилия кистей	
Эктродактилия верхних/мальформация нижних конечностей, тип 3; SHFM3; 600095	разной степени выраженности эктродактилия, синдактилия верхних и нижних конечностей, аплазия и/или гипоплазия фаланг метакарпальных и метатарзальных костей, дисплазия ногтей	DAC; 608071; член семейства F-бокс/WD40-содержащих генов, кодирует дактилин — адаптор, презентирующий специфические белки для убиквинитизации
Хондрокальциноз, тип 2; CCAL2; 118600	прогрессирующий полиартрит, сопровождающийся кальцинозом, гиперостозом, деструкцией суставов	ANKH, гомолог гена, ответственного за фенотип прогрессирующего анкилоза в мутантной линии мышей ank
Краниометафизарная дисплазия, Джексновского типа; CMDD; 123000	высокорослость, склероз черепно-лицевых костей, дисплазия метафизов трубчатых костей; возможно сдавление черепных нервов, приводящее к нарушению слуха и параличу лицевого нерва	
Артрогрипоз, множественный, врожденный, дистальный, тип 1; DA1; 108120	гетерогенная группа заболеваний, характеризующаяся разнообразными деформациями и ограничениями подвижности суставов дистальных отделов конечностей	TPM2; 190990; изоформа бета-тропомиозина — главного белкового компонента латеральных Z-дисков саркомера скелетных мышц
Артрогрипоз, дистальный, тип 2B; DA2B; 601680		TNNT3, 600692; тропонин T1, TNNI2; 191043; тропонин I2 — члены Ca+-зависимого тропонинового комплекса, взаимодействующего с тропомиозиновым димером саркомера
Артрогрипоз, дистальный, тип 2A; DA2A; 193700		MYH3; 160720; эмбриональный миозин, тяжелая цепь, преимущественно экспрессируется в скелетных мышцах

Нозологическая форма; ген; OMIM	Основные клинические критерии диагностики	Ген; OMIM; биохимический дефект
Артрогрипоз, дистальный, тип 7, синдром тризм-псевдо-камптодактилия; DA7; 158300	неспособность полностью открыть рот, тоническое сокращение жевательных мышц, укорочение сухожилий сгибателей пальцев кистей и стоп, переразгибание кзади костей запястья, камптодактилия	MYH8; 160741; перинатальный миозин, тяжелая цепь, преимущественно экспрессируется в скелетных мышцах
Синдром множественного птеригиума, вариант Эскобара; летальный тип; 265000	множественные шейные, локтевые и/или подколенные птеригиумы, камптодактилия, синостоз шейных позвонков; крипторхизм	CHRNG; 100730; гамма-субъединица ацетилхолинового рецептора (AChR)
Синдром Стуве-Видеманна; SWS; 601559	врожденное искривление длинных трубчатых костей, нанизм, камптодактилия с ульнарной девиацией, тугоподвижность локтевых суставов	LIFR; 151443; рецептор ингибиторного фактора лейкемии — полифункциональный цитокин, влияющий на дифференцировку, выживание и пролиферацию широкого спектра клеток в эмбриональном и постнатальном периодах

в неродственных семьях. Молекулярная диагностика таких мутаций проводится или в скором времени будет проводиться в передовых генетических центрах нашей страны: Медико-генетический научный центр РАМН, Москва; Томский институт медицинской генетики; Институт акушерства и гинекологии РАМН, Санкт-Петербург; Научно-исследовательский институт неврологии РАМН, Москва; Уфимский научный центр; Институт экспериментальной медицины РАМН, Санкт-Петербург, а также в некоторых других медицинских учреждениях. Список подобных центров ежегодно расширяется. Тем не менее, для большинства наследственных ДСТ молекулярная и биохимическая диагностика в нашей стране не проводится. Это связано с большим разнообразием наследственных ДСТ, их клинической и генетической гетерогенностью, большим количеством генов, ассоциированных с подобными заболеваниями, и уникальным характером подавляющего большинства идентифицируемых у больных мутаций. Однако все мы являемся свидетелями огромного прогресса в области совершенствования и автоматизации методов молекулярной диагностики, и не за горами то время, когда диагноз любого наследственного заболевания будет дополняться молекулярным описанием соответствующих мутаций.

ЧАСТЬ II

ДИСПЛАЗИЯ СОЕДИНИТЕЛЬНОЙ ТКАНИ В ПРАКТИЧЕСКОЙ ДЕЯТЕЛЬНОСТИ ВРАЧА

ВВЕДЕНИЕ

Суммарная частота наследственных ДСТ составляет доли процента, в то время как недифференцированные ДСТ имеют гораздо более широкое распространение, достигая в некоторых популяциях от 10 до 30%. Очевидно, что в своей практической деятельности врачи чаще сталкиваются с недифференцированными ДСТ. Однако наследственные ДСТ выгодно отличаются от недифференцированных форм в том отношении, что для многих из них в последние годы стали известны молекулярные основы этиологии и патогенеза. Поскольку спектры клинических проявлений этих двух групп ДСТ в значительной степени перекрываются, изучение относительно редких наследственных форм болезней соединительной ткани позволяет гораздо яснее понять причины возникновения и природу наиболее частых недифференцированных ДСТ. Это имеет огромное значение для выбора тактики ведения больных и предупреждения развития наиболее тяжелых осложнений заболевания.

Итак, нам представляется, что после постановки диагноза ДСТ дальнейшими задачами врача-клинициста являются: 1) уточнение диагноза заболевания (установление нозологической формы наследственной ДСТ или типа недифференцированной ДСТ); 2) изучение влияния соединительно-тканной дисплазии на характер течения различных сопутствующих заболеваний; 3) составление индивидуальной программы реабилитации пациентов с учетом степени выраженности клинико-инструментальных и лабораторных проявлений патологии. Обсуждению этих вопросов и посвящены две последующие части данного руководства.

Напомним, что под наследственной ДСТ в данном контексте мы понимаем гетерогенную моногенную патологию, в основе которой лежат дефекты синтеза или катаболизма белков внеклеточного матрикса, либо белков, участвующих в морфогенезе соединительной ткани (гл. 7). Необходимо подчеркнуть, что ведущее место при постановке диагноза любого наследственного заболевания принадлежит клинико-инструментальным, лабораторным и генеалогическим методам обследования больных и их семей. Клинические методы диагностики постоянно обновляются и совершенствуются. Без детального описания фенотипических проявлений заболевания у больных, а также членов их семей и составления на этой базе региональных и национальных регистров широкое внедрение современных молекулярно-генетических технологий в клиническую практику невозможно. С другой стороны, очевидно, что для многих наследственных ДСТ точный дифференциальный диагноз возможен только при молекулярной идентификации мутаций в соответствующих генах. Таким образом, разработке методов молекулярной диагностики должна предшествовать работа по составлению баз данных семей с относительно однородными клиническими проявлениями заболевания. Уже при первых обращениях больных с тяжелой предположительно наследственной со-

единительно-тканной дисплазией необходимо направлять их в специализированные генетические центры для уточнения диагноза и выделения образцов ДНК. Работа по накоплению банков образцов ДНК семей больных наследственными ДСТ может и должна проводиться параллельно с составлением их регистров.

Недифференцированные ДСТ диагностируются тогда, когда выявляемые у пациента фенотипические признаки не укладываются ни в одно из известных на сегодня наследственных заболеваний соединительной ткани. По-нашему мнению, недифференцированную ДСТ следует рассматривать как полиорганную и полисистемную патологию с прогредиентным течением, в основе которой лежит нарушение синтеза, распада или морфогенеза компонентов внеклеточного матрикса, возникающее у лиц с определенной генетической предрасположенностью в периоде раннего эмбриогенеза или постнатально под действием неблагоприятных факторов внешней среды.

На сегодня общепринятых критериев диагностики недифференцированной ДСТ нет. Об этом красноречиво свидетельствуют имеющиеся различия в частоте выявления этой патологии в популяции, которая по данным разных авторов колеблется от 8–9 до 26–30% и даже 80%.

На основании многолетнего практического опыта и результатов собственных исследований считаем, что постановка данного диагноза правомочна при выявлении у пациента: 1) 6–8 и более клинико-инструментальных признаков соединительно-тканной дисплазии; 2) вовлечения в патологический процесс не менее 2–3 различных органов и систем; 3) лабораторного подтверждения нарушения обмена соединительной ткани. Существенную помощь в постановке этого диагноза может оказать (4) выявление факта семейного накопления признаков соединительно-тканной дисплазии у родственников больного, обследованных по той же диагностической программе.

Если количество анализируемых маркеров, выявляемых у пациента, меньше условно допустимого порога, то, по-нашему мнению, следует говорить *о накоплении* у него *признаков соединительно-тканной дисплазии.* Такой пациент требует динамического наблюдения, углубленного клинико-инструментального и лабораторного обследования с целью верификации диагноза. Так, известно, что с возрастом дети с астеническим телосложением переходят в группу нормо- или гиперстеников; гиперподвижность суставов достигает максимума к 3 годам и встречается примерно у 50% детей этого возраста, а в дальнейшем, мере созревания соединительной ткани, проис: дит уменьшение ее частоты. Если при проведен клинико-генеалогического анализа с осмотром обследованием максимально доступного чис родственников пациента по единой диагностич ской программе наблюдается увеличение чис признаков соединительно-тканной дисплазии нисходящем ряду поколений, можно думать *о с мейном накоплении признаков соединительн тканной дисплазии.*

В генетическом отношении недифференцир ванная ДСТ очень гетерогенна. В практическ деятельности врача-клинициста чаще всего встр чается недифференцированная ДСТ *мультифа торнальной природы,* возникающая в результа влияния разнообразных неблагоприятных факт ров внешней среды на плод в период его внутр утробного развития, что приводит при определе ной генетической предрасположенности к наруш нию нормального эмбриогенеза. Полиорганнос и полисистемность поражения обусловлены, с о ной стороны, «вездесущностью» соединительнс ткани, ее важной ролью в эмбриогенезе, а такж тем, что тератогенный терминационный перио т. е. отрезок времени, в течение которого воздей ствие тератогенного фактора может привести формированию той или иной аномалии, для мнс гих органов и систем человека примерно одина ков. Анализ анамнестических данных, как прави ло, выявляет неблагоприятное течение раннег внутриутробного периода развития плода. По на шим данным в большинстве случаев (93,8%) мож но найти признаки неблагоприятного течения бе ременности. Это проявляется гестозом беремен ных (69,6%), обострением хронического пиелонефрита (39,1%), перенесенными на ранних сроках беременности ОРВИ (17,4%), угрозой вы кидыша плода на ранних сроках (17,4%), нефропатией беременных (15,2%), пребыванием в зоне повышенной радиации (10,9%), психическими травмами (8,7%) и др.

Не исключено, что некоторые формы ДСТ, отнесенные в настоящее время в группу недифференцированных, на самом деле имеют *наследственную моногенную природу.* Внимательный врачебный осмотр членов семьи пробанда, клинико-инструментальные и лабораторные исследования, выполненные по единой программе, позволяют обнаружить однотипные проявления соединительно-тканной дисплазии, не укладывающиеся ни в одну из известных нозологических форм наследственных ДСТ, но четко передающих-

ся в нисходящем ряду поколений по отцовской либо материнской линии. Вероятно, создание банка ДНК подобных семей с клинически однородной симптоматикой позволит в будущем уточнить их генетическую природу и описать еще немалое количество новых моногенных нозологических форм.

В ряде случаев набор фенотипических признаков у пациентов этой группы напоминает ту или иную синдромальную патологию, которую следует расценивать как фенокопии наследственных ДСТ.

Чаще всего недифференцированная ДСТ проявляется двумя известными фенотипами: *марфаноидным и элерсоподобным*.

Для клиники *недифференцированной ДСТ с марфаноидным фенотипом* характерны: астеническое телосложение, долихостеномелия, арахнодактилия, разной степени выраженности деформация грудной клетки, позвоночника, плоскостопие в сочетании с патологией клапанного аппарата сердца, реже тенденцией к дилатации корня аорты и различными нарушениями органа зрения. Следует помнить, что по данным клинического обследования диагноз недифференцированной ДСТ с марфаноидным фенотипом с относительной долей достоверности может быть установлен только после исключения известных на сегодня наследственных форм, таких как фибриллинопатии, включая синдром Марфана 1 типа, изолированный скелетный синдром; MASS-синдром; эктопию хрусталика с мягкими скелетными проявлениями марфаноидного типа без кардиоваскулярной патологии; синдром Марфана в сочетании с краниосиностозом; марфаноидный скелетный синдром, синдром Билса, синдром Марфана II типа, обусловленный мутациями в гене рецептора 2 трансформирующих факторов роста бета (гл. 5 и 6) и др.

При недифференцированной ДСТ с элерсоподобным фенотипом наблюдается сочетание признаков соединительно-тканной дисплазии с тенденцией к гиперрастяжимости кожи (обычно в пределах 2,5–3 см) и разной степени выраженности гипермобильности суставов. По нашим данным наиболее часто недифференцированная ДСТ с элерсоподобным фенотипом ассоциируется с патологией нервной системы. Данный тип соединительно-тканной дисплазии требует проведения дифференциального диагноза с синдромом Элерса–Данло III типа, синдромом гипермобильности суставов и последствиями натальной травмы. Существенную помощь в диагностике недифференцированной ДСТ оказывает изучение особенностей течения раннего эмбрионального периода развития плода, а также клинико-генеалогический анализ с обязательным осмотром максимально возможного числа родственников пробанда.

Когда клиническая симптоматика, выявляемая у больного, не укладывается ни в один из указанных выше фенотипов, либо носит смешанный характер, следует использовать термин *недифференцированная ДСТ с неклассифицированным фенотипом*.

В критериях, предложенных Э. В. Земцовским (2007), указывается на важность использования в диагностике ДСТ (в транскрипции автора врожденных расстройств соединительной ткани) не только «внешних», но и «внутренних фенов». Автор предлагает диагностировать 10 основных диспластических синдромов и фенотипов. Однако имеющийся на сегодня опыт практической работы позволяет считать, что выделение только на основании клинической картины таких фенотипически схожих состояний, как марфаноидная внешность, марфаноподобный фенотип, MASS-фенотип, первичный ПМК, синдром Элерса–Данло III и др. практически невозможно. Особенно нецелесообразен данный подход в педиатрической практике, что связано с вариабельностью клинических проявлений соединительнотканной дисплазии по мере роста ребенка и выраженным клиническим полиморфизмом данной патологии. Однако следует признать, что выделение фенотипически сходных групп больных с соединительно-тканной дисплазией может оказать в будущем неоценимый вклад при выяснении молекулярно-генетической сути анализируемой патологии.

Недифференцированная ДСТ ассоциирована с развитием многочисленных хронических заболеваний. Данная патология привлекает в настоящее время внимание многих клиницистов. Предпринимаются попытки разработки клинических критериев диагностики степени выраженности диспластических признаков у детей (Милковска-Димитрова и др., 1987; Фомина, 2000) и взрослых больных (Викторова, 2004; Клеменов, 2005). Изучаются особенности течения сопутствующих хронических заболеваний желудочно-кишечного тракта (Гасан, 1997), бронхолегочной (Гавалов и др., 1999; Вершинина, 2004; Друк, 2004) и сердечно-сосудистой систем (Делягин, 1993; Кантемирова, 1998; Гладких, 2003; Тихонова, 2006) на фоне недифференцированных ДСТ. Анализируются особенности поражения центральной нервной системы (Блинникова и др., 2001; Pace F. et al., 2004; Adib et al.,

2005), скелета (Рыжаков, 1990), суставов (Яковлева, 2000; Костик, 2005) и кроветворного аппарата (Суворова, 2000; Пшеничная, 2003; Стуров В. Г., 2007). Изучаются вопросы методологии курации пациентов с данной патологией семейным врачом в аспекте профилактики ранней и внезапной смерти (Викторова, 2004), особенности течения беременности и родов у женщин с патологией обмена соединительной ткани (Клеменов, 2004).

Учитывая полиорганность и полисистемность поражения при ДСТ, трудно найти медицинскую специальность, в которой данная патология не имела бы важного практического значения. Цель второй части руководства — показать значимость изложенного ранее материала в практической деятельности врачей-клиницистов разного профиля, обратить внимание на необходимость выявления основных маркеров соединительно-тканной дисплазии у консультируемых ими пациентов и познакомить с особенностями течения патологии на фоне ДСТ. Отдельные главы адресованы ортопедам, ревматологам, кардиологам, неврологам, окулистам, сурдологам, дерматологам, гематологам, стоматологам, нефрологам, гастроэнтерологам, пульмонологам, черепно-лицевым хирургам, гинекологам, эндокринологам, педиатрам и терапевтам. Все они написаны по единому плану. В начале каждой главы представлены суммарные данные по молекулярной этиологии наследственных ДСТ, представляющих особый интерес для врачей данного профиля. Затем в большинстве глав в виде отдельных статей изложены взгляды клиницистов на роль соединительно-тканной дисплазии в конкретной медицинской специальности. В написании данной части монографии принимали участие ведущие ученые и практические врачи Санкт-Петербурга, г. Омска, Украины, хорошо знакомые с проблемой соединительнотканной дисплазии.

Глава 1

ДИСПЛАЗИЯ СОЕДИНИТЕЛЬНОЙ ТКАНИ В ОРТОПЕДИЧЕСКОЙ И РЕВМАТОЛОГИЧЕСКОЙ ПРАКТИКЕ

Первыми проявлениями соединительно-тканной дисплазии со стороны скелета при *недифференцированной* ДСТ нередко являются дисплазия тазобедренных суставов, склонность к травматизации костно-суставного аппарата в родах и тяжелое течение рахита, несмотря на проводимую профилактику и лечение.

После 3-летнего возраста характер скелетных проявлений во многом определяется клиническим вариантом течения заболевания. Так, недифференцированная ДСТ с *элерсоподобным фенотипом* чаще всего проявляется плоско-вальгусной установкой стоп, разной степени выраженностью гипермобильности суставов, нестабильностью шейного отдела позвоночника, вялой осанкой и умеренным сколиозом.

В то же время, у пациентов с *марфаноидным фенотипом* в клинической картине доминируют: долихостеномелия, арахнодактилия, более выраженная на стопах, сколиоз, кифоз, патологический лордоз, симптом «прямой спины», килевидная, воронкообразная, ладьевидная либо плоская деформация грудной клетки и плоскостопие. Начиная с 10–12 летнего возраста, больных беспокоят метаболическая артропатия, деформация позвоночника, остеохондроз, грыжи Шморля, остеофиты; плоскостопие, деформация конечностей, дегенеративные изменения суставов. Дополнительные инструментальные исследования выявляют остеопению осевого скелета и нередко задержку костного возраста.

Патология костно-суставной системы очень часто входит в структуру синдромального поражения при наследственных формах ДСТ. В связи с этим мы решили начать изложение материала с ортопедических проблем.

1.1. НАСЛЕДСТВЕННЫЕ СКЕЛЕТНЫЕ ДИСПЛАЗИИ

Наследственные системные заболевания скелета имеют чрезвычайно важное значение в ортопедической практике. Частота встречаемости костных дисплазий среди живо- и мертворожденных достигает 3:1000. Дифференциальная диагностика этой распространенной патологии достаточно сложна из-за схожести клинической картины многих заболеваний, недоступности для современной практической медицины молекулярного тестирования мутаций, отсутствия возможностей морфолого-биохимической идентификации, обусловленной, в том числе, плохим ростом хондроцитов в условиях культивирования. Летальность в перинатальный период из-за патологии скелета среди всех причин смертности составляет 9:1000, при этом причинами смерти служат в основном танатоформная дистрофия, ахондроплазия и ахондрогенез (Ромео и др., 1994).

Необходимо признать, что существующие на сегодня классификации скелетных дисплазий сложны, страдают отсутствием единообразия в критериях определения разных форм патологии. Примерами могут служить различия в подходе к названию наследственных заболеваний скелета. Так, для обозначения одних патологических состояний используют эпонимы, т. е. фамилии исследователей, впервые описавших данное заболевание, либо пациентов, у которых оно было описано (синдром Ларсена, Эллиса ван Кревельда и т. п.); для других — греческие термины, отражающие наиболее характерные клинические симптомы (диастрофическая — «скрученная», метатропная — «меняющаяся» дисплазия); для третьих — предполагаемый патогенез заболевания (несовершенный остеогенез, ахондрогенез). Ортопеды,

применяя клинико-рентгенографические критерии, выделяют эпифизарные, физарные, мета- и диафизарные дисплазии.

Клинициста-генетика, сталкивающегося в работе с необходимостью проведения медико-генетического консультирования семьи пробанда, в первую очередь интересует точный диагноз, для постановки которого клинико-рентгенологических данных, как правило, недостаточно. При этом у консультанта возникает ряд вопросов. Не является ли скелетная дисплазия фенокопией наследственного поражения скелета? Какие анатомические зоны кости максимально повреждены? Определяется ли аномальное уплотнение какой-либо кости? Является ли наблюдаемое поражение скелета изолированной, системной или синдромальной патологией? Страдают ли родственники пробанда аналогичным заболеванием? По какому типу наследования передается заболевание в данной семье? Относится ли эта скелетная дисплазия к группе летальных? С какого возраста обычно проявляется клиническая картина заболевания? Имеет ли место прогредиентность течения? Возможна ли пренатальная диагностика обнаруженной патологии?

Современные классификации скелетных дисплазий составляются, главным образом, на основе рентгенологических данных. В соответствии с Международной номенклатурой скелетных дисплазий различают 6 групп наследственных заболеваний скелета (Ромео и др., 1994), а именно:

1. *Остеохондродисплазии*, под которыми понимают аномалии роста и развития хрящей и костей (например, ахондрогенез, диастрофическая дисплазия, кампомиелическая дисплазия, синдром Ларсена, черепно-ключичная дисплазия, гипохондроплазия, спондилометафизарная дисплазия, множественные хрящевые дизостозы, энхондроматоз, несовершенный остеогенез и множество других вариантов).

2. *Дизостозы*, вызванные аномалиями развития отдельных костей или их комбинаций (краниосиностоз, акроцефалосиндактилия, окулоаурикуловертебральный синдром, спондилокостальный дизостоз, эктродактилия, синдром тромбоцитопении и аплазии лучевой кости, синдром «рука–сердце» и др.).

3. *Идиопатический остеолиз* — заболевания, сопровождающиеся многоочаговой резорбцией костной ткани. При этом выделяют изолированный фалангеальный, изолированный предплюснево-запястный либо сочетающийся с нефропатией остеолизис, мультицентрический остеолизис и др.

4. *Состояния, сопровождающиеся вовлеч нием в процесс костной ткани* (синдром Ма фана, врожденная контрактурная арахнодактили нейрофиброматоз, синдром Коккейна и др.).

5. *Скелетную патологию, связанную с хр мосомными аберрациями.*

6. *Первичные метаболические нарушен* (гипофосфатемический рахит, витамин D-зави мый и псевдодефицитный рахит, гипофосфатаз мукополисахаридоз, маннозидоз, фукозидоз, лезнь Ниманна–Пика, гомоцистинурия, синдр Менкеса и др.).

Существенный недостаток данной классифи ции состоит в том, что в ней не учтена этиол скелетных дисплазий, в связи с чем соверше разные по природе заболевания попадают в с группу (например, синдром Марфана и нейро роматоз отнесены к одной, четвертой груп

Постараемся систематизировать описанн предыдущих главах наследственные заболев скелета в соответствии с принятой Междун ной номенклатурой и посмотрим, какие гр генов (а значит и первичных биохимически фектов) в большей степени ассоциированы с личными классами скелетной патологии. этом исключим из рассмотрения хромосомн лезни, так как они, чаще всего, носят неспе ческий характер, кроме того, в настоящем нии мы не касались этих заболеваний.

Около 15% наследственных ДСТ относ классу *остеохондродисплазий.* В табл. 1.1 ставлено 37 нозологических форм наследств остеохондродисплазий, развитие которых словлено присутствием мутаций в 19 гена гены кодируют хрящевые и морфогенети белки, относящиеся к 6 различным биох ским семействам: хрящевые коллагены и п ликаны, ферменты биосинтеза гликозамин нов, структурные белки хрящевой ткани, генетические белки, включая рецепторы ф роста и транскрипционные факторы. В т указаны мутантные гены, первичные био ские дефекты и семейства, к которым от эти белки. Рядом с нозологической фо скобках даны условные обозначения орг шеней, наиболее часто поражаемых при ном заболевании. Все последующие табл следственных ДСТ в других главах постр такому же плану.

Для всех остеохондродисплазий харак нерализованное поражение скелета. Од разных заболеваниях может быть в разн ни выражена дисморфия отдельных ком

Таблица 1.1

Наследственные остеохондродисплазии

Нозологическая форма, основные органы-мишени *	Ген, первичный биохимический дефект	Биохимическое семейство
Спондилоэпифизарная дисплазия (ск-т, кон, п-г-р, ч-л, цнс, офт, лор, абд); спондилоэпиметафизарная дисплазия Струдвика (ск-т, кон, п-г-р, к-с, ч-л, офт, абд); спондилопериферическая дисплазия (ск-т, кон, п-г-р, к-с, ч-л, цнс, офт, лор); платиспондилическая скелетная дисплазия (ск-т, кон, п-г-р, к-с, ч-л, мыш, цнс, лег); ахондрогенез II-гипохондрогенез (ск-т, кон, п-г-р, ч-л, абд); метатропная карликовость Книста (ск-т, п-г-р, сус, ч-л, офт, лор); эпифизарная дисплазия, множественная, с миопией и кондуктивной тугоухостью (ск-т, кон, п-г-р, сус, ч-л, офт, лор)	COL2A1, коллаген II типа	хрящевые коллагены
Метафизарная хондродисплазия Шмида (ск-т, кон, сус); спондилометафизарная дисплазия, японского типа (ск-т, кон, сус)	COL10A1, коллаген X типа	
Отоспондиломегаэпифизарная дисплазия (ск-т, кон, п-г-р, сус, ч-л, лор); синдром Вейссенбахера-Цвеймюллера (ск-т, кон, п-г-р, сус, ч-л, лор)	COL11A2, коллаген XI типа	
Спондилоэпифизарная дисплазия Кимберлея (ск-т, п-г-р, сус)	AGC1, аггрекан	хрящевые протеогликаны
Синдром Шварца-Джампеля, тип 1 (ск-т, кон, п-г-р, сус, ч-л, мыш, офт); диссегментальная дисплазия Сильвермана-Хандмакера (ск-т, кон, п-г-р, ч-л, офт)	HSPG2, перлекан	
Спондилоэпиметафизарная дисплазия, пакистанского типа (ск-т, кон, п-г-р, к-с, сус)	PAPSS2, фосфоаденозин-фосфосульфат-синтетаза 2	ферменты сульфатирования гликозаминогликанов (ГАГ)
Спондилоэпифизарная дисплазия, Омани типа (ск-т, п-г-р, к-с, сус)	CHST3, углеводная сульфотрансфераза 3	
Диастрофическая дисплазия (ск-т, п-г-р, к-с, ч-л); ателостеогенез II типа (ск-т, п-г-р, к-с, лег); ахондрогенез IB (ск-т, кон, ч-л, абд)	SLC26A2, транспортер серы	
Хондродисплазия точечная брахителефалангеальная, X-сцепленная (ск-т, к-с, ч-л, цнс)	ARSE, арилсульфатаза E	
Псевдоахондроплазия (ск-т, кон, к-с, сус); эпифизарная дисплазия, множественная, тип Файрбанка, тип Риббинга (ск-т, к-с, сус)	COMP, хрящевой олигомерный матриксный белок	хрящевой тромбоспондин
Акромезомелическая хондродисплазия Хантера-Томпсона (ск-т, кон, к-с); хондродисплазия Гребе (ск-т, кон, к-с)	CDMP1, хрящ-производный фактор роста и дифференцировки 5	хрящевой морфогенетический белок
Акромезомелическая хондродисплазия с аномалиями гениталиев (ск-т, к-с, пол)	BMPR1B, рецептор IB костных морфогенетических белков	рецептор костных морфогенетических белков
Остеоглофоническая дисплазия (ск-т, к-с, ч-л, цнс, зуб)	FGFR1, рецептор фибробластных факторов роста 1	рецепторы фибробластных факторов роста

Нозологическая форма, основные органы-мишени *	Ген, первичный биохимический дефект	Биохимическое семейство
Ахондроплазия (ск-т, кон, п-г-р, к-с, сус, ч-л, мыш, цнс); гипохондроплазия (ск-т, к-с, ч-л); скелетная дисплазия с темным акантозом (ск-т, цнс, кож); танатоформная дисплазия, тип 1 (ск-т, кон, п-г-р, цнс); тип 2 (ск-т, кон, п-г-р, ч-л, цнс); скелетная дисплазия Сан Диего (ск-т, п-г-р, ч-л, цнс)	FGFR3, рецептор фибробластных факторов роста 3	
Акроцефалосиндактилия тип 3, синдром Сэтре-Чотзена (ск-т, к-с, ч-л, цнс, офт)	FGFR2, FGFR3, рецепторы 2 и 3 фибробластных факторов роста	
	TWIST1, транскрипционный фактор Twist	транскрипционные факторы
Кампомелическая дисплазия (ск-т, кон, к-с, п-г-р, ч-л, кож, лег, пол)	SOX9, транскрипционный фактор Sox9	
Акрокапитофеморальная дисплазия (ск-т, п-г-р, к-с, ч-л)	IHH, транскрипционный фактор Ihh	

* сокращенные обозначения основных органов-мишеней: ск-т — генерализованная патология скелета; кон — деформация длинных трубчатых костей; п-г-р — деформация позвоночника, грудины, ребер; к-с — деформация кистей-стоп; сус — патология суставов; ч-л — черепно-лицевые аномалии; мыш — патология мышечной системы; цнс — патология центральной нерной системы; офт — патология органа зрения; лор — патология органа слуха; кож — изменения кожи; зуб — патология зубов; лег — патология бронхолегочной системы; пол — расстройства половой сферы; абд — заболевания органов брюшной полости.

скелета. Наряду с этим, в патологический процесс могут быть вовлечены другие системы и органы. Степень поражения отдельных элементов скелета в сочетании с дефектами других морфологических систем и определяет дифференциальный клинический фенотип, характеризующий каждую из представленных нозологических форм наследственных остеохондродисплазий. В табл. 1.2 дана суммарная характеристика этих заболеваний. В первом столбце этой таблицы указаны «органы-мишени», общее число и процент наследственных остеохондродисплазий с поражением данного органа или системы. В двух верхних строчках указаны биохимические семейства и в скобках — число мутантных генов, кодирующие белки данного семейства. В ячейках таблицы представлены общее число и процент заболеваний с поражением определенного «органа-мишени», обусловленных мутациями в генах, продукты которых принадлежат к одному и тому же биохимическому семейству. Ниже через знак + указано число заболеваний, обусловленных различными мутациями в одном и том же гене (аллельные серии).

30% наследственных остеохондродисплазий обусловлены мутациями в генах хрящевых коллагенов — мажорного коллагена II типа и минорных коллагенов X и XI типов. Несколько больше (35%) заболеваний связаны с мутациями в генах морфогенетических белков, чаще всего в генах рецепторов фибробластных факторов роста. Причем для болезней, обусловленных дефектами хрящевых коллагенов, характерен генерализованный характер поражения, включающий, наряду с различными вариантами задержки роста, деформацию конечностей, позвоночника, грудины, ребер, дефекты суставов, органов зрения и слуха, лицевые аномалии, грыжи передней брюшной стенки. С другой стороны, врожденные дефекты кистей и стоп, различные варианты краниосиностозов, поражение внутренних органов чаще сопровождают варианты нанизма, обусловленные мутациями в генах морфогенетических белков. При наследственных остеохондродисплазиях, связанных с мутациями в генах хрящевых протеогликанов, структурных белков и ферментов биосинтеза гликозаминогликанов, наблюдается смешанный характер поражения.

Различные формы нанизма сопровождают мукополисахаридозы I, II, VI и VII типов, подробная характеристика которых представлена в главе 5, а также некоторые варианты синдрома Элерса–Данло (VII типа и прогероидного), о которых речь будет идти позднее. Нанизм характерен также для синдрома Вейла-Марчезани, доминантные и рецессивные формы которого обусловлены специфическими мутациями в генах фибриллина 1 и дизинтегриновой металлопротеазы соответственно.

Дизостозы, синостозы, гиперостозы. При некоторых наследственных остеохондродисплазиях наряду с генерализованным поражением скелета могут наблюдаться четко выраженные аномалии развития отдельных костей или их комбинаций, то

Таблица 1.2

Характеристика наследственных остеохондродисплазий

Органы-мишени	* n** %	Биохимическое семейство (число мутантных генов)					
		Хрящевые коллагены	Хрящевые протеогликаны	Ферменты биосинтеза ГАГ	Хрящевые структурные белки	Морфогенетические белки	
						рецепторы	факторы транскрипции
		(3)	(2)	(4)	(2)	(4)	(3)
		Число заболеваний (%) с поражением определенной системы, аллельные варианты					
ск-т	37 100%	11 (30%) 7+2+2	3 (8%) 2+1	6 (16%) 3+1+1+1	4 (11%) 2+2	10 (27%) 7+1+1+1	3 (8%) 1+1+1
кон	22 59%	11 (50%) 7+2+2	2 (9%) 2+0	2 (9%) 1+1+0+0	3 (14%) 2+1	3 (14%) 3+0+0+0	1 (4%) 1+0+0
п-г-р	22 59%	9 (41%) 7+0+2	3 (14%) 2+1	4 (18%) 2+1+1+0	0	4 (18%) 4+0+0+0	2 (9%) 1+1+0
ч-л	22 59%	7 (32%) 5+0+2	2 (9%) 2+0	3 (13%) 2+1+0+0	0	7 (32%) 5+1+1+0	3 (13%) 1+1+1
к-с	20 54%	3 (15%) 3+0+0	0	5 (25%) 2+1+1+1	4 (20%) 2+2	6 (30%) 3+1+1+1	2 (10%) 1+1+0
сус	13 35%	6 (46%) 2+2+2	2 (15%) 1+1	2 (15%) 1+1+0+0	2 (15%) 2+0	1 (8%) 1+0+0	0
цнс	13 35%	3 (23%) 3+0+0	0	1 (8%) 0+0+0+1	0	8 (61%) 6+1+1+0	1 (8%) (0+0+1)
лор	6 18%	6 (100%) 4+0+2	0	0	0	0	0
офт	9 24%	4 (44%) 4+0+0	0	2 (22%) 1+1+0+0	0	2 (22%) 0+0+1+1	1 (11%) (0+0+1)
абд	4 12%	3 (75%) 3+0+0	0	1 (25%) 1+0+0+0	0	0	0
мыш	3 9%	1 (33%) 1+0+0	1 (33%) 1+0	0	0	1 (33%) 1+0	0
лег	3 9%	1 (33%) 1+0+0	0	1 (33%) 1+0+0+0	0	0	1 (33%) 1+0
пол	2 6%	0	0	0	0	1 (50%) 0+1+1	1 (50%) 1+0
кож	2 6%	0	0	0	0	1 (50%) 0+1+0	1 (50%) 1+0
зуб	1 3%	0	0	0	0	1 (100%) 0+0+1	0

* сокращенные обозначения основных органов-мишеней: ск-т — генерализованная патология скелета; кон — деформация длинных трубчатых костей; п-г-р — деформация позвоночника, грудины, ребер; к-с — деформация кистей-стоп; сус — патология суставов; ч-л — черепно-лицевые аномалии; мыш — патология мышечной системы; цнс — патология центральной нерной системы; офт — патология органа зрения; лор — патология органа слуха; кож — изменения кожи; зуб — патология зубов; лег — патология бронхолегочной системы; пол — расстройства половой сферы; абд — заболевания органов брюшной полости;

** n — число заболеваний с поражением определенного «органа-мишени».

есть дизостозы. Так, периферический дизостоз, проявляющийся укорочением преимущественно дистальных отделов верхних и нижних конечностей, характерен, в частности, для спондилопериферической и платиспондилической скелетных дисплазий. Спондилометафизарная дисплазия японского типа проявляется метафизарным дизостозом и укорочением туловища. При акромезомелической хондродисплазии Хантера-Томпсона наблюдается укорочение метакарпальных и метатарзальных костей и, особенно, фаланг пальцев. Гиперостоз и склероз диафизов длинных трубчатых костей лежит в основе развития диафизарной дисплазии Камурати-Энгельманна. Список подобных заболеваний может быть продолжен.

Однако значительно чаще различные формы дизостоза, синостоза и гиперостоза наблюдаются при наследственных ДСТ, обусловленных мутациями в генах морфогенетических белков — табл. 1.3. При этом различные формы множественного синостоза, склеростеоза и гиперостоза ассоциированы с мутациями в генах антагонистов Tgfβ-подобных костных морфогенетических белков — ноггина и склеростина, в то же время мутации в генах рецепторов фибробластных факторов роста приводят к развитию акроцефалосиндактилии и других форм краниосиностозов, часто сочетающихся со слиянием/укорочением/удлинением метакарпальных и метатарзальных фаланг кистей и стоп. Некоторые формы краниосиностозов связаны с мутациями в генах транскрипционных факторов. Нарушение транскрипционного контроля может сказываться также на развитии конечностей, в частности, кистей и стоп, и многие наследственные формы брахидактилии, синдактилии и полидактилии обусловлены мутациями в генах транскрипционных факторов. В дальнейшем мы остановимся более подробно на наследственных дефектах кистей и стоп.

В особую группу, по-видимому, следует выделить скелетные дисплазии, ведущими клиническими проявлениями которых являются *повышенная ломкость и/или нарушение минеральной плотности кости,* а также *остеолиз* (табл. 1.4). Повышенная ломкость кости является ведущим клиническим проявлением несовершенного остеогенеза — наиболее распространенного наследственного заболевания соединительной ткани. Аутосомно-доминантные формы несовершенного остеогенеза обусловлены мутациями в двух генах α-цепей коллагена I типа. Клиническая гетерогенность различных вариантов заболевания определяется характером мутационных повреждений генов COL1A1 и COL1A2 (см. гл. 4).

Необычная форма аутосомно-доминантного несовершенного остеогенеза, сочетающаяся с гнойными остеомиелитами и специфическими дефектами костей челюсти в области корней зубов, получила название гнатодиафизарной дисплазии. В этом случае мутантным оказывается ген TMEM16E, кодирующий трансмембранный гликопротеин с высоким уровнем экспрессии в мышцах, хондроцитах и остеобластах костных зон роста. В настоящее время функции этого белка неизвестны.

Идентифицированы также мутантные гены при трех аутосомно-рецессивных формах несовершенного остеогенеза. Две из них — типы VII и IIB — также оказались аллельны друг другу, так как обусловлены мутациями в одном и том же гене CRTAP (Barnes et al., 2006; Morello et al., 2006). Продуктом этого гена является хрящ-ассоциированный белок, экспрессирующийся в пролиферирующих хондроцитах костных зон роста, в остеобластах и остеокластах. Хрящ-ассоциированный белок образует комплекс с пролил-3-гидроксилазой 1 и циклофилином B (Morello et al., 2006). Образование этого комплекса необходимо для ферментативной активации пролил-3-гидроксилазы 1, специфическим образом участвующей в процессинге мажорных фибриллярных коллагенов I и II типов. Гомозиготные мутации в самом гене пролил-3-гидроксилазы 1 найдены у больных с несовершенным остеогенезом VIII типа (Cabral et al., 2007). Таким образом, аутосомно-рецессивные формы несовершенного остеогенеза обусловлены нарушением процессинга мажорных фиброллярных коллагенов и, в первую очередь, коллагена I типа.

Склонность к переломам костей входит в структуру синдрома Брука II типа, связанного с дефицитом одного из ферментов биосинтеза коллагена I типа (лизилгидроксилазы 2), а также ахондрогенеза IB, обусловленного нарушением биосинтеза гликозаминогликанов, и синдрома Антлея-Бикслера — одной из форм краниосиностоза, при которой мутантными оказываются гены рецепторов 1 и 2 фибробластных факторов роста.

Остеопороз. В некоторых случаях легкие формы несовершенного остеогенеза клинически трудно отличить от остеопороза. Поэтому неудивительно, что у ряда пациентов с семейным остеопорозом или остеопенией идентифицированы мутации в генах коллагена I типа. В большинстве случаев у таких больных наблюдаются некоторые

Таблица 1.3

Наследственные дизостозы, синостозы и гиперостозы, обусловленные мутациями в генах морфогенетических белков

Нозологическая форма, основные органы-мишени *	Ген, первичный биохимический дефект	Биохимическое семейство
Склеростеоз (кон, к-с, ч-л); генерализованный кортикальный гиперостоз ван Бучема (кон, ч-л, офт, лор)	SOST, склеростин, антагонист TgfβSOST, склеростин, антагонист Tgfβ	антагонисты Tgfβ-подобных костных морфогенетических белков
Симфалангизм, проксимальный (к-с, сус, лор); синдром множественного синостоза, тип 1 (п-г-р, к-с, сус, лор, н-в); синдром предплюсно-запястной коалиции (к-с, сус); синдром анкилоза стремячка без симфалангизма (к-с, сус, ч-л, лор)	NOG, ноггин	
Акроцефалосиндактилия, тип 5, синдром Пфайффера (к-с, ч-л, цнс, офт); синдром Джексона-Вейса (к-с, ч-л, цнс); синдром Антлея-Бикслера (кон, ч-л, цнс); тригоноцефалия, несиндромальная (ч-л, цнс)	FGFR1, FGFR2, рецепторы 1, 2 фибробластных факторов роста	рецепторы фибробластных факторов роста
Черепно-лицевой дизостоз, синдром Крузона (ч-л, цнс, офт); акроцефалосиндактилия, тип 1, синдром Апера (к-с, ч-л, цнс); скафоцефалия (ч-л, цнс, офт); краниосиностоз, несиндромальный, уникоронарный (ч-л, цнс)	FGFR2, рецептор 2 фибробластных факторов роста	
Краниосиностоз, несиндромальный, коронарный, синдром Муенке (к-с, ч-л, цнс, лор); передний плагиоцефалический синостоз (ч-л, цнс); синдром Крузона с темным акантозом (ч-л, цнс, кож)	FGFR3, рецептор 3 фибробластных факторов роста	
Беаре-Стевенсона синдром (к-с, ч-л, цнс, кож, ген, абд)	FGFR2, FGFR3, рецепторы 2, 3 фибробластных факторов роста	
Акроцефалосиндактилия, тип 3, синдром Сэтре-Чотзена (ск-т, к-с, ч-л, цнс, офт)	TWIST1, транскрипционный фактор Twist	транскрипционные факторы
Акроцефалосиндактилия Робинова-Сорауфа (к-с, ч-л, цнс)		
Краниосиностоз 2, бостоновского типа (ч-л, цнс, офт); расширенные теменные отверстия, тип 1 (ч-л, цнс, зуб)	MSX2, транскрипционный фактор Msx2	
Брахидактилия, тип D (к-с); тип E (к-с); синдактилия, тип II (к-с), синполидактилия с аномалиями стоп (к-с); синдактилия, тип V (к-с)	HOXD13, транскрипционный фактор HoxD13	
Брахидактилия, тип 1A (к-с); акрокапитофеморальная дисплазия (ск-т, п-г-р, к-с, ч-л)	IHH, транскрипционный фактор Ihh	

* сокращенные обозначения основных органов-мишеней: ск-т — генерализованная патология скелета; кон — деформация длинных трубчатых костей; п-г-р — деформация позвоночника, грудины, ребер; к-с — деформация кистей-стоп; сус — патология суставов; ч-л — черепно-лицевые аномалии; цнс — патология центральной нерной системы; офт — патология органа зрения; лор — патология органа слуха; кож — изменения кожи; зуб — патология зубов; н-в — дефекты развития ногтей и/или волос; лег — патология бронхолегочной системы; пол — расстройства половой сферы; абд — заболевания органов брюшной полости.

другие проявления мягкой соединительно-тканной дисплазии. Остеопороз является сопутствующим проявлением некоторых остеохондродисплазий, таких, например, как дисплазия Книста, обусловленная мутациями в гене хрящевого коллагена II, или скелетная дисплазия Сан Диего, вызванная мутациями в гене рецептора 3 фибробластных факторов роста. Доказана связь синдрома остеопороз-псевдоглиома, а также доминантных форм остеопороза с мутациями в гене одного из рецепторов липопротеинов низкой плотности — LRP5 (Gong et al., 2001; Van Wesenbeeck et al., 2003).

Таблица II

Наследственные дисплазии соединительной ткани с повышенной ломкостью костей, нарушением минеральной плотности и остеолизом

Нозологическая форма, основные органы-мишени *	Ген, первичный биохимический дефект	Биохимическое семейство
Повышенная ломкость		
Несовершенный остеогенез, аутосомно-доминантный, тип I (кон, п-г-р, сус, кард, офт, лор, абд); тип II (кон, п-г-р, ч-л, лег); тип III (кон, п-г-р, сус, кард, лор, кож, зуб, абд); тип IV (кон, п-г-р, сус, кард, лор, кож, зуб, абд); с синдромом Элерса–Данло (кон, п-г-р, сус, кож)	COL1A1, COL1A2, коллаген I типа	коллаген I типа
Несовершенный остеогенез, аутосомно-доминантный, с необычными скелетными нарушениями, челюстно-диафизарная дисплазия (кон, п-г-р, ч-л, зуб)	TMEM16E, трансмембранный гликопротеин	трансмембранный гликопротеин, экспрессирующийся в мышцах, хондроцитах и остеобластах
Несовершенный остеогенез, аутосомно-рецессивный, тип IIB (кон, п-г-р, ч-л, лег); тип VII (кон, п-г-р, ч-л, лег)	CRTAP, хрящ-ассоциированный белок, образующий комплекс с пролил-3-гидроксилазой 1	ферменты биосинтеза коллагена I типа
несовершенный остеогенез, аутосомно-рецессивный, тип VIII (кон, п-г-р, ч-л, лег)	P3H1 (LEPRE1), пролил-3-гидроксилаза 2	
Синдром Брука, тип 2 (кон, сус)	PLOD2, лизил-4-гидроксилаза, 2	
Нарушение минеральной плотности		
Остеопороз, доминантный	COL1A1, COL1A2, коллаген I типа	коллаген I типа
	LRP5, рецептор липопротеинов низкой плотности 5	рецептор липопротеинов низкой плотности
Остеопороз, предрасположенность	COL1A1, коллаген I типа	коллаген I типа
	SOST, склеростин	антагонист Tgfβ-подобных костных морфогенетических белков, ингибитор дифференцировки остеобластов
	CALCA, кальцитонин	пептидный гормон, участвующий в метаболизме $Ca2^{+}$
	CALCR, рецептор кальцитонина	рецепторы кальцитонина, липопротеина низкой плотности, витамина Д
	LRP5, рецептор липопротеинов низкой плотности 5 VDR, рецептор витамина Д	
	RIL или PDLIM4	белок, участвующий в дифференцировке остеобластов
Остеолиз		
Мультицентрический остеолиз с узлами и артропатией, Саудовского типа (ск-т, кон, к-с, сус, ч-л, кож); Винчестера синдром, аутосомно-рецессивный (ск-т, кон, сус, ч-л, офт)	MMP2, матриксная металлопротеиназа 2	коллагеназа IV-A, катаболизирующая коллаген IV

* сокращенные обозначения основных органов-мишеней: ск-т — генерализованная патология скелета; кон — деформация длинных трубчатых костей; п-г-р — деформация позвоночника, грудины, ребер; к-с — деформация кистей-стоп; сус — патология суставов; ч-л — черепно-лицевые аномалии; кард — патология сердечно-сосудистой системы; офт — патология органа зрения; лор — патология органа слуха; кож — изменения кожи; зуб — патология зубов; лег — патология бронхолегочной системы; абд — заболевания органов брюшной полости.

Не исключено участие неколлагеновых белков внеклеточного матрикса в патогенезе остеопороза. Первая модель наследственного остеопороза была получена путем направленной инактивации у мышей малого интерстициального протеогликана-I — бигликана. В этом случае склонность к остеопорозу у трансгенных животных развивается вследствие снижения скорости роста костей и уменьшения их массы. Направленная инактивация у мышей гена остеопонтина — структурного белка внеклеточного матрикса, ответственного за минерализацию кости, приводит к повышению устойчивости трансгенных животных к резорбции кости, индуцируемой овариоэктомией. Эти результаты указывают на специфическую роль остеопонтина в формировании постменопаузального остеопороза (Yoshitake et al., 1999). Высказано предположение о том, что подавление активности остеопонтина в постменопаузальный период может оказывать протективную роль в отношении развития остеопороза у женщин. Аномальная регуляция антагонистов костных морфогенетических белков также ассоциирована со снижением минеральной плотности кости. Так, гиперэкспрессия ноггина — одного из антагонистов трансформирующих факторов роста β, в зрелых остеокальцин-положительных остеобластах приводит к резкому снижению скорости формирования кости и ее минеральной плотности, следствием чего является развитие тяжелого остеопороза у трансгенных животных.

Большой комплекс исследований направлен на поиск генетических факторов риска, предрасполагающих к развитию мультифакториальных форм остеопороза. В соответствии с современными представлениями в качестве генетических факторов риска мультифакториальных заболеваний рассматривают широкораспространенные среди населения полиморфные аллели генов, оказывающие влияние на скорость синтеза или активность соответствующих белковых продуктов. Эти полиморфные аллели или полиморфизмы не следует рассматривать как мутации генов, а скорее как варианты нормы. Оценка ассоциации полиморфизма с определенным заболеванием проводится путем сопоставления частот этих аллелей в выборках больных и контрольных группах. Полиморфный аллель рассматривается в качестве генетического фактора риска лишь в том случае, если его частота среди больных достоверно превышает контрольный уровень.

В настоящее время во многих генах найдены полиморфные аллели, ассоциированные с остеопорозом. Прежде всего, это Sp1-полиморфизм в промоторной области гена COL1A1, не затрагивающий структуру альфа-цепи, но снижающий скорость ее синтеза. Это неудивительно, если учесть, что экстраклеточные фибриллы коллагена I участвуют в поддержании минеральной плотности кости. Мы уже писали о роли антагонистов костных морфогенетических белков и, в частности, ноггина, в патогенезе остеопороза. Другим антагонистом, взаимодействующим с ноггином, является склеростин, и его аномальная экспрессия также приводит к снижению минеральной плотности кости. Оказалось, что один из полиморфизмов гена склеростина — инсерция 3 нуклеотидов в промоторном районе гена SOST, ассоциирован с уменьшением минеральной плотности кости в головке бедра и поясничных позвонках у женщин (Uitterlinden et al., 2004). Это и приводит к формированию наследственной предрасположенности к постменопаузальному остеопорозу у носителей данного полиморфизма. При сочетании инсерции в гене SOST с полиморфизмом в Sp1-связывающем сайте гена COL1A1 наблюдается аддитивный эффект. Найдена связь с остеопорозом некоторых полиморфных аллелей гена LRP5 (Mizuguchi et al., 2004).

В главе 1 мы писали о важной роли гормонов, регулирующих кальций-фосфорный гомеостаз, в минеральном обмене, метаболизме и ремоделировании костной ткани. К числу таких регуляторов относятся паратиреоидный гормон, кальцитонин, активные формы витамина Д. В настоящем издании мы не касались наследственных заболеваний, обусловленных генетическими нарушениями гормональной регуляции, так как это большой и самостоятельный раздел медицины. Однако, говоря об остеопорозе и остеолизе, мы не можем обойтись без упоминания их ассоциации с гормональными нарушениями. Так, у больных ювенильным остеопорозом найдена мутация, нарушающая сплайсинг, в гене кальцитонина — пептидного гормона, регулирующего содержание кальция в сыворотке крови (Alevizaki et al., 1989). Одна из полиморфных мутаций в гене рецептора кальцитонина ассоциирована с достоверным снижением костной массы у женщин в постменопаузальном периоде (Masi et al., 1998). Противоречивые данные получены в отношении связи предрасположенности к остеопорозу с полиморфными мутациями в гене рецептора витамина Д. При взаимодействии с рецептором кальцитриола — активной гормональной формы витамина Д — происходит индукция синтеза остеокальцина — мажорного неколла-

Таблица 1.5

Наследственные скелетные дисплазии с марфаноидным фенотипом

Нозологическая форма, основные органы-мишени *	Ген, первичный биохимический дефект	Биохимическое семейство
Синдром Марфана, тип 1 (ск-т, к-с, кард, офт); MASS-синдром (ск-т, кард, офт, кож); синдром Марфана в сочетании с синдромом Шпринцен-Гольдберга (ск-т, к-с, ч-л, кард, цнс, офт, кож); марфаноидный скелетный синдром (ск-т, п-г-р, к-с, кард)	FBN1, фибриллин 1	коровый компонент микрофибрилл эластических волокон
Контрактурная арахнодактилия, врожденная, синдром Билса (ск-т, к-с, ч-л, сус, абд)	FBN2, фибриллин 2	
Диафизарная дисплазия, болезнь Камурати-Энгельманна (ск-т, кон, к-с, кард)	TGFB1, трансформирующий фактор роста β, 1	Tgfβ1
Синдром Марфана, тип II (ск-т, к-с, кард)	TGFBR2, рецептор 2 трансформирующих факторов роста бета	Tgfβ-рецептор
Синдром Марфана, атипичный (ск-т, к-с, кард)	COL1A2, коллаген I типа	коллаген I типа

* сокращенные обозначения основных органов-мишеней: ск-т — генерализованная патология скелета; кон — деформация длинных трубчатых костей; п-г-р — деформация позвоночника, грудины, ребер; к-с — деформация кистей-стоп; сус — патология суставов; ч-л — черепно-лицевые аномалии; кард — патология сердечно-сосудистой системы; офт — патология органа зрения; кож — изменения кожи; абд — заболевания органов брюшной полости.

генового белка костной ткани, ответственного за минерализацию кости. Показано, что некоторые полиморфизмы в гене рецептора витамина Д могут влиять на уровень сывороточного остеокальцина (Morrison et al., 1992). Однако прямой ассоциации между полиморфными аллелями гена VDR и минеральной плотностью кости не найдено. По-видимому, эти аллели в некоторой степени ассоциированы с повышенной ломкостью кости и могут оказывать эффект на формирование предрасположенности к остеопорозу лишь в комбинации с какими-то другими генетическими или средовыми факторами риска. Более определенно доказана ассоциация с остеопорозом одного из полиморфных аллелей в 5'-нетранслируемой области гена RIL или PDLIM4 (Omasu et al., 2003). Этот ген активно экспрессируется в стромальных клетках костного мозга и, по-видимому, вовлечен в дифференцировку и функционирование остеобластов. Гомозиготы по полиморфному аллелю имеют самые низкие, а гетерозиготы — промежуточные показатели радиальной минеральной плотности кости.

Генерализованный остеопороз входит в структуру двух аллельных аутосомно-рецессивных синдромов, обусловленных мутациями в гене матриксной металлопротеиназы 2, — мультицентрического остеолизиса и синдрома Винчестера. Ведущим клиническим проявлением этих тяжелых остеохондродисплазий является остеолиз. Ключевую роль в процессах костного ремоделирования — остеолиза и остеосинтеза — играет паратиреоидный гормон, оказывающий обратный эффект по сравнению с кальцитонином на фосфорно-кальциевый гомеостаз. Этот гормон может стимулировать образование новой костной ткани, а также замедлять синтез коллагена, минерализацию кости и тем самым индуцировать остеолиз. Не исключено участие этого гормона в регуляции экспрессии матриксных металлопротеиназ.

В табл. 1.5 представлены варианты наследственных скелетных дисплазий с *марфаноидным фенотипом*, характеризующимся высокорослостью, долихостеномелией, арахнодактилией, часто, хотя и не всегда, в сочетании с кардиологическими нарушениями и дефектами зрения. Мутации в коровом компоненте микрофибрилл эластических волокон — фибриллине 1 — ответственны за классический, первый тип синдрома Марфана и 3 аллельных варианта заболевания, выделяемых клиницистами в самостоятельные нозологические формы. Другая изоформа фибриллина (фибриллин 2) оказывается дефектна при синдроме Билса — контрактурной арахнодактилии с тяжелым кифосколиозом и генерализованной остеопенией, сопровождающейся желудочно-кишечными аномалиями. Для синдрома Билса кардиологические и глазные нарушения не типичны. При очень редких атипичных вариантах синдрома Марфана найдены мутации в гене α(I)2-субъединицы

Таблица 1.6

Наследственные дисплазии соединительной ткани с деформацией кистей и стоп

Нозологическая форма *	Характер поражения кистей и стоп	Ген, первичный биохимический дефект
Спондилоэпиметафизарная дисплазия Струдвика (ск-т, кон, п-г-р, к-с, ч-л, офт, абд)	расширение зон эпифизов и метафизов	COL2A1, коллаген II типа
Спондилопериферическая дисплазия (ск-т, кон, п-г-р, к-с, ч-л, цнс, офт, лор)	брахидактилия тип Е — уменьшение размеров метакарпальных и метатарзальных костей	
Платиспондилическая скелетная дисплазия (ск-т, кон, п-г-р, к-с, ч-л, мыш, цнс, лег)	брахидактилия с конической формой пальцев	
Витреоретинопатия с эпифизарной дисплазией фаланг (к-с, сус, офт)	эпифизарная дисплазия фаланг, брахидактилия	
Синдром Стиклера, тип 3 (к-с, сус, ч-л, лор)	укорочение IV и V метатарзальных костей	COL11A2, коллаген XI типа
Синдром камптодактилии-артропатии-соха vara-перикардита (кон, к-с, сус, кард)	камптодактилия	PRG4, протеогликан-4
Синдром Симпсона-Голаби-Бехмела (к-с, ч-л)	брахидактилия	GPC3, глипикан-3
Фразера синдром (к-с, ч-л, офт, лор, поч, ген)	синдактилия	FREM2, Fras1-родственный протеогликан
Спондилоэпиметафизарная дисплазия, пакистанского типа (ск-т, кон, п-г-р, к-с, сус)	умеренная генерализованная брахидактилия	PAPSS2, фосфоаденозин-фосфосульфат-синтетаза 2
Спондилоэпифизарная дисплазия, Омани типа (ск-т, п-г-р, к-с, сус)	умеренная брахидактилия, камптодактилия	CHST3, углеводная сульфотрансфераза 3
Диастрофическая дисплазия (ск-т, п-г-р, к-с, ч-л);	двусторонняя врожденная деформация кистей и стоп	SLC26A2, транспортер серы
Ателостеогенез II типа (ск-т, п-г-р, к-с, лег)	эквиноварусная косолапость, вальгусное положение больших пальцев кистей и стоп	
Хондродисплазия точечная брахителефалангеальная, Х-сцепленная (ск-т, к-с, ч-л, цнс)	гипоплазия дистальных фаланг	ARSE, арилсульфатаза Е
Синдром Кутеля (к-с, лор, лег)	укорочение терминальных фаланг	MGLAP, матриксный витамин К-зависимый GLA-белок
Синдром Вейла-Марчезани (ск-т, к-с, сус, кард, офт)	брахидактилия	FBN1, фибриллин 1
Синполидактилия (к-с)	метатарзальный и метакарпальный синостоз и синполидактилия III и IV пальцев кистей	FBLN1, фибулин 1
Псевдоахондроплазия (ск-т, кон, к-с, сус)	расширение метафизов, дисплазия эпифизов, брахидактилия	COMP, хрящевой олигомерный матриксный белок
Эпифизарная дисплазия, множественная, тип 1, тип Файрбанка, тип Риббинга (ск-т, к-с, сус)	брахидактилия	
Синдром Вейла-Марчезани, аутосомно-рецессивный (ск-т, к-с, сус, кард, офт)	брахидактилия	ADAMTS10, дизинтегриновая металлопротеаза
Мультицентрический остеолиз с узлами и артропатией, Саудовского типа (ск-т, кон, к-с, сус, ч-л, кож)	деформация кистей	MMP2, матриксная металлопротеиназа 2
Акромезомелическая хондродисплазия Хантера-Томпсона (ск-т, кон, к-с)	укорочение метакарпальных, метатарзальных костей и фаланг пальцев	CDMP1, хрящ-производный фактор роста и дифференцировки 5

Нозологическая форма *	Характер поражения кистей и стоп	Ген, первичный биохимический дефект
Хондродисплазия Гребе (ск-т, кон, к-с)	деформации конечностей и особенно фаланг, карпальные и тарзальные синостозы	
Брахидактилия, тип С (к-с);	брахидактилия	
Фибулярная гипоплазия и брахидактилия, синдром Ду Пан (кон, к-с)	брахидактилия	
Симфалангизм, проксимальный (кон, к-с, лор)	симфалангизм	
		BMPR1B, рецептор костных морфогенетических белков, тип IB
Акромезомелическая хондродисплазия с аномалиями гениталий (ск-т, к-с, ген)	укорочение фаланг	
Симфалангизм, проксимальный (к-с, сус, лор)	анкилоз проксимальных межфаланговых суставов	NOG, ноггин
Синдром множественного синостоза, тип 1 (п-г-р, к-с, сус, лор, н-в)	синостоз костей запястья, гипоплазия или аплазия фаланг	
Синдром предплюсно-запястного синостоза (к-с, сус)	синостоз запястных, предплюсневых, межфаланговых суставов, брахидактилия	
Синдром анкилоза стремечка без синостоза фаланг (к-с, сус, ч-л, лор)	широкие большие пальцы кистей и стоп	
Склеростеоз, кортикальный гиперостоз с синдактилией (кон, к-с, ч-л)	асимметричная синдактилия указательного и среднего пальцев кистей	SOST, склеростин
Акроцефалосиндактилия, тип 5, синдром Пфайффера (к-с, ч-л, цнс)	синдактилия II–III пальцев кистей и II–IV пальцев стоп; широкие дистальные фаланги I пальцев	FGFR1, FGFR2, рецепторы 1, 2 фибробластных факторов роста
Синдром Джексона-Вейса (к-с, ч-л, цнс)	широкие фаланги I пальца и костная синдактилия стоп	
Остеоглофоническая дисплазия (ск-т, к-с, ч-л, цнс, зуб)	расширение и укорочение больших пальцев кистей, брахидактилия	FGFR1, рецептор 1 фибробластных факторов роста
Краниосиностоз, несиндромальный, коронарный, синдром Муенке (к-с, ч-л, цнс, лор)	расширенные, конусовидные эпифизы, изменения формы средней фаланги, синостоз костей запястья и предплюсны	FGFR3, рецептор 3 фибробластных факторов роста
Ахондроплазия (ск-т, кон, п-г-р, к-с, сус, ч-л, мыш, цнс)	изменения конфигурации пальцев кистей по типу трезубца	
Гипохондроплазия (ск-т, к-с, ч-л)	брахидактилия с отсутствием типичного для ахондроплазии трезубца	
Акроцефалосиндактилия, тип 1, синдром Апера (к-с, ч-л, цнс)	полная синдактилия пальцев кистей и стоп	FGFR2, FGFR3, рецепторы 2, 3 фибробластных факторов роста
Беаре-Стевенсона синдром (к-с, ч-л, цнс, кож, ген, абд)	аномалии пальцев	
Акроцефалосиндактилия, тип 3, синдром Сэтре-Чотзена (ск-т, к-с, ч-л, цнс, офт)	клинодактилия больших пальцев и пальцев стоп, синдактилия II–III пальцев кистей и стоп, брахидактилия	
		TWIST1, транскрипционный фактор Twist
Акроцефалосиндактилия Робинова-Сорауфа (к-с, ч-л, цнс);	необычно широкие большие пальцы стоп за счет частичной или полной дупликации дистальных фаланг	

Нозологическая форма *	Характер поражения кистей и стоп	Ген, первичный биохимический дефект
Черепно-ключичная дисплазия (п-г, к-с, ч-л, зуб)	короткая средняя фаланга V пальцев	RUNX2, остеобластный транскрипционный фактор 2
Расширенные теменные отверстия, тип 2 (ч-л, к-с)	широкие и короткие первые пальцы кистей	ALX4, транскрипционный фактор aristaless4
Синдром Ваарденбурга, тип III, с аномалиями верхних конечностей (кон, к-с, сус, офт, лор, кож, н-в)	синдактилия	PAX3, транскрипционный фактор Pax3
Черепно-лицевой синдром с глухотой и дефектами верхних конечностей (кон, к-с, сус, ч-л, лор)	ульнарная девиация пальцев кистей	
Синдром аномалии кистей, стоп и гениталий, HFG-синдром (кон, к-с, ген)	маленькие стопы с короткими большими пальцами, короткие V пальцы кистей с клинодактилией	HOXA13, транскрипционный фактор HoxA13
Преаксилярный дефицит, постаксилярная полидактилия и гипоспадия, синдром Гуттмахера (к-с, н-в)	постаксилярная полидактилия	
Брахидактилия, тип D (к-с)	короткие и широкие терминальные фаланги больших пальцев кистей и стоп	HOXD13, транскрипционный фактор HoxD13
Брахидактилия, тип E (к-с)	уменьшение размеров метакарпальных и метатарзальных костей, брахидактилия	
Синдактилия, тип II (к-с)	синдактилия III и IV пальцев кистей и стоп, полидактилия IV пальца кисти и V пальца стопы	
Синполидактилия с аномалиями нижних конечностей (к-с)		
Синдактилия, тип V (к-с)	синдактилия III и IV пальцев кистей, сочетающаяся с костным удвоением	
Брахидактилия, тип 1A (к-с)	укорочение средних фаланг и синостоз, укорочение проксимальных фаланг больших пальцев кистей и стоп	IHH, транскрипционный фактор Ihh
Акрокапитофеморальная дисплазия (ск-т, п-г-р, к-с, ч-л)	брахидактилия	
Синдром Марфана, тип 1 (ск-т, к-с, кард, офт)	арахнодактилия	FBN1, фибриллин 1
Контрактурная арахнодактилия, врожденная, синдром Билса (п-г-р, к-с, сус, ч-л, абд)		FBN2, фибриллин 2
Синдром Марфана, тип II (ск-т, к-с, кард)		TGFBR2, рецептор 2 трансформирующих факторов роста бета
Синдром Элерса–Данло, тип I (п-г-р, к-с, сус, сос, кард, мыш, офт, кож, зуб, н-в, абд)	косолапость, плоскостопие, плоско-вальгусная стопа	COL1A1, COL5A1, COL5A2, коллагены I и V типов

* сокращенные обозначения основных органов-мишеней: ск-т — генерализованная патология скелета; кон — деформация длинных трубчатых костей; п-г-р — деформация позвоночника, грудины, ребер; к-с — деформация кистей-стоп; сус — патология суставов; ч-л — черепно-лицевые аномалии; кард — патология сердечно-сосудистой системы; мыш — патология мышечной системы; цнс — патология центральной нерной системы; офт — патология органа зрения; лор — патология органа слуха; кож — изменения кожи; зуб — патология зубов; н-в — дефекты развития ногтей и/или волос; поч — патология почек; лег — патология бронхолегочной системы; абд — патология желудочно-кишечного тракта, брюшной стенки.

коллагена I типа. Второй тип синдрома Марфана связан с мутациями в гене рецептора 2 трансформирующих факторов роста бета. Марфаноидный фенотип наблюдается также при диафизарной дисплазии Камурати-Энгельманна, вызванной мутациями в гене Tgfβ1.

Первичные метаболические нарушения среди обсуждаемых скелетных дисплазий представлены мукополисахаридозами (см. гл. 5). В этот же класс, по-видимому, следует отнести два аллельных заболевания, обусловленные мутациями в гене фибробластного фактора роста 23. Это гипофосфатемический рахит и опухолевидный кальциноз с гипофосфатемией. Напомним, что фактор роста 23 участвует в метаболизме фосфата и витамина Д. Для каждого из этих заболеваний наряду с костными аномалиями и гипофосфатемией характерна изолированная почечная фосфатурия.

В заключительной части параграфа представим результаты систематизации наследственных скелетных дисплазий на основе вовлечения в патологический процесс различных отделов скелета. Подчеркнем еще раз, что ***генерализованное поражение скелета*** является ведущим клиническим проявлением всех остеохондродисплазий.

Позвоночник, грудина, ребра. Нарушения осанки в виде сколиоза, кифоза, кифосколиоза, патологического лордоза, деформации позвоночника и грудной клетки сопровождают большинство наследственных форм остеохондродисплазий, синдрома Элерса–Данло, несовершенного остеогенеза, марфаноидного скелетного синдрома, синдрома Билса, черепно-ключичной дисплазии, связанной с мутациями в гене остеобластного транскрипционного фактора 2 (Runx2). Грыжи Шморля, остеофиты грудо-поясничной области, остеохондроз наблюдаются при множественной эпифизарной дисплазии 1 типа и болезни межпозвоночных дисков, обусловленных мутациями в генах различных α-субъединиц хрящевого коллагена IX типа.

Конечности. Искривление, деформация, дисплазия конечностей входят в структуру, практически, всех наследственных остеохондродисплазий. Кроме того, подобные клинические проявления характерны для диафизарной дисплазии Камурати-Энгельманна, склеростеоза и аллельного ему варианта генерализованного кортикального гиперостоза ван Бучема, обусловленного мутациями в гене склеростина — одного из антагонистов Tgfβ-подобных костных морфогенетических белков. К деформациям конечностей приводят дефекты транскрипционных факторов Pax3, Sox9 и HoxA13, ассоциированные соответственно с развитием синдрома Ваарденбурга III типа (аллельный вариант — черепно-лицевой синдром с глухотой и дефектами верхних конечностей), кампомелической дисплазии и синдрома аномалии кистей, стоп и гениталий.

Кисти и стопы. Более подробно остановимся на дефектах кистей и стоп, так как они входят в структуру очень многих наследственных скелетных дисплазий. В табл. 1.6 для каждого из 67 подобных заболеваний, описанных ранее в главах 4–6, наряду с мутантным геном и первичным биохимическим дефектом, указан характер поражения кистей и стоп.

При заболеваниях, обусловленных мутациями в генах хрящевых коллагенов и других структурных белков хрящевого матрикса, а также ферментов их биосинтеза, дефекты кистей и стоп часто проявляются в форме *брахидактилии* и более редко — *камптодактилии*. Мутации в генах морфогенетических белков в большей степени ассоциированы с *синостозами* запястных, предплюсневых, межфаланговых суставов, *синдактилией и симфалангизмом*. Причем для заболеваний, связанных с генетическими аномалиями рецепторов фибробластных факторов роста, характерно сочетание синдактилии с краниосиностозами. Генетические нарушения в работе транскрипционных факторов могут приводить к широкому спектру деформаций кистей и стоп, включая брахидактилию, синдактилию, *полидактилию и клинодактилию*. Характерным клиническим проявлением марфаноидных заболеваний, обусловленных мутациями в генах фибриллинов и рецепторов трансформирующих факторов роста, является *арахнодактилия*. В структуру классического синдрома Элерса–Данло, обусловленного чаще всего дефектами коллагена V типа, нередко входят *плоскостопие, варусная либо вальгусная деформация стопы*.

Наследственные деформации кистей и стоп не ограничиваются только теми синдромами, которые были подробно описаны в предыдущих главах. В соответствии с данными каталога наследственных заболеваний МакКьюзика синдактилия входит в структуру более чем 260 наследственных синдромов, брахидактилия — более чем 210, полидактилия — около 220, камптодактилия — более чем 120, симфалангизм — более чем 40 заболеваний (www.ncbi.nlm.nih.gov/OMIM). Для большинства из них мутантные гены еще не идентифицированы. Кроме того, для многих заболеваний характерна комплексность поражения, то есть одновременное присутствие различных соче-

таний перечисленных выше пороков развития кистей и стоп. В настоящее время кроме заболеваний, представленных в табл. 1.6, еще примерно для 95 наследственных синдромов, клиническими проявлениями которых являются пороки развития кистей и стоп, идентифицированы мутантные гены и определены первичные биохимические дефекты. Остановимся коротко на их характеристике — табл. 1.7.

Таблица 1.7

Характеристика других наследственных синдромов с дефектами кистей и стоп

Ведущие клинические проявления	Число заболеваний (%)					
	Всего, %	брахидактилия	синдактилия	полидактилия	камптодактилия	сочетанные дефекты
Скелетная дисплазия	32 33%	7 22%	3 9%	8 25%	1 3%	13 41%
Черепно-лицевые аномалии	31 32%	3 10%	11 35%	3 10%	9 29%	5 16%
Эктодермальная дисплазия	8 8%	5 63%	2 25%	–	–	1 12%
Артрогрипоз	7 7%	–	–	–	7 100%	–
Прочие нарушения	18 19%	3 17%	8 44%	2 11%	–	5 28%
Итого	96	18 19%	24 25%	13 13%	17 18%	24 25%

Около двух третей этих болезней относится к классу скелетных дисплазий, которые, в свою очередь, примерно в равной пропорции делятся на две группы в зависимости от присутствия выраженных черепно-лицевых аномалий, нередко сопровождающихся множественными врожденными пороками развития, задержкой умственного и психического развития. Характер дефектов кистей и стоп в этих двух группах скелетных дисплазий различен. В первой группе заболеваний (без выраженных черепно-лицевых аномалий), большинство из которых представлены в табл. 7.4 главы 7 части I, часто наблюдаются множественные дефекты кистей и стоп, а также изолированные брахи- и полидактилии. При синдромах множественных врожденных пороков развития с черепно-лицевыми аномалиями деформация кистей и с чаще носит характер синдактилии или, в бо редких случаях, — камптодактилии. Около 1 этой патологии, чаще по типу брахидактил реже — синдактилии сочетается с различны проявлениями эктодермальной дисплазии ли артрогрипозом. Однако наиболее часто наслед венные формы артрогрипоза сопровождаются р витием камптодактилии. Среди прочих заболе ний можно выделить 4 нозологические формы следственной офтальмопатии с синдактили 4 формы нефропатии с полидактилией, 4 фор сердечно-сосудистой патологии с брахидактили иногда сочетающейся с синдактилией, 3 эндокри ных заболевания с брахи- и полидактилией. В р ких случаях синдактилия может присутствовать структуре наследственных заболеваний, ведущ ми клиническими проявлениями которых являю ся нервно-мышечная патология, гематологическ и дерматологические аномалии (по 1 нозологич ской форме соответственно).

1.2. НАСЛЕДСТВЕННЫЕ АРТРОПАТИИ

В практике врачей-ревматологов, также как ортопедов, нередко встречаются *наследственны синдромальные соединительнотканные диспла зии*, сопровождающиеся патологией костно-сус тавного аппарата. Суставы и связки вовлекаются патологический процесс при многих наследствен ных скелетных дисплазиях, однако характер причины их деформации чрезвычайно гетероген ны. В таблице 1.8 представлена краткая молеку лярная характеристика наследственных ДСТ, наи более часто осложняющихся развитием метаболи ческой артропатии.

Тугоподвижность, дегенеративные изменения суставов характерны для остеохондродиспла зий, обусловленных мутациями в генах (1) хрящевых коллагенов, и аллельных заболеваний, не сопровождающихся генерализованным поражением скелета, таких как аваскулярный некроз головки бедра и синдромы Стиклера. Однако аваскулярный некроз головки бедра характерен также для мукополисахаридоза VI или синдрома Марото-Ламми — таблица 5.5 части I; (2) мажорного хрящевого протеогликана (аггрекана); (3) некоторых ферментов сульфатирования гликозаминогликанов. Сходные изменения суставов наблюдаются при мукополисахаридозе I типа, синдромах Вейла-Марчезани, Ваарденбурга III типа с аномалиями верхних конечностей и аллельном ему вариан-

Таблица 1

Наследственные дисплазии соединительной ткани и метаболическая артропатия

Нозологическая форма *	Ген, первичный биохимический дефект	Биохимическое семейство
Остеоартроз в сочетании с мягкой хондродисплазией (ск-т, сус)	COL2A1, коллаген II типа	хрящевые коллагены
Синдром Стиклера, тип 1, артроофтальмопатия (сус, ч-л, кард, офт, лор)		
Витреоретинопатия с эпифизарной дисплазией фаланг (к-с, сус, офт)		
Эпифизарная дисплазия, множественная, с миопией и кондуктивной тугоухостью (ск-т, кон, п-г-р, сус, ч-л, офт, лор)		
Эпифизарная дисплазия, множественная, тип 1 (п-г-р, сус)	COL9A1, коллаген IX типа	
Эпифизарная дисплазия, множественная, тип 2 (кон, сус)	COL9A2, коллаген IX типа	
Эпифизарная дисплазия, множественная, тип 3 (сус, мыш)	COL9A3, коллаген IX типа	
Синдром Стиклера, тип 3 (к-с, сус, ч-л, лор)	COL11A2, коллаген XI типа	
Отоспондиломегаэпифизарная дисплазия (ск-т, кон, п-г-р, сус, ч-л, лор);		
Синдром Вейссенбахера-Цвеймюллера (ск-т, кон, п-г-р, сус, ч-л, лор)		
Эпифизарная дисплазия, множественная, типа 4 (сус)	SLC26A2, транспортер серы	фермент биосинтеза протеогл канов
Эпифизарная дисплазия, множественная, тип 1, тип Файрбанка, тип Риббинга (ск-т, к-с, сус)	COMP, хрящевой олигомерный матриксный белок	хрящевой тромбоспондин
Псевдоахондроплазия (ск-т, кон, к-с, сус)		
Спондилоэпифизарная дисплазия Кимберлея (ск-т, п-г-р, сус)	AGC1, аггрекан	мажорный хрящевой протеог кан
Остеоартрит коленных или тазобедренных суставов, предрасположенность (сус)	ASPN, аспорин	белок хрящевого матрикса, а гонист Tgfβ-опосредуемого с нального пути
Остеоартрит тазобедренных суставов у женщин, предрасположенность (сус)	FRZB, белок развивающегося скелета	антагонист WNT-опосредуем сигнального пути

* сокращенные обозначения основных органов-мишеней: ск-т — генерализованная патология скелета; кон — деформация ных трубчатых костей; п-г-р — деформация позвоночника, грудины, ребер; к-с — деформация кистей-стоп; сус — патология с вов; ч-л — черепно-лицевые аномалии; кард — патология сердечно-сосудистой системы; мыш — патология мышечной сис цнс — патология центральной нерной системы; офт — патология органа зрения; лор — патология органа слуха

те черепно-лицевого синдрома с глухотой и дефектами рук.

Гипермобильность, дисплазия, гиперрастяжимость суставов наблюдаются при всех вариантах синдрома Элерса–Данло, несовершенного остеогенеза, ахондроплазии, обусловленной мутациями в гене рецептора 3 фибробластных факторов роста. В таблице 1.9 представлена молекулярная характеристика тех типов синдрома Элерса–Данло, для которых гены уже идентифицированы. Это гены коллагенов I, III и V типов, а также некоторых ферментов биосинтеза кол нов и протеогликанов.

Контрактуры, недоразвитие, анкилоз тавов, кривошея в разных комбинациях вст ются при врожденной миопатии Бетлема и мы строфии Ульриха, обусловленными мутация генах коллагена VI типа; при упоминаемых синдромах Брука, Билса, Винчестера, мульт трическом остеолизе, а также некоторых си мах, обусловленных дефектами хрящевых п огликанов. Кроме того, подобные дефекты в

Таблица 1.9

Генетическая гетерогенность синдрома Элерса–Данло

Нозологическая форма *	Ген, первичный биохимический дефект	Биохимическое семейство
Синдром Элерса–Данло, тип I (п-г, к-с, сус, сос, кард, мыш, офт, кож, зуб, н-в, абд)	COL5A1, COL5A2, COL1A1, коллагены V и I типа	коллагены I, III и V типов
Синдром Элерса–Данло, тип II (п-г, сус, сос, кард, кож, зуб)	COL5A1, COL5A2, коллаген V типа	
Синдром Элерса–Данло, тип VIIA (ск-т, п-г-р, сус, кож); VIIB (ск-т, п-г-р, сус, кож)	COL1A1, COL1A2 коллаген I типа	
Синдром Элерса–Данло, аутосомно-рецессивный, кардиальный (сус, кож, кард)	COL1A2, коллаген I типа	
Синдром Элерса–Данло, тип IV, артериальный (п-г-р, сус, сос, кард, кож, абд); тип III (п-г-р, сус, кож)	COL3A1, коллаген III типа	
Синдром Элерса–Данло, тип III, синдром доброкачественной гипермобильности суставов (п-г-р, сус, кож)	TNXB, тенасцин-XB	регулятор размещения коллагеновых волокон во внеклеточном матриксе
Синдром Элерса–Данло, тип VIIC (ск-т, п-г-р, сус, кож)	ADAMTS2, дизинтегриновая металлопротеаза 2	ферменты биосинтеза коллагена
Синдром Элерса–Данло, тип VI, кифосколиотический (п-г-р, сус, кож, офт)	PLOD1, лизил-4-гидроксилаза 1	
Синдром Элерса–Данло, прогероидный (ск-т, п-г-р, сус, мыш, цнс, кож, зуб, н-в)	B4GALT7, галактозил-трансфераза I	фермент биосинтеза протеогликанов

* сокращенные обозначения основных органов-мишеней: ск-т — генерализованная патология скелета; п-г-р — деформация позвоночника, грудины, ребер; к-с — деформация кистей-стоп; сус — патология суставов; гем — аномалии сосудов, кроветворной системы; кард — патология сердечно-сосудистой системы; мыш — патология мышечной системы; цнс — патология центральной нерной системы; офт — патология органа зрения; лор — патология органа слуха; кож — изменения кожи; зуб — патология зубов; н-в — дефекты развития ногтей и/или волос; лег — патология бронхолегочной системы; пол — расстройства половой сферы; абд — заболевания органов брюшной полости.

в структуру четырех аллельных вариантов синостоза, обусловленного мутациями в гене ноггина — одного из антогонистов костных морфогенетических белков.

Артралгии, метаболическая артропатия, деформирующий артроз, остеоартроз артрозоартриты являются характерными чертами шести различных типов множественной эпифизарной дисплазии, обусловленных соответственно мутациями в генах мажорного хрящевого коллагена II, трех различных α-субъединиц минорного хрящевого коллагена IX типа, одного из ферментов биосинтеза протеогликанов (транспортера серы) и хрящевого тромбоспондина — таблица 1.8. Заметим, что некоторые мутации в гене хрящевого тромбоспондина приводят к клинике не эпифизарной дисплазии, а псевдоахондроплазии. Однако поражение суставов при этих двух аллельных заболеваниях носит сходный характер. Некоторые мутации в гене хрящевого мажорного коллагена II типа ассоциированы с относительно редкими аутосомно-доминантными вариантами остеоартроза, сочетающегося с мягкой хондродисплазией. При двух других аллельных вариантах — синдроме Стиклера 1 типа или артроофтальмопатии и витреоретинопатии с эпифизарной дисплазией фаланг — наследственная артропатия сочетается с патологией органа зрения. При другом генетическом варианте синдрома Стиклера 3 типа, вызванного мутациями в гене α(XI)2-цепи минорного хрящевого коллагена XI типа, также наблюдается умеренная артропатия и артралгия с преимущественным поражением коленных суставов. Дегенеративная патология суставов по типу хронических остеоартритов с укорочением метакарпальных костей и межфаланговой гипермобилностью наблюдается при двух других аллельных вариантах отоспондиломегаэпифизарной дисплазии. Устойчивые к лечебным мероприятиям артралгии, дебютирующие уже в первой декаде жизни, характерны для многих форм синдрома Элерса–Данло, особенно VII-A и VII-B типов. Наиболее ранними изменениями, наблюдаемыми при артритах, являются истощения хрящевого аггрекана, происходя-

щие за счет увеличения скорости его протеолитического расщепления. Мутации в гене аггрекана выявлены у больных спондилоэпифизарной дисплазией Кимберлея, при которой укорочение туловища и конечностей сочетается с ранней артропатией.

Опыт практической работы свидетельствует, что наиболее часто в клинической деятельности врача-ревматолога встречаются такие заболевания, как: остеопороз, метаболическая артропатия на фоне остеохондродисплазии, болезнь межпозвоночных дисков, несовершенный остеогенез, синдром Марфана, синдром Элерса–Данло, синдром Стиклера, генерализованный кортикальный гиперостоз ван Бучема и гипофосфатемический рахит. К ревматологу могут обратиться пациенты, страдающие акрокапитофеморальным дизостозом, миопатией Бетлема, контрактурной арахнодактилией или синдромом Билса, склеростеозом, а также мультицентрическим остеолизом с узлами и артропатией. Все эти заболевания изложены нами ранее в соответствующих разделах данного руководства.

Наиболее распространенной формой артропатии является *остеоартрит*. Во многих случаях наблюдается семейный характер заболевания, указывающий на участие генетических факторов в их этиологии. В настоящее время найдены ассоциации с мультифакториальным остеоартритом полиморфных аллелей двух генов. Один из этих генов (ASPN) кодирует белок хрящевого матрикса аспорин, имеющий высокую гомологию с протеогликанами декорином и бигликаном. Он также содержит лейцин-богатые повторы, однако не имеет области, необходимой для прикрепления гликозаминогликанов, и, по-видимому, не является протеогликаном. Ген аспорина активно экспрессируется в развивающихся тканях скелета, особенно в перихондриуме и периостеуме, а также в тканях артикулярного хряща, связках, склере, в соединительной ткани, окружающей мышцы и дерму. В N-терминальном районе аспорина имеется повторяющаяся полиморфная последовательность, содержащая чаще 13, а иногда 14 остатков аспарагиновой кислоты (аллели D13 и D14). Оказалось, что частота минорного аллеля D14 повышена в выборке больных, страдающих остеоартритом коленных или тазобедренных суставов, а его частота достоверно нарастает с увеличением тяжести заболевания (Kizawa et al., 2005). Показано, что in vitro в модели хондрогенеза аспорин супрессирует Tgfβ-опосредованную экспрессию генов аггрекана (AGC1) и мажорного хрящевого коллагена (COL2A1), а также снижает накопление про ликанов. Причем этот эффект аллель-специфи и продукт аллельного варианта D14 обла большей ингибирующей активностью. Эти ре тата позволяют по-новому взглянуть на функциональных связей между белками хряп го внеклеточного матрикса и активностью Т патогенезе остеоартрита.

В другом исследовании найдена ассоциаци теоартрита тазобедренных суставов у женщ двумя полиморфными аллелями (R324С R200W) гена FRZB, избирательно экспресси щегося в развивающихся тканях скелета (Lou et al., 2004). Продукт гена FRZB — это расти мый белок, относящийся к классу антагони WNT-опосредуемого сигнального пути. Пока что полиморфный вариант 324G подавляет и бирующую способность этого антагониста. большая предрасположенность к остеоартрит зобедренных суставов наблюдается у женщин новременно несущих оба редких аллеля в FRZB (324G и 200W). Эти данные свидетель ют в пользу участия WNT-опосредуемого сигн ного пути в патогенезе остеоартрита тазобед ных суставов у женщин.

Артропатия входит в структуру многих гих наследственных синдромов. В этой связи но вспомнить семейную форму *нейрогенной ропатии Навайо*, а также некоторые генет ские варианты сенсорной нейропатии. Особ важное значение в практике ревматолога и *хондрокальциноз*. Семейные формы этого хр ческого заболевания характеризуются остр интермиттирующими артритами, накоплен кристаллов гипофосфата кальция в синовиал жидкости, хряще и периартикулярных тка При рентгенологическом обследовании выявл отложения кальция в периартикулярном хр Описаны семейные и спорадические формы з левания. Моногенный хондрокальциноз мо быть изолированным или входить в состав метаболических заболеваний, таких как гипе ратиреоз, псевдогипопаратиреоз, гемохрома гипофосфатазия, алкаптонурия, болезнь Вил на-Коновалова. Наиболее известная моноге форма семейного изолированного хондрокал ноза обусловлена мутациями в гене ANKH, г лог которого ответственен за фенотип прогре рующего анкилоза в мутантной линии мы ank — таблица. 7.4 части I (Pendleton et al., 20 Болезнь характеризуется прогрессирующей нической метаболической артропатией, сопро дающейся минеральными отложениями, образ

нием гиперостозов и деструкцией суставов. Аллельным вариантом этой генетической формы хондрокальциноза является *краниометафизарная дисплазия* (Nurnberg et al., 2001). Заболевание проявляется чрезмерно быстрым ростом, метафизарной дисплазией длинных трубчатых костей, гиперостозом и склерозом черепно-лицевых костей, приводящим к сдавлению черепных нервов, развитию тугоухости и паралича лицевого нерва. Продукт гена ANKH предположительно является трансмембранным белком, экспрессирующимся на поверхности многих типов клеток.

Более подробно остановимся на генетических основах *предрасположенности к ревматоидному артриту*. Это широкораспространенное системное аутоиммунное воспалительное заболевание, затрагивающее преимущественно суставы, относится к классу мультифакториальных болезней. Около 1% взрослого населения мира страдают данной патологией. Его наследуемость составляет около 60%. Множество генетических факторов может участвовать в формировании наследственной предрасположенности к ревматоидному артриту. В разных популяциях были найдены ассоциации заболевания с полиморфными аллелями HLA-комплекса, причем наибольшее количество исследований посвящено локусу DRB1. К классу II молекул главного комплекса гистосовместимости (MHC) относятся альфа/бета гетеродимерные белки клеточной поверхности, главной функцией которых является презентация процессированных чужеродных антигенов Т-клеткам. Некоторые локусы бета-цепей молекул класса II чрезвычайно полиморфны, и это является уникальной чертой MHC-комплекса. DRB1 относится к подобным гипервариабельным локусам. С использованием 54 маркеров, распределенных внутри HLA-комплекса, выполнен анализ гаплотипов в 469 семьях, в каждой их которых было более одного больного ревматоидным артритом (Jawaheer et al., 2002). Результаты показали, что в добавление к аллелям локуса DRB1 полиморфизмы еще двух районов HLA-комплекса ассоциированы с ревматоидным артритом. Таким образом, связи между изменчивостью в HLA-комплексе и ревматоидным артритом достаточно сложные и не ограничиваются только локусом DRB1.

Полиморфные аллели, повышающие наследственную предрасположенность к ревматоидному артриту, идентифицированы также в других генах, связанных с HLA-комплексом. В коротком плече хромосомы 6 (6p21.3) в теломерном районе области локализации генов MHC-комплекса недалеко от кластера TNF-генов идентифицирован ген NFKBIL1, активно экспрессирующийся во многих типах клеток, включая моноциты, Т- и В-лимфоциты, гепатоциты и др. (Albertella, Campbell, 1994). В промоторном районе этого гена обнаружен полиморфный аллель, который оказался вторым идентифицированным локусом после DRB1, ассоциированным с ревматоидным артритом (Okamoto et al., 2003). Высказано предположение, что этот аллель локализован в области связывания с транскрипционным фактором TCF8, являющимся специфическим ингибитором интерлейкина 2 и участвующим в регуляции экспрессии гена COL4A3 — таблица 6.12 части I.

Еще один промоторный полиморфизм в гене трансактиватора класса II MHC-комплекса (MHC2TA), понижающий уровень его экспрессии после стимуляции лейкоцитов интерфероном гамма, оказался ассоциирован с ревматоидным артритом, а также с другим аутоиммунным заболеванием — множественным склерозом и, возможно, инфарктом миокарда (Swanberg et al., 2005). Гомозиготные инактивирующие мутации в гене MHC2TA идентифицированы у больных аутосомно-рецессивным синдромом дугообразных лимфоцитов II типа, обусловленном наследственной недостаточностью класса II MHC-комплекса (Steimle et al., 1993).

Повышенная предрасположенность к ревматоидному артриту обнаружена и у носителей определенного функционального гаплотипа по полиморфному аллелю гена PADI4, кодирующего цитруллинизирующий фермент посттрансляционной модификации — пептидиларгининдезаминазу 4 (Suzuki et al., 2003). Этот фермент в присутствии ионов кальция превращает аргининовые остатки в цитруллиновые. Ген PADI4 экспрессируется в клетках крови и синовиальной ткани. Полиморфный аллель увеличивает стабильность транскриптов, что, в конечном итоге, приводит к повышению активности фермента. У носителей функционального гаплотипа, ассоциированного с ревматоидным артритом, повышена продукция цитруллинизированных пептидов, что подтверждается повышением уровня соответствующих антител в сыворотке крови.

При исследовании роли цитокиновых генов, локализованных в области 5q31, в патогенезе ревматоидного артрита была выявлена неслучайная ассоциация заболевания с полиморфизмом одного из генов ионных транспортеров (SLC22A4), расположенных в той же цитогенетической области длинного плеча хромосомы 5 (Tokuhiro et al.,

2003). Ген SLC22A4 активно экспрессируется в клетках крови и тканях иммунной системы. Кроме того, на мышиной модели коллаген-индуцируемого артрита была показана высокая экспрессия этого гена в местах воспаления суставов. Полиморфный аллель приводит к снижению транскрипционной активности гена SLC22A4, так как затрагивает сайт связывания с транскрипционным фактором Runx1 — главным транскрипционным регулятором гематологической системы.

Интересно отметить, что полиморфный аллель гена RUNX1, затрагивающий область взаимодействия транскрипционного фактора Runx1 с геном SLC22A4, также ассоциирован с предрасположенностью к возникновению и развитию ревматоидного артрита. И в том, и в другом гене полиморфизмы расположены в интронных областях. Заметим попутно, что другие мутации в гене SLC22A4 являются генетическими факторами риска синдрома Крона — воспалительной болезни желудочно-кишечного тракта (Peltekova et al., 2004). Гетерозиготные мутации в гене RUNX1 идентифицированы у больных семейной тромбоцитопенией с повышенной вероятностью возникновения миелоидных злокачественных опухолей (Song et al., 1999). Эффект этих мутаций обусловлен гаплонедостаточностью.

Полиморфный аллель R620W одного из генов нерецепторной тирозин-фосфатазы — PTPN22 — также оказался ассоциирован с ревматоидным артритом (Begovich et al., 2004). Частота этого аллеля в общей популяции составляет 17%, тогда как среди больных ревматоидным артритом повышается до 28%. Продукт гена PTPN22 участвует в негативной регуляции активации Т-лимфоцитов. Мутантная фосфатаза, кодируемая геном PTPN22, обладает большей каталитической активностью, и это сдвигает баланс в регуляции активации Т-лимфоцитов.

В опытах in vitro показано, что Т-клетки, несущие аллель R620W, производят меньше интерлейкина-2 при стимуляции их Т-клеточным рецептором антигенов. Одновременно было показано, что аллель R620W ассоциирован с предрасположенностью к инсулин-зависимому диабету I типа (Bottini et al., 2004), системному волчаночному эритематозу (Kyogoku et al., 2004) и тироидиту беременных (Smyth et al., 2004).

Не исключено, что функциональные полиморфизмы гена PTPN22 связаны с повышенной чувствительностью как к системным, так и орган-специфическим аутоиммунным заболеваниям (Siminovitch, 2004). В связи с этим был предпринят целенаправленный поиск других вариантов ген PTPN22, ассоциированных с наследственной пре расположенностью к ревматоидному артрит (Carlton et al., 2005). У 475 больных ревматоид ным артритом и в такой же по численности ко трольной группе был проведен анализ генотипо по 37 генетическим маркерам, расположенны внутри или на небольшом расстоянии от ген PTPN22. На следующем этапе были отобран маркеры для генотипирования дополнительно выборки из 661 больных и вдвое большей по чис ленности контрольной группы. В результате был идентифицированы 10 гаплотипов, которые встре чаются среди белых североамериканцев с часто той более 1%. Только те гаплотипы, которы включали аллель R620W, были ассоциированы ревматоидным артритом. В дополнительных ис следованиях удалось выделить еще 2 аллеля, час тоты которых были достоверно выше в выборка больных.

Одним из наиболее частых вариантов хрониче ской ревматоидной болезни является спондилоар тропатия. Это гетерогенная группа заболеваний, которой в разных сочетаниях могут встречаться анколизирующие спондилиты, псориатические реактивные артриты, артриты, ассоциированные воспалительными заболеваниями кишечника, и др (Miceli-Richard et al., 2004). Генетическим факто ром риска любых фенотипических вариантов спон дилоартропатии является аллель B27 HLA-локуса (Said-Nahal et al., 2000, 2001). В заключение необ ходимо упомянуть, что большое количество экс периментальных исследований проводится на мы шиных моделях антиген- и коллаген-индуцируемых артритов.

Очевидно, что патология суставов имеет ог ромное значение в ортопедической практике. Это положение иллюстрирует статья канд. мед. наук, ведущего научного сотрудника Научно-исследовательского детского ортопедического института им. Г. И. Турнера Ю. А. Лапкина на моделе синдрома гипермобильности суставов.

Значение этой же патологии в ревматологической практике обсуждается в работе врача-терапевта, канд. мед. наук, преподавателя кафедры терапии 1 им. Э. Э. Эйхвальда с курсом ревматологии, СПбМАПО Н. А. Куницкой.

Опыт клинической работы свидетельствует о том, что *недифференцированные ДСТ* оказывают влияние на течение многих ревматических заболеваний, таких как реактивный артрит, ювенильный хронический артрит, ревматоидный артрит, артрозоартрит и даже системные заболевания соедини-

тельной ткани. Данной проблеме посвящена представленная ниже работа канд. мед. наук, доцента кафедры педиатрии ФПК и ПП с курсами кардиологии, ревматологии и нефрологии ГОУВПО СПбГПМА Л. Н. Аббакумовой.

1.3. ГИПЕРМОБИЛЬНОСТЬ СУСТАВОВ В ДЕТСКОЙ ОРТОПЕДИЧЕСКОЙ ПРАКТИКЕ

Лапкин Ю. А.

1. Этиология. Критерии диагностики. Распространенность. Гипермобильность суставов (ГС) является наиболее частым и явным проявлением недифференцированной дисплазии соединительной ткани (ДСТ) у детей, а также входит, как обязательный компонент, в симптомокомплекс ряда конкретных наследственных ДСТ, таких как синдромы Марфана, Элерса–Данло, множественная эпифизарная дисплазия, ахондроплазия, псевдоахондроплазия и др. Она может также быть следствием различных метаболических нарушений, эндокринологических дисфункций. В частности, одной из причин ГС может быть рахит, о чем в литературе, посвященной гипермобильности, часто не упоминается, видимо, в связи с очевидностью. К ГС может приводить снижение мышечного тонуса в результате поражения нервной системы (нейроинфекции, токсикоаллергические нейропатии, врожденные нейромышечные заболевания, повреждения ЦНС при патологии течения беременности и родов), прогрессирующее разрушение суставов при диабете (суставы Шарко) и при опухолевом процессе. Выделяются генерализованные и локальные формы ГС. Последние, по мнению М. М. Камоско (1995), чаще всего связаны с миелодисплазией, функциональной несостоятельностью спинальных структур. И, наконец, ГС может быть просто физиологической нормой для детей раннего возраста. Кроме того, необходимо учитывать, что на фоне ГС может развиться любое ортопедическое заболевание (и врожденное, и приобретенное), при этом меняются его течение и подходы к консервативному и хирургическому лечению. По определению, как суставной синдром, ГС относится к компетенции, прежде всего, ортопедов и ревматологов, которые сталкиваются с ней практически ежедневно.

Для диагностики ГС в настоящее время наиболее широко применяется шкала Beighton, представляющая собой модификацию более ранней шкалы Carter и Wilkinson. Анализируются, по принципу «да-нет» (соответственно, оценка 1 балл и 0 баллов), 5 показателей: возможность нагнуться и прижать ладони к полу, не сгибая ноги в коленных суставах, возможность переразгибания в каждом коленном суставе более чем на 10°, в каждом локтевом суставе более чем на 10°, возможность прижать каждый 1 палец к ладонной поверхности предплечья и возможность получить переразгибание в каждом 5 пястно-фаланговом суставе более 90°. Соответственно, максимально возможная оценка составляет 9 баллов. Оценка 4 и более балла свидетельствует, по мнению большинства авторов, о ГС. Однако в последние годы отмечается, что эти критерии могут приводить к ошибкам, так как основываются на ограниченном числе суставов.

В отечественной литературе термин ГС часто используется как синоним термина «гипермобильный синдром», «доброкачественный синдром гипермобильности суставов (ДСГС)». В иностранной литературе эти термины имеют разное содержание. ДСГС предполагает наличие ГС и определенной иной клинической симптоматики. Поэтому были предложены критерии Beighton для ДСГС (Graham, 2000). При постановки данного диагноза учитываются:

А. Большие критерии

1. Оценка 4 и более баллов по шкале Beighton (на момент обследования или в анамнезе).
2. Артралгии на протяжении 3 и более месяцев не менее чем в 4 суставах.

Б. Малые критерии

1. Оценка по шкале Beighton от 1 до 3 баллов у лиц до 50 лет и от 0 до 3 баллов у лиц старше 50 лет.
2. Артралгии на протяжении 3 и более месяцев в 1–3 суставах или боли в спине на протяжении 3 и более месяцев, спондилез, спондилолиз, спондилолистез.
3. Вывихи (подвывихи) более чем в 1 суставе или неоднократно в 1 суставе.
4. Эпикондилиты, теносиновиты, бурситы более чем 3 локализаций.
5. Марфаноидный статус (высокий рост, астеническое телосложение, отношение размаха рук к росту более 1,03. Отношение длины верхнего сегмента к нижнему менее 0,89. Арахнодактилия).
6. Кожные аномалии (стрии, гиперэластичность кожи, тонкая кожа, рубцы в виде папиросной бумаги).
7. Глазные симптомы: вывих хрусталика или миопия или антимонголоидный разрез глаз.
8. Варикозные вены, грыжи или выпадения матки или прямой кишки.

Диагноз ставится при наличии 2 больших критериев, или 1 большого и 2 малых, или 4 малых. 2 малых критериев может быть достаточно при наличии родственника 1 степени родства с безусловно подтвержденным диагнозом. Необходимо исключить синдромы Марфана и Элерса–Данло (кроме синдрома Элерса–Данло гипермобильного типа). В последнее десятилетие подчеркивается роль ДСГС в структуре заболеваемости у лиц с различной костно-суставной патологией. Однако Грэхем (1986) обнаружил ГС всего у 2% больных, находящихся на лечении в ревматологическом стационаре. Важно также подчеркнуть, что критерии ДСГС апробированы только для взрослых и непригодны для использования в детском возрасте.

На выраженность и распространенность ГС оказывают влияние многие факторы — вплоть до приема противозачаточных препаратов. Имеется также билатеральная асимметрия ГС — в правом коленном суставе она, например, достоверно более выражена, чем в левом (Sernert et al., 2004). Однако определяющими являются расовая принадлежность, возраст и пол. Так, африканцы более «гипермобильны», чем европейцы. У девушек-подростков ГС имеется в 16,2% случаев, а у юношей — в 7,2% (Seckin et al., 2004). У детей до 8 лет ГС наблюдается в 71% случаев, а далее значительно снижается (de Inocencio Arocena et al., 2004; Jansson et al., 2004). По нашим данным, оценка ≥5 баллов по шкале Beighton имеется более чем у 90% детей в возрасте до 4 лет. Т. е. использование у них данной шкалы не информативно.

Оправданной представляется модификация критериев для этой возрастной группы: оценка в 1 балл дается нами при переразгибании в коленном или локтевом суставе не на 10°, а на 20°, в 5 пястно-фаланговом суставе — не на 90°, а на 110°. Критерием гипермобильности для лучезапястного и первого пястно-фалангового суставов мы считаем не возможность прижать первый палец к ладонной поверхности предплечья, а возможность его выведения за плоскость тыльной поверхности предплечья. С учетом такой модификации о гипермобильности свидетельствует, по-прежнему, суммарная оценка ≥ 4 баллов. С практической точки зрения, мы считаем целесообразным оценку еще двух параметров: во-первых, это наличие статической плоско-вальгусной деформации стоп тяжелой степени, при вальгусном положении пятки ≥15° и подвывихе в подтаранном суставе, когда головка таранной кости в положении стоя выступает по подошвенно-внутренней поверхности с Во-вторых, это наличие боковой нестабильно коленных и локтевых суставах ≥ 10°. Оба эт стояния не только свидетельствуют о наличи тологической ГС, но и требуют ортопедиче лечения. У детей, имеющих данную симптома в младшем возрасте, ГС хотя и уменьшает возрастом, но и в 16–18 лет остается выс Именно эти дети оцениваются в юношеском расте как «гипермобильные», по стандартной ле Beighton.

2. Дифференциальная диагностика гипе бильности суставов. Столкнувшись с ГС у р ка, врач-ортопед должен, прежде всего, оп лить, с чем она связана. Во-первых, необхо исключить наследственные системные забо ния опорно-двигательного аппарата (СЗ О Определенную настороженность в этом п должно вызывать наличие, в акушерском ана зе, случаев спонтанных абортов, мертворожде стей. В литературе подчеркивается, что диа стика субклинических форм СЗ ОДА возм только при наличии манифестных форм среди ственников больного. Соответственно, необх тщательный сбор семейного анамнеза и, по можности, осмотр родственников, имеющих о педическую симптоматику, и их рентгенограф В раннем детском возрасте развернутая клин ская картина заболевания часто может отсутс вать. В первую очередь, необходимо обра внимание на наличие задержки роста, диспро ции в телосложении, особенности формы чер форму кистей и стоп (симптом трезубца при а дроплазии, брахифалангия, брахиметатарсия), фигурацию суставов, сочетание гипермобильно в одних суставах с небольшими контрактурам других. По нашим данным, при СЗ ОДА ча имеется ограничение движений в 1–2 симмет ных суставах кистей — как правило, в пястно-ланговых и дистальных межфаланговых 4–5 па цев и пястно-фаланговых 1-х пальцев. При пер ном осмотре ортопеда в подавляю большинстве случаев эти контрактуры не диаг стируются. Выраженные подвывихи и вывихи н коленника при множественной эпифизарной д плазии, псевдоахондроплазии появляются у бо шинства больных после 5–7 лет, одн небольшие подвывихи (латеропозиции) надкол ника, в сочетании с нерезкими наружными и ружно-ротационными подвывихами костей голе выявляются у 20–40% пациентов уже в 2–4 го Наиболее ранними рентгенологическими приз ками СЗ ОДА могут быть задержка оссифика

головок бедренных костей, их асептический некроз неясной этиологии, несоответствие ширины эпифиза ширине метафиза, генерализованное уплощение эпифизов, платиспондилия и наличие грубых аномалий развития шейного и поясничнo-крестцового отделов позвоночника. Наиболее доступными биохимическими маркерами является повышение экскреции кислых гликозаминогликанов и оксипролина в моче в 2 и более раза по сравнению с нормой. Необходимо подчеркнуть, что поставить окончательный диагноз в раннем детском возрасте не всегда возможно, но констатировать наличие СЗ ОДА ортопед обязан.

После исключения СЗ ОДА необходимо исключить врожденные и приобретенные метаболические нарушения. Диагностика рахита хорошо известна практическим врачам, важно не забывать об этом диагнозе. В последние десятилетия, в связи с усилением миграции на территории бывшего СССР, мы сталкиваемся с повышением частоты тяжелых форм рахита у детей — выходцев из южных республик, не получающих адекватной профилактики заболевания и проживающих в северных регионах России. Заболевание может протекать крайне тяжело, с множественными многоплоскостными деформациями конечностей, множественными переломами. В этих случаях требуется проведение дифференциального диагноза с несовершенным остеогенезом, эпифизарными дисплазиями, фосфат-диабетом.

ГС, обусловленная снижением мышечного тонуса в связи с каким-либо неврологическим заболеванием, выявляется при совместном осмотре с врачем-неврологом. Патология течения беременности «вообще» не имеет диагностического значения, т. к. встречается в настоящее время у большинства беременных. Однако, наличие в акушерском анамнезе гестоза, угрозы прерывания беременности может объяснить имеющуюся у ребенка неврологическую симптоматику. Стремительные или, наоборот, длительные роды, затяжной безводный период, синяя или белая асфиксия, кефалогематома свидетельствуют в пользу натальной травмы. В то же время следует помнить, что наличие неврологической симптоматики ни в коем случае не исключает наличия недифференцированной ДСТ. Более того, риск развития внутриутробной и родовой травмы на ее фоне резко повышен, и любая травма протекает более тяжело. Так, Суворова А. В. и др. (1998) выявила натальные и перинатальные поражения ЦНС у 93% детей с ДСТ. ДСГС, по нашим данным, является первым проявлением болезни Шарко-Мари, Руси-Леви и иных прогрессирующих нейромышечных заболеваний, причем правильный диагноз ставится спустя 2–8 лет от появления симптоматики. Это еще раз подчеркивает необходимость электромиографического обследования при ГС и мышечной гипотонии неясной этиологии.

Диагноз недифференцированной ДСТ, включая «гипермобильный» вариант синдрома Элерса–Данло, может быть поставлен только после исключения всех остальных заболеваний. В педиатрической практике для его диагностики чаще всего используются критерии, предложенные Милковской-Дмитровой и соавт. (1987). Этот диагноз гораздо шире, чем ГС. Фактически, ГС не является обязательной для постановки диагноза недифференцированной ДСТ. Мы ставим его при наличии одного обязательного и как минимум двух дополнительных диагностических признаков или двух обязательных признаков.

Обязательные признаки:

1. Оценка ГС по шкале Beighton (у детей до 4 лет — в нашей модификации) ≥ 4 баллов.
2. Повышение экскреции кислых гликозаминогликанов и оксипролина в ≥ 2 раза.

Дополнительные признаки (представлены в порядке убывания по частоте):

1. ГС у одного из родителей больного.
2. Наличие двух и более малых аномалий развития («готическое» верхнее нёбо, голубые склеры, аномалия зубов, «мягкие» ушные раковины и др.).
3. Статическая плоско-вальгусная деформация стоп 4 ст.
4. Боковая нестабильность $\geq 10°$ как минимум в 1 паре суставов.
5. Грыжи.
6. Миопия тяжелой степени.
7. Повышенная склонность к образованию кровоизлияний при незначительной травме.
8. Стрии на коже.
9. Тенденция к гиперрастяжимости кожи, склонность к образованию рубцов в виде «папиросной бумаги».
10. Привычные вывихи как минимум в 1 суставе.

Мы не относим к признакам недифференцированной ДСТ у детей ряд показателей, используемых для ее диагностики в литературе. Так, по нашим данным, артралгии у детей связаны, в первую очередь, с плоскостопием, независимо от его этиологии, рахитом и его последствиями, последствиями гипотонии на фоне нейромышечных забо-

леваний и остаточных явлений перинатальнго поражения нервной системы. Рецидивирующие синовиты у детей также, по нашим данным, связаны, в первую очередь, не непосредственно с ГС, а являются поствакцинальными, инфкционно-аллергическими, посттравматическими, а также обусловлены конкретными ортопедическими заболеваниями — болезнями Гоффа, Кенига и т. д. Боли в спине появляются, как правило, в подростковом возрасте и связаны с ювенильным остеохондрозом, болезнями Кальве, Шеерман-Мау. Бурситы, эпикондилиты и тендовагиниты в детском возрасте в подавляющем большинстве случаев развиваются на фоне занятий спортом. Деформации стоп (кавусная, hallux valgus и т. д.) обусловлены дисплазией пояснично-крестцового отдела спинного мозга. Так, электрофизиологические признаки дисфункции мотонейронов спинного мозга были обнаружены нами у всех больных с этими деформациями. Сколиоз, деформации грудной клетки являются самостоятельными заболеваниями. Adib et al. (2005) обследовал 125 детей с артралгиями, болями в спине, деформациями суставов, моторной неловкостью, нарушениями координации движений, трудностями при обучении в школе и т. д. и у 94% из них обнаружил ГС (оценка по шкале Beighton ≥ 4). Автор, с одной стороны, связывал симптоматику с ГС, с другой — отметил у этих детей большую частоту нейромышечных нарушений, ортопедических заболеваний, симптомов, характерных для наследственных заболеваний. Популяционная частота такой ГС у детей до 8 лет — около 70%, что не так уж разительно отличается от данных автора. То есть, связь всех вышеперечисленных заболеваний с недифференцированной ДСТ, безусловно, присутствует, но она часто опосредованная, и попытки связать симптоматику именно с ГС могут, по нашему мнению, дезориентировать практического врача, отвлечь его от поиска конкретных причин этих состояний. Правильнее говорить о развитии этих заболеваний на фоне ДСТ и роли соединительно-тканной дисплазии в их патогенезе.

3. Лечение ортопедических деформаций у детей с гипермобильностью суставов. Мнения ортопедов о необходимости лечения ГС у детей противоречивы. Рудаков и соавт. (1990) предложили методику медикаментозного лечения ГС β-адреноблокаторами и высокими дозами вит. B1, B6 и C. Он отметил снижение частоты интра- и послеоперационных осложнений, улучшение мышечного тонуса, уменьшение степени пролапса митрального клапана, нормализацию экскреции оксипролина. Однако в дальнейшем эта методика не получила широкого распространения. А. Г. Беленький (2005) подчеркивает роль ограничения статической нагрузки, занятий в бассейне, тренировки мышц в изометрическом режиме. Медикаментозная терапия носит, в значительной мере, симптоматический характер. Использование хондропротекторов, по мнению автора, теоретически возможно и обосновано, но практическая ценность такой терапии не доказана. Ряд авторов считает, что лечение ГС трудоемко, дорого и малоэффективно. Соответственно, наличие ГС само по себе, без жалоб больного и фиксированных ортопедических деформаций, не расценивается как показание к назначению терапии. Например, Pfeiffer et al. (2006) полагает, что при статическом плоскостопии (типичном «спутнике» ГС) лечение в 90% случаев назначается зря, т. к. пациенты и так жалоб не предъявляют. Подобный подход является, по нашему мнению, ошибочным. Во-первых, дети и их родители не всегда могут адекватно оценить свое состояние. Во-вторых, необходимо думать не только о жалобах на момент осмотра, но и о дальнейшем прогнозе. В настоящем разделе мы не рассматриваем специфическое лечение ГС при эндокринологической, неврологической патологии, наследственных обменных заболеваниях, но касаемся, прежде всего, ортопедических проявлений ГС и особенностей лечения ортопедических деформаций на фоне ГС.

1.3.1. Лечение нестабильности (вывихов) суставов у детей с ГС

1. Лечение врожденного вывиха бедра при ГС. Данные о связи врожденного вывиха бедра и ГС противоречивы. С одной стороны, сообщается об ассоциации этих двух состояний. Преобладание врожденного вывиха у девочек по сравнению с мальчиками в 5–7 раз связывается, в частности, с большей частотой у девочек ГС. С другой стороны, частота ГС при врожденном вывихе бедра составляет 40–60% (Carter, Wilkinson, 1964; Камоско, 1995), т. е., с учетом возраста и пола, существенно не отличается от частоты ГС в популяции, преобладание ГС у девочек, в среднем, двукратное, а не 5–7-кратное. Соответственно, роль ГС в развитии врожденного вывиха бедра никак нельзя считать ведущей.

Наиболее подробно изучена роль ГС в развитии релюксаций после вправления. Частота их составляет около 10% (Абальмасова, 1986). Дли-

тельное время считалось, что она определяется, прежде всего, характером анатомических соотношений в суставе. Так, Ю. И. Поздникин (1986) полагал, что предрасполагают к релюксации антеверсия шейки ≥ 50°, шеечно-диафизарный угол ≥ 135°, ацетабулярный индекс ≥ 35° и индекс толщины дна вертлужной впадины ≥ 25. Однако М. М. Камоско (1995), подробно изучивший причины релюксаций, показал, что при невправимых вывихах ГС наблюдался менее чем у 1/3 больных, а при релюксациях — в 100% случаев. При этом недифференцированная ДСТ (обозначаемая автором как мезенхимная недостаточность) отмечена у 60% больных с релюксаций, а у 40% детей с релюксацией ГС была обусловлена, в первую очередь, снижением мышечного тонуса миелодиспластического генеза. При артрографии тазобедренных суставов у детей с вывихом бедра на фоне ГС автор обнаружил признаки «перерастянутости» капсулы тазобедренных суставов, что предрасполагает к релюксации.

Наличие ГС не означает возможность одномоментного, форсированного вправления вывиха, т. к. при недифференцированной ДСТ вероятность успешного вправления действительно повышается, но одновременно возрастает и частота пострепозиционных дистрофий головки бедренной кости (Badelon et al., 1990). Вправление должно проводиться только с использованием функциональных шин. Длительность пребывания пациента в функциональной шине, после вправления вывиха, должна быть существенно увеличена до 6–7 и более месяцев. Это не приводит к развитию тугоподвижности в тазобедернном суставе, но на 30–40% снижает частоту релюксаций. Аналогичной точки зрения придерживается S. Hamada et al. (1986), полагающий, что на фоне ГС сроки иммобилизации при лечении любых ортопедических деформаций должны быть существенно увеличены.

Неоднократное вправление вывиха после релюксаций нецелесообразно, так как лишь способствует, в дальнейшем, развитию более тяжелого коксартроза. В этих случаях показано оперативное лечение. Наличие ГС предъявляет повышенные требования к коррекции деформаций как проксимального конца бедренной кости, так и тазового компонента. Т.е. у этих больных необходимо более жестко ставить показания к деторсионно-варизирующей, при необходимости с укорочением, остеотомии бедренной кости, к операции Солтера или к иным вариантам ацетабулопластики. В противном случае неудовлетворительные рентгенологические результаты отмечаются, при синдроме Элерса–Данло, почти в 2/3 случаев (Badelon et al., 1990). При мышечной гипотонии М. М. Камоско (1995) рекомендует дополнительную стабилизацию сустава путем транспозиции m. Ileopsoas. Сухожилие мышцы разделяется на 2 ножки, которые фиксируются с двух сторон в канале, сформированном в межвертельной области бедренной кости. При недифференцированной ДСТ возможны натяжение собственной связки головки, если она сохранена, пластика остатков собственной связки или формирование собственной связки головки из капсулы тазобедренного сустава. Данные вмешательства повышают стабильность вправления и существенно снижают частоту релюксаций.

2. Лечение вывихов надколенника при ГС. Как правило, ГС является не причиной развития привычного вывиха, а фактором, облегчающим его развитие. При рецидивирующем вывихе надколенника частота ГС повышена, по данным E. Nomura et al. (2006), по сравнению с контрольной группой, в 3 раза, а при синдроме гипермобильного надколенника — более чем в 8 раз. Однако непосредственной причиной развития деформации и рецидива могут явиться genu valgum, гипоплазия наружного мыщелка бедра, аномалии прикрепления мышц. Провоцирующим фактором являются незначительные травмы, неадекватные нагрузки при занятиях спортом. При выработке тактики лечения необходимо исключить движения, провоцирующие развития вывиха, использовать для этого лонгеты, ортезы, наколенники, укреплять мышечные группы, способствующие стабилизации суставов, использовать соответствующие физиотерапевтические методики. При боковой нестабильности коленного сустава ≥ 10° необходима его стабилизация либо наколенником с ребрами жесткости, либо, предпочтительно, шарнирными шинно-кожаными аппаратами. С возрастом, по мере уменьшения ГС, может наступить выздоровление. Однако при наличии анатомических деформаций у больных с нарушениями походки, резкой нестабильностью суставов консервативное лечение в 80% случаев оказывается неэффективным (Mendez et al., 1988). Наши данные также свидетельствуют, что в подобных случаях консервативное лечение привычного вывиха и подвывиха надколенника неэффективно. Оперативное лечение предполагает либо вмешательства только на мягких тканях (различные виды капсулярной пластики, в том числе с использованием артроскопический техники), либо их сочетания с коррекцией костных деформаций (перемещение точки прикрепления собственной связки надколенника, коррек-

ция genu valgum и гипоплазии наружного мыщелка бедра путем корригирующих остеотомий бедра, при необходимости — с ротацией дистального фрагмента). Нам представляется важным подчеркнуть, во-первых, необходимость обязательной коррекции всех анатомических нарушений, так как на фоне ГС изолированная капсулярная пластика часто несостоятельна. Во-вторых, по нашим данным, консервативное лечение подвывиха надколенника при ГС на фоне СЗ ОДА ни в одном случае не позволило предотвратить его прогрессирование и переход в вывих. Это сопровождалось быстрым прогрессированием наружного и наружно-ротационного подвывиха костей голени, появлением дегенеративно-дистрофических изменений в наружном мыщелке бедра, грубых вторичных деформаций суставных поверхностей. Поэтому мы считаем необходимым раннее оперативное лечение подвывиха надколенника у больных с ГС при СЗ ОДА, с перемещением не только точки прикрепления собственной связки надколенника, но и, как правило, боковых связок коленного сустава, удлинением сухожилия двуглавой мышцы бедра, рассечением Массиатова тракта. В послеоперационном периоде обязательно длительное, до завершения роста, использование шинно-кожаных аппаратов.

3. Лечение вывиха в коленном суставе при ГС. Вывих костей голени в коленном суставе встречается как изолированный врожденный порок развития, при врожденных парезах мышц бедра и голени (при спинномозговых грыжах), при СЗ ОДА — синдромах Ларсен, Элерса–Данло, Фримана-Шелдона. ГС характерна для всех этих заболеваний, но, безусловно, не является ведущим этиологическим фактором в развитии деформации. Наш опыт ее лечения подробно изложен ранее (Конюхов, Лапкин, 2003). Консервативное лечение должно проводиться с рождения, с применением ЛФК, ФТЛ, укладок на сгибание в коленном суставе, функциональных шин, стремян Павлека. Использование этапных гипсовых повязок возможно, но с большой осторожностью. При синдроме Ларсен, для которого характерна склонность к асептическим некрозам костей, мы наблюдали, после одномоментных вправлений вывиха под общей анестезией, выполненных по месту жительства больных, тяжелые асептические некрозы эпифизов, образующих коленный сустав, переломы костей голени. Подобная методика описана в литературе, однако мы считаем ее слишком рискованной. При отсутствии эффекта от консервативной терапии показано раннее оперативное лечение — до того, как больной начнет нагружать конечность. В раннем возрасте вывих можно, как правило, вправить после артролиза коленного сустава и удлинения сухожилия 4-главой мышцы бедра непосредственно на операционном столе. Для стабилизации сустава часто удается использовать собственные крестообразные связки. При смещении голени под влиянием статической нагрузки вверх одномоментное вправление на операционном столе становится невозможным. В этих случаях мы применяем двухэтапное лечение. Первым этапом выполняется артролиз и низведение голени аппаратом Илизарова, вторым — непосредственно вправление вывиха и пластика крестовидных и боковых связок. При выраженной инконгруэнтности суставных поверхностей эта методика не предотвращает рецидива, т. к. связки из сухожильных трансплантатов рассасываются, а лавсановые связки прорезываются через порозную кость. В этих случаях необходима, дополнительно, моделирующая (субхондральная) резекция суставных концов костей.

Необходимо отметить важную особенность ведения восстановительного периода у этих больных (а также у больных с ГС после вмешательств на любых других суставах). У таких детей бывает легче не восстановить движения в нормальной для данного сустава плоскости, а создать в суставе патологическую подвижность. В случаях, когда разработкой движений занимались родители пациента без надлежащего контроля методиста ЛФК, мы несколько раз наблюдали, как они «успешно» разрабатывали не сгибание, а отведение в коленном суставе.

4. Лечение нестабильности и подвывихов суставов предплюсны при ГС. Данные изменения являются, как правило, компонентами статической плоско-вальгусной деформации. Однако в ряде случаев они выступают на первый план. Родители обращаются к ортопеду с жалобами, что у ребенка появились локальные припухлости, уплотнения мягких тканей по тылу стопы, на уровне суставов предплюсны, чаще — таранно-ладьевидного сустава. Клинически у больного в этой области пальпируются костный выступ и уплотнение мягких тканей над ним, «омозолелость» кожи. Как правило, ставится диагноз «сухожильный ганглий», «гигрома», иногда — «экзостоз тыла стопы». Фактически же пальпируемая «костная ступенька» обусловлена подвывихом в конкретном суставе предплюсны. Мягкотканые изменения возникают при использовании неудобной, жесткой, закрытой обуви, когда мягкие ткани постоянно травмируются

между «костной ступенькой» и обувью. Для их устранения, как правило, достаточно смены обуви на более удобную и открытую, назначения ортопедических стелек, физиотерапии. В редких случаях, при наличии истинных гигром или сухожильных ганглиев, может потребоваться оперативное лечение.

5. Лечение нестабильности и подвывихов суставов кисти при ГС. Множественные подвывихи и нестабильность в пястно-фаланговых суставах, как правило, наблюдаются при наследственных, системных заболеваниях, в частности — при дистальном артрогрипозе. Консервативное лечение (лонгеты, укладки, ЛФК) в этих случаях позволяет уменьшить деформации, но результат недостаточно стабилен в связи со смещением точек прикрепления связок и сухожилий. В тяжелых случаях показаны сложные реконструктивно-восстановительные вмешательства (Агранович, Петрова, 2006).

Изолированные подвывихи и нестабильность максимально нарушают функцию кисти при поражении первого пястно-фалангового сустава, которое обычно сочетается с вывихом (подвывихом) в трапециевидно-пястном суставе. Сила схвата при этом снижается в 2–3 раза (Gamble et al., 1989). Как правило, у детей такая картина наблюдается при синдроме Элерса–Данло, хотя мы встречали ее у единичных пациентов без признаков наследственных ДСТ. Сходная симптоматика описана у женщин с генерализованной ГС, обусловленной менопаузой. При лечении используются как консервативные, так и хирургические методики. Консервативное лечение включает укрепление мышц группы thenar, ФТЛ, использование ограничителей переразгибания в первом пястно-фаланговом суставе (в домашних условиях их можно вырезать из перчатки, добавив ребро жесткости по тылу сустава). У детей мы проводим его (при отсутствии врожденных аномалий развития сустава) до 7–8 лет, так как ГС с возрастом уменьшается и необходимость в оперативном лечении у ряда больных отпадает. Оперативное лечение чаще всего предусматривает ушивание капсулы по ладонной поверхности сустава, при аномалиях развития сухожильно-связочного аппарата — более сложные реконструктивные вмешательства (Neumann, Bielefeld, 2003).

6. Лечение нестабильности грудиноключичного сустава при ГС. Привычный вывих в грудиноключичном суставе — достаточно частое осложнение, возникающее после спортивных травм и автотравм, и описано преимущественно у взрослых. В этих случаях в начале проводится консервативное лечение, а при отсутствии эффекта — оперативное (Friedman, 1998). Спонтанный атравматический вывих (подвывих) у детей — гораздо более редкое заболевание, мало описанное в литературе. Развитию его способствует дисфункция мышц плечевого пояса, имеющаяся у лиц с ГС (Kronberg et al., 1991). Лечение подробно описано C. A. Rockwood, J. M. Odor (1989). У всех пациентов, леченных консервативно, результат через 8 лет был отличным, а у всех леченных хирургически — неудовлетворительным. Иные данные приводят D. S. Bae et al. (2006). В результате хирургического лечения резистентного к консервативной терапии вывиха они получили, в 60% случаев, стабильный, безболезненный сустав. Впрочем, у 87% пациентов возникло ограничение движений в плечевом суставе.

Мы располагаем данными о 6 подростках с этим заболеванием (2 пациента наблюдались непосредственно нами, данные о 4 получены от лечащих врачей из других учреждений). Симптоматика развилась остро, спонтанно. Однако 3 пациента ранее занимались боевыми единоборствами, и провоцирующая роль повышенных физических нагрузок и микротравм у них достаточно очевидна. Вывихи происходили (и спонтанно вправлялись) при определенных движениях, по много раз в день и не сопровождались болью. Деформации ключицы, которые могли бы объяснить предрасположенность к вывиху, рентгенологически не определялись. Сонографическое исследование, выполненное двум пациентам через 1–1,5 года после начала заболевания, выявило умеренные дегенеративно-дистрофические изменения в хрящевых элементах сустава, с единичными мелкими кистозными образованиями. Консервативное лечение у всех этих пациентов было неэффективно — видимо, потому, что и дети, и их родители быстро привыкали к наличию привычного вывиха и постоянно нарушали режим. В отдаленные сроки (до 6 лет) привычные вывихи у всех больных сохранялись, но не вызывали каких-либо жалоб, и дети переставали обращать на них внимание.

1.3.2. Лечение статической плоско-вальгусной деформации стопы при ГС

1.3.2.1. Особенности статической плоско-вальгусной деформации при ГС. У детей до 5 лет продольный и поперечный своды стопы отсутствуют, т. е. плоскостопие в этом возрасте является физиологическим. Однако это ни в коем случае не

относится к тяжелым статическим плоско-вальгусным деформациям стопы, при которых происходит выраженная ротация в подтаранном суставе. Головка таранной кости при этом отклоняется книзу и кнутри, пяточная кость приобретает горизонтальное положение и отклоняется кнаружи, передний отдел отводится по линии Шопарова сустава. При этом с ростом ребенка нарушается нормальное формирование костей стопы. Может развиться стойкая контрактура малоберцовых мышц, ретракция икроножной мышцы, что приводит к формированию фиксированной эквино-плоско-вальгусной деформации с отведением переднего отдела стопы. Крайней степенью такой деформации является подробно описанная Р. Р. Вреденом (1936) контрактурная, резко болезненная форма плоскостопия, которую автор связывал с растяжением и надрывом ветвей медиального нерва стопы у «лиц со слабой мускулатурой», фактически — при ГС. Быстро присоединяется восходящий неврит большеберцового нерва. Сходную клиническую картину имеет «синдром тарзального синуса» и «синдром тарзального канала», обусловленные микротравматизацией связок и нервных структур в тарзальном синусе и также сопровождающиеся развитием восходящего неврита большеберцового нерва. По нашим данным, одной из причин развития данных синдромов является оссификация таранно-пяточной связки с последующим травматическим ее повреждением. Возможна и «просто» постоянная травматизация подошвенного нерва между головкой таранной кости и поверхностью опоры с развитием подошвенного неврита и резкого болевого синдрома. По данным G. Spahn et al. (2004), боли в стопах имеются у 14% подростков, в том числе у 0,2% имеется резко болезненная ригидная плоско-вальгусная деформация. В связи с тем, что контрактурная форма плоскостопия и синдромы тарзального синуса и канала вызывают определенные диагностические трудности, приводим типичное наблюдение.

Больная К., 10 лет, ранее ортопедических жалоб не предъявляла, к ортопеду не обращалась. Семейный и акушерский анамнез без особенностей. Заболевание началось остро — днем играла с детьми, прыгала со скакалкой. Травму отрицает. К вечеру появились боли по внутренней поверхности правой стопы и голеностопного сустава, стала хромать. В течение 3 дней боли и хромота значительно усилились. При обращении к врачу диагностировано «растяжение связок» в области стопы. Проводилось, без эффекта, тугое бинтование голеностопного сустава, физиолечение — УВЧ, ЭФЗ новокаина. При обращении в поликлинику института через 1 мес от начала заболевания — резкая хромота на правую ногу, предпочитает прыгать на одной ноге. Оценка по шкале Beighton 8 баллов. Умеренная миопия. Высокое твердое нёбо. Статическая плоско-вальгусная деформация левой стопы 2 степени. Правая стопа в положении пронации 15°, передний отдел отведен на 10°. Резко напряжены сухожилия малоберцовых и икроножной мышц. В голеностопном суставе возможно активное и пассивное сгибание в объеме 15°, попытки исправить деформацию вызывают резкую боль. Движения в пальцах стопы безболезненные. Имеется легкая отечность с цианозом (без четких границ) по внутренней поверхности голени и стопы от уровня тарзального синуса до уровня на 5 см проксимальнее внутренней лодыжки. В этой области усилен венозный рисунок, пальпация резко болезненна. Имеется резкое повышение тактильной и болевой чувствительности по внутренней поверхности голени и стопы от уровня синуса до коленного сустава, на подошвенной поверхности стопы гиперестезия незначительная. Рентгенологически — выражен остеопороз костей стопы. Других изменений нет. Диагноз: синдром тарзального канала.

Частая причина болей в стопах у подростков — энтезопатия в области прикрепления задней большеберцовой мышцы к ладьевидной кости, особенно при наличии в этой области крупной добавочной кости стопы. При этом из-за увеличения длины рычага значительно увеличивается нагрузка на точку прикрепления мышцы к кости и на синхондроз между собственно ладьевидной и добавочной костями. Выраженность болевого синдрома коррилирует, по нашим данным, с выраженностью ГС и с размерами os tibialis externum.

Еще одним осложнением статической плоско-вальгусной деформации стопы на фоне ГС является вывих малоберцовых мышц кпереди от наружной лодыжки. Они приобретают функцию разгибателей и приводят к перегибу стопы на уровне Шопарова сустава, фактически — к развитию «стопы-качалки».

1.3.2.2. Консервативное лечение статической плоско-вальгусной деформации стоп на фоне ГС. Учитывая вышеизложенное, мы считаем статическую плоско-вальгусную деформацию стопы тяжелой степени на фоне ГС абсолютным показанием к раннему ортопедическому лечению. Прежде всего, таким больным показан тонизирующий массаж по внутренней поверхности голени и стопы, по подошвенной поверхности стопы и массаж икроножной мышцы. При контрактуре малоберцовых

мышц целесообразен их расслабляющий массаж. Важно не пропустить формирующуюся контрактуру икроножной мышцы, когда показан не тонизирующий ее массаж, а расслабляющий. В случаях, когда ребенок удерживает стопу в положении пронации и отведения переднего отдела не только под нагрузкой, но и в покое (хотя деформация по-прежнему не фиксирована), оправдано использование лонгет на время ночного сна в положении супинации и приведения стопы. Медикаментозное лечение направлено, в первую очередь, на улучшение функционального состояния нейромышечной и сосудистой систем и включает витаминотерапию, применение препаратов кальция, средств, улучшающих нейромышечную проводимость, ангиопротекторов. Практически у всех детей с тяжелой плоско-вальгусной деформацией стоп и ГС имеются, по нашим данным, разнообразные аномалии развития пояснично-крестцового отдела позвоночника (спондилодисплазия) и электрофизиологически выявляемые признаки дисфункции мотонейронов передних рогов спинного мозга (миелодисплазия). Поэтому физиотерапевтическое лечение предусматривает не только непосредственное воздействие на голень и стопу (тепловые процедуры, магнитно-импульсная стимуляция, магнитотерапия), но и на пояснично-крестцовый отдел позвоночника (электрофорез лидазы, трипсина, эуфиллина, никотиновой кислоты, трентала, магнитотерапия и т. д.). Ряд авторов считает, что при ГС, обусловленной недифференцированной ДСТ, целесообразно применение хондропротекторов. Ортопедическая обувь теоретически показана с момента, когда ребенок начинает ходить. Однако практически, в связи с быстрым ростом стопы и длительностью изготовления индивидуальной обуви, она делается «на вырост» и в первые 2–3 года жизни не имеет каких-либо преимуществ перед стандартной обувью хорошего качества. Поэтому мы назначаем таким детям ортопедическую обувь с 2,5 лет. Особого подхода требует сочетание варусной деформации голени и плоско-вальгусной деформации стопы — ситуация, весьма характерная для остаточных явлений рахита. Тонизирующий массаж по внутренней поверхности голени, показанный в связи с деформацией стопы, будет способствовать усугублению crura vara. И, наоборот, массаж, направленный на лечение crura vara, противопоказан по характеру деформации стопы. При решении вопроса о тактике лечения в этих случаях мы исходим из того, что crura vara биомеханически приводит к неправильной установке стопы, и до исправления деформации голени лечение деформации стопы малоэффективно. Таким образом, в первую очередь и максимально активно проводится лечение деформации голени, с использованием лонгет на время сна, обуви с двусторонними высокими жесткими берцами, физиотерапевтических методик, препаратов кальция и витамина D3, однако без назначения массажа. Лечение деформации стоп проводим после полного исправления оси конечности.

У подростков со статической плоско-вальгусной деформацией стоп тяжелой степени цель консервативного лечения — не исправить деформацию (что мало реально), а улучшить функциональные возможности пациента и купировать болевой синдром. Чаще всего подростки жалуются на усталость и ноющие боли в стопе и мышцах голени после физической нагрузки. Иногда для появления болей достаточно пройти 50–100 метров. Лечение — временное ограничение статической нагрузки, массаж, ЛФК, ортопедические стельки, ФТЛ-методики — не имеет каких-либо принципиальных особенностей в зависимости от наличия ГС. Консервативное лечение энтезопатии m. tibialis anterior также проводится по общим принципам. Лечение контрактурной формы плоско-вальгусной деформации и синдромов тарзального канала и синуса практически одинаково при отсутствии оссификации таранно-пяточной связки. Оно предусматривает обязательную иммобилизацию стопы гипсовой повязкой и полную ее разгрузку (ходьба на костылях, без нагрузки на стопу). Для снятия отека и купирования болевого синдрома наиболее эффективен электрофорез гидрокортизона или аналогичных препаратов № 8–10, который проводится через окно в гипсовой повязке. В дальнейшем назначается магнито-, лазеротерапия. Деформация корригируется этапными гипсовыми повязками, как правило, в течение 2–4 недель. После прекращения иммобилизации нагрузка разрешается дозированно, больной 2–4 недели по-прежнему ходит с помощью костылей, не наступая полностью на стопу, в ортопедической обуви (чаще — в ортопедической модификации обуви). Подключаются массаж, ЛФК, продолжается ФТЛ. В этот период хороший эффект наблюдается после скипидарных ванн по Залманову. В особо резистентных случаях используются введения кеналога в таранный синус, однако в наших наблюдениях это потребовалось, за 20 лет работы, всего 1 раз. В дальнейшем больным показано ограничение нагрузок, полностью исключаются занятия спортом. 1–2 раза в год проводятся курсы

противорецидивной терапии. При оссификации таранно-пяточной связки эффект от консервативного лечения, как правило, кратковременный, деформация не корригируется, что определяет показания к хирургическому вмешательству.

1.3.2.3. Оперативное лечение статической плоско-вальгусной деформации стопы на фоне ГС. Проведенный нами анализ осложнений, развившихся после оперативного лечения различных ортопедических деформаций, показал, что более 85% ишемических невропатий, связанных с наложением жгута, развивается на фоне выраженного ГС и недифференцированной ДСТ. Это вполне естественно, учитывая повышенную ранимость соединительной ткани нервов, склонность к их травматизации даже в повседневной жизни при ГС, синдроме Элерса–Данло (Stoler, Oaklander, 2006). Поэтому при оперативных вмешательствах на этом фоне, в частности, и при плоско-вальгусной деформации стопы, мы рекомендуем использовать не эластичный жгут, а пневматические манжеты, позволяющие четко дозировать степень сдавления мягких тканей и не превышать минимально необходимое для предотвращения кровотечения давление в них.

Существующие хирургические методики лечения плоско-вальгусной деформации стоп чрезвычайно многочисленны. В младшем возрасте используются, преимущественно, сухожильно-мышечные пластики, ушивание капсулы суставов по внутренней поверхности стопы. Однако показания к ним весьма относительны, т. к. с возрастом выраженность ГС и, параллельно, выраженность плоско-вальгусной деформации уменьшается, и у ряда детей операция выполняется необоснованно. Кроме того, мы неоднократно наблюдали после подобных вмешательств, выполненных по месту жительства на фоне нерезкой ГС, развитие вторичной приведенной и супинационной деформации стопы. При резкой ГС нами выполнены подобные вмешательства у 4 детей 3–4 лет (8 стоп). Ближайший результат был во всех случаях хорошим, но через 2–3 года у всех детей наступил рецидив. Поэтому мы считаем раннее оперативное лечение статической плоско-вальгусной деформации стопы не показанным. Исключением являются формы с ранним развитием контрактуры икроножной мышцы, когда может потребоваться удлинение Ахиллова сухожилия или операция Страера.

В более старшем возрасте, с 5–7 лет, при тяжелых формах деформации, хорошие результаты обеспечивает локальный (мостовидный) артродез подтаранного сустава — операция Грайса и ее модификации. С 7–8 до 12–13 лет у таких больных также используются эндокорректор Giannini и таранный винт, предложенный Castman (Villani et al., 2003). Операции мало травматичны, при развитии осложнений конструкции легко удалить через точечный разрез. Плоскостопие почти у 2/3 больных устраняется полностью, у остальных — уменьшается до 1 степени, частота болевого синдрома снижается в 10 раз (Zatti et al., 1998; Gutierrez et Lara, 2005; Smootekh et Baravarian, 2006). В целом, хорошие результаты наблюдаются примерно в 95% случаев. При оссификации таранно-пяточной связки мы выполняем ее резекцию и артродез подтаранного сустава.

1.3.3. Лечение врожденной косолапости при ГС

1.3.3. Лечение врожденной косолапости при ГС Olshan et al. (2003) обнаружили умеренную связь между косолапостью и возможностью переразгибания в пястно-фаланговых суставах 2–5 пальцев до положения, когда пальцы оказывались параллельными предплечью, в то же время связь между гипермобильностью в локтевых и лучезапястных суставах и косолапостью отсутствовала. По данным P. G. Haslam et al. (2006), генерализованная ГС имелся у 56% больных с косолапостью. С учетом использованных авторами критериев ГС, это близко к ее частоте в популяции. При синдроме Элерса–Данло косолапость наблюдается, преимущественно, при 1 и 3 его типах, хотя она описана и при 4 типе (Matton et al., 1982). В целом, частота косолапости при ГС несколько повышена, но связь эту нельзя считать причинно-следственной. В то же время наличие ГС должно обязательно учитываться при лечении этой деформации.

1.3.3.1. Консервативное лечение врожденной косолапости при ГС. При консервативном лечении таких больных этапными гипсовыми повязками типичным осложнением является формирование вторичной «стопы-качалки». Эта деформация возникает, когда, при попытке устранить эквинусное положение, на фоне ГС происходит перегиб стопы на уровне Шопарова сустава. В этих случаях показано раннее оперативное вмешательство, так как дальнейшее консервативное лечение бесперспективно и лишь усугубляет вторичную деформацию. В сомнительных случаях, для подтверждения развития последней, необходима рентгенография стопы в боковой проекции в положении максимального, достигаемого с усилием, тыльного сги-

бания. В целом, при резкой ГС оптимальным является лечение этапными гипсовыми повязками по методике Понсети, причем у ряда больных оправдана коррекция только супинации и приведения. Эквинусная деформация подлежит исправлению оперативным путем. Чрескожную тенотомию Ахиллова сухожилия считаем нежелательной, в связи с возможной несостоятельностью замещающего дефекта рубца.

3.3.2. Оперативное лечение врожденной косолапости при ГС. При хирургическом лечении косолапости на фоне ГС основной проблемой считается гиперкоррекция — развитие вторичной плоско-вальгусной деформации. По данным P. G. Haslam et al. (2006), при исходной ГС она сформировалась у 62,5% детей, а при отсутствии ГС — только у 10%. Lejman et Kowalczyk (2006) считают, что существуют 2 варианта косолапости при синдроме Элерса–Данло: (1) когда косолапость является единственным ортопедическим проявлением синдрома, (2) когда, помимо косолапости, имеются множественные иные ортопедические деформации. В первом случае деформация является мио-десмогенной. Артрогенный компонент не выражен. После тенолигаментокапсулотомии деформация хорошо корригируется, но часто наблюдается гиперкоррекция, развитие вторичных деформаций. Во втором случае деформации стопы ригидны, напоминают артрогрипотические и после тенолигаментокапсулотомий рецидивируют. S. Hamada et al. (1986) также выделяют вариант синдрома Элерса–Данло, при котором косолапость напоминает артрогрипотическую, но и при нем авторы наблюдали, преимущественно, не рецидивы, а развитие вторичных плоско-вальгусных деформаций, даже более инвалидизирующих, чем первичные. Для профилактики данного осложнения они рекомендуют сокращать объем оперативного вмешательства.

Наш опыт позволяет выделить 2 крайних варианта косолапости на фоне ГС. При первом деформация обусловлена ретракцией мышц и сухожилий, связок и капсулы суставов и отличается от «классической» лишь несколько меньшей ригидностью. В этом случае мы в возрасте 4–6 месяцев выполняем тенолигаментокапсулотомию суставов стопы в полном объеме, иммобилизацию проводим либо в среднем положении, либо, при косолапости 3 степени и наличии костных деформаций, в положении гиперкоррекции. В дальнейшем диспансерное наблюдение осуществляем не реже одного раза в 3 мес, что позволяет своевременно выявить признаки рецидива или развития вторичной плоско-вальгусной деформации и принять адекватные меры (изменить тип ортопедической обуви, характер массажа, укладок, ФТЛ, использовать этапные гипсовые повязки). При втором варианте деформация обусловлена преимущественно ретракцией мышц. После удлинения сухожилий капсула и связки практически не препятствуют коррекции. Похожие деформации встречаются не только при ГС, но и у 3–5% больных артрогрипозом, при глубоких парезах, приобретенных в постнатальном периоде. По нашим данным, такой вариант часто обусловлен не только ДСТ, но и невротенными, нейротрофическими нарушениями. В этих случаях мы сокращаем объем вмешательства на капсулярно-связочном аппарате, строго дозированно подходим к удлинению сухожилий и не допускаем иммобилизации в положении гиперкоррекции. Необходимо особо подчеркнуть важность правильной оценки состояния передней большеберцовой мышцы. Недооценка степени ее ретракции, необоснованный отказ от ее удлинения приводят на фоне ГС к быстрому развитию тяжелой многоплоскостной деформации, включающей вальгусное положение пяточной кости и резкую супинацию переднего отдела.

Нам представляется важной еще одна проблема, связанная с лечением косолапости на фоне ГС. Суставы стопы, подвергнутые артротомии, становятся в результате рубцевания капсулы, связок, сухожилий относительно более ригидными. В смежных, мало измененных суставах, на фоне функциональной перегрузки, повышается риск развития вторичных деформаций. Поэтому у таких детей целесообразно использование более жесткой, чем обычно, ортопедической обуви — с двусторонним жестким, дополнительно усиленным берцем, высокой шнуровкой. В старшем возрасте часто приходится выполнять артродез не только подтаранного и Шопарова, но и 1 ладьевидно-клиновидного и 1 клиновидно-плюсневого суставов.

1.3.4. Применение компрессионно-дистракционных аппаратов при ГС

Учитывая распространенность ГС в популяции, необходимость в использовании компрессионно-дистракционных аппаратов (КДА) на фоне этого состояния возникает весьма часто. При этом наиболее подробно изучена одна проблема — профилактика развития подвывихов в смежных суставах при удлинении сегмента конечности. В обыч-

ной ситуации считается необходимым фиксировать в КДА смежные к удлиняемому сегменту суставы (например, коленный и голеностопный при удлинении костей голени) при удлинении сегмента ≥ 5 см. Однако подчеркивается, что при несостоятельности связочно-капсулярного аппарата сустава на фоне дистракции могут сформироваться подвывихи (Шевцов, Попков, 1998). При выраженной ГС мы считаем необходимым фиксировать в аппарате смежные суставы независимо от планируемой величины удлинения. После снятия КДА и полного созревания регенерата ходьба с нагрузкой разрешается только в шинно-гильзовых аппаратах и ортезах, обеспечивающих стабилизацию суставов.

Вторая проблема — отличаются ли темпы созревания костных регенератов у больных с недифференцированной ДСТ и при ГС на фоне СЗ ОДА. Статистически значимых данных по этому вопросу в доступной литературе мы не обнаружили. Известно, что при ахондроплазии и гипохондроплазии формирование костного регенерата происходит в обычные сроки (Федь, 1998). В единичных сообщениях об удлинениях конечностей при псевдоахондроплазии (Li et al., 2007) также не приводится данных о нарушениях созревания регенерата. Наш опыт удлинения конечностей при этих заболеваниях позволяет присоединиться к данной точке зрения.

Третья проблема связана с тем, что при ГС часто наблюдается остеопороз. По данным J. F. Bravo et C. Wolff (2006), умеренный остеопороз имеется у 26% больных с ГС и у 50% — с сосудистым вариантом синдрома Элерса–Данло. Денситометрические количественные исследования также подтвердили связь остеопороза с ДСГС, риск «низкой костной массы» в этом случае повышен в 1,8 раза (Gulbahar et al., 2006). По нашим данным, умеренный остеопороз характерен для детей с недифференцированной ДСТ, он более выражен при СЗ ОДА и коррилирует с тяжестью клинической картины заболевания. Принципиально важным является то, что при использовании КДА остеопороз у больных с наследственными ДСТ нарастает необычно быстро, быстрее, чем при банальной ортопедической патологии. Мы наблюдали столь же быстрое нарастание остеопороза при использовании КДА только при наличии исходных выраженных нейротрофических нарушений — при артрогрипозе, спинномозговых грыжах и др. На фоне выраженного остеопороза повышена частота осложнений, характерных именно для данной категории больных. Во-первых, повышается частота прорезывания спиц КДА через порозную кость, вплоть до выхода их в мягкие ткани. Нарушается стабильность КДА. При прорезывании спиц через пяточную кость может травмироваться сосудисто-нервный пучок с исходом в ишемический некроз стопы и произойти отрыв апофиза пяточной кости. В плюсневых костях могут появляться зоны патологической перестройки, за счет которых кости могут удлиняться в области диафиза, без остеотомии. Для профилактики этих осложнений необходимо использование спиц диаметром не менее 1 мм, спиц с опорными площадками, проведение дополнительных спиц. Во-вторых, на фоне остеопороза, прорезывания спиц может развиться компрессия в суставах с развитием их вторичных деформаций (Шевцов, Попков, 1998). Для профилактики подобного осложнения рекомендуется осуществлять дозированную дистракцию на уровне суставов. При выполнении данного требования мы подобных осложнений при ГС не наблюдали. Однако в случаях, когда ГС является одним из симптомов тяжелых остеохондродисплазий, компрессия и деформация резко порозных эпифизов, таранной кости может произойти уже после снятия аппарата, в гипсовой повязке, когда наступает ретракция капсулярно-связочного аппарата. Провоцирующим моментом является также ранняя полная нагрузка на конечность в гипсовой повязке. У такого рода больных она недопустима. В-третьих, на фоне остеопороза могут происходить, при минимальной нагрузке, переломы и остеоэпифизеолизы. Так, мы наблюдали остеоэпифизеолиз дистального эпифиза большеберцовой кости после аппаратной коррекции косолапости, когда после снятия КДА врач попытался придать стопе положение гиперкоррекции. При исправлении остаточной сгибательной контрактуры коленного сустава после снятия КДА мы наблюдали остеоэпифизеолизы дистального эпифиза бедренной кости. Иногда переломы происходят спонтанно — просто при смене гипсовой повязки. Одним из осложнений при удлинении трубчатых костей с использованием КДА являются переломы регенерата. Частота их колеблется от 2,8 до 12,1% (Шевцов, Попков, 1998; Гаркавенко, Поздеев, 2004). При СЗ ОДА с гипермобильностью частота таких осложнений повышается в несколько раз (Aldegheri, 1999; Koczewski et al., 2002). Мы провели удлинение костей голени на 6–8 см у 2 детей с псевдоахондроплазией (4 удлинения) и в 2 случаях наблюдали перелом регенерата.

В литературе дискутируется возможность изолированного, без выполнения тенолигаментокап-

сулотомий, использования КДА для коррекции контрактур суставов. Казалось бы, такая тактика оптимальна при ГС. Однако наш опыт свидетельствует, что такой подход является ошибочным. Во-первых, давление спиц на кость при использовании КДА без рассечения мягких тканей повышается, соответственно, на фоне остеопороза прорезывание спиц более выражено. Кроме того, в процессе устранения сгибательной контрактуры в коленном суставе с использованием КДА без выполнения задней капсулотомии на фоне остеопороза и прорезывания спиц мы наблюдали эпифизеолизы дистального эпифиза бедренной кости. Во-вторых, мягкие ткани в области деформированных суставов более ригидны, чем в области неизмененных. Соответственно, в процессе дистракции в первую очередь растягиваются наименее измененные суставы. Происходит ложная коррекция деформации. Чаще всего это наблюдается при аппаратной коррекции врожденных и, особенно, рецидивирующих деформаций стопы, когда технически невозможно растягивать каждый конкретный сустав отдельно.

Четвертая проблема — нагноения в области спиц КДА. При гиперэластичности кожи, ГС они встречаются, по нашим данным, практически у всех детей при длительности применения КДА более 3 месяцев. Методы профилактики этого осложнения традиционны — создание запаса мягких тканей во избежание прорезывания кожи, соблюдение правил асептики. Однако к таким осложнениям надо быть готовым.

Суммируя вышеизложенное, мы выделяем следующие особенности использования КДА при ГС:

1) необходимо использовать спицы большого диаметра, проводить дополнительные спицы, спицы с опорными площадками;

2) при любом удлинении конечности необходима фиксация в КДА смежных суставов;

3) в ходе удлинения необходимо рентгенологически контролировать отсутствие компрессии и развития подвывихов в смежных суставах, осуществлять их профилактическую декомпрессию;

4) использование КДА для коррекции деформаций суставов необходимо сочетать с их широкой тенолигаментокапсулотомией;

5) необходимо стремиться к полной коррекции деформаций в КДА, одномоментная коррекция остаточных деформаций нежелательна;

6) при снятии КДА, смене гипсовых повязок необходима повышенная осторожность во избежание развития переломов;

7) полная статическая нагрузка на конечность после использования КДА должна разрешаться только после уменьшения остеопороза и только в ортезах, стабилизирующих смежные суставы;

8) всем больным с ГС, при необходимости использовать КДА, показано медикаментозное лечение остеопороза в предоперационном периоде, в период его использования и в периоде реабилитации.

1.3.5. Лечение деформаций позвоночника при ГС

При нарушениях осанки на фоне ГС используются традиционные методики ЛФК, массажа, ФТЛ. Однако, учитывая повышенный риск развития у таких детей сколиоза, показаны более тщательное диспансерное наблюдение, осмотры ортопеда не реже 1 раза в 6 мес. Даже незначительные, в пределах 1 см, различия в анатомической длине ног подлежат полной компенсации.

Считается, что ГС является одним из факторов риска развития и более выраженного прогрессирования сколиоза (Еремушкин, 2000; Binns, 1988; Erkula et al., 2005). В литературе наиболее подробно освещены вопросы лечения сколиоза не при ГС вообще, а при наследственных ДСТ, сопровождающихся ГС — при синдромах Марфана, Элерса–Данло, некоторых эпифизарных дисплазиях. При синдромах Марфана, Элерса–Данло наблюдаются, преимущественно, кифосколиозы, причем локализация дуг зависит от диагноза. Основная дуга ригидна, плохо поддается коррекции при консервативном лечении. Компенсаторные дуги, напротив, весьма мобильны. Несмотря на тяжесть деформаций, почти у 2/3 больных ротационная подвижность позвоночника сохраняется или ограничивается незначительно, что свидетельствует о резком нарушении стабилизирующей функции связочно-дискового аппарата (Рыжаков, 1990). Почти у 3/4 пациентов имеются костные дисплазии различных элементов позвоночного столба.

Консервативное лечение должно включать, помимо традиционных методик, медикаментозную терапию соматических проявлений основного заболевания, т. е. кардиопатий, остеопороза, геморрагического синдрома и др. Отсутствие эффекта от консервативной терапии при деформациях 3 степени, а перед периодами ускорения роста — и 2 степени, является показанием к оперативному лечению. Однако оно возможно только после тщательного соматического обследования пациентов и интенсивной медикаментозной предоперационной подготовки. Предоперационная мобилизация деформации позвоночника, в том числе с исполь-

зованием динамического вытяжения, позволяет подготовить спинной мозг к новым условиям, возникающим после оперативной коррекции, снизить частоту неврологических осложнений. Однако следует иметь в виду, что при этом исправляются, прежде всего, мобильные компенсаторные дуги, а ригидные основные корригируются плохо.

При хирургическом лечении необходимо учитывать более выраженный остеопороз и меньшую толерантность кости к нагрузке. Из-за этого повышается частота осложнений в виде переломов и остеолизов тех отделов позвонков, на которые опираются используемые авторами конструкции. Соответственно, для коррекции и фиксации позвоночника предпочтение отдается многоопорным конструкциям. Некоторые авторы превентивно готовят костное ложе в области установки опорных крюков, другие укрепляют его аллотрансплантатами в ходе основной операции, при выраженной гипотрофии проводят в этой области мышечную пластику. Интраоперационную коррекцию деформаций также нужно проводить очень осторожно, дозированно, т. к. она происходит, на протяжении позвоночного столба, очень неравномерно. А. Е. Кобызев (2005), проанализировав результаты оперативного лечения детей с тяжелыми формами сколиоза, в том числе 20 человек с синдромами Марфана и Элерса–Данло IV типа, отметил выраженную ригидность основных дуг при этих синдромах и рекомендовал, как и при тяжелых сколиозах иной этиологии, многоэтапное лечение: диск- или дискапофизэктомия, резекция суставных отростков для мобилизации деформации, краниотибиальное вытяжение, а затем — коррекция деформации эндокорректором и спондилодез.

При эпифизарных дисплазиях с выраженной гипермобильностью показанием к оперативному лечению чаще является не сколиоз сам по себе, а симптомы сдавления спинного мозга на фоне нестабильности (преимущественно, шейного отдела) и прогрессирующей кифотической деформации. Особенностью является то, что у этих больных спинномозговой канал может быть сужен не только за счет подвывиха и деформации, но и за счет порока развития отдельных позвонков (Miyoshi et al., 2004). В этих случаях требуется не только коррекция деформации и спондилодез, но и ламинэктомия. Данные об эффективности оперативного лечения противоречивы. Так, M. C. Ain et al. (2006) наблюдали формирование спондилодеза шейного отдела позвоночника у больных с СЗ ОДА после оперативного лечения в 92% случаев, а обратное развитие неврологической симптоматики — в 88% случаев. Однако O. Svensson et S. Aaro (1988) сообщают, что положительная неврологическая динамика в большинстве подобных случаев минимальна, и ставят вопрос о раннем, профилактическом оперативном лечении. Под нашим наблюдением находилось более 200 больных с различными эпифизарными дисплазиями. Аномалии развития шейного отдела, нестабильность в атланто-окципитальном сочленении были выявлены практически у всех пациентов, однако показания к спондилодезу в этих областях у них не возникали. Неврологическая симптоматика у них появлялась, как правило, только в юношеском возрасте, не за счет сужения спинномозгового канала, а за счет сдавления корешков спинного мозга на фоне распространенного, тяжелого остеохондроза с деструкцией тел позвонков, и не являлась показанием к спондилодезу грудного или поясничного отдела позвоночника. Возможно, такая операция потребуется у кого-то из этих больных в более старшем возрасте.

1.3.6. ГС и особенности анестезиологического пособия

При ГС значительно повышена частота различных соматических заболеваний. Поэтому совершенно необходимо тщательное обследование таких пациентов перед проведением анестезиологического пособия. Кроме того, существует ряд проблем, связанных как непосредственно с его проведением при ГС, так и с развитием различных, связанных с наркозом осложнений. Во-первых, это нестабильность шейного отдела позвоночника, наличие пороков развития, подвывихов и вывихов в нем. В этих случаях при интубации возможны тяжелые неврологические осложнения, связанные со сдавлением спинного мозга, вплоть до развития тяжелых тетрапарезов и смерти больного. Они описаны, преимущественно, при СЗ ОДА (Redl, 1998; Nakamura et al., 1998). Однако предрасположенность к ним имеется и при синдроме Элерса–Данло, особенно IV типа (Halko et al., 1995). Поэтому у всех таких больных перед проведением анестезии необходима рентгенологическая оценка состояния шейного отдела позвоночника, в первую очередь — атланто-окципитального отдела. W. Roberts, L. C. Henson (1995) вообще рекомендуют такое обследование всем больным низкого роста, подозрительным на СЗ ОДА. При обнаружении патологических изменений рекомендуются отказ от интубации, использование других методик — например, эпидуральной анестезии (Boer et al., 2001).

Вторая группа проблем связана с ассоциаций ГС с различными коагулопатиями и неполноценностью сосудистой стенки. В первую очередь это касается различных типов синдрома Элерса–Данло. При отсутствии коагулопатии и склонности к кровотечениям может быть использовано субарахноидальное введение местных анестетиков и фентанила (Fernandez-Garcia et al., 2004). В то же время при сосудистом типе синдрома эта методика может приводить к развитию эпидуральных гематом (Lane, 2006). Возможны, в тяжелых случаях, спонтанные разрывы сосудов в ходе проведения анестезии. По данным С. С. Рудакова и соавт. (1990), различные геморрагические осложнения наблюдаются в ходе анестезии и в послеоперационном периоде, почти у 50% больных с соединительно-тканными синдромами.

Третья проблема — нарушения функции дыхательной системы как в ходе проведения анестезии, так и в послеоперационном периоде. Сюда относится повышенный риск травмы дыхательных путей при интубации (Roberts, Henson, 1995), а также повышенная частота ателектазов, спонтанных и рецидивирующих пневмотораксов.

Четвертая проблема связана с гастроэнтерологическими осложнениями, в первую очередь, с послеоперационным парезом кишечника.

Пятая проблема — послеоперационные нарушения мышечного тонуса, замедленное восстановление самостоятельного дыхания.

Шестая проблема — повышенная ранимость кожи при VII типе синдрома Элерса–Данло. Она является основной причиной периоперативной смерти больных при самых обычных хирургических вмешательствах. Профилактика травм кожи крайне важна при проведении анестезии этой категории больных (Dubous et al., 2001).

Меньшее практическое значение имеет снижение эффективности, при ГС, местной анестезии (Agnew, 1997), хотя и это следует иметь в виду. В целом, риск проведения анестезии при ГС существенно повышен. Всем таким пациентам показана предоперационная подготовка с использованием кардиотрофиков, витаминотерапии, при необходимости — лечение сопутствующей соматической патологии, что позволяет существенно снизить частоту интранаркозных и послеоперационных осложнений. Так, в Научно-исследовательском детском ортопедическом институте им. Г. И. Турнера постоянно проводится оперативное лечение детей с ГС, но серьезные осложнения, которые можно было предположительно связать с проведением им общей анестезии, мы наблюдали исключительно при наиболее травматичных операциях на позвоночнике, где они встречаются, с меньшей частотой, и при отсутствии ГС.

В заключение необходимо сказать, что ГС существенно влияет на течение и исходы любых ортопедических заболеваний. Консервативное и хирургическое ортопедическое лечение таких детей имеет существенные особенности, учет которых значительно повышает его эффективность.

ЛИТЕРАТУРА

1. *Абальмасова Е. К.* К раннему хирургическому лечению врожденного вывиха бедра // Ортопед. травматология. — 1986. — № 7. — С. 58–59.

2. *Агранович О. Е., Петрова Е. В.* Деформации кисти и их лечение у больных с синдромом Фримена-Шелдона // Детская хирургия. — 2006. — № 2. — С. 9–14.

3. *Беленький А. Г.* Лечение гипермобильного синдрома // РМЖ. — 2005. — Т. 13. — № 5. — С. 1602–1605.

4. *Вреден Р. Р.* Практическое руководство по ортопедии. — ОГИЗ. — 1936. — 605 с.

5. *Гаркавенко Ю. Е., Поздеев А. П.* Ошибки и осложнения при удлинении нижней конечности у детей // Вестник Гильдии протезистов-ортопедов. — 2004. — Т. 15. — № 5. — С. 61–63.

6. *Грэхем Р.* Клинические проявления синдрома гипермобильности суставов // Ревматология. — 1986. — № 2. — С. 20–24.

7. *Еремушкин М. А.* Скрининг-контроль генерализованной гипермобильности суставов при диспластическом сколиозе // Новое в решении актуальных проблем травматологии и ортопедии. Конф. молодых ученых. Сб. научн. трудов. — М., 2000. — С. 11.

8. *Камоско М. М.* Врожденный вывих бедра при нестабильных тазобедренных суставах у детей до трехлетнего возраста (клиника, этиология и хирургическое лечение). Автореф. дисс. ... канд. СПб., 1995. — 16 с.

9. *Кобызев А. Е.* Хирургическое лечение детей с тяжелыми формами грудного сколиоза. Автореф. дисс. ... канд. — СПб., 2005. 17 с.

10. *Конюхов М. П., Лапкин Ю. А.* Хирургическое лечение врожденного вывиха костей голени у детей с системными ортопедическими заболеваниями. Методические рекомендации. — СПб., 2003. — 16 с.

11. *Поздникин Ю. И.* Трудные вопросы хирургического лечения вывиха бедра у детей. Ортопед. травматол. — 1986. — № 7. — С. 59–62.

12. *Рудаков С. С., Михельсон В. А., Лукьянов С. В., Степаненко С. М., Прозоровская Н. Н., Дельвиг А. А., Разуваев М. К.* Влияние коллагенонормализующей терапии на частоту и тяжесть анестезиологических и послеоперационных осложнений у детей с соединительно-тканными синдромами // Анестезиол. Реаниматол. — 1990. — № 3 — С. 13–16.

13. *Рыжаков Ю. П.* Кифосколиотические деформации позвоночника у детей и подростков с синдромами Марфана и Элерса–Данло и их лечение. Автореф. дисс. ... канд. — Л., 1990. — 22 с.

14. *Суворова А. В., Никонов А. М., Шахова Н. В., Сероклинов В. Н., Колесникова О. И., Шипилов А. А.* Возрас-

тная эволюция клинических проявлений первичных соединительно-тканных синдромов // Наследственные заболевания скелета. Всероссийская научно-практическая конференция. — М., 1998. — С. 63–65.

15. *Федь В. А.* Ортопедическое лечение больных с диспропорциональной карликовостью // Наследственные заболевания скелета. Всероссийская научно-практическая конференция. — М., 1998. — С. 98–100.

16. *Шипилов А. А.* Возрастная эволюция клинических проявлений соединительно-тканных синдромов. Наследственные заболевания скелета. Всеросс. Научно-практ. конф. — М., 1998. — С. 63–65.

17. *Шевцов В. И., Попков А. В.* Оперативное удлинение нижних конечностей. М.: Медицина, 1998. — 190 с.

18. *Adib H., Davies K., Grahame E., Woo P., Murray K. J.* Joint hypermobility syndrome in childhood. A not so benign multisystem disorder. Rheumatology (Oxford). — 2005. — Vol. 44. — № 6. — P. 703–704.

19. *Agnew P.* Evaluation of the child with ligamentous laxity. Clin Podiatr Med Surg. — 1997. — Vol. 14. — № 1. — P. 117–130.

20. *Ain M. C., Chaichana K. L., Schkrohowsky J. G.* Retrospective study of cervical arthrodesis in patients with various types of skeletal dysplasia. Spine. — 2006. — Vol. 31. — № 6. — P. 169–174.

21. *Aldegheri R.* Distraction osteogenesis for lengthening of the tibia in patients who have limb-length discrepancy or short stature. J. Bone Joint Surg. — 1999. — Vol. 81A. — № 5. — P. 624–634.

22. Bae *D. S., Kocher M. S., Waters P. M., Micheli L. M., Griffey M., Dichtel L.* Chronic recurrent anterior sternoclavicular joint instability: results of surgical management. J Pediatr Orthop. — 2006. — Vol. 26. — № 1. — P. 71–74.

23. *Badelon O., Bensahel H., Csukonyi Z., Chaumien J. P.* Congenital dislocation of the hip in Ehlers-Danlos syndrome. Clin. orthop. Ralat. Res. — 1990. — № 255. — P. 138–143.

24. *Binns M.* Joint laxity in idiopathic adolescent scoliosis. J bone Jt Surg. Br. — 1988. — Vol. 70. — № 3. — P. 420–422.

25. *Boer H. D., Hemelaar A., van Dongen R., Gielen M. J.* Successful epidural anaesthesia for Caesarean section in a patient with spondyloepiphyseal dysplasia. Br J Anaesth. — 2001. — Vol. 86. — № 1. — P. 133–134.

26. *Bravo J. F., Wolff C.* Clinical study of hereditary disorders of connective tissue in a Chilean population: joint hypermobility syndromes and vascular Ellers-Danlos syndrome. Arhtritis Rheum. — 2006. — Vol. 54. — № 2. — P. 215–223.

27. *Dubois P. E., Veyckemans F., Ledent M. M., Michel M., de Clety S. C.* Anaesthetic management of a child with type VII Ehlers-Danlos syndrome. Acta Anaesthesiol. Belg. — 2001. — Vol. 52. — № 1. — P. 21–24.

28. *Erkula G., Kiter A. E., Killic B. A., Er E., Demirkan F., Sponceller P. D.* The relation of joint laxity and trunk rotation. J. Pediatr. Orthop. B. — 2005. — Vol. 14. — № 1. — P. 38–41.

29. *Fernandez-Garcia R., Ramos-Zabala A., Prorez-Mencia T., Sanz-Baena C., Lopez-Garcia A.* Subarachnoid anaestesia for Cesarian section in a patient with Ehlers-Danlos syndrome type II. — Rev. Esp. Anestesiol. Reanim. — 2004. — Vol. 51. — № 5. — P. 268–271.

30. *Freiman R. G.* Instability of the sternoclavicular joint. Orthopaede. — 1998. — Bd 27. — № 8. — S. 567–570.

31. *Gamble J. G., Mochizuki C., Rinsky L. A.* Trapeciometacarpal abnormalities in Ellers-Danlos syndrome. J. Hand Surg. (Am). — 1989. — Vol. 14. — № 1. — P. 89–94.

32. *Gulbahar S., Sahin M., Baydar M. et al.* Hypermobility syndrome increases the risk for low bone mass. Clin. Rheumatol. — 2006. — Vol. 26. — № 4. — P. 511–514.

33. *Halko G. J., Cobb R., Abeles M.* Patients with type 1V Ehlers-Danlos syndrome may be predisposed to atlantoaxial subluxation. J. Rheumatol. — 1995. — Vol. 22. — № 11. — P. 2152–2155.

34. *Hamada S., Hiroshima K., Shibata T. et al.* Ehlers-Danlos syndrome — clinico-pathology and orthopedic treatment. Nippon Seikeigeka Gakkai Zasshi. — 1986. — Vol. 60. — № 11. — P. 1099–1108.

35. *Haslam P. G., Goddard M., Flowers M. J., Fernandes J. A.* Overcorrection and generalized joint laxity in surgically treated congenital talipes equino-varus. J. Pediatr Orthop B. — 2006. — Vol. 15. — № 4. — P. 273–277.

36. *de Inocencio Arocena J., Ocan~a Casas I., Benito Ortiz L.* Joint hypermobility: prevalence and relationship with musculoskeletal pain. An. Pediatr. (Barc). — 2004. — Vol. 61. — № 2. — P. 162–166.

37. *Jansson A., Saartok T., Werner S., Renstrom P.* General joint laxity in 1845 Swedish school children of different ages: age- and gender-specific distribution. Acta Paediatr. — 2004. — Vol. 93. — № 9. — P. 1202–1206.

38. *Koczewski P., Shadi M., Napiontek M. et al.* Short stature treatment by lower limb lengthening — multicenter study from five centers. Chir. Narzadow. Ruchu. Ortop. Pol. — 2002. — Vol. 67. — № 2. — P. 197–206.

39. *Kronberg M., Brostreim L. A., Nuemeth G.* Differences in shoulder muscle activity between patients with generalized joint laxity and normal controls. Clin Orthop. Ralat. Res. — 1991. — № 269. — P. 181–192.

40. *Lane D.* Anaesthetic implications in vascular type Ehlers-Danlos syndrome. Anaesth. Intensive Care. — 2006. — Vol. 34. — № 4. — P. 501–505.

41. *Lejman T., Kowalczyk B.* Ehlers-Danlos syndrome with concomitant joint contractures. Chir. Narsadow Ruchu Ortop. Pol. — 2006. — Vol. 71. — № 1. — P. 67–60.

42. *Li Q. W., Song H. R., Mahajan R. H. et al.* Deformity correction with external fixator in pseudoachondroplasia. Clin. Orthop. Relat. Res. — 2007. — № 454. — P. 174–179.

43. *Matton M. T., De Paepe A., De Keyser F., Fransois R.* Unusual familial manifestation of Ehlers-Danlos syndrome. Prog. Clin. Biol. Res. — 1982. — Vol. 104. — P. 243–258.

44. *Mendez A. A., Keret D., McEwen G. D.* Treatment of patellofemoral instability in Down's syndrome. Clin. Orthop. Relat. Res. — 1988. — № 234. — P. 148–158.

45. *Miyoshi K., Nakamura K., Haga N., Mikami Y.* Surgical treatment for atlantoaxial subluxation with myelopathy in spondyloepiphyseal dysplasia congenita. Spine. — 2004. — Vol. 29. — № 21. — P. 488–491.

46. *Nakamura K., Miyoshi K., Haga N., Kurokawa T.* Risk factors of myelopathy at the atlantoaxial level in spondyloepiphyseal dysplasia congenita. Arch Orthop Trauma Surg. — 1998. — Vol. 117. — № 8. — P. 468–470.

47. *Neumann D. A., Bielefeld T.* The carpometacarpal joint of the thumb: stability, deformity and therapeutic intervention. J. Orthop. Sports Phys. Ther. — 2003. — Vol. 33. — № 7. — P. 386–399.

48. *Nomura E., Inoue M., Kobayashi S.* Generalized joint laxity and contralateral patellar hypermobility in unilateral recurrent patellar dislocators. Arthroscopy. — 2006. — Vol. 22. — № 8. — P. 861–865.

49. *Olshan A. F., Schroeder J. C., Alderman B. W., Mosca V. S.* Joint laxity and risk of clubfoot. Birth Defects Res A Clin. Mol. Teratol. — 2003. — Vol. 67. — № 8. — P. 585–90.

50. *Pfeiffer M., Kotz R., Ledl T., Hauser G., Sluga M.* Prevalence of flat foot in preschool-aged children. Pediatrics. — 2006. — Vol. 118. — № 2. — P. 634–639.

51. *Redl G.* Massive pyramidal tract signs after endotracheal intubation: a case report of spondyloepiphyseal dysplasia congenita. Anesthesiology. — 1998. — Vol. 89. — № 5. — P. 1262–1264.

52. *Roberts W., Henson L. C.* Anesthesia for scoliosis: dwarfism and congenitally absent odontoid process. AANA J. — 1995. — Vol. 63. — № 4. — P. 332–337.

53. *Rockwood C. A., Odor J. M.* Spontaneous atraumatic anterior subluxation of the sternoclavicular joint. J. Bone Joint Surg. Am. — 1989. — Vol. 71. — № 9. — P. 1280–1288.

54. *SeHkin U., Tur B. S., Yilmaz O., Yag-ci I., Bodur H., Arasil T.* The prevalence of joint hypermobility among high school students. Rheumatol. Int. — 2005. — Vol. 5. — № 4. — P. 260–263

55. *Sernert N., Kartus J. T., Ejerhed L., Karlsson J.* Reight and left knee laxity measurements: a prospective study of patients with anterior cruciate ligament injuries and normal cjntrol subjects. Arthroscopy. — 2004. — Vol. 20. — № 6. — P. 564–571.

56. *Spahn G., Schiele R., Yell A. K., Klinger H. M., Jung R., Langlotz A.* The prevalence of pain and deformities in the feet of adolescents. Results of a cross-sectional study. Z. Orthop. Ihre Grenzgeb. — 2004. — Bd 42. — № 4. — S. 389–396.

57. *Stoler J. M., Oaklander A. L.* Patients with Ehlers Danlos syndrome and CRPS: a possible association? Pain. — 2006. — Vol. 123. — № 1–2. — P. 204–209.

58. *Svensson O., Aaro S.* Cervical instability in skeletal dysplasia. Report of 6 surgically fused cases. Acta Orthop Scand. — 1988. — Vol. 59 — № 1. — P. 66–70.

59. *Villani C., Chiozzi F., Persiani P., Costantini A.* Flat foot: a comparison of surgical methods. Chir. Organi Mov. — 2003. — Vol. 88. — № 1. — P. 49–55.

1.4. СИНДРОМ ГИПЕРМОБИЛЬНОСТИ СУСТАВОВ В ПРАКТИКЕ РЕВМАТОЛОГА

Куницкая Н. А.

В настоящее время наиболее распространенной патологией соединительной ткани, с которой встречается терапевт, является синдром гипермобильности суставов (СГС), под которым понимают наличие жалоб, связанных с опорно-двигательным аппаратом, у лиц с избыточным объемом движений в суставах при отсутствии признаков другого ревматического заболевания (Kirk et al., 1967). В основе патогенеза СГС лежит наследственная особенность структуры основного соединительно-тканного белка — коллагена, приводящая к большей, чем в норме, растяжимости. Считается, что в некоторых случаях СГС является генетически детерминированным заболеванием с доминантным типом наследования (Beighton et al., 1999).

Распространенность гипермобильности суставов (ГС) трудно поддается оценке. Эпидемиологические исследования с применением клинических тестов установили распространенность гипермобильности суставов у 10% представителей европеоидной популяции и у 15–25% — африканской и азиатской. По данным опроса практикующих ревматологов Великобритании, каждый из них видит 25–50 пациентов с СГС в год (Grahame et al., 2001). У детей повышенная подвижность суставов встречается с частотой 2–7%. Установлены следующие закономерности: у детей первых недель жизни суставную гипермобильность выявить невозможно из-за гипертонуса мышц; в возрасте до 3 лет она встречается почти у 50%, в 6-летнем — у 5%, а в 12-летнем — у 1% обследованных. У маленьких детей этот синдром встречается с равной частотой у мальчиков и девочек, а в пубертатном периоде — чаще у девочек. Уменьшение числа людей с повышенной подвижностью суставов происходит быстро в детстве по мере роста ребенка и созревания соединительной ткани, пик замедления приходится на возраст после 20 лет.

Морфопатогенез. Известно о вовлечении в патологический процесс коллагеновых и эластичных волокон. Нарушения их структуры могут происходить на любом этапе формирования по различным причинам. В зависимости от первичного дефекта и преимущественного поражения определенного типа коллагена и эластика развивается клиническая симптоматика с преобладанием поражения связок, фасций или внутренних органов, сосудов или кожи. В исследованиях Грэхема в коже взрослых больных с СГС обнаружено необычно высокое содержание коллагена III типа и нарушение его соотношения с коллагеном I типа. Предполагают, что первичное генетическое отклонение лежит в одном или нескольких генах коллагена.

Клинические проявления СГС. Суставная гиперподвижность, с одной стороны, может быть физиологическим явлением в определенном возрасте, если не носит генерализованного и выраженного характера. С другой стороны, она представляет патологическое явление, ведущее к нарушению деятельности опорно-двигательного аппарата. Характерной жалобой являются боли, чаще в нижних конечностях, преимущественно после длительной ходьбы, при активных занятиях спортом. Боли, главным образом, наблюдаются в конце дня, редко — утром. Клиника СГС многообразна и включает как суставные, так и внесуставные проявления. *Полиартралгии* характерны для лиц с СГС молодого возраста; при этом фак-

тор связи с физической нагрузкой на суставы имеет меньшее значение. Провоцирующим артралгии моментом может быть психоэмоциональный стресс, метеоусловия, фаза менструального цикла, перенесенное острое респираторное заболевание. Существенное значение в генезе полиартралгий у пациентов с СГС имеет состояние проприоцептивной чувствительности, нарушение которой было показано при гипермобильности (Hall et al., 1995). Принимая во внимание неспецифичность суставного синдрома у пациентов СГС молодого возраста, нередко возникает проблема дифференциального диагноза с ювенильным хроническим артритом. В этом случае помощь в диагнозе оказывает результат применения нестероидных противовоспалительных препаратов; полиартралгии при СГС имеют невоспалительный характер и не отвечают на противовоспалительное лечение. Наиболее частым вариантом проявления СГС в любом возрасте являются *олигоартралгии и особенно артралгии коленных суставов*. Причиной болевого синдрома в этом случае являются чувствительность к нагрузке опорных суставов и умеренные ортопедические аномалии (дисплазия тазобедренных суставов, продольное и поперечное плоскостопие), нередко встречающиеся у лиц с СГС. *Подвывихи суставов* (в основном, голеностопных и коленных) типичны для молодых пациентов с СГС. Многие из них узнают о своей предрасположенности к травмам и самостоятельно предпринимают профилактические меры (носят обувь с высокой шнуровкой, избегают травмогенных ситуаций). *Рецидивирующий выпот* в суставе, как проявление СГС, является нечастой, но наиболее сложной диагностической ситуацией, когда для исключения воспалительной артропатии необходимо использовать весь набор лабораторных и инструментальных методов обследования, включая диагностическую пункцию сустава. Характерной особенностью выпота в сустав (обычно коленный) при СГС является непосредственная связь с травмой, невоспалительный характер синовиальной жидкости и быстрое обратное развитие. В последующем у этих пациентов может развиться стойкая артралгия травмированного коленного сустава, связанная с посттравматической менископатией. *Хруст («щелканье») суставов* без болевых ощущений — часто единственное проявление гипермобильности, связанное с неравномерностью скольжения сухожилий относительно костных выступов в области суставов. В отсутствие болевых ощущений хруст суставов не является признаком патологии и не требует лечения. *Дорсалгии,* нередко сочетающиеся со сколиозом и спондилолистезом, встречаются у пациентов с СГС в любом возрасте. Среди лиц с СГС распространенность дорсалгий составляет — у женщин 41–50 лет до 65%, у мужчин 16–20 лет до 35%. Качественные различия дорсалгий среди гипермобильных лиц заключаются в достоверном преобладании торакалгий в сравнении с негипермобильными лицами, у которых чаще наблюдаются люмбалгии. Клинические проявления дорсалгий при СГС неспецифичны — боли проявляются или усиливаются при длительных статических нагрузках, уменьшаются или исчезают в положении лежа. В большинстве случаев при рентгенологическом обследовании каких-либо структурных причин дорсалгий не обнаруживается.

Вторым по частоте поражением позвоночника при СГС является *сколиоз*, который в популяции встречается с частотой 5–7%, не имеет различий по полу и возрасту и обычно формируется в детском возрасте. При СГС сколиоз наблюдается у 30–35% пациентов. Болевой синдром при сколиозе неспецифичен и соответствует вышеприведенному описанию дорсалгий, но отличается большей выраженностью и стойкостью. *Остеохондропатия* позвоночника — это асептический некроз апофизов тел позвонков. Распространенность ее в популяции составляет 2–5%. Клинические проявления остеохондропатии не отличаются специфичностью и соответствуют картине дорсалгий, однако характеризуются стойким болевым синдромом, тенденцией к пожизненному сохранению деформации позвоночника и развитию рентгенологических признаков остеохондроза в молодом возрасте. *Спондилолистез* — стойкое смещение тел позвонков в горизонтальной плоскости. Одной из причин спондилолистеза является повышенная растяжимость мощного связочного аппарата позвоночника. Другим фактором, стабилизирующим положение позвонков, является состояние дуго-отростчатых суставов, с чем, видимо, связана относительная редкость обнаружения — 0,5–1% спондилолистеза при СГС. Несмотря на редкость, это поражение позвонков при СГС наиболее специфично, что и нашло отражение во включении спондилолистеза, как отдельного признака, в критерии диагностики СГС. *Симптоматическое плоскостопие (продольное, поперечное и комбинированное)* в течение длительного времени может быть единственным проявлением СГС, особенно у молодых женщин. Характерным признаком является «усталость ног» в конце дня, невозможность носить обувь на высоком каблуке или

совсем без него. В более старшем возрасте развиваются ортопедические осложнения плоскостопия — «натоптыши», молоткообразная деформация пальцев стоп, hallux valgus, вторичный артроз голеностопных суставов. Слабость связок и суставной капсулы может привести к преждевременному возникновению дегенеративных изменений. Этому способствуют теносиновиты, разрывы связок, мышц, суставной капсулы, которые чаще возникают у лиц с неполноценной соединительной тканью. У них также чаще наблюдается отложение в суставах солей пирофосфата кальция, что, в свою очередь, усугубляет дегенеративные процессы. Возможны хондромаляция надколенника, протрузия ацетабулярной впадины. Слабость связок позвоночника ведет к повреждению позвонков и дисков с формированием хронических вертеброгенных синдромов. Другие *периартикулярные поражения* (тендиниты, эпикондилит, другие энтезопатии, бурситы, туннельные синдромы) встречаются у пациентов с СГС старше 40 лет достоверно чаще, чем в популяции. Как правило, возникают в ответ на необычную (непривычную) нагрузку или минимальную травму.

При осмотре пациента с возможным СГС следует обращать внимание на внесуставные признаки соединительно-тканной дисплазии — растяжимость кожи, легкое образование подкожных кровоизлияний при нормальной коагулограмме, астеническое телосложение, долихостеномелию, деформацию грудной клетки, арахнодактилию, микрогнатию, нарушение нормального ряда зубов, «сандалевидную» щель между 1 и 2 пальцами стоп, обнаружение которых оказывает существенную помощь в постановке правильного диагноза.

Инструментальные методы обследования в диагностике СГС имеют меньшее значение, чем клинические. Однако ультразвуковое и ядерно-магнитно-резонансное обследование мягких тканей области сустава в ряде случаев позволяет обнаружить признаки периартикулярных поражений, не выявляемых при осмотре. Рентгенологическое исследование важно для регистрации признаков вторичного и раннего остеоартроза. Лабораторное обследование позволяет исключить системное воспалительное заболевание суставов.

Таким образом, при осмотре пациента с подозрением на СГС, а это любой пациент молодого и среднего возраста (особенно женщина) с неясным суставным синдромом, нужно помнить о СГС как возможной этиологической причине. Знание фенотипических проявлений синдрома Марфана, несовершенного остеогенеза и синдрома Элерса–Данло позволяет исключить эти наследственные заболевания. Диагноз СГС становится обоснованным, когда исключены другие ревматические заболевания (обязательным условием является отсутствие лабораторных признаков воспалительного процесса), а имеющиеся симптомы соответствуют клиническим признакам СГС, дополняемым выявлением избыточной подвижности суставов и/или других маркеров соединительно-тканной дисплазии.

Диагностика и критерии диагностики. Существенную помощь в диагностике оказывает сбор анамнеза. Нередким фактом в истории жизни пациента является его участие в сферах деятельности, где гипермобильность суставов имеет определенное преимущество (танцы, балет, акробатика). Однако одновременно отмечается и особая чувствительность к физическим нагрузкам, склонность к частым травмам (растяжения, подвывихи голеностопных суставов). Нередко в семейном анамнезе (и при осмотре родных) удается установить наличие гипермобильности суставов у кровных родственников (преимущественно по женской линии), часто со схожими проблемами. Хотя известно, что в 10–15% случаев начало клинических проявлений приходится на старший школьный возраст, дебют суставного синдрома у индивидуума с конституциональной гипермобильностью может быть в любой период жизни. Как правило, это связано с нарушением сложившегося в предыдущий период равновесия между нагрузкой и возможностями организма (беременность, увеличение массы тела, изменение двигательного стереотипа). Наибольшее признание для диагностики гипермобильности суставов получил метод Бейтона (Beighton et al., 1999), описанный ранее в главе 3. Это простая и занимающая мало времени процедура, получившая широкое распространение в клинике. В ряде эпидемиологических работ были определены нормы подвижности суставов для здоровых людей. Выяснено, что степень подвижности суставов имеет в популяции нормальное гауссово распределение. Для 95% взрослых мужчин и 80% женщин европеоидной расы обычным является счет по Бейтону от 0 до 4 (Beighton et al., 1999). Но средняя, «нормальная», степень подвижности суставов значительно отличается в возрастных, половых и этнических группах. В частности, при обследовании здоровых лиц в Москве в возрасте 16–20 лет среди девушек более половины, а среди юношей более четверти демонстрировали степень гипермобильности, превышающую 4 балла по Бейтону. Представители восточных народов значительно гибче европейских. Учитывая эти факты,

было бы ошибочным объяснять все суставные проблемы у гипермобильных лиц только СГС. Наличие гипермобильности не исключает возможность развития любых других ревматических заболеваний, которым эти лица подвержены с той же вероятностью, что и люди с нормальным объемом движений в суставах. Клинику СГС определяют симптомы, связанные с избыточной растяжимостью соединительно-тканных структур и их повышенной чувствительностью к механической нагрузке. При СГС отсутствуют патогномоничные симптомы, в связи с чем диагностический процесс в значительной степени предполагает исключение у пациента других возможных причин суставного синдрома, кроме присутствующей гипермобильности. Существуют более полные диагностические критерии СГС (Grahamer et al., 2000), известные как Брайтонские, которые изложены в представленной выше работе. При диагностике недифференцированной ГС необходимо исключить наследственные заболевания соединительный ткани: синдром Марфана по отсутствию подвывихов хрусталиков и дилатации восходящего отдела аорты; несовершенный остеогенез по отсутствию множественных переломов костей и «голубых» склер; синдром Элерса–Данло по отсутствию выраженных кожных и сосудистых симптомов. В критериях диагностики СГС использованы внесуставные проявления, что, с одной стороны, еще раз свидетельствует о СГС как проявлении генерализованной ДСТ, а с другой — позволяет устанавливать этот диагноз у лиц с нормальным объемом движений в суставах (в старшем возрасте).

Лечение СГС. Общими принципами терапии пациента с СГС являются следующие:

1. Комплексность подхода, т. е. взгляд на все имеющиеся у пациента проблемы со здоровьем (не только с опорно-двигательным аппаратом) через призму возможной генерализованной «несостоятельности» соединительной ткани. Нередко такой подход позволяет объединить патологические проявления со стороны различных систем организма одной причиной и одним диагнозом.

2. Акцент на немедикаментозные методы лечения и реабилитации.

3. Разъяснение пациенту необходимости длительного, иногда пожизненного, соблюдения рекомендаций, направленных на коррекцию и предотвращение дальнейшего прогрессирования деформации позвоночника, увеличение и сохранение силы паравертебральных мышц и др.

4. Симптоматическое лечение (анальгетики или нестероидные противовоспалительные препараты) следует применять с осторожностью из-за опасности побочных эффектов.

5. Для патогенетически-ориентированной лекарственной терапии болевого синдрома при СГС используются центральные миорелаксанты (мидокалм и др.).

Лечение СГС существенно отличается от терапии других заболеваний суставов. В первую очередь, заметно (пациент, как правило, это знает) полное отсутствие эффекта нестероидных противовоспалительных препаратов. Разнообразие проявлений синдрома предполагает дифференцированный подход к каждому отдельному пациенту. Решающими в лечении являются немедикаментозные методы и оптимизация образа жизни. Последняя предполагает обеспечение равновесия между физическими нагрузками и порогом их переносимости данным пациентом. Важно объяснить пациенту причину его проблем с суставами и убедить в отсутствии необходимости медикаментозного лечения. При умеренных артралгиях этого достаточно. Полезными являются рекомендации исключить нагрузки и ситуации, вызывающие боли и дискомфорт в суставах. Необходимо свести к минимуму возможности травм, что включает профессиональную ориентацию и исключение игровых видов спорта. При упорных болях в одном или нескольких суставах используют эластичные ортезы (наколенники и т. п.), обеспечивающие искусственное ограничение объема движений и купирование болевого синдрома. При выявлении ортопедических отклонений (плоскостопие) показана их коррекция. Форма и жесткость корригирующих стелек определяются индивидуально; если в молодом возрасте эффективны жесткие стельки, то в более старшем — показаны мягкие полиуретановые. От возрастных особенностей во многом зависит приемлемость пациентом предложенной коррекции. В ряде случаев удается полностью купировать артралгии коленных и голеностопных суставов только коррекцией продольного плоскостопия. Дорсалгии (связанные и не связанные со сколиозом) отвечают на включение пациента в соответствующую программу реабилитации (применение реклинаторов в детском возрасте, укрепление паравертебральных мышц). В обеспечении стабильности сустава существенную роль играют не только связки, но и мышцы. Укрепление окружающих болезненный сустав мышц обеспечивает оптимизацию локальной биомеханики и, как следствие, исчезновение болей. Гимнастика при СГС включает изометрические упражнения, при которых происходит напряжение мышц, но объем

жений в суставах при выполнении упражнения минимален. В зависимости от локализации болевого синдрома рекомендуют укреплять мышцы бедер (коленные суставы), плечевого пояса, спины и т. д. Полезно плавание, при котором напряжение мышц происходит при пассивном сопротивлении среды. Медикаментозная терапия применима как симптоматическое лечение при артралгиях. Некоторый симптоматический эффект при СГС имеет прием анальгетиков (парацетамол, трамадол). Внутрисуставное введение глюкокортикостероидов неэффективно при отсутствии признаков вторичного синовита. Лечение СГС у пациентов старшего возраста с клиническими и рентгенологическими признаками полиостеоартроза по существу мало отличается от общепринятой терапии остеоартроза, включая и применение хондропротекторов. При периартикулярных поражениях (тендиниты, энтезопатии, бурситы, туннельные синдромы) тактика лечения практически не отличается от таковой у обычных пациентов. Выясняют возможный провоцирующий фактор (неудобная обувь, избыточная нагрузка и т. д.) и исключают его. Медикаментозное лечение ограничено местным воздействием: в умеренно выраженных случаях — мази с нестероидными противовоспалительными препаратами в виде аппликаций или компрессов; в более упорных — локальное введение глюкокортикостероидов. При грубой ортопедической патологии (рецидивирующие подвывихи, спондилолистез, hallux valgus, патология менисков) показано соответствующее оперативное лечение.

Таким образом, СГС является нередкой причиной невоспалительного суставного синдрома у пациентов молодого возраста и особенно среди женщин.

ЛИТЕРАТУРА

1. *Kirk J. H., Ansell B., Bywaters E. G. L.* Ann Rheum Dis. — 1967. — № 26. — P. 425.
2. *Beighton P. H., Grahame R., Bird H. A.* Hypermobility of joints, edn. 3. — London. Springer-Verlag, 1999.
3. *Беленький А. Г.* Синдром гипермобильности суставов: номенклатура, клинические проявления и лечение. — Consilium medicum. — 2001. — № 9 — С. 20–23.
4. *Земцовский Э. В.* Соединительно-тканные дисплазии сердца. — СПб., 1998.
5. *Кадурина Т. И.* Наследственные коллагенопатии. СПб.: Невский диалект, 2000.
6. *Beigton P., Solomon L., Soskolne C. L.* Ann Rheum Dis 1973; 32: 413–8.6. Grahame R., Bird H., Child A. et al. J. Rheumatol 2000. — № 27. — P. 1777–1779.
7. *Grahame R., Bird H.* Rheumatology 2001. — № 40. — P. 559–563.
8. *Hall M. G., Ferrel W. R., Sturrock R. D., Hamblen D. L., Baxendale R. H.* Br J. Rheumatol. — 1995. — № 34. — P. 121–125.

1.5. ПАТОЛОГИЯ СУСТАВОВ У ДЕТЕЙ С ДИСПЛАЗИЕЙ СОЕДИНИТЕЛЬНОЙ ТКАНИ

Аббакумова Л. Н.

В педиатрической практике для определения степени выраженности дисплазии соединительной ткани (ДСТ) наиболее часто используют диагностические критерии Милковской-Димитровой (1987). Однако они не являются общепринятыми и нуждаются в дальнейшей доработке. По мнению болгарских авторов, врожденная неполноценность соединительной ткани (в трактовке отечественных авторов — ДСТ) может быть диагностирована при наличии у ребенка сочетания главных и второстепенных признаков. Всего в классификации приводится 15 признаков, относящихся в основном к *главным*, — гиперподвижность суставов, гиперэластичность кожи, деформация грудной клетки и позвоночника, патология зрения, высокое нёбо, плоскостопие и выраженная венозная сеть на коже. К *второстепенным* признакам относятся аномалии ушных раковин, аномалии зубов, грыжи и другие микроаномалии.

Легкая степень ДСТ диагностируется при наличии всего 2 главных признаков; *средняя* — при выявлении у больного 3–4 главных и 2 второстепенных, *выраженная* — при наличии 5 и более главных признаков и 3–4 второстепенных. Недостатком данной классификации, на наш взгляд, является ограниченное число второстепенных признаков, которые, несомненно, играют определенную роль в диагностике соединительно-тканной дисплазии. Поэтому в своем исследовании мы существенно дополнили количество признаков, не учтенных в данной классификации.

Нами проведено обследование 1200 детей (639 девочек и 561 мальчик). Среди них 640 детей с различными заболеваниями и 560 — условно здоровых. Для исследования фенотипа с целью выявления признаков ДСТ применяли составленную нами схему с использованием общепринятых критериев диагностики (см. часть I, глава 3). Степень выраженности ДСТ определяли на основании диагностических критериев, предложенных Милковской-Димитровой с соавт. (1987).

Дети с первой степенью ДСТ (377 чел.) составили контрольную группу, при этом практически у каждого ребенка были обнаружены те или иные признаки ДСТ. Вторая степень ДСТ диагностирована у 580 детей, третья степень — у 243 детей. Использованные математические модели строились на основе формально примененного регрессионного анализа, корреляционного и факторного анализа, метода Байеса в модификации Гублера (1990).

На первом этапе мы проанализировали взаимосвязь некоторых фенотипических признаков у всех обследуемых детей и отдельно среди здоровых и больных детей, вне зависимости от степени ДСТ. Была составлена таблица, элементами которой являлись значения статистик χ-квадрат. Оказалось, что между некоторыми признаками существует довольно выраженная зависимость. Так, например, гипермобильность суставов коррелировала с гиперэластичностью кожи, гипертелоризм глаз — с эпикантом и широкой переносицей и т. д. Следует подчеркнуть, что для признаков, наиболее ярко характеризующих ДСТ, или для так называемых главных признаков также была характерна высокая степень зависимости: выявлена связь гипермобильности суставов с гиперэластичностью кожи, выраженной венозной сетью кожи, деформацией грудной клетки, плоскостопием, слабостью мышц живота и поперечной исчерченностью стоп. Менее выраженная зависимость отмечалась между гипертелоризмом глаз и эпикантом, сандалевидной щелью стопы и морщинистостью кожи, т. е. с второстепенными признаками.

На втором этапе мы провели сравнительный анализ признаков с учетом степени выраженности ДСТ. Наши исследования показали, что статистически значимо коррелируют со степенью ДСТ лишь 39 из 65 изучаемых фенотипических признаков. Аналогичные данные были получены с использованием метода линейной регрессии и определения значений χ-квадрата. Сопоставляя результаты различных статистических методов исследования, мы пришли к выводу, что наиболее характерными признаками для ДСТ в убывающей последовательности являются следующие:

— выраженная гипермобильность суставов;
— гиперэластичность кожи;
— деформация позвоночника в виде сколиоза или кифоза;
— высокое нёбо;
— плоскостопие;
— выраженная венозная сеть на коже;
— патология зрения;
— деформация грудной клетки в виде килевидной, воронкообразной или небольшого вдавления на грудине, плоская грудная клетка;
— склонность к легкому образованию «гематом»;
— слабость мышц живота;
— искривление или асимметрия носовой перегородки;
— морщинистость, нежность или бархатистость кожи;
— полая стопа, hallux valgus, сандалевидная щель;
— эпикант;
— поперечная исчерченность стоп;
— «натоптыши» в области суставов;
— грыжи;
— клинодактилия мизинцев;
— гипертелоризм глаз;
— оттопыренные уши, приросшие мочки ушей;
— бледность кожных покровов;
— неполная синдактилия 1 и 2 пальцев стопы;
— симптом «папиросной бумаги»; телеангиэктазии на лице и спине;
— пигментные пятна;
— астеническое телосложение;
— седловидный нос, широкая переносица;
— неправильный рост зубов или сверхкомплектные зубы.

На основании проведенных исследований были предложены критерии диагностики степени тяжести и модификация классификации соединительно-тканной дисплазии Т. Милковской-Димитровой.

С использованием частоты встречаемости конкретного фенотипического признака у детей с выраженной ДСТ (3 степень) и частоты встречаемости этого же признака у детей, практически не имеющих признаков ДСТ (1 степень), был рассчитан прогностический коэффициент (ПК) по формуле: $ПК = 51 \times P_1/P_2$, где P_1 и P_2 — частоты встречаемости признака у детей с выраженной ДСТ и с 1-й степенью ДСТ соответственно. Прогностические коэффициенты были рассчитаны для каждого признака. Чем больше абсолютная величина ПК, тем выше его значение для определения степени ДСТ. Сопоставляя полученные данные с результатами корреляционного анализа, мы исключили из классификации признаки, имеющие низкий ПК и слабую корреляционную связь с ДСТ.

Таблица 1

Балльная оценка значимости отдельных фенотипических признаков в оценке степени тяжести дисплазии соединительной ткани

Признаки	Баллы	Признаки	Баллы
Эпикант	2	Плоская грудная клетка	2
Гипертелоризм глаз	1	Воронкообразная деформация грудины	6
Патология зрения	4	Легкое вдавление на грудине	2
Голубые склеры	1	Кифоз	4
Широкая переносица	1	Сколиоз	4
Седловидный нос	2	Астеническое телосложение	1
Оттопыренные уши	2	Клинодактилия мизинцев	1
Приросшие мочки	1	Легкое возникновение гематом	3
Асимметрия носовой перегородки	2	Грыжи	3
Высокое нёбо	3	Слабость мышц живота	3
Бледность кожи	2	Поперечная исчерченность стоп	3
Повышенная растяжимость кожи	3	Плоскостопие	3
Кожа, как «замша»	2	«Натоптыши»	2
Нежная кожа	2	Неполная синдактилия 1 и 2 пальцев стопы	2
Выраженный венозный рисунок кожи	3	Сандалевидная щель	2
Морщинистость кожи	2	Hallux valgus	3
Пигментные пятна	1	Полая стопа	3
Выраженная гипермобильность суставов	4	Наличие рубчиков на коже	2
Килевидная грудная клетка	5	Расширенные капилляры кожи лица, спины	2

Определение степени выраженности ДСТ у каждого конкретного ребенка проводится по сумме баллов (табл. 1).

При первой степени тяжести ДСТ (вариант нормы) сумма баллов не должна превышать 12, а при умеренной — 23. При выраженной степени тяжести она составляет 24 и более баллов. Кроме балльной оценки степени выраженности ДСТ, нами создана автоматизированная экспертная система «Дисплазия», в которой определение степени тяжести ДСТ основано на нескольких статистических методах. Полагаем, что эти разработки позволят врачу любой специальности, даже не являющемуся специалистом в области ДСТ, достаточно быстро и надежно определить степень тяжести заболевания, что имеет важное практическое значение при проведении реабилитации этих пациентов.

Клинические особенности течения артритов у детей с ДСТ. В клинике артрологии НИИ педиатрии РАМН было проведено комплексное клинико-морфологическое и рентгенологическое исследование суставного синдрома у детей, больных различными нозологическими формами артритов и имеющих внешние признаки ДСТ. Всего обследовано 204 ребенка, из них 86 детей были осмотрены в катамнезе, средняя продолжительность которого составила 7,3 года. Нозологические формы артритов устанавливались с учетом существующих критериев диагностики. Среди обследованных больных у 72 детей диагностирован ревматоидный артрит, у 60 — реактивный артрит, у 27 — ювенильный хронический артрит, у 12 — псориатическая артропатия, у 11 — болезнь Бехтерева, у 6 — синдром Рейтера, у 10 — артралгии и у 6 — киста Бейкера. Обследование больных проводилось по стандартной схеме артрологических больных. У 50 детей с диагностической целью проведена артроскопия с прицельной биопсией и гистологическим исследованием синовиальной оболочки, у 20 детей исследован кожный биоптат. Для определения степени тяжести ДСТ использованы критерии диагностики, предложенные Т. Милковской-Димитровой и соавт.

У большинства обследованных больных артритами обнаружены признаки ДСТ. Причем наиболее ярко они проявлялись у больных хроническим ювенильным артритом (нозологическая форма не уточнена), при болезни Бехтерева, псориатической артропатии и некоторых формах реактивных артритов. У больных ревматоидным артритом признаки ДСТ встречались значительно реже.

Анализ клинической картины артритов был проведен в сопоставлении со степенью ДСТ. Сравнительная оценка симптомов давалась при 2 и 3 степенях относительно 1 степени ДСТ, которая условно была отнесена к норме. Это было сделано вынужденно, так как при первой степени

ДСТ по классификации Т. Милковской-Димитровой и соавт. достаточно наличия всего лишь 2-х больших признаков, а это практически является вариантом нормы в целом для популяции. Проведенный анализ позволил выявить характерные клинические особенности суставного синдрома, связанные с неполноценностью соединительнотканных структур. Они определялись при всех нозологических формах, в основном у детей с выраженной и умеренной степенью ДСТ, и практически отсутствовали при ее слабой степени.

К особенностям суставного синдрома, обусловленного слабостью опорно-двигательного аппарата, относятся: перерастяжение капсулы суставов экссудатом, более частое поражение наиболее нагружаемых суставов нижних конечностей, рецидивирование выпота в суставной капсуле, менее выраженные функциональные нарушения, образование бурситов (Яковлева, Фомина, 1996).

Общими морфологическими особенностями синовитов при различных нозологических формах артритов у детей с выраженными признаками ДСТ являлись: преобладание экссудативной воспалительной реакции, высокий процент содержания макрофагов и тучных клеток и более низкий — плазмоцитов, более быстрое развитие грануляционной ткани с исходом в фиброз и склероз.

Особенностью течения ревматоидного артрита у детей с выраженной степенью ДСТ являлись наличие ограниченных бурситов и менее выраженные функциональные нарушения. Можно предположить, что повышенная растяжимость связочного аппарата у детей с ревматоидным артритом препятствовала развитию сгибательных контрактур. Наши наблюдения свидетельствуют, что быстрое прогрессирование заболевания наблюдается лишь в 6% случаев у детей с 3-й степенью тяжести ДСТ в сравнении с 33% у детей со 2-й и с 45% — у детей с 1-й степенью ДСТ. При суставно-висцеральной форме ревматоидного артрита тяжелое, непрерывно-рецидивирующее течение отмечено у всех детей с 1-й степенью ДСТ и у 25% детей со 2-й степенью. У детей с 3-й степенью ДСТ течение суставно-висцеральной формы ревматоидного артрита было более благоприятным: у 1 ребенка с аллергосептическим вариантом течения удалось достигнуть полной клинико-лабораторной ремиссии, а у 4-х детей — сохранялся умеренно выраженный суставной синдром без выраженной гуморальной активности. Причем только в этой группе детей отмена гормональной терапии проходила без выраженного обострения суставного процесса. Таким образом, можно заключить, что тяжесть течения ревматоидного рита определяется формой и активно суставного процесса и в меньшей степени, при других артритах, зависит от ДСТ.

Наибольший интерес в плане особенносте чения артритов у детей в зависимости от сте тяжести ДСТ представляют больные с ювен ным хроническим артритом (ЮХА), т. е. арт без четкой нозологической принадлежности. наблюдением находилось 27 детей с ЮХА. С больных преобладали мальчики — 74%. Распр ление по степени ДСТ было следующим: 1 р нок с первой степенью тяжести ДСТ; 9 — со рой и 17 детей с выраженной. Средний возра началу болезни — 5,5 лет, средняя продолжит ность артрита — 3,3 года. Рассматривая сре возраст к началу болезни в зависимости от ст ни ДСТ, можно отметить, что в группе де имеющих 3 степень тяжести, заболевание н лось в более старшем возрасте. В клиниче картине преобладало поражение 2–3 суставов, ражение одного сустава отмечено у 4-х болы множественное — у 5 детей, причем только у тей с выраженной степенью ДСТ. Возможно, этому, несмотря на массивность суставного дрома, выраженных функциональных нарушен отдаленном катамнезе у этих больных не бы Приводим клинический пример:

Больной К., 12 лет (история болезни № 140) ступил в артрологическое отделение НИИ пед рии РАМН с диагнозом: Ревматоидный артрит роятный), суставная форма, подострое течение тивность 2 степени, ФН — 0. Сопутствую диагноз: недифференцированная дисплазия соед тельной ткани. Подколенная киста справа.

Из анамнеза известно, что ребенок от 1 бере ности, протекавшей без особенностей. Роды в с До года отмечался экссудативный диатез, ра До 4-х лет — частые простудные заболевани 1,5 года перенес скарлатину, в 2,5 — ветря оспу. Аллергологический анамнез — реакция на нициллин, шоколад, цитрусовые. Наследст ность — у матери выраженная гипермобильно суставов.

Настоящее заболевание началось в возр 5 лет, когда родители случайно заметили при лость в левой подколенной области. Наблюда хирургом с диагнозом: Гигрома. Лечение не пр дилось. Через 2 месяца припухлость самостоят но исчезла. С 7 лет стал заниматься фигурным к нием, и родители вновь заметили кисту в пра подколенной области, которая также самостоят но исчезла через 1,5 месяца. В возрасте 7,5 лет чился в хирургическом отделении ДКБ № 2 Мос

по поводу артрита левого коленного сустава, где накладывалась гипсовая лонгета. Отмечался положительный эффект. Однако через 6 месяцев вновь появилась припухлость и болезненность коленных суставов, в связи с чем был госпитализирован в клинику артрологии НИИ педиатрии РАМН, где был выставлен диагноз: Ревматоидный артрит, суставная форма, подострое течение. Получал аспирин, делагил, внутрисуставно вводился циклофосфан с гидрокортизоном. Выписан с улучшением. Через полгода возникло новое обострение заболевания, в связи с чем повторно лечился в клинике института, затем 2 раза находился на санаторно-курортном лечении. В процесс постепенно включились голеностопные, лучезапястные суставы.

При поступлении в клинику общее состояние мальчика было удовлетворительным. Кожа чистая, сухая, обычной окраски. Отмечены признаки ДСТ — повышенная растяжимость и морщинистость кожи, кифоз грудного отдела позвоночника, двустороннее продольное плоскостопие, выраженная гипермобильность, подвывихи суставов, высокое небо, hallux valgus, множество рубчиков по типу «папиросной бумаги» на ногах, расширенная венозная сеть на груди, неправильный рост зубов. Пальпировались периферические лимфоузлы: подчелюстные, паховые, подмышечные (2 степени). Тоны сердца слегка приглушены, мягкий систолический шум на верхушке и физиологический акцент 2 тона на легочной артерии. АД–110/60 мм рт. ст. В легких везикулярное дыхание. Живот мягкий, безболезненный. Печень, селезенка не пальпируются. Походка не изменена. Отмечается припухлость тыльной поверхности лучезапястных суставов с мелкими бурситами. Оба коленных сустава увеличены за счет экссудативного компонента, в правой подколенной области — киста, функция суставов не нарушена; оба голеностопных сустава дефигурированы за счет экссудативно-пролиферативного компонента воспаления с множественными мелкими бурситами. Нарушена ротация в правом тазобедренном суставе. В анализе крови: гемоглобин — 132 г/л, лейкоциты — $6{,}2 \times 10 \times 9$, СОЭ — 4 мм. Иммуноглобулины крови в пределах возрастной нормы.

При пункции левого коленного сустава получено 25 мл светло-желтой прозрачной жидкости, сниженной вязкости. Цитоз 3335 в 1 мкл, нейтрофилы — 14%, мононуклеары — 86%, РФ — отрицательный.

Осмотр окулиста — патологии не выявлено. Рентгенография коленных суставов с контрастированием кисты: костных изменений не выявлено. В подколенной области справа имеется полость овальной формы — 4×6 см, равномерно заполненная контрастным веществом. Рентгенография кистей и лучезапястных суставов: костных изменений не выявлено. Сроки окостенения по возрасту. Периартикулярные мягкие ткани уплотнены. С диагностической целью проведена артроскопия левого коленного сустава и биопсия синовиальной оболочки. Результаты гистологического заключения: хронический синовит с высокой степенью активности местного воспалительного процесса. Изменения не совсем укладываются в картину ревматоидного артрита, возможен реактивный синовит.

Лечение: ортофен по 75 мг в сутки, внутрисуставно — гидрокортизон, ЛФК, массаж.

При осмотре мальчика в катамнезе через 11 лет от начала заболевания данных за ревматоидный артрит не выявлено. Висцеральная патология отсутствовала. Периферические лимфоузлы не увеличены. Со стороны суставов: умеренная гипотрофия мышц бедра, грубый хруст при сгибании в коленных суставах. Внешне коленные суставы не изменены, функция не нарушена, справа — подколенная киста; в области лучезапястных суставов — мелкие бурситы. В течение последних 3-х лет мальчик не принимал никаких лекарственных средств. Периодически появлялась припухлость коленных суставов, которая самостоятельно проходила. Ежегодно лечился в санатории.

Таким образом, на основании клинических, лабораторных, рентгенологических и гистологических данных, а также с учетом отдаленного катамнеза в настоящее время диагностирован: Ювенильный хронический артрит, неполная клинико-лабораторная ремиссия, ФН-0. Сопутствующий диагноз: Недифференцированная дисплазия соединительной ткани. Правосторонняя киста Бейкера.

Постановка диагноза у этого больного представляла определенные трудности по той причине, что болезнь носила явно поступательный характер с вовлечением все новых суставов, включая и суставы рук. Это могло указывать на возможность ревматоидного артрита. Но были и некоторые особенности в клинической картине болезни, не позволяющие окончательно утвердить этот диагноз. К ним можно отнести начало болезни с формированием подколенной кисты, что не совсем характерно для ревматоидного артрита, ее рецидивирование после физических нагрузок, вовлечение в процесс одного тазобедренного сустава, что тоже не характерно для данного заболевания. И, наконец, отсутствие типичной для многолетнего течения ревматоидного артрита рентгенографической картины суставов и слабые изменения как в иммунограмме, так и в составе синовиальной жидкости.

Все это заставило усомниться в диагнозе ревматоидного артрита и произвести артроскопию и биопсию синовиальной оболочки, которые не подтвердили этот диагноз. Катамнестическое обследование через 11 лет от начала заболевания позволило остановиться на диагнозе ювенильный хронический артрит на фоне недифференцированной дисплазии соединительной ткани.

Подтверждают этот клинический пример данные длительного катамнестического наблюдения и других пациентов из группы больных *ювенильным хроническим артритом* (ЮХА). Несмотря на то, что у детей с 3-й степенью ДСТ чаще встречалось множественное поражение суставов, у 88% больных при осмотре в катамнезе не выявлено выраженных функциональных нарушений, в группе детей со 2-й степенью ДСТ эта цифра была меньшей и равнялась 66%.

Проанализировав течение ЮХА у детей с выраженной степенью ДСТ, можно отметить следующее: среди фенотипических признаков, характерных для ДСТ, на первом месте находились гиперэластичность кожи и гипермобильность суставов, также отмечалась склонность к легкому образованию гематом при небольшой травме и формирование рубчиков по типу «папиросной бумаги». В этой группе преобладали мальчики, средний возраст начала артрита — 6,5 лет.

В клинической картине также были свои особенности. Как правило, отсутствовала температурная реакция; нередко отмечалась связь начала заболевания с травмой. Артрит часто начинался с коленных суставов, особенно левого, однако в дальнейшем преимущественно поражались суставы нижних конечностей. Патология суставов характеризовалась симметричностью поражения; преобладанием экссудативного компонента воспаления; слабо выраженными функциональными нарушениями; наличием бурситов; отсутствием в большинстве случаев реакции со стороны ретикуло-эндотелиальной системы; частым рецидивированием суставного синдрома; наличием на рентгенограммах костей признаков остеопороза; нормальным показателем СОЭ; снижением в крови иммуноглобулина А, при уровне иммуноглобулина G и М на нижней границе нормы и сравнительно невысоким цитозом синовиальной жидкости. Кроме того, эти дети имели благоприятный отдаленный катамнез в отношении стабилизации процесса и функции суставов. Врожденная слабость опорно-двигательного аппарата во многом определяла клинико-лабораторную симптоматику у этих больных. По-видимому, у этих больных не исключена возможность микротравматических нарушений рецидивирующего характера. Развивающееся в результате микротравматизации асептическое воспаление носит преходящий характер, имеет малую продолжительность и не оставляет последствий даже при неоднократных рецидивах.

По мнению И. М. Воронцова (2000), при определенной степени механической перегрузки на фоне сниженной резистентности хряща и других соединительно-тканных структур могут возни участки микронекрозов и воспалительная ре вокруг них с выпотом в сустав, т. е. артрит с судативным синовитом или бурситом. Это, п ществу, нагрузочная артропатия (overuse-синд на фоне врожденной или приобретенной ди зии-дистрофии костно-хрящевого аппарата. низация и прогрессирование этой формы иду пути *остеоартритов* или *деформирующих розов*. Для этой формы артритов характерны дующие признаки:

1. Семейный анамнез ранних или тяж форм деформирующего остеоартроза или о хондроза.

2. Наличие в анамнезе врожденного вы бедра, повторных растяжений, подвывихов и в хов суставов, разрыва связок, болей в сус или костях.

3. Связь болевого синдрома или выпота с ф ческой нагрузкой, особенно бегом, прыжками переноской тяжестей (для крупных суставов них конечностей), с повышенной нагрузкой суставы верхних конечностей в ходе каких- видов деятельности (игра в волейбол, игра на зыкальных инструментах и т. д.).

4. Наличие неблагоприятного фонового сос ния — системный остеопороз, недостаточн питания в сочетании с интенсивным вытягив ем, гипермобильность суставов или другие знаки ДСТ.

5. Поражение одного или двух суставов по

6. Ограниченность выпота и его неравно ность.

7. Наличие локальной болезненности сус при пальпации.

8. Относительно невысокая параклиниче активность и ее быстрое убывание по мере ст ния болевых ощущений и восстановления жений.

Ошибочное включение этих артритов в гру хронических приводит к необоснованно агрес ному лечению, существенно ухудшающему гноз заболевания.

Литература

1. *Воронцов И. М.* Артриты у детей. СПб.: Издатель ГПМА, 2000. — 32 с.

2. *Гублер Е. В.* Информатика в патологии, клиниче медицине и педиатрии. Л.: Медицина, 1990. — 176

3. *Милковска-Димитрова Т., Каракашов А.* Вро съединительнотъканна малостойност у децата. — София Медицина и физкултура, 1987. — 190 с.

4. *Яковлева А. А., Фомина Л. Н.* Особенности клин артритов у детей с неполноценностью соединительной ни // Детская ревматология. — 1996. — № 1. — С. 13–18.

Глава 2

ДИСПЛАЗИЯ СОЕДИНИТЕЛЬНОЙ ТКАНИ В ЧЕЛЮСТНО-ЛИЦЕВОЙ И СТОМАТОЛОГИЧЕСКОЙ ПРАКТИКЕ

Более чем половина наследственных скелетных дисплазий сопровождается аномалией развития челюстно-лицевой области. Мы остановимся только на тех из них, которые обсуждались в предыдущих главах. Полагаем, что знание этой патологии необходимо в практике челюстно-лицевых и пластических хирургов, нейрохирургов, а также стоматологов. В заключительном параграфе в виде отдельных статей представлены взгляды на роль ДСТ специалистов, имеющих опыт практический работы в области детской челюстно-лицевой хирургии и стоматологии.

2.1. НАСЛЕДСТВЕННЫЕ ЧЕРЕПНО-ЛИЦЕВЫЕ ДИСПЛАЗИИ

Характер черепно-лицевых аномалий при наследственных ДСТ различен в зависимости от того, нарушена ли работа белков внеклеточного матрикса или регуляторов морфогенеза. Генетические дефекты синтеза коллагенов и других белков внеклеточного матрикса в большей степени ассоциированы с гипо- и гиперплазией различных частей лица, микрогенией, микрогнатией, прогенией, прогнатией, уплощением лица и другими аномалиями — таблица 2.1. В то же время, нарушения краниального морфогенеза чаще приводят к различным формам краниосиностозов и деформаций черепа в виде макро-, акро-, брахи-, скафоцефалии, энцефалоцеле, гиперостоза, остеосклероза и т. д. — таблица 2.2. Частыми находками при любых генетических вариантах скелетных дисплазий являются расщелина нёба и/или губы.

Черепно-лицевые аномалии наблюдаются при всех остеохондродисплазиях, ассоциированных с дефектами хрящевых коллагенов. В наибольшей степени они выражены при синдроме Стиклера, независимо от того, обусловлен ли он мутациями в гене мажорного коллагена II или минорного коллагена XI типа, причем в последнем случае сходные лицевые аномалии наблюдаются и при его аллельных вариантах — синдроме Маршалла, отоспондиломегаэпифизарной дисплазии и синдроме Вейссенбахера-Цвеймюллера. В связи с черепно-лицевыми аномалиями, по-видимому, следует упомянуть и эктодермальную ангидротическую дисплазию, обусловленную мутациями в гене эктодисплазина А — белка, содержащего коллагено-подобные домены.

Затылочная энцефалоцеле и другие аномалии черепа характерны для одного из генетических вариантов витреоретинальной дегенерации — синдрома Кноблоха, и летальной формы неонатальной карликовости — диссегментальной дисплазии Сильвермана-Хандмакера. Развитие первого заболевания связано с генетическими дефектами коллагена XVIII типа. Во втором случае мутантным оказывается ген перликана — главного протеогликана базальных мембран. Лицевой дисморфизм является одним из основных клинических проявлений аллельного варианта заболевания — синдрома

Таблица 2.1

Наследственные дисплазии соединительной ткани с черепно-лицевыми аномалиями, обусловленные генетическими дефектами белков внеклеточного матрикса

Нозологическая форма, основные органы-мишени *	Черепно-лицевые аномалии	Ген, первичный биохимический дефект
Спондилоэпифизарная дисплазия (ск-т, кон, п-г-р, ч-л, цнс, офт, лор, абд)	расщелина нёба	COL2A1, коллаген II типа
Спондилоэпиметафизарная дисплазия Струдвика (ск-т, кон, п-г, к-с, ч-л, офт, абд)	расщелина нёба, Моркио-фенотип	
Синдром Стиклера, тип 1 (сус, ч-л, кард, офт, лор)	гипоплазия средней части лица, микрогнатия, расщелина нёба, седловидный нос с вывернутыми ноздрями, длинный фильтр, толстый свод костей черепа, микроретрогения, внутричерепные кальцификаты	
Синдром Стиклера, тип 2 (к-с, сус, ч-л, цнс, офт, лор)		COL11A1, коллаген XI типа
Синдром Маршалла (ч-л, офт, лор); синдром Маршалла/Стиклера (ч-л, цнс, офт, лор)		
Синдром Стиклера, тип 3 (к-с, сус, ч-л, лор); Отоспондиломегаэпифизарная дисплазия (ск-т, кон, п-г, сус, ч-л, лор); синдром Вейссенбахера-Цвеймюллера (ск-т, кон, п-г, сус, ч-л, лор)		COL11A2, коллаген XI типа
Витреоретинальная дегенерация с отслоением сетчатки, Кноблоха синдром (ч-л, офт)	затылочная энцефалоцеле	COL18A1, коллаген XVIII типа
Эктодермальная дисплазия, ангидротическая, Х-сцепленная (ч-л, кож, зуб, н-в)	нависающий лоб, седловидный нос, запавшие щеки, полные вывернутые губы	ED1, эктодисплазин А
Дисморфизм Симпсона-Голаби-Бехмела (к-с, ч-л)	прогения, седловидный нос с вздернутым кончиком, макроглоссия	GPC3, глипикан-3
Синдром Шварца-Джампеля, тип 1 (ск-т, кон, п-г, сус, ч-л, мыш, офт)	микрогнатия, микростомия, «сморщенные» губы, дизотия	HSPG2, перлекан
диссегментальная дисплазия Сильвермана-Хандмакера (ск-т, кон, п-г-р, ч-л, офт)	затылочная энцефалоцеле, микроцефалия	
Фразера синдром (к-с, ч-л, офт, лор, поч, пол)	высокое нёбо; расщепление кончика носа и языка, глазной гипертелоризм	FREM2, Fras1-родственный протеогликан
Диастрофическая дисплазия (ск-т, п-г, к-с, ч-л)	микроцефалия, утолщение и деформация ушных раковин, расщелина твердого нёба	SLC26A2, транспортер серы
Ахондрогенез IB (ск-т, кон, ч-л, абд)	выступающий лоб, плоское лицо, микрогнатия	
Хондродисплазия точечная брахителефалангеальная, Х-сцепленная (ск-т, к-с, ч-л, цнс)	лицевые аномалии	ARSE, арилсульфатаза Е
Мукополисахаридоз I, Гурлера синдром (ск-т, сус, ч-л, цнс, офт, абд, печ)	гротескные черты лица	IDUA, альфа-L-идуронидаза
Мукополисахаридоз II, синдром Хантера (ск-т, ч-л, кард, цнс, печ)		IDS , идуронат-2-сульфатаза
Синдром Марфана в сочетании с синдромом Шпринтцен-Гольдберга (ск-т, к-с, ч-л, кард, цнс, офт, кож)	скафоцефалия, краниосиностоз, эндофтальм	FBN1, фибриллин 1
Контрактурная арахнодактилия, врожденная, синдром Билса (п-г-р, к-с, сус, ч-л, абд)	лицевые дисморфии, деформированные, ротированные назад уши	FBN2, фибриллин 2
Синдром Вильямса-Бурена (ч-л, кард, цнс, зуб, лег)	лицо «эльфа»	
Винчестера синдром, аутосомно-рецессивный (ск-т, кон, сус, ч-л, офт)	грубые черты лица	

* сокращенные обозначения основных органов-мишеней: ск-т — генерализованная патология скелета; кон — деформация длинных трубчатых костей; п-г-р — деформация позвоночника, грудины, ребер; к-с — деформация кистей-стоп; сус — патология суставов; ч-л — черепно-лицевые аномалии; кард — патология сердечно-сосудистой системы; мыш — патология мышечной системы; цне — патология центральной нерной системы; офт — патология органа зрения; лор — патология органа слуха; кож — изменения кожи; зуб — патология зубов; н-в — дефекты развития ногтей и/или волос; поч — патология почек; печ — патология печени; лег — патология бронхолегочной системы; абд — патология брюшной стенки.

Шварца-Джампеля, а также дисморфизма Симпсона-Голаби-Бехмела и синдрома Фразера, при которых дефектными оказываются другие протеогликаны — глипикан и Fras1-родственный протеогликан, соответственно. Черепно-лицевые аномалии сопровождают наследственные заболевания, обусловленные дефектами сульфатирования гликозаминогликанов, такие как диастрофическая дисплазия, ахондрогенез IB и брахителефалангеальная точечная хондродисплазия.

Для всех мукополисахаридозов, обусловленных мутациями в генах ферментов катаболизма гликозаминогликанов, характерны гротескные черты лица, особенно выраженные при синдромах с Гурлер-фенотипом.

Мы уже писали о том, что краниосиностозы в большей степени ассоциированы с мутациями в генах морфогенетических белков. Исключение составляет один из аллельных вариантов синдрома Марфана в сочетании с синдромом Шпринтцен-Гольдберга, проявляющегося скафоцефалией и краниосиностозом. Аллельные варианты синдрома Марфана I типа обусловлены мутациями в гене фибриллина 1. Выраженные лицевые аномалии сопровождают тяжелые формы врожденной контрактурной арахнодактили или синдрома Билса, при котором мутантным оказывается ген фибриллина 2. Напомним, что фибриллины являются коровыми компонентами микрофибрилл эластических волокон. Мутации в гене эластина — мажорного белка эластических волокон — обнаруживаются у больных синдромом Вильямса-Бурена, имеющих лицо «эльфа». Дефекты катаболизма коллагена IV типа лежат в основе развития двух аллельных вариантов остеолиза, сопровождающегося краниальным склерозом и формированием грубых черт лица.

Характеристика черепно-лицевых аномалий, обусловленных наследственными дефектами морфогенетических белков, представлена в таблице 2.2. Полагаем, что знакомство с этим материалом будет полезно и нейрохирургам.

Мутации в генах антагонистов Tgfβ-подобных костных морфогенетических белков приводят к различным вариантам остеосклероза, следствием которого может быть разрастание костей свода черепа и формирование необычных черт лица. Мутации в генах рецепторов трансформирующего фактора роста бета ответственны за развитие синдрома аневризмы аорты Лоеса-Диетза, клиническими проявлениями которого, наряду с гематологическими нарушениями, являются краниосиностоз, аномалия Чиари, расщепление нёбного язычка и/или расщелина твердого нёба, глазной гипертелоризм. Однако значительно чаще различные клинические варианты краниосиностозов и черепно-лицевых дисморфий ассоциированы со специфическими мутациями в трех генах рецепторов фибробластных факторов роста, а также в генах некоторых транскрипционных факторов, прежде всего, Twist и Msx2. Подробная характеристика клинической гетерогенности краниосиностозов и молекулярно-генетических основ их этиологии представлена в главе 6. Различные генетические нарушения транскрипционного контроля морфогенеза соединительной ткани приводят к врожденным черепно-лицевым аномалиям. Подобные пороки развития могут быть ведущими в структуре наследственных ДСТ, таких, например, как расширенные теменные отверстия 1 и 2 типа, изолированная расщелина губы и нёба 5 типа. Однако чаще они сопутствуют более тяжелым нарушениям, затрагивающим другие системы и органы. Примерами являются гиподентия с расщелиной губы и нёба, черепно-ключичная дисплазия, черепно-лицевой синдром с глухотой и дефектами рук, синдром Риджера и Аксенфельда-Риджера, первичная билатеральная анофтальмия, кампомелическая и акрокапитофеморальная дисплазии, синдром лимфедема-дистихиаз.

Патология челюстно-лицевой области при *недифференцированных ДСТ* наиболее часто проявляется различными лицевыми микроаномалиями, сужением челюстей; патологией височно-нижнечелюстного сустава; высоким, готическим нёбом; расщелиной твердого, мягкого нёба и/или губы.

2.2. НАСЛЕДСТВЕННАЯ ПАТОЛОГИЯ ЗУБОВ

Аномалии челюстно-лицевой области, включая нарушения развития молочных и постоянных зубов, не являются специфическими признаками, однако сопровождают многие наследственные коллагенопатии. Так, одним из клинических проявлений несовершенного остеогенеза является наличие «янтарных», опалесцирующих зубов. Склонность к развитию кариеса и его осложнений (пульпита, пародонтита), заболеваний пародонта характерна для классических и некоторых других вариантов синдрома Элерса–Данло. При этом у многих больных наблюдаются нарушения прорезывания молочных и постоянных зубов. Аномалии прорезывания зубов особенно выражены при прогероидном синдроме Элерса–Данло, обусловленном мутациями в гене галактозил-трансферазы I —

Табл

Наследственные дисплазии соединительной ткани с черепно-лицевыми аномалиями, обусловленные генетическими дефектами морфогенетических белков

Нозологическая форма *	Черепно-лицевые аномалии	Ген, первичный биохимический дефект
Синдром анкилоза стремечка без симфалангизма (к-с, сус, ч-л, лор)	гемицилиндрическая форма носа	NOG, ноггин
Склеростеоз (кон, к-с, ч-л); генерализованный кортикальный гиперостоз ван Бучема (кон, к-с, ч-л, офт, лор)	остеосклероз костей черепа, разрастание костей свода черепа	SOST, склеростин
Синдром аневризмы аорты Лоеса-Диетза (ч-л, кард, цнс)	глазной гипертелоризмом, расщепление нёбного язычка и/или расщелина твердого нёба, краниосиностоз, аномалия Чиари	TGFBR1; TGFBR2, рецептор 1, 2 трансформирующего фактора роста бета
Остеоглофоническая дисплазия (ск-т, к-с, ч-л, цнс, зуб)	седловидный нос, нависающий лоб, прогнатия	FGFR1, рецептор 1 фибробластных торов роста
Синдром Джексона-Вейса (к-с, ч-л, цнс)	краниосиностоз, гипоплазия средней части лица	
Синдром Антлея-Бикслера (кон, ч-л, цнс)	трапециевидная форма черепа, гипоплазия средней части лица	
Тригоноцефалия, несиндромальная (ч-л, цнс)	тригоноцефалия, изолированный краниосиностоз	
Черепно-лицевой дизостоз, синдром Крузона (ч-л, цнс, офт)	краниосиностоз, глазной гипертелоризм, экзофтальм, косоглазие, клювовидная форма носа, короткая верхняя губа, гипоплазия верхней челюсти, прогения	FGFR2, рецептор 2 фибробластных торов роста
Акроцефалосиндактилия, тип 1, синдром Апера (к-с, ч-л, цнс)	краниосиностоз, гипоплазия средней части лица	
Акроцефалосиндактилия тип 3, синдром Сэтре-Чотзена (ск-т, к-с, ч-л, цнс, офт)	венечный синостоз, брахицефалия, низкий рост волос на лбу, лицевая асимметрия, птоз, глазной гипертелоризм, расщелина нёба	FGFR3, рецептор 3 фибробластных торов роста
Синдром Крузона с темным акантозом (ч-л, цнс, кож)	черепно-лицевой дизостоз по типу синдрома Крузона	
Скелетная дисплазия Сан Диего (ск-т, п-г, ч-л, цнс)	глубоко посаженные глаза, седловидный нос, микрогнатия	
Акроцефалосиндактилия тип 3, синдром Сэтре-Чотзена (ск-т, к-с, ч-л, цнс, офт); акроцефалосиндактилия Робинова-Сорауфа (к-с, ч-л, цнс)	краниосиностоз, асимметрия черепа	TWIST1, транскрипционный фактор Tw
Краниосиностоз 2, бостоновского типа (ч-л, цнс, офт)	ретрогения, нависающий лоб, туррибрахицефалия, череп типа трилистника, краниосиностоз	MSX2, транскрипционный фактор Ms
Гиподентия с расщеплением или без расщепления губы и нёба (ч-л, зуб, н-в); расщелина губы и нёба, изолированная, тип 5 (ч-л, зуб)	расщелина нёба и/или губы	MSX1, транскрипционный фактор Ms
Черепно-лицевой синдром с глухотой и дефектами рук (кон, к-с, сус, ч-л, лор)	отсутствие или гипоплазия носовых костей и верхней челюсти, маленький, острый нос с тонкими ноздрями, глазной гипертелоризм	PAX3, транскрипционный фактор Pax
Синдром Ригера, тип 1, Аксенфельда-Ригера (ч-л, офт, зуб, абд)	гипоплазия верхней челюсти, короткий фильтр, низко расположенная, пухлая нижняя губа, умеренный прогнатизм	PITX2, транскрипционный фактор 2
Аномалии Ригера, Аксенфельда, Аксенфельда-Ригера (ч-л, офт, зуб, абд)		FOXC1, транскрипционный фактор forkheadC1

Нозологическая форма *	Черепно-лицевые аномалии	Ген, первичный биохимический дефект
Синдром лимфедема-дистихиаз (ч-л, кард, офт)	расщелина нёба, птоз	FOXC2, транскрипционный фактор forkheadC2
Кампомелическая дисплазия (ск-т, кон, п-г-р, ч-л, кож, н-в, лег, ген)	расщелина нёба, микрогнатия, плоское лицо, глазной гипертелоризм	SOX9, транскрипционный фактор Sox9

* сокращенные обозначения основных органов-мишеней: ск-т — генерализованная патология скелета; кон — деформация длинных трубчатых костей; п-г-р — деформация позвоночника, грудины, ребер; к-с — деформация кистей-стоп; сус — патология суставов; ч-л — черепно-лицевые аномалии; кард — патология сердечно-сосудистой системы; цнс — патология центральной нерной системы; офт — патология органа зрения; лор — патология органа слуха; кож — изменения кожи; зуб — патология зубов; н-в — дефекты развития ногтей и/или волос; лег — патология бронхолегочной системы; абд — патология желудочно-кишечного тракта, брюшной стенки; ген — патология гениталий.

фермента, участвующего в биосинтезе протеогликанов. Дистрофия зубов является одним из клинических проявлений доброкачественных вариантов атрофического буллёзного эпидермолиза, обусловленного мутациями в гене коллагена XVII типа и генах различных субъединиц ламинина 5, включая ларинго-онихо-кожный синдром. Предрасположенность к развитию кариеса, пародонтита, заболеваний пародонта, сочетающаяся с аномалиями развития зубов, наблюдается, практически, при всех формах мукополисахаридозов. При данных заболеваниях первичными являются дефекты ферментов катаболизма гликозаминогликанов. Рецидивирующие абсцессы в области корней зубов являются одним из клинических проявлений гипофосфатемического рахита, обусловленного нарушениями обмена фосфора и витамина Д. Напомним, что в регуляции метаболизма фосфора и витамина Д участвует фибробластный фактор роста 23, а причиной развития гипофосфатемического рахита являются мутации в гене FGF23.

При генетических дефектах специфических регуляторов морфогенеза зубной ткани зубная патология может выступать в качестве ведущего, а иногда и изолированного клинического проявления ДСТ. В таблице 2.3 представлены наследственные ДСТ с аномалиями зубов, обусловленные нарушениями их морфогенеза.

Различные аллельные варианты несовершенного дентиногенеза ассоциированы с мутациями в гене дентинового сиалофосфопротеина, являющегося главным неколлагеновым компонентом дентина. В то же время наследственные варианты несовершенного амелогенеза генетически гетерогенны. При Х-сцепленной форме заболевания мутантным оказывается ген амелогенина, составляющего около 90% органического матрикса зубной эмали. Аутосомно-рецессивные формы данной патологии также неоднородны и могут быть обусловлены мутациями в гене энамелина, составляющего около 5% от общего белка внеклеточного матрикса зубной эмали, либо в гене энамелизина, кодирующего синтез матриксной металлопротеиназы, участвующей в ремоделировании зубной эмали.

Аномалии развития зубов в виде адентии, гиподентии и/или формирования маленьких, деформированных зубов нередко конической формы характерны для Х-сцепленной ангидротической эктодермальной дисплазии. В этиологии этого заболевания лежат мутации в гене эктодисплазина А — белка с коллагено-подобными доменами, участвующего в регуляции эктодермального морфогенеза.

Такие неспецифические мальформации, как тремы, диастемы, адонтия, а также позднее прорезывание зубов, наблюдаются у больных синдромом Вильямса-Бурена, при котором дефектным оказывается мажорный белок эластических волокон — эластин. Нарушения, связанные с прорезыванием зубов, некоторые скелетные дисплазии, ассоциированные с мутациями в генах рецепторов фибробластных факторов роста, в частности, остеоглофоническую дисплазию.

Задержка прорезывания, развития, дизморфии молочных и постоянных зубов наблюдаются также при аутосомно-доминантных заболеваниях, обусловленных мутациями в генах тех транскрипционных факторов, которые участвуют в зубном морфогенезе. Это относится, в частности, к черепно-ключичной дисплазии и синдрому расширенных теменных отверстий 1 типа, обусловленных мутациями в генах остеобластного транс-

Табл

Наследственные дисплазии соединительной ткани с аномалиями зубов, обусловленными нарушениями их морфогене

Нозологическая форма, основные органы-мишени *	Характер поражения зубов	Ген, первичный биохимический дефект
Несовершенный дентиногенез, I тип (зуб); III тип (зуб); дентиновая дисплазия, II тип (зуб); нейросенсорная тугоухость с несовершенным дентиногенезом I типа (лор, зуб)	быстро истирающиеся коронки, сужение или отсутствие каналов, желтый цвет зубов	DSPP, дентиновый сиалофосфопр
Амелогенез несовершенный, гипопластический, Х-сцепленный (зуб)	аномалии эмали: снижение количества, нарушение минерализации, пигментации зубов и др.	AMGX, амелогенин
Амелогенез несовершенный, II тип, аутосомно-доминантный (зуб); с передним открытым аномальным прикусом, аутосомно-рецессивный (зуб)		ENAM, энамелин
Амелогенез несовершенный, пигментированный, обусловленный недоразвитием зубной эмали, аутосомно-рецессивный (зуб)		MMP20, энамелизин
Эктодермальная дисплазия, ангидротическая Х-сцепленная (ч-л, кож, зуб, н-в)	адентия, гиподентия, коническая форма, уменьшение размеров зубов	ED1, эктодисплазин А
Синдром Вильямса-Бурена (ч-л, гем, кард, цнс, зуб, лег)	тремы, диастемы, адентия, позднее прорезывание зубов	ELN; эластин
Остеоглофоническая дисплазия (ск-т, к-с, ч-л, цнс, зуб)	нарушение прорезывания зубов	FGFR1, рецептор 1 фибробластных торов роста
Черепно-ключичная дисплазия (п-г, к-с, ч-л, зуб)	задержка прорезывания, аномалии формы, сверхкомплектные зубы	RUNX2, остеобластный тр крипционный фактор 2
Расширенные теменные отверстия, тип 1 (ч-л, цнс, зуб)	аномалии прорезывания, задержка развития зубов	MSX2, транскрипционный фактор
Синдром Ригера, тип 1, Аксенфельда-Ригера (ч-л, офт, зуб, абд)	микродентия, гиподентия, конусовидная форма зубов	PITX2, транскрипционный фактор
Аномалии Ригера, Аксенфельда, Аксенфельда-Ригера (ч-л, офт, зуб, абд)		FOXC1, транскрипционный фактор headC1
Гиподентия с расщелиной или без расщелины губы и нёба (ч-л, зуб, н-в); дисплазия ногтей с гиподентией, синдром Виткопа (зуб, н-в); расщелина губы и нёба, изолированная, тип 5 (ч-л, зуб)	гиподентия	MSX1, транскрипционный фактор
Гиподентия несиндромальная (зуб); олигодентия (зуб)	гиподентия	PAX9, транскрипционный фактор

* сокращенные обозначения основных органов-мишеней: ск-т — генерализованное поражение скелета; к-с — деформац тей-стоп; ч-л — черепно-лицевые аномалии; гем — геморрагический синдром, аномалии сосудов, кроветворной системы; кард диологические заболевания; цнс — неврологические нарушения; офт — патология органа зрения; лор — патология органа кож — патология кожи; зуб — аномалия зубов; н-в — дефекты развития ногтей и/или волос; лег — болезни легких; абд — пат органов брюшной полости.

крипционного фактора 2 (Runx2) и транскрипционного фактора Msx2, соответственно.

Зубные аномалии в виде микродентии, гиподентии, конусовидной формы зубов могут сопутствовать некоторым наследственным вариантам иридогониодисгенеза. В частности, подобная патология может входить в структуру аномалий Риджера, Аксенфельда, Аксенфельда-Риджера. При этих заболеваниях дефектными оказываются гены транскрипционных факторов Pitx2 и forkheadC1. Однако наиболее значимыми для стоматолога являются различные генетические варианты гиподентии и олигодентии, вызванные мутациями в генах транскрипционных факторов Msx1 и Pax9. Подобные нарушения в морфогенезе зубов могут носить изолированный характер или сочетаться с черепно-лицевыми аномалиями.

Основными клиническими проблемами стоматологических больных с *недифференцированной ДСТ* являются нарушения формы, размеров, прорезывания зубов, изменения их положения в зубных рядах (скученность, диастемы, тремы, «проблемы третьих моляров», т. н. «зубов мудрости»). Значительную сложность представляют аномалии прикуса и мягких тканей полости рта (уздечек языка, губ, тяжей слизистой оболочки), кариозные и некариозные поражения зубов, заболевания пародонта, а также нарушения функций височно-нижнечелюстных суставов и жевательных мышц.

Не вызывает сомнения, что соединительно-тканная дисплазия имеет важное значение в челюстно-лицевой хирургии и стоматологии. В приведенных ниже работах изложено представление врача-хирурга высшей квалификационной категории, заведующего отделением челюстно-лицевой хирургии ДГБ № 19 им. К. А. Раухфуса И. В. Муратова на особенности диагностики лицевых признаков соединительно-тканной дисплазии и оперативного лечения изъянов нёба у больных с этой патологией.

Основные стоматологические проблемы больных с ДСТ подробно анализируются в работе врача-стоматолога высшей квалификационной категории, канд. мед. наук, доцента кафедры ортопедической стоматологии СПбМАПО Е. Е. Статовской.

2.3. ЛИЦЕВЫЕ ПРИЗНАКИ СОЕДИНИТЕЛЬНО-ТКАННОЙ ДИСПЛАЗИИ И ОСОБЕННОСТИ ОПЕРАТИВНОГО ЛЕЧЕНИЯ ВРОЖДЕННЫХ РАСЩЕЛИН НЁБА У БОЛЬНЫХ С ДИСПЛАЗИЕЙ СОЕДИНИТЕЛЬНОЙ ТКАНИ

Муратов И. В.

В диагностике многих заболеваний и патологических состояний немаловажное значение имеют признаки, проявляющиеся в челюстно-лицевой области. Некоторые такие симптомы являются патогномоничными для конкретного заболевания, когда диагноз «написан на лице» (например, симптом «бабочки» при красной волчанке).

При оценке лицевых признаков с целью диагностики ДСТ приходится сталкиваться не только с патологическим проявлением, но и с вариабельностью морфологических особенностей лица, их соразмерностью по отношению друг к другу и головы в целом. Такие различные по своей природе состояния часто называют «лицевым дисморфизмом», иногда не конкретизируя суть морфологических изменений. При оценке лица в целом, особенно не специалистом, часто возникают субъективизм, эмоционально окрашенные суждения об объекте исследования. Поэтому весьма целесообразно остановиться на клинико-морфологической характеристике ряда лицевых дисморфий.

1. Морфологическая оценка лица в целом. В. В. Куприянов и Г. В. Стовичек (1988) выделяют пять групп признаков, характеризующих особенности строения и мимики лица: 1 — антропологические (расовые, национальные, этнические, конституционные); 2 — возрастные; 3 — половые; 4 — косметические, продиктованные религией, ритуалами, модой; 5 — социальные (семейные, профессиональные). Для морфологической оценки лица применяют несколько десятков различных размеров, индексов, плоскостей, угловых параметров, вычисляемых по многочисленным кефалометрическим точкам. В зависимости от целей, например проведения криминалистической экспертизы, планирования пластических операций или ортодонтического лечения, применяют и специальные методы исследования — телерентгенографию, фотографирование, снятие гипсовых слепков и т. д. В последнее время все шире используют компьютерный анализ и компьютерное моделирование. Применительно к интересующей нас проблеме — выявления лицевых признаков ДСТ — вполне достаточно исследования лишь некоторых морфологических признаков с учетом возрастных и половых особенностей.

По определению энциклопедического словаря медицинских терминов (1983) лицо (facies) — передний отдел головы человека, ограниченный сверху краем волосяного покрова, снизу — углами нижней челюсти, с боков — краями ветвей нижней челюсти и основанием ушных раковин. Такое определение несколько отличается от строго анатомического понятия «область лица» (regio faciei), поскольку включает лобную кость, относящуюся к костям мозгового черепа. Кроме того, край волосяного покрова нельзя считать строгим анатомическим ориентиром, он непостоянен, более того, иногда просто отсутствует. С другой стороны, трудно представить гармонично сложенное лицо без ушных раковин, не включенных в приведенное выше определение. Тем не менее, данное общепринятое определение границ лица удобно для практической работы.

В оценку формы лица в целом, его пропорций и законов строения огромный вклад на протяжении веков внесли художники и скульпторы. Так, Микеланджело приписывают приоритет в делении лица по вертикали на три равных трети: верхнюю — от границы роста волос до линии, соединяющей брови; среднюю — от линии, соединяющей брови до основания перегородки носа — и нижнюю, от перегородки носа до нижней точки подбородка. Необходимо отметить, что подобное деление является каноническим и в практике почти не встречается. Широко известны работы Леонардо да Винчи, посвященные не только пропорциональности, но и гармонии лица и тела человека. Гармония — это не только критерий красоты в эстетическом восприятии, а, прежде всего, один из фундаментальных философских принципов познания и обобщения. Древние греки гармониями называли доски, скрепляющие корпус корабля, и в настоящее время гармонию как философскую категорию чаще определяют как связь частей и целого, как познание единства. М. А. Марутаев (1990), давая определение этого термина, писал, что «гармония — *общая* закономерность не носит характер множества, а выражает *сущность, характер, фундамент множества*». Таким образом, в понятии гармонии, в связи общего и частного, одним из основных положений является характеристика качественно-количественных взаимоотношений предмета и множества. Леонардо да Винчи писал, что «все части любого животного должны соответствовать своему целому, то есть: если животное коротко и толсто, то и каждый член тела у него должен быть сам по себе коротким и толстым, а если оно длинно и тонко, то оно должно иметь длинные и тонкие члены тела, а среднее — должно иметь члены тела такой же посредственности». Морфологические признаки дисплазии соединительной ткани (ДСТ) на лице и теле имеют общий этиологический и патогенетический знаменатель у конкретного пациента и должны, по нашему мнению, так же подчиняться вышеназванным закономерностям.

Существует большое количество классификаций форм лица, но, по мнению В. А. Переверзева (1994), все они являются модификацией классификации Вильямса (1913), который разделял лица на квадратный, треугольный, овальный и овоидный типы. Для определения формы лица с середины XIX века пользуются методом индексов — процентного соотношения высотных, широтных, поперечных размеров. Наиболее прост и употребим, по нашему мнению, так называемый *лицевой индекс*, который вычисляют по следующей формуле: морфологическая высота лица/скуловая ширина × 100, где морфологическая высота лица — это расстояние от кефалометрической точки назион (точка пересечения носолобного шва со средней линией, которая находится на корне носа) до точки гнатион (наиболее выступающая книзу точка подбородка). Скуловая ширина, или скуловой диаметр, — это расстояние между кефалометрическими точками зигион (наиболее выступающими точками латеральной поверхности скуловых дуг).

По значению лицевого индекса различают 5 типов лица: 1) очень широкое лицо — индекс меньше 78,9%; 2) широкое лицо — индекс 79,0–83,9%; 3) среднее лицо — индекс 84,0–87,9%; 4) узкое лицо — индекс 88,0–92,9% и 5) очень узкое лицо — индекс больше 93,0% (Миклашевская, 1983). Нетрудно заметить явную корреляцию с долихо-, брахи-, мезоморфными типами конституции (Привес, 1985).

Оценка лица в профиль имеет очень большое значение и в эстетическом восприятии, и для некоторых прикладных медицинских дисциплин (прежде всего, для ортопедической стоматологии и ортодонтии). Измерение лицевых профильных углов требует специальных методов исследования (телерентгенография) и является довольно сложным диагностическим мероприятием, поэтому для оценки профильных диспропорций лица рекомендуем воспользоваться результатами исследования ортодонта.

Лицевой дисморфизм, возникающий из-за патологического прикуса (взаимоотношения между зубными рядами), является одним из самых распространенных. К патологическим прикусам отно-

следующие: 1) прогнатия — дистальный сдвиг ней челюсти или выдвижение верхней челю- вперед; 2) прогения — выдвижение нижней сти вперед; 3) глубокий прикус, характери- ийся значительным перекрытием передними ами верхней челюсти передних зубов нижней сти; 4) открытый прикус — отсутствие смы- передних зубов; 5) перекрестный прикус, вляющийся несоответствием зубных рядов в речном направлении и возникающий вследст- сужения или расширения зубного ряда одной челюстей.

В природе нет полностью геометрически сим- ричных объектов. Широко известен факт асим- рии лица Венеры Милосской — эталона ан- ной красоты. По мнению В. А. Переверзева 94) правильным будет говорить не о симмет- лица, а о его физиологической асимметрии, орая более всего определяет индивидуальные обенности личности. С возрастом костная асим- рия лица нарастает за счет неодновременной нтерации швов у мужчин и женщин, брахио- и ихоцефалов. В случае, если асимметрия лица каким-либо причинам (врожденным или приоб- тенным) становится выраженной или тем более водит к функциональным нарушениям, то та- асимметрия становится патологической. Ми- ческая асимметрия лица связана, прежде всего, формированием эмоционального облика челове- , его характера, а также с функциональной имметрией коры головного мозга.

В возрастном аспекте формирование головы в ом отличается от роста тела и конечностей. одной стороны, мозговой череп достигает окон- тельных размеров раньше конечностей и туло- а (Миклашевская, 1983), с другой — консти- ионный тип ребенка определяется к 5 годам, а лица только к 12–16 (Переверзев, 1994). Кро- того, по мнению В. В. Куприянова и Г. В. Сто- ек (1988), формирование лица после 5—6-лет- го возраста «регулируется уже механизмами не овой, а индивидуальной наследственности». 10 лет развитие лицевого скелета начинает пре- адать над мозговым, интенсивный рост лица канчивается в 17–18 лет. Мозговой череп с рож- ия до окончания роста увеличивается в 2–1,5 раза, а лицевой — в 2,5–3,0 раза (Хоро- лкина, 1982). В связи с этим считаем малоце- сообразным проводить общую морфологиче- ую оценку лица с целью выявления признаков СТ до формирования постоянного прикуса, то ть до 12–15 лет. Таким образом, при морфоло- ческой оценке лица необходимо учитывать принцип гармонии — соответствия размеров и формы отдельных частей объекту в целом.

2. Морфологическая оценка отдельных частей лица. При морфологической оценке структурных образований лица необходимо, прежде всего, ответить на вопрос: имеется ли в данном случае нормальное или диспропорциональное (в том числе возрастное) развитие, врожденная или приобретенная деформация. Учитывая, что оценка и самооценка внешности очень подвержена влияниям моды, социального статуса, индивидуальным особенностям психики человека, границу между нормой и патологией лицевых деформаций зачастую провести сложно. Характерным примером может служить отношение индивидуума к форме и размерам своих ушных раковин. В своей практике мы неоднократно наблюдали пациентов с нормально развитыми ушными раковинами, но настоятельно требующих их хирургической коррекции. И, наоборот, пожалуй, каждый встречал людей с выраженной лопоухостью, но полностью социально и психически адаптированными.

При диагностике и выявлении лицевых проявлений ДСТ необходимо четко представлять, с каким признаком приходится иметь дело. Именно понятие признака лежит в основе диагностики и построении системы нозологических единиц. При восприятии признака и эмпирическом обобщении полученного материала «выявляется сущность рассматриваемых явлений и процессов, а также внутренние и внешние связи, их характеризующие» (Воложин, Субботин 1994). Признак может быть существенным и несущественным, то есть нести в основном качественные или количественные характеристики предмета или явления. С нашей точки зрения применительно к диагностике ДСТ, такими качественными лицевыми признаками являются врожденные пороки челюстно-лицевой области. Диспропорциональное развитие отдельных структур лица и лица в целом, часто проявляющееся с возрастом, можно отнести скорее к количественным, то есть несущественным признакам ДСТ. Хотя при накоплении таких несущественных признаков неминуемо должен действовать диалектический закон перехода количества в качество. Примером тому может служить долихоморфное строение лица и его структур при долихостеномелии. Сам по себе этот признак не является проявлением ДСТ, однако в сочетании с другими микроаномалиями соединительно-тканной дисплазии может приобретать определенное диагностическое значение.

Ушные раковины — имеют сложное строение. Причем размеры и форма отдельных частей уха мало коррелируют между собой. Это обусловлено, в том числе, и сложным эмбриогенезом. Ухо является производным первой жаберной дуги, закладывается на втором месяце беременности и развивается из 6 бугорков, окружающих жаберную щель. Относительные продольные и широтные размеры уха новорожденного больше, чем у взрослого. Сама ушная раковина уплощена, мочка слабо выражена, ухо часто оттопырено. Интенсивный рост уха, особенно в продольном направлении и нижнем отделе, происходит до 6 лет. Окончательную форму ухо приобретает к пубертатному периоду, однако после 30–35 лет ушная раковина продолжает расти всю жизнь. Имеются расовые различия в форме ушных раковин: у негроидов отмечена наименьшая длина (49–59 мм), у монголоидов — наибольшая (67,5–75 мм), у европеоидов средние значения (61,4 мм) (Юровская, 1983). Имеются и половые различия: у женщин лучше выражена профилировка уха, оно короче, но по относительной ширине больше, чем у мужчин. Принято, что в норме высота уха равняется высоте носа, верхний край завитка должен находиться на линии бровей, а продольная ось уха образует угол 30° с фронтальной плоскостью. Считается, что в норме угол, образованный плоскостью ушной раковины и поверхностью головы, не должен превышать 30°, а расстояние от завитка до сосцевидного отростка — 2 см. При увеличении этих показателей ушные раковины считаются оттопыренными.

Врожденные деформации ушных раковин принято делить на две группы: 1) аномалии с недостаточностью тканей уха; 2) дефекты и деформации формы и положения. К первой группе относят анотию, микротию различной степени выраженности. Чаще всего эти пороки являются проявлением синдрома I–II жаберных дуг (рис. 1). В эту же группу входят довольно редкие продольные и поперечные расщелины ушной раковины, приросшие мочки. Ко второй группе относят оттопыренные уши, мягкие, складывающиеся ушные раковины, ухо «сатира», ухо Шталя (рис. 2) и др. Околоушные рудименты (ушные придатки) и околоушные свищи некоторые авторы (Лазюк, 1991) также рассматривают в разделе, посвященном врожденным порокам ушных раковин, так как они являются дефектом развития 1 жаберной дуги (рис. 3).

При некоторых видах наследственных хромосомных синдромов (синдромы Дауна, Эдвардса) деформации ушных раковин имеют характерный вид, что может быть использовано для их клинической диагностики. Распространенный термин «низко расположенные ушные раковины» Г. И. Лазюк (1991) считает в большей степени субъективным, а «ушную раковину можно называть низко расположенной лишь в тех случаях, когда наружный слуховой проход расположен ниже линии, проведенной от свободного края основания крыла носа к основанию сосцевидного отростка».

Нос. Наружный нос — его размеры и форма, пропорциональность имеют высокую индивидуальную, половую, возрастную, этнотерриториальную и расовую изменчивость. Для негроидов и монголоидов характерны низкое переносье и плоский поперечный профиль спинки носа. Для европеоидов эти характеристики имеют среднее и высокое значение. Выпуклый продольный профиль спинки носа (горбатый) характерен для народов Кавказа и Ближнего Востока. Вогнутая спинка носа — для народов Океании. Прямая или извилистая спинка высокого носа характерна для европейцев (Юровская, 1983). В отличие от ушной раковины размеры и форма носа и частей, его составляющих, имеют четкую корреляцию между собой и лицом в целом. Отмечают отрицательную корреляцию между выступанием носа и выступанием челюстей (особенно нижней), т. е. чем сильнее выражена прогения, тем меньше выступает нос; чем шире нос, тем меньше он выступает; чем уже нос, тем больше его высота (Переверзев, 1994). У новорожденных нос широкий, с вогнутой спинкой, поперечно расположенными ноздрями. Рост носа заканчивается в 25 лет. Наиболее интенсивные периоды роста носа отмечают до 9 лет и в пубертатный период (особенно у мальчиков). Детальные линейные и угловые характеристики носа, их оптимальное эстетическое соотношение между собой и лицом в целом освещены в литературе по ринохирургии и криминалистике.

Из врожденных деформаций носа наиболее распространена седловидная. По мнению Михельсона (1995), на ее долю приходится до 50% врожденных деформаций носа. Запавшая спинка носа как один из признаков характерен для многих наследственных синдромов (Маршалла, акроцефалосиндактилии и др.). Кроме врожденных деформаций, обусловленных размерами и формой носа, выделяют аномалии, связанные с дефицитом тканей носа, такие как колобома крыла носа, атрезия хоан, срединные расщелины носа с расщеплением его кончика (рис. 4).

Глаза. Глазное яблоко и вспомогательный аппарат глаза (ресницы, веки, брови) играют перво-

очередную роль в выражении эмоций человека. При описании морфологических признаков глаз обращают внимание на форму глазной щели и бровей, разрез глаз, выпуклость глазного яблока, расстояние между орбитами. Вертикальная кожная складка, прикрывающая медиальный угол глаза — эпикант, — в норме характерна для представителей монголоидной расы. Эпикант встречается при некоторых врожденных синдромах (синдром «кошачьего глаза», синдром Вильямса). Расстояние между орбитами оценивается с помощью индекса межорбитальной окружности (ИМО). (ИМО = расстояние между орбитами на уровне внутреннего угла глазной щели (см)/окружность головы (см) ×100.) О гипертелоризме (увеличение расстояния между орбитами глаз) говорят, если ИМО равен или больше 6,8. Если ИМО равен или меньше 3,8 — диагностируют гипотелоризм.

Губы. В формировании выражения лица, его экспрессии губы наряду с мимикой глаз имеют первостепенное значение. Губы, как и нос, имеют значительную расовую изменчивость, проявляющуюся уже на 11 неделе внутриутробного развития. Верхняя губа и по строению, и по значению в эстетическом восприятии лица значительно отличается от нижней. Верхняя губа начинается от носа, боковыми границами верхней губы считают носогубные складки. В углах рта (комиссуры) красная кайма верхней губы переходит в красную кайму нижней губы (антропометрическая точка хейлион). Срединный желобок верхней губы — фильтр, ограниченный с боков его колонками, является местом соединения в эмбриогенезе первичных структур средней зоны лица (верхнечелюстные и лобный отростки). Высоту верхней губы измеряют от точки субназале (переход нижней части носа в верхнюю губу) до точки стомион (пересечение линии смыкания губ со средней линией). Различают короткую (низкую), среднюю (19–21 мм), высокую верхнюю губу. Короткая верхняя губа больше характерна для женщин (34,7%), а высокая для мужчин (53,1%) (Переверзев, 1994). На рис. 5 представлена фотография одной из наших больных с достаточно редкой микроаномалией — множественными уздечками верхней губы. Толщина губ определяется суммарной высотой красной каймы верхней и нижней губ. По толщине губы различают от тонких (до 6 мм) до толстых (свыше 13 мм).

Ширину рта измеряют между точками хейлион. Физиологическая ширина рта должна соответствовать перпендикулярным линиям, опущенным от середины зрачков. Максимум роста губ наблюдается в 6–8 лет и в пубертатный период. После 40 лет увеличивается высота и ширина, уменьшается толщина верхней губы. Аномалии и диспропорциональное развитие губ иногда являются признаками наследственных синдромов. Такие определения, как аномальный, длинный, широкий фильтр, в большинстве руководств являются описательными и субъективными. Пропорции ширины носа и ширины фильтра в покое в зависимости от возраста и типа лица В. А. Переверзев (1994) определяет в интервале от 2,05 до 2,25. Уменьшение ширины рта — микростомия — наблюдается при синдроме Фримера-Шелдона (синдром «свистящего лица»). Макростомия бывает одно- и двухсторонняя и чаще всего наблюдается как составной компонент синдрома 1–2 жаберных дуг.

Наиболее распространенным врожденным пороком челюстно-лицевой области является врожденная расщелина верхней губы и/или нёба. Встречается с частотой от 1:750 до 1:1000 новорожденных. Различают одно- и двухсторонние расщелины верхней губы и/или нёба (рис. 6, 7). Часто сочетается с другими врожденными пороками.

3. Особенности подготовки пациентов к хирургическому лечению врожденных расщелин нёба на фоне дисплазии соединительной ткани. Врожденные расщелины верхней губы и нёба являются одними из самых распространенных и тяжелых пороков развития человека. По некоторым данным орофациальные расщелины достигают 13% всех врожденных аномалий в человеческой популяции (Беляков, 1993). Чаще всего врожденная расщелина нёба не является изолированным пороком и сочетается с различными морфологическими, функциональными, биохимическими нарушениями. В настоящее время описано более 150 синдромов, в фенотипическую картину которых входят расщелины нёба (Лильин, 1990; Лазюк, 1991; Lilius, 1992). Наследственные формы множественных врожденных пороков развития, включающих расщелину губы и/или нёба, составляют 19,3%, из которых 5,8% — хромосомной этиологии, а 13,5% — моногенной природы (Беляков, 1993). Клинически наиболее тяжело орофациальные расщелины протекают у больных с хромосомными аномалиями и встречаются практически у каждого второго из этих пациентов (Лильин, 1990).

У множественных врожденных пороков развития может быть общая этиология. Каждое событие в процессе эмбрионального развития находится в тесной связи с большим количеством других таких же событий. То есть, если пространствен-

но-временное действие тератогена, вызывающего развитие расщелины нёба, достаточно велико, справедливо ожидать нарушения эмбриогенеза других органов и систем. Если действие мутантного гена продолжается и в постнатальном периоде, можно ожидать, что врожденной расщелине нёба будут сопутствовать другие связанные с ними функциональные нарушения. Иногда такие нарушения имеют компенсированную или субкомпенсированную форму и проявляются в результате какой-либо стрессовой ситуации, например, уранопластики.

Основным методом лечения больных с врожденными расщелинами нёба является уранопластика, развитие методик которой имеет более чем столетнюю историю (Лимберг, 1927; Фролова, 1972; Langenbeck, 1861; Veau, 1931; Schweckendick, 1951; Millard, 1966 и др.). Однако, независимо от сроков и методов хирургического лечения больных с врожденными расщелинами нёба, могут возникать послеоперационные изъяны — нарушение достигнутой во время уранопластики анатомической целости нёба, когда возникают сообщение межу полостью рта и носа в пределах твердого и мягкого нёба и связанные с этим функциональные нарушения. По данным различных авторов, частота послеоперационных изъянов нёба составляет от 1,8 до 30% (Бернадский, 1985; Харьков, 1992; Smith, 1995 и др.). При образовании изъянов нёба в большинстве случаев требуются повторные операции, выполнение которых в техническом плане бывает сложнее первичной уранопластики.

Основным методом профилактики и лечения любой патологии или осложнения заболевания, в том числе и послеоперационного, является выявление и устранение причин и механизмов развития патологического процесса, вызвавших данное состояние. В настоящее время существует общепринятая «основная концепция об общности биологических законов заживления ран любого генеза и локализации — травматической или гнойной, внутренних органов или покровов» (Исаков, 1990). То есть, изменения в патогенезе раневого процесса носят количественный, а не качественный характер (Кузин, Костюченок, 1990). Такие количественные изменения, определяющие особенности течения раневого процесса в каждом конкретном случае, обусловлены характером травмы, условиями окружающей среды, состоянием тканей, вовлеченных в раневой процесс, общим состоянием организма и др. Конечно, качество применяемого лечения, как хирургического, так и других видов, имеет одно из первос ных значений.

4. Влияние нарушений обмена соединит ткани на заживление послеоперационной ра невой процесс — совокупность клиническ тофизиологических, биохимических и морф ческих изменений, характеризующих динам живления раны (Энциклопедический с медицинских терминов, 1984). Течение ра процесса зависит от характера травмы, «м последовательных изменений и связанных общих реакций» (Кузин, Костюченок, 199 щие реакции организма (нарушения функц вой, эндокринной и других систем) не яв строго специфичными для раневого процес носятся к понятию «общего адаптационно дрома». К местным факторам патогенеза ра процесса относят: микроциркуляторные ния, химические медиаторы раневого пр (калликреин-кининовая система, биогенны ны, система комплемента, липиды и их пр ные, система свертывания крови и фибри полипептиды и ферменты клеток крови и денных тканей), изменения обмена веществ (углеводный обмен и образование энергии, заминогликаны, белковый обмен).

Важнейшую роль в морфологии и пат раневого процесса играет соединительная Морфологически вторая стадия раневого п (начинающаяся на 3–4 сутки после ранен рактеризуется развитием грануляционной имеющей, в основном, соединительно-т структуру. Фибробласт является одним и ных клеточных элементов соединительной C. N. Bertalami, R. E. Bronson (1990) выяви четливые субштаммы фибробластов, сущ щих в течение различных стадий раневого са, которые стимулируют устойчивые фе ческие изменения в ране». Стадия пролиф соединительно-тканных элементов и фор ния грануляционной ткани сменяется стади цевания. Морфологически она характер прогрессирующим уменьшением клеточн ментов и созреванием волокнистых структ вышение синтеза гликозаминогликанов (Г мечается в очаге воспаления и регенераци падает с пролиферацией фибробла грануляционной ткани. На ранних этапах з ния синтезируются несульфатированные основном гиалуроновая кислота, а затем и тированные ГАГ, которые принимают уч образовании волокнистых структур рубца. ген — это основной белок, который синте

в ране, обеспечивающий в итоге механическую очность раны. Синтез коллагена и образование локнистых структур рубца — это многостадий-ый, генетически детерминированный внутри- и еклеточный процесс, нарушения которого могут ть обусловлены эндо- и экзогенными влияния-и. Нарушения течения раневого процесса могут иводить к патологической регенерации ткани, торая проявляется в недостаточном или избы-чном образовании регенерата, а также метапла-и (Струков, Серов, 1985).

Значение экстрацеллюлярного матрикса со-инительной ткани в эмбриопалатогенезе. труктурообразующая функция соединительной ани начинает проявляться в эмбриональном пе-иоде и благодаря сложному мезенхимально-эпи-елиальному воздействию влияет на дифференци-овку и организацию тканей на протяжении всего тогенеза (Лисиченко, 1986). Нёбо имеет слож-е мезодермально-эктодермальное морфогенети-еское происхождение (Kuehn, Kahane, 1990). формировании верхней челюсти принимают уча-ие лобный и два верхнечелюстных отростка пер-ой жаберной дуги. Точки окостенения в мезенхи-е, лежащей кнаружи от носовой капсулы и в так азываемой резцовой кости, появляются на 6–7 еделе эмбриогенеза. В этом месте из материала ливших носовых отростков формируется пер-чное нёбо. В это же время происходит слияние ерхнечелюстных отростков с лобным, включаю-им сросшиеся носовые отростки, и формирова-ие верхней губы (Smith, Calhoun, 1991). Большая асть нёба, называемая вторичным нёбом, форми-уется в конце второго месяца в результате слия-ия между собой нёбных отростков. Первоначаль-о нёбные отростки направлены наклонно вниз, асполагаясь по бокам языка. На 7–8 неделе эм-рионального развития язык смещается вниз, а рая нёбных отростков поднимаются вверх к сред-ей линии и сливаются между собой (Быков 1996; mutz, 1981). Окончательное формирование неба авершается на 10–12 неделе (Привес, 1985; Ла-ок, 1991; Быков, 1996). Во всем первичном нёбе в краниальной части вторичного в дальнейшем удет развиваться костная ткань — эти отделы превратятся в твердое нёбо. Каудальная часть вто-ичного нёбо сохранит характер мягкого образо-ания и превратится в мягкое нёбо и язычок. На-ушение процесса элевации и слияния верхнече-остных и лобного отростка первой жаберной уги является основным морфологическим патоге-етическим путем возникновения врожденных расщелин верхней губы и нёба (Diwert, Shotak, 1990).

Одной из причин нарушения процесса роста, элевации и слияния первичных эмбриональных анатомических структур нёба может стать патология функционирования компонентов внеклеточного матрикса соединительной ткани, вызванная генетическими дефектами или тератогенными воздействиями (Jacobson B., 1982). Morris-Wiman, Brinkley (1993) при помощи иммунофлюоресцентного и радиографического методов подтвердили наличие эпителиально-мезенхимального региона первичного нёба, характеризующегося уникальной инфраструктурой внеклеточного матрикса и стадийной экспрессией его компонентов. В регуляции пролиферации, дифференцировки клеток мезенхимы и экспрессии молекул внеклеточного матрикса большое значение играют полипептидные факторы роста. Факторы роста, имеющие специфическую временну́ю и пространственную экспрессию в палатогенезе, регулируют события, критические по отношению к образованию вторичного нёба, которые включают: (1) прекращение эпителиальной пролиферации клеток, (2) синтез внеклеточных матриксных белков в мезенхиме, (3) запрограммированную гибель медиальных эпителиальных перидермальных клеток и (4) трансформацию базальных срединных эпителиальных клеток в мезенхимальные. Нарушение экспрессии факторов роста в палатогенезе приводит к возникновению расщелины нёба (Abbott, Birnbaum, 1990, 1992). Очевидно, что при закрытии нёба происходит большое количество тесно взаимосвязанных процессов, каждый в свое время и в своем месте. Если один или несколько из этих процессов будут осуществляться не вовремя или не на своем месте, может возникнуть расщелина нёба.

Таким образом, отделы нёба развиваются из разных первичных эмбриональных структур. Механизмы дифференцирования, развития и слияния этих структур также различны. Следовательно, в разных отделах нёба существуют определенные locus minoris resistentiae, характерные для образования расщелин нёба и отличные не только по своей эмбриогенетической сущности, но и по гистохимическим свойствам тканей, играющим значительную роль в патогенезе раневого процесса при хирургическом лечении расщелин. Нарушения пространственно-временной экспрессии структур внеклеточного матрикса соединительной ткани в палатогенезе являются одним из патогенетических механизмов образования орофациальных расщелин. Важнейшую роль в морфологии и пато-

генезе раневого процесса играет соединительная ткань. Можно предположить, что *образование послеоперационных изъянов нёба при лечении врожденных расщелин может быть обусловлено, в том числе, и врожденными нарушениями обмена соединительной ткани.*

Нами было проведено обследование 89 пациентов с орофациальными расщелинами и 21 пациента с изъянами нёба после уранопластики на предмет выявления соединительно-тканной дисплазии. Диагностика ДСТ основывалась на результатах клинического и инструментального обследования больных детей и их родственников, данных генеалогического анамнеза, синдромологического анализа, а также определении уровня оксипролина и гликозаминогликанов в суточной моче. Полученные данные легли в основу определения тяжести клинического течения заболевания у больных либо выраженности признаков соединительно-тканной дисплазии у здоровых членов семьи. Полное клиническое, клинико-генеалогическое и лабораторное обследование проведено 26 пациентам. По данным УЗИ у 75% обследованных выявлены те или иные малые аномалии развития сердца и у 6% — врожденные пороки сердца. У 68 % обследованных пациентов с врожденными орофациальными расщелинами обнаружена ДСТ в различной степени тяжести. Из 21 пациента с послеоперационными изъянами нёба у 16 выявлена недифференцированная ДСТ.

На основании данных литературы и собственных наблюдений можно с достаточной долей уверенности говорить о том, что сопутствующие соединительно-тканные нарушения у больных с врожденными расщелинами нёба могут неблагоприятно влиять на процесс заживления послеоперационной раны. По нашему мнению, дефекты обмена внеклеточного матрикса соединительной ткани у большинства больных с орофациальными расщелинами имеют компенсированную или субкомпенсированную форму. И переход из пограничного состояния в патологическое может произойти, в частности, из-за срыва адаптационных возможностей соединительной ткани, как интегрирующей системы, в результате операционной травмы. То есть, чаще всего нарушения обмена соединительной ткани у рассматриваемой группы больных не имеют строгой специфичности и не играют исключительно *самостоятельной* роли в возникновении осложнений операции и их можно определить как *предпатологию.* Предпатология, по определению А. И. Воложина и Ю. К. Субботина (1994), — состояние организма, у которого в силу сложившихся этиологически опасн внешних условий, ослабления адаптивно-комп саторных механизмов очень понижен порог ре стентности к воздействию патогенных факторов любой повод приведет к появлению патологи ской реакции, невозможной при нормальном стоянии организма.

Предоперационная подготовка и методика слеоперационного лечения должны строиться непременным учетом индивидуальных особен стей организма, направлены на поддержание меостаза и оптимизацию раневого процесса. положение обязательно для любых плановых о ративных вмешательств (Рябов, 1988). Пла предоперационной подготовки конкретизирую и корректируются в зависимости от возраста, к ституциональных особенностей и сопутствую патологии пациента, методики и травматично оперативного вмешательства, особенностей а стезиологического пособия, возникающих об и местных осложнений.

В связи с вышеизложенным и имеющи практическим опытом считаем необходимым ведение тщательного клинико-инструментальн и лабораторного обследования всех первич больных с целью выявления признаков соеди тельно-тканной дисплазии и, особенно, пацие с неблагоприятным заживлением ран после ур пластики. В случае выявления клинико-лабора ных проявлений ДСТ полагаем целесообраз проведение предоперационной метаболичес коррекции выявленных нарушений с целью ст лизации обмена соединительной ткани. Приво одно из наших клинических наблюдений.

Мальчик Алексей Ш., 14 лет. Диагноз: врож ная срединная расщелина нёба. На консультати приеме при сборе анамнеза и анализе амбулато карты было обращено внимание на множестве сопутствующие хронические заболевания. Реко довано углубленное обследование в соматиче отделении больницы. При дообследовании вы ны: (1) признаки поражения скелета (выраже степень гипермобильности суставов, арахнод лия пальцев кистей и стоп, воронкообразная де мация грудной клетки II ст., несросшийся пер правой ключицы с расхождением отломков травмы 3-летней давности; (2) патология се но-сосудистой системы (неполная блокада п ножки пучка Гиса, нарушение внутрижелудоч проводимости, гемодинамически значимый пр митрального клапана, вегето-сосудистая дис по гипотоническому типу); 3) дискинезия жел водящих путей с наличием перетяжки в ср

трети желчного пузыря; (4) левосторонняя паховая грыжа; (5) миопия средней степени; (6) резидуальная энцефалопатия, нейрогенный мочевой пузырь, ночной энурез. Клинические анализы крови и мочи, основные биохимические анализы крови — без патологии. Проба Сулковича — +++. Амбулаторно проведено медико-генетическое консультирование с обследованием членов семьи пробанда. Анализ суточной мочи выявил увеличение экскреции оксипролинов на 307% и гликозаминогликанов — на 208% относительно нормы. Заключение врача-генетика: Недифференцированная дисплазия соединительной ткани. Срединная расщелина нёба. Разработан индивидуальный курс предоперационной подготовки, направленный на улучшение состояния желудочно-кишечного тракта, печени, нервной системы, стабилизацию белкового и энергетического обмена. Прерывистыми курсами (на протяжении года) ребенок получал: хилак-форте, холензин, но-шпу, оротат калия, фосфаден, витамины «С», «Е», аевит, стекловидное тело, рибоксин, панангин, мелипрамин, ноотропил, диету с акцентом на белок. За 3 недели до операции получил 10 сеансов фонофореза солкосерила на слизистую оболочку нёба. Предоперационная подготовка проводилась под контролем анализов мочи на суточную экскрецию оксипролинов и гликозаминогликанов. К моменту оперативного вмешательства удалось добиться значительного снижения анализируемых показателей до 118% и 129% к норме, соответственно. Получены допуски к операции от невролога, ревматолога, педиатра.

Произведена уранопластика по щадящей методике. Осложнений во время операции не наблюдалось. В послеоперационном периоде получал ампициллин в/м, солкосерил в/м, мелипрамин, аспаркам, диакарб, рибоксин, мультивитамины, настойку пустырника, постоянное магнитное поле № 10. Местное лечение ран нёба — обработка антисептиками, повязки с адгезивной дентальной пастой солкосерил. Швы сняты на 13 сутки — заживление раны первичным натяжением. Выписан в удовлетворительном состоянии на 16 сутки после операции. При контрольных осмотрах через 1 и 5 месяцев отмечены хорошие анатомические и функциональные результаты лечения.

Литература

1. *Беляков Ю. А.* Стоматологические проявления наследственных болезней и синдромов. — М.: Медицина, 1993. — 256 с.
2. *Бернадский Ю. И.* Травматология и восстановительная хирургия челюстно-лицевой области. — К.: Вища шк., 1985. — 391 с.
3. *Быков В. Л.* Гистология и эмбриология органов полости рта человека. — СПб.: Специальная литература, 1996. — 256 с.
4. *Воложин А. И., Субботин Ю. К.* Учение о болезни (нозология): Учебное пособие. — М., 1994. — 82 с.
5. *Исаков Ю. Ф., Немсадзе В. П., Кузнечихин Е. П., Гинодман Г. А.* Лечение ран у детей. — М.: Медицина, 1990.
6. *Куприянов В. В., Стовичек Г. В.* Лицо человека: анатомия, мимика. — М.: Медицина, 1988. — 272 с.
7. *Лильин Е. Т., Богомазов Е. А., Гофман-Кадошников П. Б.* Генетика для врачей. — М.: Медицина, 1990 — 256 с.
8. *Марутаев М. А.* Гармония как закономерность природы // Золотое сечение: три взгляда на природу гармонии / И. Ш. Шевелев, М. А. Марутаев, И. П. Шмелев. — М.: Стройиздат, 1990. — С. 130 — 229.
9. Морфология человека: учебное пособие / Под ред. Б. А. Никитюка и В. П. Чтецова. — М., Изд-во Моск. ун-та, 1983. — 320 с.
10. *Переверзев В. А.* Архитектоника лица. Возрастные аспекты. — Волгоград: Изд-во «Зацарицынский вестник», 1994. — 216 с.
11. *Переверзев В. А.* Медицинская эстетика. — Волгоград: Изд-во «Зацарицынский вестник», 1994. — 208 с.
12. *Привес М. Г., Лысенков Н. К., Бушкович В. И.* Анатомия человека / Под ред. М. Г. Привеса — М.: Медицина, 1985. — 672 с.
13. Раны и раневая инфекция: руководство для врачей / Под ред. М. И. Кузина, Б. М. Костюченок. — М.: Медицина, 1990. — 592 с.
14. *Рябов Г. А.* Основные принципы предоперационной подготовки и послеоперационного ведения больных // Клиническая хирургия: Справочное руководство / Под ред. Ю. М. Панцырева. — М.: Медицина, 1988. — С. 24–29.
15. *Струков А. И., Серов В. В.* Патологическая анатомия. — М.: Медицина, 1985. — 656 с.
16. Тератология человека. Руководство для врачей / Под ред. Г. И. Лазюка. — М.: Медицина, 1991. — 480 с.
17. *Харьков Л. В.* Хирургическое лечение врожденных несращений нёба. — Киев, 1992. — 200 с.
18. *Abbott B. D., Harris M. W., Birnbaum L. S.* Comparisons of the effects of TCDD and hydrocortisone on growth factor expression provide insight into their interaction in the embryonic mouse palate // Teratology. — 1992. — 45(1). — P. 35–53.
19. Lilius P. Epidemiology of cleft lip and palate in Finland 1975 — 1985. — Helsinki, Yliopistopaino. — 1992. — 59 p.

2.4. ДИСПЛАЗИЯ СОЕДИНИТЕЛЬНОЙ ТКАНИ В ПРАКТИКЕ РАБОТЫ ВРАЧА-СТОМАТОЛОГА

Статовская Е. Е.

Патология соединительной ткани нередко встречается в клинической практике врача-стоматолога, что обусловлено особенностями развития и функционирования соединительно-тканных образований челюстно-лицевой области. При этом морфологические и функциональные нарушения жевательного аппарата, как правило, взаимообусловлены.

Напомним, что биомеханическая функция, отвечающая за постоянное движение, распределение перемежающихся нагрузок в процессе функционирования жевательного аппарата, обеспечивается наличием волокнистых структур (прежде всего, коллагена, составляющего 50% общей массы белков тела и 60% общей массы связочного аппарата зуба) и химическим составом межклеточного вещества.

Коллаген I типа образует более трети органического вещества костной ткани альвеолы и входит в структуру дентина, пульпы, периодонта. Коллаген II типа также содержится в дентине и пульпе зубов. В составе цемента содержится более 90% коллагена I типа, 16–18% — III типа и 1% — V типа. Связочный аппарат и соединительно-тканная капсула височно-нижнечелюстного сустава представлены коллагеном I типа, а волокнистый хрящ состоит из коллагена II (40%) и IX (8–10%) типов. Базальная мембрана капилляров слизистой оболочки десны содержит коллаген IV типа. Эндотелиальные клетки капилляров продуцируют коллаген VII типа (Сулимов с соавт., 2004). Соотношение различных коллагенов в течение жизни меняется, отражая физиологические и патологические процессы жизнедеятельности организма.

В данном разделе главы мы остановимся на принципах выявления малых аномалий развития челюстно-лицевой области, позволяющих заподозрить соединительно-тканную дисплазию, поговорим о некоторых клинических вариантах наследственных (дифференцированных) и недифференцированных заболеваний соединительной ткани.

2.4.1. Малые аномалии развития челюстно-лицевой области

Функциональные дефекты и малые аномалии развития (МАР) челюстно-лицевой области возникают в период от 9-й недели эмбрионального ра вития до родов (Бочков, 2004). Существенну роль в процессе органогенеза, особенно в дифф ренцировке мезодермы, играет фактор транскри ции Т-бокса (TBX22). Аутокринный механиз фактора роста может приводить к формировани различных фенотипических модификаций. Выя лен ген, ответственный за развитие хряща Мекк ля и нёба. Установлено, что матричные металл протеиназы содействуют соединению рецепто фактора роста эпидермиса с α-трансформиру щим фактором роста, кодируемым соответству щим геном, и принимают участие в регуляции ра вития костей нижней челюсти, хряща Меккел сращения нёба, а также разрушении тканей пар донта. Неблагоприятные факторы внешней сред нарушают секрецию матричных металлопроте наз. MSX1 мутации выявлены при неправильно развитии зубов. Подавление активности этих фе ментов предотвращает потерю пародонтальног прикрепления (Бочков, 2004; Каринчи, 200 Dechlow, Carlson, 1997).

Выделяют МАР мезодермального и эктоде мального происхождения. К мезодермальным зу бочелюстным аномалиям относят: «готическо нёбо», замедление роста челюстей, гипермобил ность височно-нижнечелюстных суставов. Следс вием эктодермальных нарушений являются: ано малии положения, формирования и раннее выпа дение зубов, диастема, гипоплазия эмал множественный кариес, патология пародонта Многими авторами высказываются предположе ния, что МАР являются показателями нарушенно го морфогенеза и эмбриональной дифференциров ки, возникающих под влиянием генетических, эн догенных, экзогенных воздействий.

Известно, что ряд МАР выявляются у практиче ски здоровых пациентов различного возраста и годами нивелируются или наоборот становятся бо лее заметными (например, диастема). По мнени Ю. И. Барашнева с соавт. (2004), МАР не облада ют специфичностью. Так, гипоплазия или аплази восходящей ветви нижней челюсти и асимметри развития жевательной мускулатуры встречаютс при гемифациальной микросомии, синдромах Голь денхара и Тричера-Коллинза (Bumann, Lotzmann 2000). Кроме того, при гемифациальной микросо мии выявляется уменьшение размеров *всех молоч ных* зубов и первых постоянных моляров (Seow e al., 1998). Уменьшение размеров зубов характерн также для первого варианта несовершенного ам логенеза (Грошиков, 1985) и эктодермальной дис плазии (Виноградова, 2007).



Рис. 1. Лицевые дисморфии при окуло-аурикуло-вертебральной дисплазии, включающей проявления синдрома I–II жаберных дуг



Рис. 2. Ухо Шталя.



Рис. 3. Околоушный кожно-хрящевой рудилин



Рис. 4. Фронтоназальная дисплазия, расщепление кончика носа



Рис. 5. Множественные уздечки верхней и нижней губы

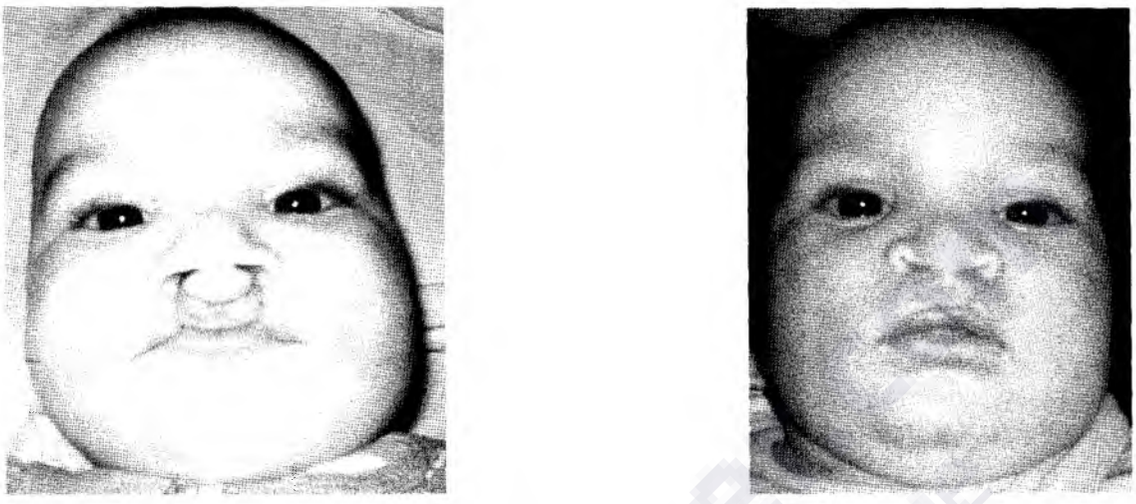

Рис. 6. Двусторонняя расщелина верхней губы у больного Б., 10 мес, до и после операции



Рис. 7. Больная 4-х лет. Диагноз: Врожденная срединная расщелина нёба. Сопутствующая патология: недифференцированная дисплазия соединительной ткани. На снимке видны: голубые склеры, лакунарно-радиальный тип радужки

Таблица 2.1.1

Основные клинические признаки соединительно-тканных дисплазий челюстно-лицевой области

1. *Внеротовые признаки аномалий мозгового, лицевого отделов черепа, мягких тканей*
   - *форма черепа*: чаще акроцефалическая
   - *лицо:* узкое
   - *кожа*: тонкая, гиперрастяжимая
   - *глаза*: голубые склеры, миопия, периорбитальная пастозность и др.
   - *нос*: искривление носовой перегородки, тонкие носовые ходы
   - *уши*: мягкие, легко сворачиваются в трубочку, дряблая мочка ушной раковины, дизотия
   - *волосы*: тонкие, тусклые, ломкие
2. *Аномалии зубов*
   - *аномалии количества зубов:* гиподонтия (рис. 1), олигодонтия, адентия, сверхкомплектные зубы
   - *аномалии величины коронок, длины корней*: микродентия, макродентия, слишком короткие, слишком длинные корни зубов
   - *аномалии формы коронок и корней* (тонкие, узкие, искривленные, широкие корни)
   - *цвет эмали и дентина*: меловидный, голубоватый, белый с коричневыми пятнами, полосами, серый; опалесцирующий, янтарный и др.
   - *аномалии структуры твердых тканей:* вдавления, полосы, капли, трещины, сколы, стертость, крошки, эрозии, уменьшение количества эмали и др.
   - *аномалии прорезывания:* изменения сроков, последовательности, расположения и позиции отдельных зубов, полная, неполная ретенция
3. *Аномалии зубных рядов и зубоальвеолярных дуг*
   - *нарушение формы (удлинение или укорочение, сужение* (рис. 7) *или расширение) одностороннее, двустороннее: V-образная, седловидная, трапециевидная и др.*
   - *аномалия соотношений размеров зубов и челюстей*
   - *аномалия соотношений размеров верхнего и нижнего зубных рядов*
   - *недостаток места:* тесное и скученное положение зубов (рис. 2); *избыток места:* промежутки между зубами (рис. 1)
4. *Аномалии челюстей и их анатомических частей*
   - *длина* базисов челюстей: макрогнатия, -гения, микро-, гения
   - *мелкое преддверье* полости рта (рис. 8, 10)
   - *нёбо*: высокое (рис. 6), готическое, торус на твердом нёбе, плоское нёбо при уменьшенных размерах челюстей
   - экзостозы *челюстей*
5. *Прикус и аномалии прикуса* (рис. 2, 3, 7, 8, 10)
   - нарушение смыкания отдельных зубов
   - физиологический (нейтральный, ортогнатический)
   - дистальный, глубокий
   - прямой, мезиальный
   - открытый (передний, боковой)
   - с обратным резцовым перекрытием
   - с боковым нарушением смыкания зубных рядов (перекрестный и др.)
   - сочетанные нарушения прикуса справа, слева (несимметричный прикус), в переднем участке
6. *Признаки изменений и аномалий мягких тканей* (рис. 4, 5, 10)
   - аномалии прикрепления мышц и уздечек губ, языка и щечных тяжей, дополнительные тяжи слизистой оболочки полости рта
   - провисание мягкого нёба (чаще несимметричное), язычка
   - аномалии языка, губ
   - выраженный сосудистый рисунок слизистой оболочки полости рта

Выделяют внеротовые и внутриротовые проявления соединительно-тканной дисплазии. В процессе роста у больных с недифференцированной ДСТ нередко наблюдается формирование синдрома «аденоидного» лица, клинически проявляющегося поворотом нижней челюсти вперед и назад, тенденцией к сужению верхней челюсти, чрезмерным горизонтальным перекрытием и открытым прикусом в переднем отделе (Knox, 2006).

Н. С. Орлова (2000) объединила нарушения челюстно-лицевой области при недифференцированной ДСТ в пять групп: антропометрические особенности лицевого скелета; дисфункция височно-нижнечелюстного сустава (ВНЧС); нарушения микроциркуляции в тканях пародонта; зубочелюстные аномалии; изменения слизистой оболочки полости рта и короткая уздечка языка. Сочетание 2–3 групп признаков отнесено к слабовыражен-

Особенности стоматологического статуса у больных с дисплазией соединительной ткани:

— *некариозные поражения* (нарушение амелогенеза, дентиногенеза, гипоплазия)
— *зубочелюстные аномалии* (чаще дистальный прикус, скученность зубов, гиподонтия, нарушение симметрии)
— *вторичные некариозные поражения зубов* (клиновидные дефекты, эрозии, трещины, сколы, патологическая ст
гиперестезия твердых тканей)
— *интактные зубные ряды* (благоприятный уровень резистентности зубов к кариесу, рис. 10)
— *кариес* и его осложнения (неблагоприятный уровень резистентности зубов к кариесу, рис. 11)
— *синдром дисфункции ВНЧС*
заболевания пародонта
— *нарушение функции жевательных мышц*
— *парафункции*
— вторичные нарушения прикуса (вторичный сниженный прикус, вторичные деформации прикуса)
— *изменения слизистой оболочки полости рта* (десквамативный гингивит, географический язык и др.)

ной, а наличие 4–5 групп признаков к выраженной форме проявлений недифференцированной ДСТ со стороны челюстно-лицевой области.

Э. Ш. Григорович (2003) наблюдала у больных с соединительно-тканной дисплазией преимущественно долихоцефалическую (63%), реже — брахицефалическую (26%) формы черепа, узкое лицо (30%), наличие зубочелюстных аномалий (91%) и высокую распространенность некариозных поражений (56,3%). Для больных ДСТ характерны увеличение мезиодистальных, вестибуло-лингвальных размеров, массивность всех коронок и скученность зубов, предрасположенность к кариесу, дистрофические и воспалительные заболевания тканей пародонта, тенденция к сужению центрального сегмента нижней зубной дуги, сужению и укорочению челюстей.

Самойлов и соавт. (2000) при обследовании пациентов с клинически здоровым пародонтом на фоне ДСТ и артериальной гипертензии выявили морфофункциональные изменения в тканях десны, которые увеличивают вероятность развития патологии тканей пародонта.

По нашему мнению, исследуемые в данной и других работах особенности стоматологического статуса с учетом внешних и висцеральных фенотипических признаков соединительно-тканной дисплазии можно использовать на этапах донозологической и долабораторной диагностики.

На основании принятых в России и за рубежом известных классификаций зубочелюстных аномалий, собственных клинических наблюдений представляем перечень (табл. 6.1) основных МАР челюстно-лицевой области, которые проиллюстрированы фотографиями больных из нашего личного архива.

Ниже (табл. 6.2) нами перечислен
частые изменения со стороны стоматол
статуса у больных ДСТ.

Опыт практической работы свидет
что для стоматологических больных
тельно-тканной дисплазией характерн
сочетанных форм патологии, преиму
поражение одной из структур жевател
рата, прогредиентность и различные
нетипичного течения стоматологическ
ваний с возможным развитием осложн
фективность монотерапии, а в ряде слу
ционных схем стоматологического леч
ление у стоматологического больного
выше МАР стоматологического стату
необходимость углубленного клинико-
тального обследования с целью искл
единительно-тканной дисплазии.

2.4.2. Аномалии зубов при нек наследственных ДСТ

При дифференцированных ДСТ наи
в клинической практике стоматолога в
наследственные аномалии числа з
плазия эмали, несовершенный амело
фекты дентина. В связи с этим мы и
ся преимущественно на особенностях
гического статуса при перечислен
наследственных ДСТ.

Наследственные аномалии чи
Для характеристики врожденного
зубов с учетом их количества и период
вания окклюзии в зарубежной литерат
зуются следующие термины: гиподенти
тия (гиполактодентия) — отсутст
6 зубов; олигодентия, олигодонтия (

нтия) — отсутствие более 6 зубов; анодентия олактодентия) — полное отсутствие зубов. нашей стране наибольшее распространение прирел термин «адентия» — редко встречающаяся омалия развития, при которой отсутствуют зачки отдельных или всех зубов (частичная, множественная, полная). По В. Ю. Курляндскому 957) различают первичную адентию — врожденное отсутствие зубов и вторичную — потерю зубов (Хорошилкина, 1999).

Выделяют две наследственные формы наследственной адентии с аутосомно-рецессивным и аутосомно-доминантным типом наследования. *Наследственная адентия с аутосомно-рецессивным типом наследования* характеризуется олированной адентией без повреждения молочного прикуса (Gorlin с соавт., 1990) или олигодонтией постоянных зубов (Laid, 1955). *Наследственная адентия с аутосомно-доминантным типом наследования* отличается неполной пенетрантностью и вариабельной экспрессивностью. Считается, что агенез постоянных зубов является проявлением гомозиготного состояния мутантного гена. Witkop (1987) приводит клиническое наблюдение двух семей, в которых у пробандов выявлена адентия постоянных зубов, а у родителей — адентия либо наличие постоянных латеральных резцов шиповидной формы на верхней челюсти.

Мутации PAX9 (транскрипционный фактор Pax9) ассоциированы с *семейными случаями агенезии моляров.* Мутации (219InsG) гена PAX9 сопровождаются семейными случаями нарушения развития моляров или гиподонтией. Наследственная гиподонтия может быть единственной аномалией либо одним из признаков синдромальной формы соединительно-тканной дисплазии (например, эктодермальной дисплазии). Наиболее часто развивается односторонняя или двусторонняя гиподонтия вторых моляров верхней и нижней челюстей, верхних латеральных резцов. В литературе приводится наблюдение членов одной семьи с аутосомно-доминантной гипоплазией, агенезией латеральных резцов верхней челюсти, отсутствием вторых моляров, обусловленных мутацией гена MSX1, локализованного в участке 4p16.1. Выявлена связь гиподонтии, аномалии формы зубов, гипоплазии эмали и ретенции зубов, наследуемых по аутосомно-рецессивному типу, с локусом 16q12.1. Аномалия центрального резца верхней челюсти может быть изолированным признаком или сочетаться с задержкой роста в связи с недостатком гормона роста, голопрозэнцефалией и другими пороками развития (Мак Дональд с соавт., 2003). Врожденное отсутствие одного и более зубов сопровождается недоразвитием челюстей.

Наследственные формы гипоплазия эмали **представляют собой** качественное и количественное повреждения эмали в результате нарушения метаболических процессов в процессе развития зубов. В ряде случаев гипоплазию эмали рассматривают как дефект ее минерализации при нормальном формировании зубных тканей. Нередко гипоплазия эмали входит в структуру ряда синдромов множественных врожденных пороков развития.

Основными причинами возникновения гипоплазии эмали по мнению Мак Дональд с соавт. (2003) являются: (1) недостаток витаминов A, C, D, кальция, фосфора, вызванный нерациональным питанием, системными нарушениями, эндокринной патологией, инфекционными заболеваниями, нефротическим синдромом; (2) патология центральной нервной системы; (3) токсикозы, заболевания матери, вредные факторы внешней среды во время беременности; (4) рахит, диспепсия, ЛОР-патология, ОРВИ, пневмонии, аллергические и другие заболевания в раннем детстве, (5) отравления свинцом; (6) локальная инфекция или травма, в том числе последствия устранения расщелины губы или нёба; (7) облучение при лечении злокачественных образований; (8) врожденная краснуха, воздействие фторидов.

Гипоплазия эмали проявляется в виде углублений или горизонтальных линий на ее поверхности. Легкая форма гипоплазии эмали, развившаяся пренатально, встречается редко в виде «неонатальных колец» на молочных зубах. Если активность амелобластов была снижена в течение длительного времени, формируются большие участки иррегулярной или несовершенной эмали. Постнатальная гипоплазия характеризуется ограниченными дефектами в пришеечных участках эмали зубов. Ю. А. Федоров, В. А. Дрожжина (2003) различают несколько клинических форм гипоплазии эмали: пятнистую (46,8%), эрозивную (27,3%), бороздчатую (5,2%) и смешанную (20,7%).

Характер и локализация изменений при гипоплазии эмали имеют диагностическую ценность, так как зависят от времени, силы и продолжительности воздействия неблагоприятного фактора. Системной называется гипоплазия зубов, формирующаяся в один и тот же промежуток времени. По данным Т. Ф. Виноградовой (2007) в клинической практике врача-стоматолога системную не-

специфическую гипоплазию молочных зубов чаще приходится наблюдать в связи с наступившими осложнениями: кариесом, периодонтитом, разрушением зубов. Гипоплазия эмали молочных зубов часто наблюдается у недоношенных детей (Seow, 1989). Две трети случаев гипоплазии эмали постоянных зубов развиваются на первом году жизни ребенка (Sarnat, Schor, 1998), в первые 9 месяцев жизни (Виноградова, 2007). Выделяют несколько форм системной гипоплазии: изменение цвета эмали, недоразвитие эмали, отсутствие эмали. Очаговая гипоплазия выявляется у нескольких рядом стоящих зубов одного, чаще разных периодов формирования. Местная гипоплазия формируется у одного, реже двух постоянных зубов (Федоров, Дрожжина, 2003; Виноградова, 2007).

Несовершенный амелогенез — порок развития эмали гетерогенной этиологии, поражающий молочные и постоянные зубы. Дефекты эмали (чаще дисплазия) встречаются как изолированный признак и в сочетании с другими проявлениями. М. И. Грошиков (1985) предложил клиническую классификацию четырех вариантов несовершенного амелогенеза:

1. Незначительное разрушение эмали, прорезывание зубов в средние сроки, зубы меньших размеров с увеличенными межзубными промежутками. Эмаль гладкая, блестящая, различных оттенков желтого или коричневого цвета. Корень, полость зуба обычного строения.

2. Нарушение структуры и минерализации эмали зубов, имеющих шероховатую поверхность и форму конусов, цилиндров, прорезывание зубов в средние сроки. Эмаль в виде островков, цвет зубов — от желтого до темно-коричневого (коричневая гипоплазия). Корень, полость зуба обычного строения.

3. Поражение эмали всех зубов, которые имеют обычную форму, величину, цвет. При этом эмаль твердая, рифленая из-за беспорядочно расположенных вертикальных бороздок. Корень, полость зуба без видимых изменений.

4. Эмаль меловидная, лишена кутикулы и блеска, при механическом воздействии легко отделяется от дентина. Дентин быстро пигментируется и приобретает коричневый цвет. Характерны гиперестезия зубов и отсутствие изменений со стороны корня и полости зуба. Наиболее часто (в 66% случаев) встречаются 1 и 4 варианты.

Мак Дональд (2003), Т. Ф. Виноградова (2007) различают три основных клинических типа наследственных дефектов эмали (несовершенного амелогенеза): гипопластический, гипокальцификационный (гипокальцифицированная эмаль) и гипоматурационный (гипоматурационная эмаль). При *гипопластическом типе* эмалевая матрица сформирована не полностью. Наблюдается неравномерное снижение количества эмали. По мере минерализации (которая происходит также неравномерно) эмаль становится твердой, выглядит шероховатой, иногда сморщенной, тусклой, имеет грубую пятнистую поверхность, окрашенную пищевыми пигментами. При этом эмаль прочная, кариесом не повреждается. На рентгенограмме конфигурация пульпарной камеры и корневых каналов нормальная. При *гипокальцификационном* типе нарушения амелогенеза эмалевая матрица не повреждается, полностью сформирована, однако недостаточно минерализована, поэтому эмаль мягкая и быстро истирается. Клинически эмаль имеет пятнистую, шероховатую, грубую поверхность и увеличенную проницаемость для пищевых пигментов. При *гипоматурационном* типе (maturitas, maturatio от лат. созревание) нарушается процесс созревания эмалевых призм. Если нарушения происходили равномерно, эмаль выглядит гладкой, истонченной, желто-коричневатого цвета, мало подвержена кариесу, не истирается. Рентгенологически морфология пульповой камеры, дентина, корня не изменена, виден тонкий слой эмали, коронковые части зубов имеют форму столбиков, между зубами наблюдаются промежутки.

В зависимости от типа наследования авторы выделяют 4 нозологические формы несовершенного амелогенеза. *Амелогенез несовершенный гипокальцификационный аутосомно-доминантный.* Заболевание характеризуется повреждением эмали из-за мутаций в гене, расположенном в длинном плече 4-й хромосомы (4q11–q28) и отвечающем за синтез белка внеклеточного матрикса энамелина, что нарушает ее минерализацию. Рентгенологически определяются различная толщина в аппроксимальных (межзубных) участках, изменения в виде «швейцарского сыра» в связи с недостаточной минерализацией эмали. Типична гиперестезия (повышенная чувствительность зубов) из-за обнаженного дентина и неудовлетворительная гигиена полости рта ввиду скопления большого количества налета на зубах. *Амелогенез несовершенный гипоматурационный пигментный* аутосомно-рецессивный. При данной форме нарушен синтез белка энамелина, участвующего в созревании эмали на поздних стадиях формирования зуба. Характерно недоразвитие эмали, которая мягче, чем в норме, однако в меньшей сте

ни, чем при гипокальцификационном типе, подвержена истиранию. В наружных слоях эмали выявляется значительная коричневая пигментация. *Амелогенез несовершенный гипопластический Х-сцепленный доминантный.* В основе заболевания лежат мутации в гене белка амелогенина (ALGN), локализованном в участке Xp22.3–p22.1, приводящие к снижению его количественного синтеза. Поражение ограничивается дефектом эмали. В ряде случаев заболевание напоминает гипокальцификационный тип, однако рентгенологически эмаль нормальной плотности и значительно меньшей толщины, конфигурация пульпарной камеры и корневых каналов в норме. Так как слой эмали тонкий, она предрасположена к скалыванию и стираемости. Поражаются молочный и постоянный прикусы. *Амелогенез несовершенный гипоматурационный* — Х-сцепленный рецессивный. Твердость эмали снижена, однако она не мягкая. Клинические коронки имеют вид гор, покрытых снегом на вершинах, — «снежные зубы». Рентгенологически эмаль представляется незрелой, со сниженной плотностью и отсутствием контрастного перехода эмали в дентин. Заболевание проявляется у мужчин.

Наследственные дефекты дентина. Традиционно выделяют два основных наследственных дефекта дентина — *несовершенный дентиногенез* и *дисплазия дентина.*

Несовершенный дентиногенез (наследственная опалесцентность дентина) — гетерогенное заболевание с аутосомно-доминантным типом наследования. Shields с соавт. (1973) различают: (1) несовершенный дентиногенез, Shields тип I, характеризующийся дефектом дентина в сочетании с несовершенным остеогенезом (множественные переломы костей скелета, голубые склеры, несовершенный дентиногенез, отосклероз); (2) несовершенный дентиногенез, Shields тип II, проявляющийся изолированным дефектом дентина, и (3) несовершенный дентиногенез, Shields тип III, сочетающий в себе клинические проявления заболеваний I и II типов, но без проявлений несовершенного остеогенеза.

Клинически при несовершенном дентиногенезе молочные и постоянные зубы имеют характерный цвет — от рыжевато-коричневого до серого опалесцирующего. После формирования молочного прикуса эмаль скалывается и истирается, особенно в области режущих краев и жевательных поверхностей зубов, обнажая дентин, который также быстро истирается. При этом на уровне десны дентин представляет собой мягкую полированную поверхность. Рентгенологически определяются небольшая пульпарная камера, тонкие выпуклые корни, узкие лентовидные корневые каналы. В периапикальной области нередко возникают разрежение костной ткани и переломы корней зубов, особенно у детей старшего возраста. Внешне коронки постоянных зубов могут выглядеть практически здоровыми, они менее подвержены истиранию. Гистологически структура эмали и дентина не изменена, эмалево-дентинные канальцы иррегулярны, ветвятся, хотя количество их значительно уменьшено. Hursey (1956) выделяет поверхностный слой, похожий на дентин здоровых зубов и слой дентина, в котором сосредоточены все клетки, их остатки и дентинные трубочки. Присутствие остатков клеток, трубочек в матрице дентина ослабляет ее. При данном заболевании одонтобласты способны формировать полноценный дентин лишь ограниченное время. Одонтобласты и мезенхиматозные клетки пульпы дегенерируют и объединяются с матрицей дентина. Постепенно происходит полная облитерация пульпарной камеры. Лечение зубов затруднено ввиду патологической стираемости, облитерации пульпарной камеры, узких искривленных каналов. Кариозный процесс развивается медленно и ликвидируется по мере стираемости зубов. Зубы с периапикальным разрежением костной ткани подлежат удалению. Однако экстракция зубов затруднена из-за хрупкости дентина.

Особенностями стоматологического статуса несовершенного остеогенеза II типа являются «раковинообразные зубы» и генерализованное обнажение пульпы. Рентгенологически «раковинообразные зубы» содержат больших размеров пульпарную камеру, короткие корни, способствующие ранней утрате молочных зубов. Дентин представлен нормальным тонким слоем, прилегающим к эмали, цементу, и слоем беспорядочного дентина, содержащего небольшое количество дентинных трубочек.

Дентиновые дисплазии — это аномалия зубов, при которой клинико-морфологически и по цвету зубы — нормальны, однако рентгенологическое исследование выявляет короткие корни, облитерацию полости пульпы и каналов. Характерны повышенная подвижность и преждевременное выпадение зубов. Выделяют два типа дентиновой дисплазии: тип I и тип II, при которых соответственно наблюдаются заращение полости пульпы либо узкая полость пульпы в виде соломинки. Возможно сочетание дисплазии дентина и кортикального остеосклероза. При этом у боль-

ных дополнительно выявляются: уплотнение длинных трубчатых костей, альвеол зубов, узкие или местами закрытые костномозговые каналы, утолщение кортикального слоя. Дефекты дентина встречаются и при множестве других заболеваний, сопровождающихся нарушением остеогенеза.

Дисплазия дентина наследуется по аутосомно-доминантному типу. Shields с соавт. (1973) выделяют две формы данной аномалии: *дисплазия радикулярного дентина, тип I* и *дисплазия дентина коронковой части зуба, тип II. При дисплазии радикулярного дентина (тип I)* поражаются молочные и постоянные зубы, внешне цвет и форма коронок могут быть неизмененными, опалесцентными или голубоватыми. Рентгенологически пульпарная камера, корневые каналы отсутствуют, за исключением шарообразных остатков в коронковой части зуба, корни — короткие, заостренные. *При дисплазии дентина, тип II* коронковая часть пораженных молочных зубов опалесцентна, пульпарная камера облитерирована, как при несовершенном дентиногенезе. В постоянном прикусе коронковые части зубов с дисплазией дентина II типа имеют нормальный цвет, а полость зуба представлена трубкой с дентиклями, что нехарактерно для несовершенного дентиногенеза.

Аплазия эмали и дентина (несовершенный одонтогенез). Ряд авторов установили изменения зубов при аплазии эмали и дентина (Schimmelpfenning, McDonald, 1953) или несовершенном одонтогенезе, которые сочетают признаки несовершенного амелогенеза и несовершенного дентиногенеза. Молочные зубы практически лишены эмали, гладкий истертый дентин рыжевато-коричневого цвета, пульпа двух зубов вскрыта, дегенерирована (при этом у верхушек корней выявляются участки пониженной рентгенологической плотности). Рентгенологически определяются пульпарные камеры крупного размера и широкие корневые каналы без признаков облитерации. Численность дентинных канальцев значительно уменьшена, расположение их иррегулярное, с тенденцией к разветвлению. Признаки формирования вторичного дентина отсутствуют. Эмаль, эмалево-дентинное соединение лишены фестончатости. Цемент бесклеточный. Постоянные зубы после прорезывания покрыты тонким слоем эмали серого цвета, с участками коричневого дентина.

2.4.3. Недифференцированные дисплазии соединительной ткани в стоматологической практике

На стоматологическом приеме наибольшие клинические трудности вызывает сочетанная патология зубочелюстной системы на фоне недифференцированной ДСТ. При этом, как правило, выявляются преимущественное поражение одной из структур жевательного аппарата, сочетанная стоматологическая патология, нетипичное клиническое течение. При незначительном объеме поражений твердых тканей зубов, молодом возрасте больного, скудной клинической картине сложно выбрать тактику и метод стоматологического лечения. Это можно проиллюстрировать следующим клиническим наблюдением.

Больной А., 23 лет, считает себя практически здоровым. Однако, при опросе предъявляет жалобы на щелканье височно-нижнечелюстного сустава (ВНЧС), неправильное смыкание зубов и дискомфорт при жевании, связанный с усталостью жевательных мышц. В полости рта: интактные зубные ряды (2 пломбы из композиционного материала), трещины эмали и незначительная стертость режущих и нёбных поверхностей резцов и клыков, слабо выраженная зубочелюстная аномалия, аномалии прикрепления тяжей слизистой оболочки полости рта, пародонтоз легкой степени тяжести, парафункция. При осмотре и дополнительном клинико-инструментальном обследовании выявлены проявления недифференцированной ДСТ: высокий рост 198 см, астеническое телосложение, снижение индекса Варги, долихостеномелия, гипермобильность суставов, остеопороз, остеохондроз и грыжи Шморля поясничного-крестцового отдела позвоночника, метаболическая артропатия, пролапс митрального клапана, дискинезия желчевыводящих путей, бруксизм. Больной нуждается в санации пародонта, определении прикуса, создании устойчивого соотношения челюстей с помощью специального аппарата (каппы) с последующим восстановлением контактов зубов и соотношения челюстей. Таким образом, несмотря на незначительный объем поражений окклюзионных поверхностей зубов, данный пример относится к сложному клиническому случаю, требующему специального лечения.

Известно, что основной целью ортопедического лечения является восстановление эстетических и функциональных ориентиров жевательного аппарата путем замещения дефектов зубных рядов. Основой любой функции жевательного аппарата является движение. Данное обстоятельство послужило основанием для рассмотрения особенностей

стоматологического статуса больных недифференцированной ДСТ с позиций функционального анализа.

Материалы исследования. Под наблюдением находились 65 больных, обратившихся в клинику ортопедической стоматологии с жалобами и функциональными нарушениями различной степени выраженности, с дефектами и без дефектов зубных рядов на фоне недифференцированной ДСТ.

14 больных с недифференцированной ДСТ молодого возраста не предъявляли жалоб стоматологического характера. Они обследованы у стоматолога по направлению врачей-интернистов.

Из 65 обследованных у 50 больных наблюдался синдром болевой дисфункции ВНЧС. Средний возраст обследованных женщин составил 39 лет, а мужчин — 23 года. У 15 пациентов молодого возраста (от 17 до 35 лет) с сохранившимися зубными рядами дисфункция ВНЧС сочеталась с выраженными нарушениями опорно-двигательного аппарата. Кроме того, стоматологическая диагностика проведена 23 больным (средний возраст которых составляет 30 лет) с заболеваниями пародонта различной степени тяжести на фоне соединительно-тканной дисплазии.

Методы исследования. Применены методы: клинические (осмотр, сбор анамнеза) и параклинические (рентгенологические, МРТ, функциональная диагностика соотношений челюстей с помощью артикулятора и прибора ARCUS DIGMA, допплерография, оценка вариабельности сердечного ритма — ВСР, стабилометрия, остеопатическая диагностика). Недифференцированная ДСТ диагностировалась по общепринятым клинико-инструментальным и лабораторным критериям, представленным в главе 3.

Наши наблюдения свидетельствуют, что стоматологический статус больных недифференцированной ДСТ характеризуется: заболеваниями пародонта различной степени тяжести (100%); нарушением прикуса (95%), функций ВНЧС и жевательных мышц (90%). Нередко у больных выявляются: зубочелюстные аномалии (70%); кариозная болезнь с преимущественной локализацией в естественных углублениях, пришеечных, апроксимальных областях зубов (67%); осложненные формы кариеса (68%); парафункции (60%); некариозные поражения (клиновидные дефекты (58%), гипоплазия эмали, нарушение амелогенеза (50%); аномалии прикрепления мягких тканей (50%); удовлетворительный (27%) и неудовлетворительный (42%) уровни гигиены полости рта; патологическая стираемость (41%); несимметричность окклюзионных соотношений правой и левой сторон челюстей (30%); проблемы, связанные с характером прорезывания и положением третьих моляров (15%) и первичной адентией (2%). Как правило, все больные отличались различным уровнем резистентности зубов к кариесу.

Особенности соматического статуса у стоматологических больных с недифференцированной ДСТ

Более чем у половины больных в анамнезе отмечены: резкий диспропорциональный рост, дефицит массы тела, снижение аппетита, частые простудные заболевания, патология ЛОР-органов, боли в животе, особенности прорезывания зубов в раннем детстве; субфебрильная температура невыясненного генеза, дискинезия желчевыводящих путей, дисбактериоз, патология органа зрения, боли в спине и др.

В результате клинико-инструменатального обследования наблюдаемых нами больных установлены: дисфункция вегетативной нервной системы (100%), вертебробазилярная недостаточность (90%), нарушения опорно-двигательного аппарата (81,4%), малые аномалии развития сердца (67%), различные заболевания желудочно-кишечного тракта, включая дискинезию желчевыводящих путей и аномалию строения желчного пузыря (61%), изменения со стороны кожи и вен нижних конечностей (50%). Патология органа зрения (миопия, астигматизм) диагностирована у 12 больных, а висцероптоз — у 8 человек. В 47% наблюдений установлен эндокринный дисбаланс в виде дисфункции гипофиза и аденогипофиза, гипоталамо-гипофизарно-адреналовой системы, щитовидной железы, коры надпочечников. Эндокринные нарушения наблюдаются у больных обоего пола в конце пубертатного периода — начале юношеского возраста (16–19 лет), а также у женщин в конце первого и во втором периодах зрелости (35–50 лет). Как правило, эндокринные расстройства сочетаются с характерными возрастными нарушениями в репродуктивной системе. Кроме прочих, в числе проявлений вторичного иммунодефицита выявлены: патология ЛОР-органов (46,7%), нефрологические заболевания (23%), скрытая инфекция (42%), склонность к аллергическим реакциям (35%) и новообразованиям (23%).

Оценка ВСР показала преобладание симпатических влияний (симпатоадреналового компонента) с характерными патологически высокими (более 4000 и менее 500) значениями показателя общей мощности (ТР), повышением вагосимпатического индекса (более 5), увеличением процентного вкла-

да надсегментарного звена регуляции (VLF более 40).

Таким образом, подавляющее число больных на момент начала стоматологического лечения характеризовались отягощенным соматическим статусом, то есть имели более 4-х хронических заболеваний, из которых 1–2 были в стадии обострения, что без сомнения указывает на исходно сниженный уровень адаптации.

Особенности тактики ведения стоматологических больных недифференцированной ДСТ

Следует отметить, несмотря на неудовлетворительный соматический статус, что большинство обследуемых больных ведут активный образ жизни, имеют позитивный настрой, что средний и высокий уровень мотивации к стоматологическому лечению. Из анамнеза следует, что нередко препятствием к началу стоматологического лечения являлся страх больного перед стоматологическими манипуляциями, обусловленный вегетативной дисфункцией, психоэмоциональными особенностями и предшествующим негативным опытом стоматологического лечения. В результате длительного пребывания в вынужденной позе с открытым ртом во время стоматологического приема больные с соединительно-тканной дисплазией нередко испытывают ощущения дискомфорта в позвоночнике, усталость мышц и боли в области ВНЧС, заклинивание челюсти, ограничения открывания рта. При составлении схем лечения данных больных необходимо предусмотреть профилактику осложнений, связанных с одонтогенными очагами хронической инфекции и применением местной анестезии (выбор анестетика и способа анестезии), в особенности при кардиальных и нефротических проявлениях соединительно-тканной дисплазии. К возможным осложнениям, возникающим в результате проведения стоматологических процедур, относятся: кровотечение из лунки удаленного зуба и альвеолиты, длительные сроки заживления ран, неудачное лечение каналов ввиду особенностей их анатомического строения и структуры тканей зубов, воспалительные осложнения, сопровождающиеся утратой зубов и др.

Комплексная стоматологическая патология, сопровождающаяся хронической болью или длительно текущим воспалением, предполагает эмоциональные расстройства различной степени выраженности. Наиболее ярко это проявляется при синдроме болевой дисфункции ВНЧС на фоне ДСТ. Пациенты с соматическими и психосоматическими расстройствами нуждаются в консультации специалистов по показаниям — в специализированном лечении до начала стоматологической диагностики и манипуляций. К сожалению, не всем стоматологическим больным ДСТ своевременно оказывается необходимое лечебное пособие и метаболическая коррекция. Выбор нерациональной и ошибочной тактики ведения больного сопровождается несвоевременным или неэффективным лечением и, в ряде случаев, создает почву для возникновения конфликтных ситуаций. При этом соединительно-тканные маркеры остаются без должного внимания.

Функциональное состояние жевательного аппарата у стоматологических больных недифференцированной ДСТ

Аномалии развития и вторичные изменения челюстно-лицевой области — нередкая особенность соединительно-тканной дисплазии. Они проявляются нарушениями структуры, формы, соотношений (зубов, зубных рядов, челюстей), нефизиологическим прикусом, анатомической и функциональной асимметрией, негармоничной эстетикой лица и улыбки. В большинстве случаев тяжесть недифференцированной ДСТ коррелирует со степенью выраженности зубочелюстных аномалий, которые отражают вариант развития и определяют состояние челюстно-лицевой области на донозологическом этапе. Достаточно часто патология прогрессирует незаметно и поначалу сопровождается скудной клинической картиной. Однако при внимательном обследовании у больных недифференцированной ДСТ молодого возраста на фоне зубочелюстных аномалий выявляются атрофические и воспалительные явления в пародонте, нарушения функции ВНЧС и жевательных мышц. По нашим данным, у стоматологических больных с ДСТ неблагоприятными функциональными признаками являются: горизонтальный тип жевательных движений, дистальный прикус; функциональная асимметрия, вторичный сниженный прикус, парафункции (нарушение глотания, непроизвольные движения челюсти), привычка стискивать зубы, бруксизм.

Эндокринный дисбаланс, перечисленные выше функциональные особенности, нарушения опорно-двигательного аппарата требуют дополнительных энергетических затрат для поддержания равновесия тела, способствуют развитию спазма жевательных мышц, парафункциям и нарушению функции ВНЧС, что необходимо учитывать при стоматологическом лечении. Возникновение синдрома дисфункции ВНЧС у больных ДСТ не все-

гда связано с нарушением прикуса. По нашим данным, степень тяжести клинических проявлений зубочелюстных аномалий коррелирует с состоянием опорно-двигательного аппарата в большей степени, чем с наличием синдрома дисфункции ВНЧС. В то же время, при выраженных проявлениях синдрома дисфункции ВНЧС на фоне патологии опорно-двигательного аппарата у больных недифференцированной ДСТ практически всегда выявляются изменения окклюзии различной степени выраженности. Приводим одно их наших клинических наблюдений.

Больной М., 21 год (рис. 7, 8). Жалобы на ограниченную, округлой формы безболезненную уплотненную припухлость нижней губы слева. Больной астенического телосложения, высокого роста. При клинико-инструментальном исследовании выявлены: малые аномалии развития сердца (пролапс митрального клапана), нарушения опорно-двигательного аппарата (кифосколиоз, воронкообразная деформация грудной клетки), патология желудочно-кишечного тракта (хронический гастродуоденит, недостаточность кардии), грыжа белой линии живота. В полости рта: аномалии прикуса и мягких тканей полости рта (уздечки языка, мелкое преддверье полости рта), готическое нёбо, генерализованный пародонтит, интактные зубные ряды (благоприятный уровень резистентности к кариесу). У данного больного аномалия прикуса на фоне неудовлетворительной гигиены полости рта и хронического пародонтита сопровождалась нефункциональными движениями нижней челюсти, хронической травмой (прикусыванием) нижней губы и образованием ретенционной кисты. Стоматологическое лечение заключалось в нормализации гигиены полости рта, хирургическом лечении ретенционной кисты слюнных желез, санации пародонта и ортодонтической терапии аномалии прикуса.

Дисфункция ВНЧС и жевательных мышц у больных с зубочелюстными аномалиями на фоне недифференцированной ДСТ

При остеопатическом обследовании 15 стоматологических больных молодого возраста с сохранившимися зубными рядами, дисфункцией **ВНЧС** и нарушениями опорно-двигательного аппарата выявлены изменения статико-биомеханических показателей. Это проявлялось ограничением подвижности ВНЧС и различных сегментов позвоночника. В результате стабилометрического исследования установлены изменения коэффициентов функции равновесия и смещение центра тяжести в фронто-сагиттальном направлении. Сочетание дисфункции **ВНЧС**, нарушений опорно-двигательного аппарата на фоне недифференцированной ДСТ создает дополнительные клинические трудности, так как даже незначительное нарушение прикуса зачастую сопровождается нарастанием клинических проявлений синдрома дисфункции ВНЧС. У большинства обследованных больных характерным является дебют синдрома дисфункции ВНЧС на фоне зубочелюстных аномалий, прорезывания третьих моляров, снижения прикуса по причине стираемости твердых тканей зубов или наличия большого количества пломб из композиционного материала на боковых зубах, завышения прикуса на пломбе, в результате стресса или некорректного удаления зубов.

Комплексная диагностика и динамическое наблюдение показывают, что морфологические и функциональные нарушения жевательного аппарата, неблагоприятный соматический статус обсуждаемых больных требуют комплексного подхода, включающего функциональное стоматологическое и остеопатическое лечение, миогимнастику, специальный комплекс лечебной физкультуры и, при наличии показаний, — метаболическую терапию.

Функциональные особенности жевательного аппарата больных синдромом дисфункции ВНЧС на фоне недифференцированной ДСТ

Характерным проявлением соединительно-тканной дисплазии в челюстно-лицевой области является синдром ВНЧС, который нередко проявляется вывихами и дислокацией суставного диска, двусторонним повреждением капсулярно-связочного аппарата и биламинарной зоны. Синдром дисфункции ВНЧС сопровождается осложнениями в виде повреждений суставных поверхностей, диска, ограничением открывания рта, болевым синдромом. В подавляющем большинстве у больных с ДСТ и синдромом дисфункции ВНЧС выявляются нарушения прикуса вне зависимости от количества зубов. По мере утраты зубов, наличия несостоятельных ортопедических конструкций и просто с возрастом тяжесть клинических проявлений синдрома дисфункции ВНЧС усугубляется и требует длительного лечения. Наличие ДСТ у пациентов с внутренними нарушениями элементов ВНЧС обуславливает более тяжелое течение, развитие ранних осложнений. Синдром дисфункции ВНЧС, нарушения прикуса на фоне нестабильности шейного, пояснично-крестцового, отделов позвоночника и метаболического дисбаланса сопровождаются нарушением функционирования мышц, допплерографическими признаками нарушений церебральной гемодинамики. На

рис. 9 представлена ортопантомография больной О., 54 лет, с синдромом болевой дисфункции ВНЧС. Жалобы на ограничение открывания рта, боли в области ВНЧС слева, асимметрию лица. Соматический статус: кардиальные, кожные скелетные проявления недифференцированной ДСТ, выраженный остеопороз. Стоматологический статус: комплексная стоматологическая патология, с преимущественным поражением пародонта и ВНЧС, частичной утратой зубов.

Особенности функционального статуса больных с заболеваниями пародонта на фоне недифференцированной ДСТ. При функциональной диагностике состояния прикуса и оценке движений нижней челюсти 23 больных (средний возраст которых составляет 30 лет) с заболеваниями пародонта различной степени тяжести на фоне недифференцированной ДСТ выявлены окклюзионные, суставные, мышечные признаки функциональных нарушений, преимущественно горизонтальные жевательные движения с тенденцией дистального смещения нижней челюсти. Эти особенности способствуют возникновению перегрузок, отрицательно влияющих на ослабленный пародонт и микроциркуляцию, функционирование мышц и ВНЧС. В результате прогрессирования патологического процесса в пародонте наблюдается изменение прикуса, утрачивается устойчивое соотношение челюстей при максимальном смыкании зубов. Степень тяжести дистрофических и воспалительных заболеваний пародонта во многом определяется характером течения соединительно-тканной дисплазии, возрастом, локальными и общими патогенетическими факторами. В ряду прочих к локальным травмирующим факторам относят: мелкое преддверье полости рта, аномалии прикрепления уздечек губ, языка, тяжей слизистой оболочки полости рта, неудовлетворительную гигиену полости рта, в особенности у больных с неблагоприятными уровнями резистентности к кариесу, зубочелюстные аномалии, утрату зубов. По функциональным параметрам даже при легкой степени тяжести заболеваний пародонта, сохранившихся зубных рядах и клинической ремиссии у больных недифференцированной ДСТ определяются нефизиологические соотношения челюстей.

Особенностью пародонтологического статуса обследованных больных является различный характер течения заболеваний пародонта, определяющийся многими факторами. У большинства обследуемых пациентов наблюдались дистрофические формы заболеваний пародонта разной степени тяжести, осложненные воспалением. Заболевание характеризовалось прогредиентным течением. В значительном количестве клинических наблюдений пародонтоз легкой и средней степеней тяжести отличался скрытым течением и являлся рентгенологической находкой у больных молодого возраста с зубочелюстными аномалиями.

Приводим клиническое наблюдение.

У больного Н., 17 лет (рис. 10), с тяжелым течением недифференцированной ДСТ, преимущественным поражением сердечно-сосудистой системы и скелета, выраженным остеопорозом, жалобы стоматологического характера отсутствовали. Однако при стоматологическом обследовании выявлены: аномалия прикуса и мягких тканей, изменения языка, некариозные поражения, патологическая стираемость, гиперестезия зубов, нарушение функции ВНЧС (аускультативный щелчок слева, незначительная клиническая девиация). Клинически и рентгенологически установлен пародонтоз средней степени тяжести.

У большинства стоматологических больных с недифференцированной ДСТ пародонтоз протекает на фоне генерализованной остеопении или остеопороза, характеризуется затяжным течением, осложняется воспалением, резистентным к лечебным мероприятиям, а каждое обострение нередко сопровождается удалением зубов. Данное положение иллюстрирует приведенный ниже клинический пример.

Больной Ш., 36 лет, с недифференцированной ДСТ, генерализованным остеопорозом. Предъявляет жалобы на непроизвольное сжатие челюстей во время сна, одностороннее жевание, переломы зубов, сколы металлокерамических коронок, неоднократные поломки ортопедических конструкций. Стоматологический статус: истирание зубов, образование трещин, сопровождающееся воспалением окружающей десны, образованием абсцессов и удалением зубов. За последний год в результате удаления 7 зубов сформировались дефекты зубных рядов. В связи с односторонним жеванием, бруксизмом — вторичное снижение прикуса. Неравномерная функциональная нагрузка сопровождалась нарушением микроциркуляции. Данному больному требуется длительное комплексное лечение.

Таким образом, исходное состояние соединительно-тканных образований челюстно-лицевой области при недифференцированной ДСТ характеризуется структурными и функциональными нарушениями, которые с учетом системной фоновой

патологии существенно затрудняют ортопедическое лечение. Наш опыт свидетельствует, что даже при отсутствии жалоб больные соединительно-тканной дисплазией должны находиться под наблюдением врача-стоматолога, так как нередко нуждаются в комплексном специализированном лечении.

Литература

1. *Барашнев Ю. И., Бахарев В. А., Новиков П. В.* Диагностика и лечение врожденных и наследственных заболеваний у детей. — М.: Триада-Х, 2004. — 560 с.
2. *Бочков Н. П.* Клиническая генетика: Учебник. — 3-е изд. испр. и доп. — М.: Гэотар-Мед, 2004. — 480 с.
3. *Виноградова Т. В.* Атлас по стоматологическим заболеваниям у детей: Учебное пособие / Т. Ф. Виноградова. — М.: МЕД пресс-информ, 2007. — 168 с.
4. *Григорович Э. Ш.* Морфофункциональная характеристика органов и тканей полости рта у лиц с недифференцированной дисплазией соединительной ткани: Автореф. дисс. ... канд. мед. наук. — Омск, 2003. — 22 с.
5. *Грошиков М. И.* Некариозные поражения тканей зуба. — М., 1985. — 174 с.
6. *Каринчи Ф., Олейник Н., Педжиато А. с соавт.* Генетическике аспекты формирования врожденных расщелин верхней губы и нёба: клинические данные. Сообщение 3 // Одеський медичний журнал. — 2006. — № 1 (93). — С. 4–6.
7. *Курляндский В. Ю.* Зубочелюстные аномалии и методы их лечения. Ортодонтия. — М.: Медицина, 1957.
8. *МакДональд Р. Е., Эйвери Д. Р., Хардсфилд Д. К.* Пороки развития зубов и органов полости рта // Стоматология детей и подростков: пер. с англ. / Под ред. Р. Е. МакДональда, Д. Р. Эйвери. — М.: Медицинское информационное агентство, 2003. — С. 115–154
9. *Орлова Н. С., Леонова Л. Е., Гущина Н. В.* Антропометрические особенности лица и челюстей при синдроме дисплазии соединительной ткани // Сб. тезисов докладов научной сессии ПГМА. — Пермь, 2000. — С. 77.
10. Руководство по ортодонтии / Под ред. Ф. Я. Хорошилкиной. — 2-е изд., перераб. и доп. — М.: Медицина, 1999. — 800 с.
11. *Самойлов К. О., Шкурупий В. А., Верещагина Г. Н.* Цитоморфологические аспекты хронического катарального гингивита при дисплазии соединительной ткани. — Новосибирск: НГМА, 2000. — 176 с.
12. *Сулимов А. Ф., Савченко Р. К., Григорович Э. Ш.* Дисплазия соединительной ткани в стоматологии и челюстно-лицевой хирургии. — М.: Медицинская книга, 2004. — 134 с.
13. *Федоров Ю. А., Дрожжина В. А.* Некариозные поражения // Стоматология: учебник для медицинских вузов и последипломной подготовки специалистов / Под ред. В. А. Козлова. — СПб.: СпецЛит, 2003. — С. 101–156.
14. van *den Boogaard M. J., Dorland M., Beemer F. A., van Amstel H. K.* MSX1 multaneus is associated with orofacial clefting and tooth agenesis in humans // Nat Genet. — 2000. — Vol. 24, № 4. — P. 342
15. *Braybrook C., Doudney K., Marcano A. C. et al.* The T-box transcription Factor gene TBX22 is mutated in X-linked cleft palate and ankylossia // Nat Genet. — 2001. — Vol. 29, № 2. — P. 179–83.
16. *Bumann A., Lotzmann U.* Diagnosen und Klassificationen: Angeborene Fehlbidungen und Syndrome // Funktiondiagnostik und Therapieprinzipien / Hrsg.: K. H. Ratenitschak, H. F. Wolf. — Stuttgard, New York thieme, (Farbatlanten der Zahnmedizin Bd 12), 2000. — P. 274.
17. *Dechlow P. C., Carlson D. S.* Development of mandibular Form Phylogeny, Ontogeny, and Function // Science and Practice of occlusion / Ed. By McNeill C. et al. — Chicago, 1997. — P. 9–16.
18. *Gorlin R. J., Cochen M. M. Jr., Levin L. S.* Syndromes of the head and neck. — 3 ed. — New York: Oxford University Press, 1990 — 641 p.
19. *Hursey R. J. Jr and others.* Dentinogenesis imperfecta in a racial isolate with multiple hereditary defects // Oral Surg. — 1956. — Vol. 9. — P. 641–658
20. *Knox J.* Этиология скелетных диспропорций // Окклюзия и клиническая практика / Под ред. И. Клинеберга, Р. Джагера; пер. с англ. О. Н. Лукинской. Под общ. ред. М. М. Антоника. — М.: МЕДпресс-информ, 2006. — С. 48–49.
21. *Laird G. S.* Congenial anodontia // JADA. — 1955. — Vol. 51. — 722 p
22. *Sarnat B. G., Schour I.* Enamel hypoplasia (chronologic enamel aplasia) in relation to systemic disease: a chronologic, morphologic, and etiologic classification // JADA. — 1998. — Vol. 29. — P. 36–40.
23. *Schimmelpfennig C. B., McDonald R. E.* Enameland dentin aplasia: report of a case // Oral Surg. — 1990. — Vol. 6. — P. 1444–1449.
24. *Seow W. K. and others.* Mineral deficiency in the pathgenesis of emanel hypoplasia in prematurely born, very low birthweight children // Pediatr. Dent. — 1989. — Vol. 11. — P. 297–302
25. *Shields S. D., Bixler D., El-Kafrawy A. M.* A proposal classification for heritable human dentin defects with a description of a new entity // Arch Oral Biol. — 1973. — Vol. 18. — P. 543–554.
26. *Vastardis H., Karinbux N., Gutha S. Seidman S. W.* A human MSX1 homeodomian missense mutationcause selective tooth agenesis // Nature Genet. — 1996. — Vol. 13. — P. 417–421.
27. *Witkop C. J.* Jr Agenesis of succedaneous teeth: an expression of the homozygous state of the gene for the pegged or missins maxillary lateral incisor trait // AM J. Med Genet. — 1987. — Vol. 26. — P. 431–436.

Глава 3

ДИСПЛАЗИЯ СОЕДИНИТЕЛЬНОЙ ТКАН В КАРДИОЛОГИИ

В этой главе мы остановимся на наследственных ДСТ с сердечно-сосудистой патологией; опишем молекулярно-генетические основы некоторых моногенных форм кардиомиопатий, нарушений сердечного ритма и проводимости, нередко сопровождающих соединительно-тканную дисплазию. Кроме того, обсудим принципиальные подходы к поиску генетических факторов риска, предрасполагающих к развитию широкораспространенной мультифакториальной патологии, такой как атеросклероз, артериальная гипертензия, ишемическая болезнь сердца и инфаркт миокарда. В заключительной части будет представлена подробная характеристика малых аномалий сердца у детей и подростков с недифференцированной ДСТ.

3.1. МОНОГЕННЫЕ ФОРМЫ ДИСПЛАЗИИ СОЕДИНИТЕЛЬНОЙ ТКАНИ С СЕРДЕЧНО-СОСУДИСТОЙ ПАТОЛОГИЕЙ

Пролапс митрального и других клапанов сердца является одним из клинических проявлений различных форм несовершенного остеогенеза, синдрома Стиклера I типа, классической, артериальной и кардиальной форм синдрома Элерса–Данло. Все эти заболевания обусловлены мутациями в различных генах коллагенов I, II, III и V типов. *Перикардит* входит в структуру синдрома камптодактилия-артропатия-соха vara-перикардит, обусловленного мутациями в гене протеогликана-4 хондроцитов артикулярного хряща. *К диоваскулярная недостаточность* сопутств различным клиническим вариантам мукополис ридоза.

Наследственные ДСТ, обусловленные гене ческими дефектами микрофибриллярных бел внеклеточного матрикса, часто сопровождаю кардиологическими нарушениями. Прежде все это относится к синдрому Марфана I типа и лельным марфаноподобным заболеваниям, о словленным мутациями в гене фибриллина 1 коровом компоненте микрофибрилл эластичес волокон. Для этих заболеваний характерны *п лапс митрального клапана, дилатация расслоение аорты,* а также *сосудистые ан ризмы*. При эхокардиографическом обследова подобные кардиоваскулярные аномалии выявля ся примерно у трети больных *синдромом Марф на*. Сходная клиническая картина наблюдается при *синдроме Марфана II типа*, обусловленн мутациями в гене одного из рецепторов трансф мирующих факторов роста бета. Аллельным ва антом этого заболевания является расслаивающа ся аневризма грудного отдела аорты, а мутации гене другого рецептора трансформирующих ф торов роста бета обнаруживаются у больных си дромом *аневризмы аорты Лоеса-Диетза*. Пе вичная легочная гипертензия — кардиоваскуля ное заболевание, обусловленное множественн окклюзией мелких легочных артерий с последу щей недостаточностью правого желудочка серд



Рис. 1. Гиподонтия (гиподентия) 12, 22 зубов (постоянных латеральных резцов верхней челюсти), диастема, тремы у больной К., 25 лет, с недифференцированной ДСТ



Рис. 2. Больной П., 29 лет, с недифференцированной ДСТ. Аномалия величины (микродентия), формы, структуры (пигментированные точечные вдавления на эмали) 12 зуба, скученность зубов нижней челюсти, нарушения прикуса, генерализованный пародонтит легкой степени тяжести



Рис. 3. Больной Б., 15 лет, с недифференцированной ДСТ. Открытый прикус в переднем и боковом (слева) отделах. Отсутствие физиологической стертости эмали, сохранение фестончатости режущего края постоянных резцов верхней челюсти с момента прорезывания



Рис. 4. Гиподонтия (отсутствует 24-й зуб — постоянный первый премоляр слева, на его месте располагался молочный зуб, удаленный перед ортодонтическим лечением), патология прикуса и мягких тканей (аномалия прикрепления и дополнительные тяжи слизистой оболочки полости рта)



Рис. 5. Короткая и мощная уздечка языка

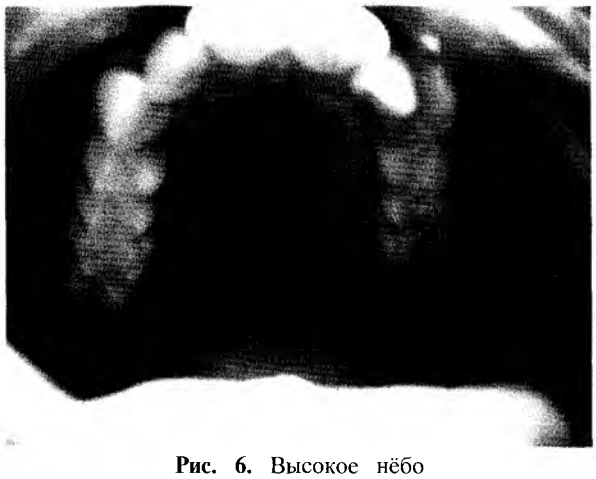

Рис. 6. Высокое нёбо



Рис. 7. Больной Ж., 25 лет, с недифференцированной ДСТ. Дистальный прикус, глубокое резцовое перекрытие, мелкое преддверие нижней челюсти, неудовлетворительная гигиена полости рта, генерализованный пародонтит легкой степени



Рис. 8. Тот же больной. В результате ано са и неудовлетворительной гигиены полости валась ретенционная киста слюнных



Рис. 9. Ортопантомография больной О., 54 лет, с недифференцированной ДСТ. При стоматологическом обследовании выявлены: синдром болевой дисфункции и артрозо-артрит ВНЧС, хронический периодонтит, дефекты и деформация зубных рядов, пародонтоз тяжелой степени



Рис. 10. Больной Н., 17 лет, с генерализова теопорозом, сочетанной соматической патол фоне недифференцированной ДСТ. Аномалия диастема, обусловленная низким прикреплени верхней губы, мелкое преддверие полости р челюсти, пародонтоз легкой степени тяжести логически), благоприятный уровень резистентно к кариесу



Рис. 11. Больной С., 27 лет, с недифференцированной ДСТ. Множественный осложненный кариес (неблагоприятный уровень резистентности), дефект зубного ряда верхней челюсти, генерализованный пародонтит средней степени тяжести

развивается вследствие мутаций в гене рецептора 1 морфогенетических белков (BMPR1).

Генетические дефекты эластина — мажорного белка эластических волокон — приводят к клинике надклапанного стеноза аорты, часто сочетающегося со стенозом легочной артерии. Подобные аномалии характерны для *синдромов Вильямса-Бурена и Эйзенберга*. Аллельный вариант этих заболеваний — аутосомно-рецессивный синдром «вялой кожи» (cutis laxa), клиническими проявлениями которого являются, в частности, пролапсы митрального и трикуспидального клапанов, а также умеренное расширение восходящего отдела аорты. Сходная клиника синдрома «вялой кожи» наблюдается и при мутациях в гене фибулина 5 — микрофибриллярного белка, располагающегося вдоль поверхности эластических волокон. Тяжелые аномалии сердечно-сосудистой системы, приводящие к неонатальной гибели ребенка, наблюдаются при другом генетическом варианте *cutis laxa*, сочетающимся *с марфаноидным фенотипом*. При этом заболевании в базальных мембранах капилляров и других сосудов отсутствуют ламинин 1 и фибронектин.

Сердечная недостаточность наблюдается и при наследственных дисплазиях сосудов, таких как *болезнь Ослера-Рендю-Вебера*. Различные генетические варианты этого заболевания обусловлены мутациями в гене эндотелиального мембранного гликопротеина эндоглина, являющегося одним из компонентов рецепторной системы Tgfβ, и серин/треонин-киназного рецептора активина, соответственно.

3.2. МОНОГЕННЫЕ КАРДИОМИОПАТИИ И АРИТМИИ

Сердечно-сосудистая патология входит в структуру сотен наследственных синдромов. Их описание далеко выходит за рамки настоящего издания. Остановимся только на тех кардиологических наследственных болезнях, ранняя диагностика которых очень важна, так как именно они могут явиться причинами внезапной смерти в молодом возрасте. Так, ретроспективный анализ 387 внезапно погибших молодых атлетов показал, что в 102 случаях (26,4%) причиной смерти явилась гипертрофическая кардиомиопатия, в 53 (13,7%) — аномалии коронарной артерии, в 12 (3,1%) — разрыв аневризмы аорты при синдроме Марфана, в 11 (2,8%) — аритмогенная кардиомиопатия правого желудочка и в 3 (0,8%) — синдром длинного QT (Maron, 2003).

В последние годы произошел огромный прогресс в понимании молекулярных механизмов этиологии и патогенеза наследственных кардиомиопатий и аритмий. Эти заболевания вряд ли могут быть отнесены к ДСТ. Однако их значение в кардиологической практике трудно переоценить. Поэтому мы решили представить краткий обзор молекулярно-генетических основ моногенных форм гипертрофической и дилатационной кардиомиопатии, аритмогенной дисплазии правого желудочка и синдрома длинного QT. Полагаем, что знание этой патологии чрезвычайно важно для практической деятельности врачей-кардиологов, а изложение данного материала в этой главе вполне логично, ибо синдром внезапной смерти у лиц молодого возраста в большинстве случаев обусловлен соединительно-тканной дисплазией (Викторова и др., 2004).

Кардиомиопатии. Разнообразие моногенных кардиомиопатий очень велико (Seidman, 2001), однако их клиническая классификация достаточно проста. Выделяют две основные формы — гипертрофическую и дилатационную. Общим, свойством генов, дефектных при кардиомиопатиях, является их экспрессия в сердечной мышце. Поскольку многие подобные гены экспрессируются также в скелетных мышцах, наборы генов, мутантных при различных наследственных вариантах кардиомиопатий и скелетных миопатий, в значительной степени перекрываются. Кроме того, многие формы наследственных кардиомиопатий сопровождаются слабостью скелетных мышц, и, наоборот, многие моногенные варианты миодистрофий и миопатий сочетаются с кардиомиопатиями.

Гипертрофическая кардиомиопатия. Первыми проявлениями наследственной желудочковой гипертрофии являются пресистолический ритм галопа и признаки гипертрофии левого желудочка на ЭКГ. Прогрессирующая обструкция оттока крови из полости левого желудочка может приводить к трепетанию предсердий, остановке сердца и синдрому внезапной смерти. Морфологически выделяют 4 типа гипертрофической кардиомиопатии: 1 — гипертрофия переднего сегмента межжелудочковой перегородки; 2 — гипертрофия переднего и заднего сегментов межжелудочковой перегородки; 3 — гипертрофия межжелудочковой перегородки и прилегающей части стенки левого желудочка; 4 — гипертрофия заднего сегмента межжелудочковой перегородки, переднелатерального отдела стенки или апикальной части желу-

дочка, так называемая апикальная гипертрофическая кардиомиопатия.

По некоторым оценкам ежегодный риск внезапной смерти у больных гипертрофической кардиомиопатией составляет 4–6% (Watkins et al., 1992). Основной причиной летального исхода является тахикардия или фибрилляция желудочков. Факторами, увеличивающими риск острых сердечно-сосудистых осложнений при гипертрофической кардиомиопатии, являются: отягощенность семейного анамнеза по случаям внезапной смерти, рецидивирующие обморочные состояния, желудочковая тахикардия, выраженная гипертрофия левого желудочка (более чем 3 см), повышение градиента давления в левом желудочке более 30 мм рт. столба и падение давления при физических нагрузках (Cannon, 2003).

В 45% случаев гипертрофическая кардиомиопатия носит идиопатический характер. Для моногенных форм заболевания, наследующихся, главным образом, по аутосомно-доминантному типу, характерна выраженная генетическая гетерогенность. Молекулярно-генетические основы моногенных гипертрофических кардиомиопатий суммированы в таблице 3.1.

Не менее пяти наследственных форм заболевания обусловлены мутациями в генах тяжелых и легких цепей миозина. У позвоночных миозины состоят из двух тяжелых цепей с м. в. около 200 кД и четырех легких цепей с м. в. около 20кД. Тяжелые цепи подразделяются на альфа- и бета-типы, легкие — на регуляторные или фосфорилируемые, MLC2-типа и щелочные или нефосфорилируемые — типа MLC1 и MLC3. Для каждых типов тяжелых и легких цепей миозинов существуют различные изоформы, избирательно экспрессирующиеся в специфических тканях.

Почти в половине случаев у больных с моногенными формами гипертрофической кардиомиопатии 1 типа обнаруживаются гетерозиготные мутации в структурном гене тяжелой цепи кардиального бета-миозина — MYH7 (McKusick, http://www.ncbi.nlm.nih.gov /OMIM/). Ген MYH7 активно экспрессируется в сердечной и скелетных мышцах в позднем эмбриогенезе, а у взрослых — в ответ на физические стрессы или под воздействием тиреоидного гормона. Показано, что характер мутаций влияет на риск кардиоваскулярных осложнений и длительность жизни пациентов. Так, у больных с миссенс-мутацией V606M продолжительность жизни не нарушена, тогда как около половины пациентов с мутацией R453C погибают в возрасте до 40 лет. Такие примеры не являются единичными (Anan et al., 1994). При одно из форм гипертрофической кардиомиопатии, полу чившей название дигенной, одновременно был выявлены мутации в гене MYH7 и в гене MYLK кардиальной пептид-киназы, участвующей в фо форилировании легкой регуляторной цепи миози на (Davis et al., 2001).

Мутации в гене тяжелой цепи кардиальног альфа-миозина — MYH6, преимущественно эк прессирующегося у взрослых, обнаружены у бол ных гипертрофической кардиомиопатией, дебют рующей в позднем возрасте (Niimura et al., 2002 Аллельным вариантом заболевания является пер городочный септальный дефект (Ching et a 2005).

У пациентов с необычной формой гипертроф ческой кардиомиопатии, затрагивающей средню часть левого желудочка, найдены гетерозиготн миссенс-мутации в генах легких цепей кардиал но-скелетного миозина, причем как в регулято ной, так и в щелочной — MYL2 и MYL3 (Poett et al., 1996).

Апикальная гипертрофическая кардиомиопат 4 типа (японская), характеризующаяся гигантск негативной Т-волной на ЭКГ, связана с присут вием мутаций в гене миозин-связывающего бел С — MYBPC3 (Watkins et al., 1995, Bonne et a 1995) Этот белок занимает поперечное положен в А-дисках кардиальных саркамеров, связывая желые цепи миозина в толстых филаментах и тин в эластических филаментах. Фосфорилиро ние миозин-связывающего белка С оказывает м дулирующее влияние на функцию сокращени Открытию связи между мутациями гена MYBP и гипертрофической кардиомиопатией 4 типа сп собствовало описание больного синдромом Хо та-Орама, у которого наряду с перегородочны септальным дефектом и патологией кистей набл далась гипертрофическая кардиомиопатия, разви шаяся в течение первого года жизни (Kullmann al., 1993). Оказалось, что этот пациент являет носителем реципрокной транслокации между хр мосомами 1 и 11 с точками разрыва в облас 1p13, где локализован ген TBX5, ответственн за синдром Холта-Орама (см. табл. 7.4 части I) 11q13 — областью локализации гена MYBP(Все мутации в гене MYBPC3, идентифициров ные у больных гипертрофической кардиомиопа ей 4 типа, либо нарушают процесс сплайсин либо являются небольшими структурными пе стройками. Миссенс-мутации в гене MYBP были обнаружены при другой форме гипертро ческой кардиомиопатии с поздним дебютом за

Таблица 3.1

Моногенные гипертрофические кардиомиопатии и их аллельные варианты

Нозологическая форма, OMIM	Ген, локус	Белок, функция
Кардиомиопатия, гипертрофическая, 1; CMH1; 160760	MYH7 14q12	β-миозин, тяжелая цепь, кардиальный, преимущественно экспрессирующийся в мышечных волокнах I типа с медленной проводимостью
Кардиомиопатия, дилатационная 1S		
Кардиомиопатия, гипертрофическая, срединновентрикулярная, дигенная; 606566	MYLK2 20q13.3	пептид-киназа легкой цепи миозина, кардиальная
Кардиомиопатия, гипертрофическая, с поздним дебютом; 160710	MYH6 14q12	α-миозин, тяжелая цепь, кардиальный
Дефект межпредсердной перегородки, 3; 108800		
Кардиомиопатия, гипертрофическая, 8; CMH8; 608751	MYL3 3p; MYL2 2q32.1–qter	легкие цепи кардиально-скелетного миозина, (1) щелочная, вентрикулярная, 1 и 3 типа и (2) регуляторная, 2 типа
Кардиомиопатия, гипертрофическая, 4; CMH4; 115197	MYBPC3 11p11.2	миозин-связывающий белок С, кардиальный
Кардиомиопатия, гипертрофическая, с поздним дебютом		
Кардиомиопатия, дилатационная; 600958		
Кардиомиопатия, гипертрофическая, 9; CMH9; 188840	TTN 2q24.3	титин или коннектин — гигантский белок, занимающий половину саркомера между Z- и M-слоями
Кардиомиопатия, дилатационная, 1G; CMD1G; 604145		
Кардиомиопатия, гипертрофическая, 3; CMH3; 115196	TPM1	тропомиозин 1 — главный белковый компонент латеральных Z-дисков
Кардиомиопатия, гипертрофическая, 2; CMH2; 115195	TNNT2 1q32	тропонин Т2 — член Ca^{+}-зависимого тропонинового комплекса, взаимодействующего с тропомиозиновым димером саркомера
Кардиомиопатия, дилатационная, 1D; CMD1D; 601494		
Кардиомиопатия, гипертрофическая, 7; CMH7; 191044	TNNI3 19q13.4	тропонин I, изоформа 3, экспрессирующаяся в сердечной мышце
Кардиомиопатия, семейная, рестриктивная; RCM; 115210		
Кардиомиопатия, гипертрофическая; 192600	ACTC 15q14	α-актин, гладкомышечный, кардиальный, основной белковый компонент тонких филамент саркомера
Кардиомиопатия, дилатационная, идиопатическая; CMD1R; 115200		
Кардиомиопатия, гипертрофическая, семейная, с синдромом Вольфа-Паркинсона-Вайта; 600858	PRKAG2 7q36, 7q3	АМФ-активируемая протеинкиназа, регуляторная субъединица-2
Кардиомиопатия, гипертрофическая; 590035	MTTG мтДНК	митохондриальная глициновая тРНК
Кардиомиопатия, гипертрофическая; 590045	MTTI мтДНК	митохондриальная изолейциновая тРНК

левания, в среднем, в возрасте 60,2 ± 8,9 лет (Niimura et al., 2002).

Пять других генетических форм гипертрофической кардиомиопатии ассоциированы с мутациями в генах структурных белков саркомера. Мутации в гене титина — гигантском белке, занимающем половину саркомера между Z- и M-слоями, идентифицированы у больных гипертрофической кардиомиопатией, получившей название формы 9. Наряду с 112 Ig-подобными и 132 фибронектин III-подобными доменами, а также PEVK-доменом, играющим сигнальную роль в ориентации другого структурного белка саркомера — небулина, титин содержит кардио-специфичный домен N2-B. Дефекты в этом домене и приводят к гипертрофической кардиомиопатии 9 типа.

При гипертрофической кардиомиопатии 3 типа дефектным оказывается ген тропомиозина 1 —

главного белкового компонента латеральных Z-дисков. Формы 2 и 7 заболевания обусловлены мутациями в генах тропонинов T2 и I соответственно. Тропонины являются членами Ca^{+}-зависимых комплексов, взаимодействующих с тропомиозиновым димером саркомера. Очень редкая форма гипертрофической кардиомиопатии ассоциирована со специфическими мутациями в гене кардиального гладкомышечного α-актина — основного белкового компонента тонких филамент саркомера.

Таким образом, при моногенных формах гипертрофической кардиомиопатии чаще всего дефектными оказываются структурные белки, ассоциированные с саркомерами. Однако на этом генетическая гетерогенность гипертрофической кардиомиопатии не ограничивается. Другие генетические системы могут быть дефектными при сочетании гипертрофической кардиомиопатии с какими-то иными аномалиями, например, синдромом Вольфа-Паркинсона-Уайта. Две формы гипертрофической кардиомиопатии обусловлены мутациями в митохондриальных генах тРНК. Кроме того, для некоторых генетических форм заболевания гены картированы, но еще не идентифицированы.

Дилатационная кардиомиопатия, характеризующаяся дилатацией сердца и снижением систолической функции, представляет собой гетерогенную группу заболеваний, включающую как наследственные, так и приобретенные варианты. Заболевание протекает настолько тяжело, что часто служит первичным показанием для трансплантации сердца. Частота дилатационной кардиомиопатии, в среднем, составляет 3–4 случая на 10 000 населения. В США по этой причине ежегодно погибают около 10 000 человек. Болезнь может развиться вследствие перенесенных миокардитов, нарушения функции коронарных артерий, на фоне некоторых системных заболеваний или действия сердечных токсинов. К примеру, энтеровирусы, в частности вирусы Коксаки, способны индуцировать дилатационную кардиомиопатию. Около половины всех случаев заболевания — это идиопатические варианты, при которых перечисленные выше этиологические факторы исключены. Среди них семейные формы составляют от 20 до 25%. Чаще всего, моногенные формы заболевания наследуются по аутосомно-доминантному типу с неполной пенетрантностью, зависящей от возраста. В более редких случаях наблюдается Х-сцепленный характер наследования. Описаны также очень редкие аутосомно-рецессивные варианты. Моногенные формы дилатационной кардиомиопатии характеризуются ранним дебютом, обычно во второй-третьей декаде жизни, и тяжелым течением, часто заканчивающимся внезапным летальным исходом. Наиболее тяжело протекают врожденные и детские формы заболевания.

Разнообразие генетических вариантов дилатационной кардиомиопатии более велико по сравнению с гипертрофической кардиомиопатией. Кроме того, дилатационная кардиомиопатия входит в структуру симптомокомплексов нескольких десятков различных наследственных синдромов. Некоторые варианты дилатационной и гипертрофической кардиомиопатии аллельны друг другу. Это относится, в частности, к тяжелой форме дилатационной кардиомиопатии 1S, часто сопровождающейся сердечной недостаточностью, тромбозом коронарных артерий и внезапной смертью, обусловленной специфическими мутациями в гене MYH7 — таблица 3.1 (Kamisago et al., 2000; Daehmlow et al., 2002). У некоторых пациентов с дилатационной кардиомиопатией найдены мутации в гене кардиального миозин-связывающего белка С (Daehmlow et al., 2002). Мутации в гене титина чаще приводят к клинике не гипертрофической, а дилатационной кардиомиопатии 1G, характеризующейся ранним дебютом, расширением полости желудочков в подростковом возрасте и остановкой сердца в третьей декаде жизни (Gerull et al., 2002). В каждом из генов тропонинов T2 и I соответственно найдены мутации у больных дилатационной кардиомиопатией 1D с синдромом внезапной смерти и рестриктивной формой диастолической дисфункции, расширением предсердий без дилатации желудочков (Kamisago et al., 2000; Mogensen et al., 2003). У больных изолированной дилатационной кардиомиопатией 1R найдены мутации в гене α-актина (Olson et al., 1998).

В табл. 3.2 представлена краткая молекулярно-генетическая характеристика наследственных дилатационных кардиомиопатий, не являющихся аллельными вариантами гипертрофических кардиомиопатий.

Титин взаимодействует со многими саркомерными белками, в частности, с телетонином и высоко консервативным белком Z-дисков саркомера сердечной мышцы, кодируемым геном CSRP3. Дефектная работа каждого их этих белков, обусловленная мутациями в соответствующих генах, также приводит к клинике дилатационной кардиомиопатии 1N и 1M типов соответственно (Mogensen et al., 2000; Knoll et al., 2002). В последнем случае у больных наблюдаются дилатация полостей и истончение стенок желудочков, снижение сок-

Таблица 3.2

Моногенная дилатационная кардиомиопатия

Нозологическая форма, OMIM	Ген, локус	Белок, функция
Кардиомиопатия, дилатационная, 1N; CMD1N; 607487	TCAP 17q12.	телетонин — субстрат титина, саркомерный 19-кД белок, располагающийся в Z-дисках сердечной и поперечно-полосатых мышц
Кардиомиопатия, дилатационная, 1M; CMD1M; 607482	CSRP3 11p15.1	высоко консервативный белок Z-дисков саркомера сердечной мышцы, взаимодействующий с титином и телетонином
Кардиомиопатия, дилатационная, 1I, CMD1I; 604765	DES 2q35	десмин — белок цитоскелета семейства промежуточных филамент, экспрессирующийся в гладких и кардиальных мышцах
Кардиомиопатия, дилатационная с некомпактизацией левого желудочка; CMD1C; 601493	LDB3 10q22.2–q23.3	белок, экспрессирующийся в сердечной и скелетных мышцах и взаимодействущий с белками цитоскелета, в частности, с альфа-актинином-2
Кардиомиопатия, дилатационная, X-сцепленная; XLCM; 302045	DMD Xp21.2	дистрофин — один из членов спектрин/α-актининового суперсемейства белков цитоскелета, связывающий F-актин с внеклеточным матриксом через дистрофин-ассоциированный комплекс белков
Кардиомиопатия, дилатационная, 1L, CMD1L; 606685	SGCD 5q33	δ-саркогликан — трансмембранный белок дистрофин-ассоциированного комплекса
Некомпактизация левого желудочка, изолированная; 604169 Некомпактизация левого желудочка с врожденными пороками сердца; 606617	DTNA 18q12.1–q12.2	α-дистробревин — дистрофин-родственный цитоплазматический белок дистрофин-ассоциированного комплекса
Кардиомиопатия, дилатационная, с шерстистостью волос и кератодермой, аутосомно-рецессивная; 605676 Аритмогенная дисплазия правого желудочка, семейная, 8, ARVD8; 607450	DSP 6p24	десмоплакин — мажорный белок десмосом — мембранных структур, участвующих в клеточной адгезии
Кардиомиопатия, дилатационная, с дефектом проводимости 1, 1A; CMD1A; 115200 Кардиомиопатия, дилатационная, с миопатией квадрицепсов; 607920	LMNA 1p11–q11	ламин A/C — относящийся к классу промежуточных филамент структурный белок ядерной ламины — фиброзного слоя, выстилающего внутреннюю ядерную мембрану и служащего каркасом для ядерной оболочки
Кардиомиопатия, дилатационная, 1T, CMD1T; 188380	TMPO 12q22	ламина-ассоциированный тимопоетин, взаимодействующий с ламином A/C
Кардиомиопатия, дилатационная 1U; CMD1U; 104311	PSEN1 14q24.3	пресинелины — белки ядерной мембраны, участвующие в организации и сегрегации хромосом; мутации в генах пресинелинов ассоциированы с ранними формами болезни Альцгеймера
Кардиомиопатия, дилатационная 1V; CMD1V; 600759	PSEN2 1q31–q42	
Кардиомиопатия, дилатационная и сердечная недостаточность, 1P; CMD1P; 172405	PLN 6q22.1	фосфоламбан — главный субстрат для цАМФ-зависимой протеинкиназы, ингибитор Ca(2+)-АТФазы саркоплазматического ретикулума сердечной мышцы
Кардиомиопатия, дилатационная, 1Q, с тахикардией желудочков; CMD1O; 608569	ABCC9 12p12.1	рецептор 2 сульфунилуразы (вещества, широко используемого при лечении неинсулин-зависимого диабета), SUR2A — субъединица АТФ-чувствительного K⁺-канала
Кардиомиопатия, дилатационная с сенсоневральной потерей слуха, 1J; CMD1J; 605362	EYA4 6q23–q24	транскрипционный ко-активатор, экспрессирующийся в сердечной мышце и улитке, гомолог продукта гена безглазия дрозофилы
Кардиомиопатия, дилатационная, 3A, X-сцепленная; CMD3A; 300069 Синдром Барса; 302060 Некомпактизация левого желудочка, семейная, изолированная, X-сцепленная; 300183	TAZ Xq28	тафаззин — альтернативно сплайсирующийся мембранно-ассоциированный белок с высоким уровнем экспрессии в сердечной и скелетных мышцах

тельной способности миокарда без признаков дилатационной кардиомиопатии.

Один из вариантов *идиопатической дилатационной кардиомиопатии — 1I* — вызван мутациями в гене десмина — белка цитоскелета, экспрессирующегося в гладких и кардиальных мышцах (Li et al., 1999). Другая форма *дилатационной кардиомиопатии — 1C*, часто сочетающаяся с некомпактизацией левого желудочка, обусловлена присутствием гетерозиготных миссенс-мутаций в гене LDB3 (Vatta et al., 2003). Продукт этого гена, экспрессирующийся в сердечной и скелетных мышцах, взаимодействует с белками цитоскелета, в частности, с альфа-актинином-2. Мутации в гене LDB3 идентифицированы также у пациентов с новой генетической формой миофибриллярной миопатии (Selcen, Engel, 2005).

Тяжелая *Х-сцепленная форма дилатационной кардиомиопатии*, дебютирующая в первой или во второй декаде жизни, обусловлена мутациями, затрагивающими промоторную область гена миодистрофии Дюшенна — DMD (Muntoni et al., 1993). При этом продукт гена DMD — дистрофин — в сердечной мышце полностью отсутствует, в то время как в скелетных мышцах он присутствует и вполне функционален. Это и приводит к клинике дилатационной кардиомиопатии без проявления признаков скелетной мышечной слабости. При отсутствии дистрофина разрушается трансмембранный комплекс дистрофин-ассоциированных белков, соединяющий цитоскелет клетки с внеклеточным матриксом. Мутации в гене, кодирующем один из белков этого комплекса — δ-саркогликан, также являются причиной развития *дилатационной кардиомиопатии типа* 1L (Tsubata et al., 2000). Заметим попутно, что разрушение дистрофинового комплекса, по-видимому, является одним из центральных звеньев в этиологии инфекционной дилатационной кардиомиопатии, вызванной вирусом Коксаки. Это предположение основано на том факте, что дистрофин является пока единственным идентифицированным субстратом для протеазы 2А этого вируса.

В отличие от гипертрофической кардиомиопатии, дилатационная форма заболевания связана не только с дефектами саркомерных или цитоскелетных белков миофибрилл. Два аллельных варианта этой патологии ассоциированы с мутациями в гене ламина А/С — структурного белка ядерной ламины, относящегося к классу промежуточных филамент. *Дилатационная кардиомиопатии 1А* сопровождается синусовой брадикардией, нарушением атриовентрикулярной проводимости и аритмиями (Fatkin et al., 1999). Более тяжелый вариант этой формы кардиомиопатии, включающий предсердно-желудочковые аритмии, предшествует развитию специфической миопатии квадрицепсов (Charniot et al., 2003). Интересно отметить, что та же самая мутация, которая вызывает последнее заболевание, ранее была обнаружена у пациента с медленно прогрессирующей конечностно-поясной миодистрофией 1В типа без контрактур и развивающимся с возрастом нарушением внутрижелудочковой проводимости. По-видимому, какие-то другие факторы определяют различия в фенотипическом проявлении этой мутации. Ламин А/С выполняет множество разнообразных функций в клетках, так что различные мутации в кодирующем его гене приводят к широкому спектру заболеваний, получивших общее название ламинопатий. Среди них наряду с дилатационной кардиомиопатией различные варианты мышечных дистрофий, включая аутосомно-рецессивную миодистрофию с контрактурами Эмери-Дрейфуса, липодистрофии, полинейропатии, мандибулоакральную дисплазию и несколько прогерических синдромов. Причиной развития еще одной тяжелой и достаточно редкой генетической формы *дилатационной кардиомиопатии, получившей обозначение 1Т*, являются мутации в гене ламина-ассоциированного тимопоетина — TMPO (Taylor et al., 2005). Одна их сплайсинговых изоформ этого белка взаимодействует с ламином А/С. Оказалось, что все идентифицированные у пациентов мутации затрагивают область контакта между двумя белками.

Очень тяжелая форма дилатационной кардиомиопатии с выраженной сердечной недостаточностью обусловлена мутациями в гене фосфоламбана — ключевого регулятора диастолической функции сердца (Schmitt et al., 2003). При этой форме заболевания средняя продолжительность жизни пациентов составляет 25,1 ± 12,7 лет. У больных в третьей декаде жизни нарастает увеличение размеров полостей сердца и снижение сократительной функции миокарда желудочков, приводящих в течение 5–10 лет после появления первых симптомов к остановке сердца. Еще одна тяжелая форма дилатационной кардиомиопатии, сопровождающаяся снижением сократительной способности миокарда и нарушением ритма сердца (1О), обусловлена мутациями в гене одной из субъединиц АТФ-чувствительного K^+-канала (Bienengraeber et al., 2004).

Причиной развития *дилатационной кардиомиопатии и сердечной недостаточности, со-*

четающейся с сенсоневральной тугоухостью (тип 1J), являются мутации в гене транскрипционного фактора, экспрессирующемся одновременно в сердечной мышце и улитке уха (Schonberger et al., 2005).

Дефектная работа мембранно-ассоциированного белка, избирательно экспрессирующегося в сердечной и скелетных мышцах, — тафаззина — ассоциирована с *врожденной Х-сцепленной дилатационной кардиомиопатией*, часто заканчивающейся внезапным летальным исходом в раннем детском возрасте (тип 3А), а также двумя аллельными заболеваниями — *синдромом Барса и семейной изолированной некомпактизацией левого желудочка* (D'Adamo et al., 1997; Bione et al., 1996; Bleyl et al., 1997). Клиническими проявлениями *синдрома Барса* являются миопатия, нанизм, нейтропения, органическая ацидурия, снижение уровня карнитина в сыворотке крови и митохондриальная дисфункция в сочетании с дилатационной кардиомиопатией. Некомпактизация левого желудочка проявляется его функциональной недостаточностью и аритмиями, ассоциированными с патогномоничными эхокардиографическими находками. Два других генетических аллельных вариантов некомпактизации левого желудочка с аутосомно-доминантным наследованием — изолированный и с врожденными пороками сердца — обусловлены мутациями в гене дистробревина — одного из дистрофин-ассоциированных белков (Ichida et al., 2001). Для этих заболеваний характерны гипертрофия левого желудочка, часто с дилатацией, и ухудшение систолической функции. В некоторых случаях в патологический процесс может быть вовлечен правый желудочек. При втором аллельном варианте заболевания эти нарушения сопровождаются врожденными аномалиями сердца, такими как межжелудочковый и межпредсердный септальные дефекты и стеноз легочной артерии.

Редкая аутосомно-рецессивная форма дилатационной кардиомиопатии, сочетающаяся с ладонно-подошвенной кератодермией, шерстистыми волосами и снижением мышечной сократимости, обусловлена мутациями в гене десмоплакина — мажорного белка десмосом (Norgett et al., 2000). При этой форме дилатационной кардиомиопатии также повышен риск развития застойной сердечной недостаточности и внезапной смерти. Аллельным вариантом этого заболевания является одна из генетических форм семейной аритмогенной дисплазии правого желудочка (Whittock et al., 2002).

В литературе имеются противоречивые данные в отношении связи *дилатационной кардиомиопатии с нарушением проводимости и аритмией (форма 1Е)* с одной из мутаций в гене альфа-субъединицы кардиального натриевого канала — SCN5A. В одном исследовании у больных с формой 1Е дилатационной кардиомиопатии была идентифицирована специфическая мутация в гене SCN5A (McNair et al., 2004). В другой работе эта же мутация в сочетании с полиморфизмом в гене кардиального коннексина 43 (GJA1 — см. табл. 7.4 части I) была найдена у больных с неподвижной предсердной перегородкой без признаков дилатационной кардиомиопатии (Groenewegen et al., 2003).

Описаны две новые формы *дилатационной кардиомиопатии — 1U* и *1V*, обусловленные присутствием гетерозиготных миссенс-мутаций в генах пресинелинов — PSEN1 и PSEN2 (Li et al., 2006). Напомним, что интерес к этим генам возник в связи с обнаружением их ассоциации с аутосомно-доминантными формами болезни Альцгеймера 3 и 4 типа, дебютирующими в относительно раннем возрасте, обычно до 60 лет. Продукты этих генов, по-видимому, являются белками ядерной мембраны и участвуют в организации и сегрегации хромосом.

Кроме того, по крайней мере, для 5 генетических вариантов дилатационной кардиомиопатии известна цитогенетическая локализация мутантных генов, хотя сами гены еще не идентифицированы.

Аритмогенная дисплазия правого желудочка клинически проявляется аритмиями и блокадой левой ножки пучка Гиса, вследствие замещения миокарда желудочков (преимущественно правого) жировой и фиброзной тканями. Фибрилляции желудочков могут приводить к синкопальным состояниям и синдрому внезапной смерти, но обычно эти состояния неплохо переносятся. Больные достаточно хорошо справляются с физическими и психическими перегрузками. Наиболее важный ЭКГ-признак — инверсия Т-волны в правых прекордиальных отведениях. Диагноз правожелудочковой кардиомиопатии базируется на ЭКГ- и ангиографических данных, свидетельствующих о локализованных или генерализованных проявлениях структурной либо функциональной аномалии, вовлекающей в патологический процесс, главным образом, или только исключительно правый желудочек, при отсутствии патологических изменений трикуспидального клапана, шунтирова-

Таблица 3

Моногенные формы аритмогенной кардиомиопатии правого желудочка

Нозологическая форма, OMIM	Ген, локус	Белок, функция
Аритмогенная дисплазия правого желудочка, семейная, 1; ARVD1; 107970	TGFB3 14q24	трансформирующий фактор роста β, 3
Аритмогенная дисплазия правого желудочка, семейная, 2; ARVD2; 600996	RYR2 1q42–q43	рецептор 2 рионадина — Ca^{2+}-высвобождающий канал саркоплазматического ретикулума сердечной мышцы
Тахикардия желудочков, стресс-индуцируемая, полиморфная, аутосомно-доминантная; CPVT; 604772		
Тахикардия желудочков, стресс-индуцируемая, полиморфная, аутосомно-рецессивная; CPVT; 604772	CASQ2 1p13.3-p11	калсеквестрин — главный источник ионов кальция саркоплазматическом ретикулуме кардиомиоцитов входящий в один комплекс с рецептором рионадина 2
Аритмогенная дисплазия правого желудочка, семейная, 8, ARVD8; 607450	DSP 6p24	десмоплакин — мажорный белок десмосом — мембранных структур, участвующих в опосредовании клеточной адгезии
Наксоза болезнь, аутосомно-рецессивная; 601214	JUP 17q21	плакоглобин — белок электрон-плотных дисков десмосом
Аритмогенная дисплазия правого желудочка, семейная, 9; ARVD9; 609040	PKP2 12p11	плакофилин-2 — белок кардиальных десмосом, участвующий в формировании связи между цитоплазматическим хвостом кадхеринов и промежуточными филаментами цитоскелета
Аритмогенная дисплазия правого желудочка, семейная, 10; ARVD10; 610193	DSG2 18q12.1–q12.2	десмоглеин-2 — белок корового мембранного домена десмосом семейства кадхеринов
Аритмогенная дисплазия правого желудочка, семейная, 11; ARVD11; 610476	DSC2 18q12.1	десмоколлин-2 — белок корового мембранного домена десмосом семейства кадхеринов

ния, признаков активного миокардита, либо коронарной болезни.

Частота аритмогенной дисплазии правого желудочка колеблется в пределах от 6:10000 до 4,4:1000 в некоторых популяциях (McKusick, http://www.ncbi.nlm.nih.gov/OMIM/). В настоящее время для 11 моногенных форм этого заболевания найдены цитогенетические области локализации генов (ARVD1 — ARVD11) и в 6 случаях эти гены идентифицированы. Последние варианты представлены в таблице 3.3.

В главе 6 1 части мы уже писали, что первый тип ARVD обусловлен присутствием регуляторных мутаций в гене Tgfβ3. Эти мутации повышают уровень экспрессии изоформы 3 трансформирующего фактора роста β.

Второй тип ARVD характеризуется полиморфной тахикардией желудочков, индуцируемой физическими или эмоциональными нагрузками, которая в некоторых случаях может закончиться внезапной смертью. При этом размеры сердца пациентов, его функциональная способность и стандартная ЭКГ находятся в пределах нормы, но в области субэпикардиального слоя правого желудочка отмечаются большие области жиро-фиброзных замещений. Этот тип заболевания обусловле мутациями в гене рецептора рионадина (RYR2) — Ca(2+)-высвобождающего канала са коплазматического ретикулума сердечной мышц (Tiso et al., 2001). При Ca(2+)-активации рецепт ра рионадина 2 в клетках миокарда происходи выброс кальция из саркоплазматического ретик лума в цитоплазму. Напомним, что мутации в г мологичном гене рецептора рионадина скелетны мышц (RYR1) ассоциированы с двумя нервно-мы шечными заболеваниями — *болезнью централ ного стержня и злокачественной гипертерми ей* — глава 4 (Горбунова и др., 2000). Оказалос что идентифицированные у больных мутации гене RYR2 находятся в тех же двух консерватив ных областях, в которых расположены мутации гене RYR1.

Аллельным ARVD2 заболеванием является *ау тосомно-доминантная стресс-индуцируема полиморфная тахикардия желудочков, назы ваемая также катехоламинэргической* (Prio et al., 2001). Аутосомно-рецессивная форма кате холамин-индуцируемой полиморфной тахикарди желудочков обусловлена мутациями в гене калсе квестрина — CASQ2 (Lahat et al., 2001). Калсек

вестрин является основным источником ионов кальция в саркоплазматическом ретикулуме кардиомиоцитов и входит в комплекс, содержащий рецептор рионадина 2. Обнаружение мутаций в генах RYR2 и CASQ2 у больных с нарушениями сердечного ритма подтверждает предположение о том, что ключевая роль в патогенезе некоторых генетических форм этих заболеваний принадлежит дефектам внутриклеточного метаболизма кальция в сердечной мышце.

В группу идиопатических тахикардий включают аритмии желудочков, которые наблюдаются у пациентов, не имеющих структурных болезней сердца и синдрома длинного QT. Многие из них ограничиваются правожелудочковыми трактами оттока и прекращаются после приема бета-блокаторов, верапамила, вагоблокаторов и аденозина, предположительно, в результате АМФ-опосредуемой триггерной активности. В биопсийном образце, выделенном из аритмогенной зоны сердца пациента, у которого под воздействием эмоционального стресса развилась идиопатическая аденозин-нечувствительная тахикардия желудочков, была обнаружена соматическая миссенс-мутация в гене GNAI2B, затрагивающая ГТФ-связывающий домен ингибиторного G-белка (Lerman et al., 1998). Мутация приводила к увеличению внутриклеточного содержания АМФ и ингибировала супрессию АМФ аденозином. Это редкий пример патогенного действия спонтанно возникшей соматической мутации.

Другие генетические формы ARVD из тех, для которых гены уже идентифицированы, обусловлены дефектами образования межклеточных контактов. Их клиническими особенностями являются присутствие кардиомиопатии и распространение патологического процесса на левый желудочек, поэтому их называют *аритмогенными дисплазиями/кардиомиопатиями правого желудочка — ARVD/C*. В некоторых случаях им могут сопутствовать эктодермальные нарушения. Для всех ARVD/C характерна неполная пенетрантность. Выше мы уже писали о том, что семейная аритмогенная дисплазия правого желудочка 8 типа является аллельным вариантом аутосомно-рецессивной дилатационной кардиомиопатии с шерстистыми волосами и кератодермией — таблица 3.2. Оба эти заболевания обусловлены мутациями в гене десмоплакина — мажорного белка десмосом (Rampazzo et al., 2002). Мутации в гене десмоплакина могут приводить также к изолированным эктодермальным нарушениям, таким как *синдром ломкой кожи-шерстистых волос* (607655) или стриарного субтипа ладонно-подошвенной кератодермии.

Десмосомы участвуют в реализации наиболее общих межклеточных контактов в эпителиальных клетках позвоночных. Для них характерны две формы взаимодействия с другими клеточными структурами. Во-первых, они формируют мембранные сайты прикрепления для промежуточных филамент, которые выглядят как электрон-плотные диски, расположенные на нижней поверхности плазменных мембран. Во-вторых, специфический коровый мембранный домен взаимодействует с соответствующим доменом плазменной мембраны соседней клетки, опосредуя таким образом стабилизацию межклеточной адгезии. Комплекс десмосом с промежуточными филаментами обеспечивает прочность и упругость эпителия. Главными белковыми компонентами электрон-плотных дисков являются десмоплакин и плакоглобин.

Мутации в гене плакоглобина обнаружены у больных аутосомно-рецессивным синдромом Наксоза, при котором ладонно-подошвенная кератодермия и другие эктодермальные нарушения сочетаются с аритмогенной дисплазией правого желудочка/кардиомиопатией (McKoy et al., 2000). Гомозиготная делеция двух нуклеотидов в гене плакоглобина (JUP) была найдена у 19 больных членов одной семьи, при этом 29 гетерозиготных носителей делеции из этой же семьи не имели клинических проявлений заболевания.

Форма 9 аритмогенной дисплазии/кардиомиопатии правого желудочка обусловлена мутациями в гене PKP2, кодирующем еще один белок кардиальных десмосом — плакофилин-2 (Gerull et al., 2004). Этот белок участвует в формировании связи между цитоплазматическим хвостом кадхеринов и промежуточными филаментами цитоскелета. По-видимому, ARVD/C9 является наиболее частой генетической формой аритмогенной дисплазии правого желудочка, по крайней мере, в Западной Европе, так как при молекулярном анализе всех 14 экзонов и фланкирующих сплайсинговых последовательностей гена PKP2 было найдено 25 различных гетерозиготных мутаций у 32 из 120 обследованных неродственных европейских пациентов.

В более редких случаях у больных аритмогенной дисплазией/кардиомиопатией правого желудочка идентифицируются мутации в гене десмоглеина-2 (DSG2) — белка корового мембранного домена десмосом, относящегося к семейству кадхеринов (Awad et al., 2006). *Эта форма заболевания обозначается формой 10.* Кадхерины

относятся к суперсемейству кальций-зависимых гликопротеинов и являются молекулами клеточной адгезии. Только два семейства кадхеринов — десмоглеины и десмоколлины — участвуют в реализации межклеточных контактов десмосомального типа. При обследовании 33 больных, у которых мутации в генах PKP2 и DSP отсутствовали, у троих были найдены гетерозиготные миссенс-мутации в гене десмоглеина-2 (DSG2), а четвертый больной оказался компаунд-гетерозиготой по миссенс- и нонсенс-мутациям в этом же гене. Примечательно, что у его матери и сестры, несущих нонсенс-мутацию в гетерозиготном состоянии, клинические проявления заболевания отсутствовали.

При форме 11 аритмогенной дисплазии/кардиомиопатии правого желудочка дефектным оказывается другой член семейства десмосомальных кадхеринов — десмоколлин-2 (Syrris et al., 2006). Клинической особенностью ARVD/C11 является то, что у большинства пациентов поражения левого желудочка более выражены по сравнению с правым.

Синдром длинного QT электрокардиографически характеризуется удлиненным QT-интервалом и полиморфным трепетанием желудочков, результатом которого могут быть рецидивирующие синкопальные состояния, приступы пароксизмальной тахикардии или внезапная смерть. *Синдром короткого QT* с устойчиво сохраняющимся QT-интервалом, составляющим менее 80% нормы, может быть причиной пароксизмальной предсердной фибрилляции и в некоторых случаях — внезапной смерти. В настоящее время описаны 7 генетических вариантов длинного QT и 3 варианта — короткого QT, наследуемых по аутосомно-доминантном типу. Для всех этих форм мутантные гены идентифицированы — таблица 3.4.

Оказалось, что за исключением одного случая в основе развития нарушений QT-ритмов лежит дефектная работа ионных каналов, прежде всего, калиевых и натриевых. Синдромы короткого QT являются аллельными вариантами некоторых генетических форм синдрома длинного QT. Калиевые и натриевые ионные каналы выполняют существенные функции во многих типах клеток как возбудимых, так и не возбудимых. Они отличаются высокой степенью разнообразия и различаются по электрофизиологическим и фармакологическим свойствам. При многих наследственных заболеваниях, характеризующихся пароксизмами, гипер- или гиповозбудимостью вовлеченных в патологический процесс тканей, обнаружены мутации в генах ионных каналов. К этим болезням, объединенным в группу каналопатий или ионопатий, кроме заболеваний с нарушениями QT-интервала, относятся периодические параличи, миотонии, а также некоторые моногенные формы эпилепсии (Иллариошкин и др., 2002; Горбунова, Хачатрян, 2004).

Синдром длинного QT первого типа, являющийся наиболее распространенной генетической формой заболевания, обусловлен присутствием гетерозиготных мутаций в гене KCNQ1, кодирующем кардиальную изоформу потенциал-зависимого калиевого канала 1 (Wang et al., 1996). Различные изоформы этих каналов, получивших название KQT-подобных, обладают выраженной тканеспецифичностью. KQT-подобные потенциал-зависимые каналы участвуют в реполяризации мембран, деполяризованных натриевыми и кальциевыми потенциал-зависимыми каналами. Однако все они высоко консервативны и содержат 6 трансмембранных мотивов (S1–S6) и пор-формирующий район. Мутации в генах нейрональных KQT-подобных калиевых каналов KCNQ2 и KCNQ3 ассоциированы с доброкачественными эпилептиформными приступами, развивающимися в раннем детском возрасте. Большинство миссенс-мутаций, идентифицированных в гене KCNQ1 у больных синдромом длинного QT 1 типа, сопровождаются аминокислотными заменами в пор-формирующем районе и S6-трансмембранном домене, участвующем в проведении ионов K^+. Мажорной мутацией среди них является замена A341V. В экспериментах по трансфекции было показано, что миссенс-мутации в гене KCNQ1 снижают активность калиевого канала, что, в конечном счете, приводит к пролонгированию потенциала действия и предрасположенности к развитию аритмии. Необычная гетерозиготная миссенс-мутация в гене KCNQ1 с доминантно-негативным эффектом идентифицирована у больных предсердной фибрилляцией в одной китайской семье, в которой наблюдали сегрегацию заболевания на протяжении 4 поколений (Chen et al., 2003). Таким же эффектом, по-видимому, обладает миссенс-мутация, идентифицированная у 70-летнего пациента с синдромом короткого QT 2 типа (Bellocq et al., 2004).

Гомозиготные мутации в гене KCNQ1 идентифицированы у больных аутосомно-рецессивным кардиоаурикулярным синдромом Джервеля и Ланге-Нильсона, характеризующимся врожденной билатеральной глухотой в сочетании с функциональной сердечной недостаточностью, пролонгированным QT-интервалом на ЭКГ и высокой веро-

Таблица 3.4

Моногенные синдромы длинного и короткого QT и их аллельные варианты

Нозологическая форма, OMIM	Ген, локус	Белок, функция
Синдром длинного QT, 1; LQT1; 192500	KCNQ1, KVLQT1; 11p15.5	KQT-подобный, потенциал-зависимый калиевый канал 1, альфа-субъединица
Синдром Джервеля и Ланге-Нильсона, аутосомно-рецессивный; JLNS; 220400		
Предсердная фибрилляция, аутосомно-доминантная; 607554		
Синдром короткого QT, 2; SQT2; 609621		
Синдром длинного QT, 2; LQT2; 152427	KCNH2, HERG 7q35–q36	кардиальный Ca(2+)-модулируемый, потенциал-зависимый калиевый канал 2 семейства H
Синдром короткого QT, 1; SQT1; 609620		
Синдром длинного QT, 3; LQT3; 603830	SCN5A 3p21	кардиальный потенциал-зависимый натриевый канал V, альфа-субъединица
Фибрилляция желудочков, идиопатическая; 603829		
Синдром Бругада; 601144		
Дефект кардиальной проводимости, непрогрессирующий; 113900		
Сердечный блок, прогрессирующий, семейный, тип I; 113900		
Синдром слабости синусового узла, врожденный, аутосомно-рецессивный; 608567		
Синдром длинного QT, 4; LQT4; 600919	ANK2 4q25–q27	анкирин-Б
Синдром слабости синусового узла с брадикардией; 600919		
Синдром длинного QT, 5; LQT5; 176261	KCNE1 21q22.1–q22.2	бета-субъединица кардиального потенциал-зависимого калиевого канала 1, образующая комплекс с альфа-субъединицей, кодируемой геном KCNQ1
Синдром Джервеля и Ланге-Нильсона, аутосомно-рецессивный; JLNS; 220400		
Синдром длинного QT, 6; LQT6; 603796	KCNE2; 21q22.1	интегральная мембранная субъединица MiRP1 кардиального потенциал-зависимого калиевого канала 2, образующая комплекс с продуктом гена KCNH2
Синдром длинного QT, 7, кардиодизритмический периодический паралич Андерсена; LQT7; 170390	KCNJ2	второй член семейства J кардиального калиевого канала типа Kir
Синдром короткого QT, 3; SQT3; 609622		

ятностью внезапной смерти (Neyroud et al., 1997; Chen et al., 1999). В большинстве случаев гетерозиготные родители больных детей не имеют клинических проявлений синдрома длинного QT, что свидетельствует о неполной пенетрантности многих мутаций в гене KCNQ1. Одним из примеров неполной пенетрантности является миссенс-мутация R583C. Она была идентифицирована в гетерозиготном состоянии у пациента, у которого развилась мерцательная аритмия во время приема лекарственного препарата дофетилида (Yang et al., 2002). При выведении препарата из организма больного ЭКГ нормализовалась. Экспериментальный анализ in vitro показал, что мутация R583C приводит к значительному снижению трансмембранного калиевого потока, однако ее патологический эффект in vivo может проявиться только в присутствии дофетилида или, возможно, каких-то иных лекарственных препаратов сходного действия.

Синдром длинного QT второго типа связан с мутациями в гене KCNH2 (HERG), кодирующем кардиальный потенциал-зависимый калиевый канал 2 семейства H (Curran et al., 1995). Этот тип

заболевания может быть индуцирован также приемом антиаритмических препаратов III класса, блокирующих HERG-каналы. Кодируемый геном KCNH2 белок способен к олигомеризации и функционирует в виде тетрамера. Этот процесс опосредуется специфическим NAB-доменом. Мутации в кодирующей NAB-домен области препятствуют олигомеризации и образованию функционального канала. Подобными нарушениями чаще всего и объясняется патогенный эффект мутаций в гене KCNH2. У нескольких неродственных пациентов с семейными формами синдрома короткого QT 1 типа идентифицирована специфическая миссенс-мутация N588K в гене KCNH2 (Brugada et al., 2004; Hong et al., 2005).

При более тяжелом третьем типе синдрома длинного QT обнаруживаются дефекты в работе кардиального потенциал-зависимого натриевого канала, обусловленные мутациями в гене его альфа-субъединицы — SCN5A (Wang et al., 1995). Этот канал ответственен за начальный подъем потенциала действия на ЭКГ. У больных происходит задержка Т-волны и удлинение QT-интервала. Мутации в гене SCN5A ассоциированы с целой серией аллельных заболеваний, одним из ведущих клинических проявлений которых является сердечная аритмия. Это идиопатическая фибрилляция желудочков с блокадой правой ножки пучка Гиса и поднятым выше изолинии сегментом ST (Akai et al., 2000); синдром Бургада, клиническим отличием которого от идиопатической фибрилляции желудочков являются стабильные структурные аномалии правого желудочка (Chen et al., 1998); прогрессирующая либо непрогрессирующая семейная атриовентрикулярная блокада; нарушение сердечной проводимости, характеризующееся замедлением предсердно-желудочковой проводимости, уширением зубца P, увеличением интервала PR и уширением комплекса QRS (Schott et al., 1999), а также врожденный аутосомно-рецессивный синдром слабости синусового узла (Benson et al., 2003; Chen et al., 2003).

В большом межлабораторном исследовании, выполненном на 246 больных с синдромом длинного QT, было показано, что соотношение между частотами 1, 2 и 3 типов заболевания составляет 45, 29 и 25% соответственно (Zareba et al., 1998). Риск кардиологических осложнений — синкопальных состояний, остановки сердца или синдрома внезапной смерти — оказался значительно выше при первом (63%) и втором (46%) типе синдрома длинного QT по сравнению с третьим (18%). Однако вероятность летального исхода во время подобных осложнений достоверно выше у пациентов с третьим типом заболевания и составляет 20%, по сравнению с 4% при первом и втором типе. Таким образом, общая смертность при всех трех генетических формах синдрома длинного QT примерно одинакова.

Еще три генетических варианта *синдрома длинного QT 5*, *6* и *7* типов ассоциированы с мутациями в генах кардиальных потенциал-зависимых калиевых каналов — KCNE1, KCNE2 и KCNJ2 соответственно (Splawski et al., 1997; Abbott et al., 1999; Plaster et al., 2001). Ген KCNE1 кодирует бета-субъединицу потенциал-зависимого калиевого канала 1, образующую комплекс с альфа-субъединицей, кодируемой геном KCNQ1. Поэтому неудивительно, что гомозиготные мутации в этом гене идентифицированы также у больных синдромом Джервеля и Ланге-Нильсона (Tyson et al., 1997).

Ген KCNE2 кодирует интегральную мембранную субъединицу (MiRP1), способную образовывать комплекс с продуктом гена KCNH2 и существенным образом влиять на работу кардиального потенциал-зависимого калиевого канала 2 семейства H. Чтобы исследовать потенциальную роль MiRP1 на нарушения сердечного ритма, был проведен молекулярный анализ гена KCNE2 у 250 больных, из которых 20 имели лекарственно-индуцируемую, а остальные идиопатическую аритмию (Abbott et al., 1999). В предварительных исследованиях было показано, что эти больные не имеют мутаций в известных генах, ассоциированных с синдромом длинного QT, таких как KCNQ1, KCNH2, SCN5A и KCNE1. Всего у больных были идентифицированы 3 гетерозиготных миссенс-мутации в гене KCNE1. Этот редкий генетический вариант синдрома длинного QT, сопровождающийся фибрилляцией желудочков, получил обозначение 6 типа. Ни одной мутации не было найдено среди 1010 контрольных индивидуумов, не имеющих нарушений сердечного ритма. Калиевые каналы, сформированные с участием мутантных MiRP1-субъединиц, медленнее активируются, быстрее деактивируются и обладают повышенной лекарственной чувствительностью. Примечательно, что у одного больного с мутацией в гене KCNE1 аритмия была индуцирована антибиотиком кларитромицином, что еще раз подтверждает важную роль в патогенезе сердечных аритмий аддитивного действия средовых и генетических факторов, каждый из которых в отдельности нарушает координированную работу ионных и, прежде всего, калиевых каналов.

Интересно отметить, что на примере синдромов длинного QT показано влияние так называемого генетического фона на фенотипическое проявление мутаций. Так, при молекулярном анализе генов KCNQ1, KCNH2, SCN5A, KCNE1 и KCNE2, проведенном у 252 больных синдромом длинного QT, были идентифицированы 12 биаллельных мутаций (Westenskow et al., 2004). Один пациент имел три мутантных аллеля в двух генах. Больные с двумя мутациями, в среднем, имеют более удлиненный QT-интервал и в 3,5 раза большую вероятность кардиологических осложнений. Эти результаты свидетельствуют об аддитивном эффекте различных мутаций, ассоциированных с синдромом длинного QT.

Синдром длинного QT 7 типа, известный как кардиодизритмический периодический паралич Андерсена, обусловлен мутациями в гене KCNJ2, кодирующем второй член семейства J кардиального калиевого канала Kir-типа (Plaster et al., 2001). Болезнь характеризуется триадой клинических проявлений, состоящей из калий-чувствительного периодического паралича, неотличимого от других форм гиперкалиемического паралича, эктопии желудочков сердца и скелетной дисморфии, которая может включать черепно-лицевые аномалии, задержку роста, сколиоз, клинодактилию, а в более редких случаях синдактилию (Tawil et al., 1994). Кардиологические нарушения проявляются удлинением QT-интервала, желудочковой бигимений и короткими эпизодами желудочковой тахикардии. Отмечается большая вариабельность клинических проявлений синдрома, даже у членов одной семьи. Аллельным вариантом периодического паралича Андерсена является синдром короткого QT 3 типа.

Мы уже отмечали ранее, что только одна генетическая форма *синдрома длинного QT 4 типа* не связана непосредственно с дефектами ионных каналов, а обусловлена мутациями в гене неэритроидного анкирина-Б, экспрессирующегося в кардиомиоцитах (Mohler et al., 2003). У больных, несущих мутации в гене анкирина-Б, выявляется разной степени выраженности кардиологическая дисфункция, включающая брадикардию, синусовую аритмию, идиопатическую фибрилляцию желудочков, катехоламинэргическую полиморфную тахикардию желудочков и повышенный риск внезапной смерти. При этом не всегда выявляется удлинение QT-интервала, что отличает эту форму от классических вариантов синдрома длинного QT. Все идентифицированные у пациентов гетерозиготные миссенс-мутации в гене ANK2 затрагивают регуляторный домен, который отличает анкирина-Б от других изоформ этого белка, в частности, от анкирина-G. Главнейшей функцией анкирина-Б является регуляция Ca^{2+}-потока путем контроля экспрессии и процессинга ионных транспортеров, таких как Na/Ca обменник и Na/K АТФазы. Эффект мутаций в гене ANK2 заключается в том, что мутантный анкирин-Б утрачивает способность восстанавливать аномалии в динамике Ca^{2+}-потока, а также в локализации и экспрессии Na/Ca обменника, Na/K АТФазы и InsP3-рецептора. Таким образом, и эта форма синдрома длинного QT ассоциирована с дефектами в координации ионных потоков, то есть также относится к ионопатиям.

Подводя итог, мы хотели бы еще раз подчеркнуть, что, несмотря на огромное разнообразие генетических вариантов в каждой из четырех рассмотренных выше групп моногенных кардиологических заболеваний, ассоциированных с синдромом внезапной смерти, существуют общие черты в молекулярных основах их этиологии и патогенеза. Так, при гипертрофической кардиомиопатии дефектными чаще всего оказываются саркомерные белки или белки цитоскелета кардиомиоцитов. Некоторые генетические формы дилатационной и гипертрофической кардиомиопатии оказываются аллельными вариантами, то есть обусловлены различными мутациями в одних и тех же генах. Однако дилатационную кардиомиопатию отличает гораздо большее разнообразие генетических форм, в основе развития которых могут лежать дефекты многих других структурных белков кардиомиоцитов, включая дистрофин-ассоциированный комплекс, белки ядерной мембраны и ламины, а также некоторые другие белки с высоким уровнем экспрессии в сердечной мышце. Целая серия генетических вариантов аритмогенной дисплазии правого желудочка ассоциирована с дефектами белков десмосом — мембранных структур, участвующих в опосредовании клеточной адгезии. Причиной развития аритмогенной дисплазии правого желудочка, сопровождающейся выраженной тахикардией, могут быть дефекты в метаболизме Ca^{2+} в саркоплазматическом ретикулуме сердечной мышцы. И, наконец, генетические варианты синдромов длинного и короткого QT обусловлены нарушениями в работе ионных каналов, прежде всего, калиевых.

3.3. ГЕНЕТИЧЕСКИЕ ФАКТОРЫ РИСКА СЕРДЕЧНО-СОСУДИСТОЙ ПАТОЛОГИИ

Большинство широкораспространенных болезней человека, относящихся к классу недифференцированных ДСТ или входящих в группу сердечно-сосудистой патологии, являются мультифакториальными заболеваниями. В их этиологию наряду с неблагоприятными факторами окружающей среды существенный вклад вносят генетические составляющие. При этом в формировании наследственной предрасположенности участвует не один, а множество генов, получивших название генов-кандидатов. Число генов-кандидатов может достигать нескольких десятков, а иногда и сотен. Следует подчеркнуть, что даже при значительном суммарном генетическом эффекте влияние каждого отдельного гена на риск развития заболевания может быть относительно небольшим. Комплекс генов, участвующих в формировании наследственной предрасположенности к заболеванию, получил название «генной сети». Каждое мультифакториальное заболевание характеризуется своей специфической «генной сетью». Составление «генной сети», идентификация в ней центральных генов и генов-модификаторов, исследование межгенных и ген-средовых взаимодействий, разработка на этой основе комплекса профилактических и лечебных мероприятий индивидуально для каждого пациента составляют стратегическую основу нового, быстро развивающегося направления — предиктивной медицины (Баранов и др., 2005).

Применительно к мультифакториальным заболеваниям наибольшее практическое значение имеет анализ мутаций, получивших название полиморфизмов. Полиморфизмы представляют собой варианты нормы, оказывающие относительно небольшой эффект на функцию кодируемых белков. Такие полиморфные аллели найдены, практически, во всех генах. Как правило, среди населения они представлены достаточно широко, хотя их частоты могут значительно варьировать в различных популяциях. Поиск генов-кандидатов, формирующих «генную сеть» мультифакториального заболевания, осуществляют исходя из знаний об его этиологии и патогенезе. На следующем этапе проводят оценку частот полиморфных аллелей тестируемых генов-кандидатов в выборках больных и в контроле. И только в тех случаях, когда уровни полиморфизма среди больных оказываются достоверно выше по сравнению с контролем, эти аллели рассматривают в качестве генетических или немодифицируемых факторов риска развития конкретной мультифакториальной патологии. Чаще всего, генетическими факторами риска оказываются полиморфные аллели генов, продукты которых оперируют в специфических патологических метаболических циклах. Вместе с тем, к клинической интерпретации генетических факторов риска, выявленных у конкретного индивидуума и являющихся лишь предпосылкой к возникновению заболевания, следует подходить чрезвычайно осторожно, с учетом данных клинико-инструментального обследования и многих других факторов, составляющих комбинированный риск развития болезни.

Идентификация генетических факторов риска сердечно-сосудистой патологии и оценка их вклада в развитие заболевания — одна из основных задач молекулярной кардиологии. Полиморфизмы в нескольких сотнях генов исследованы в качестве генетических факторов риска атеросклероза, гипертензии, ишемической болезни сердца, инфаркта миокарда. Для многих из этих исследований, проведенных в разных популяциях, на клинически неоднородных выборках больных, характерна противоречивость полученных результатов. Прямые ассоциации найдены с относительно небольшим количеством генов-кандидатов. Чаще всего связи генетических факторов риска с предрасположенностью к заболеванию обнаруживаются в группах больных, подвергающихся каким-то дополнительным неблагоприятным внешним воздействиям. Во многих случаях показан аддитивный характер различных генетических факторов риска. Обзор этих исследований также далеко выходит за рамки настоящей монографии. Мы лишь перечислим группы генов, наиболее часто подвергающихся анализу в связи с изучением наследственной предрасположенности к сердечно-сосудистой патологии, и выделим те из них, мутации в которых ассоциированы с наследственными ДСТ.

Поскольку нарушения липидного метаболизма часто сопутствуют развитию сердечно-сосудистой патологии, одними из первых были исследованы функциональные полиморфизмы генов, участвующих в контроле обмена липидов, такие как гены аполипопротеинов A (LPA), B (APOB), C (APOC1-3), E (APOE), рецептора липопротеина низкой плотности (LPLR), параоксоназы (PON1) и др. Не вызывает сомнения участие нарушений ренин-ангиотензин-альдостероновой системы в патогенезе артериальной гипертензии и других сердечно-сосудистых заболеваний. В связи с этим были исследованы полиморфизмы в генах ренина (REN), ангиотензиногена (AGT), ангиотензин-превращающего фермента (ACE), рецепторов ангио-

Таблица 3.5

Гены-кандидаты мультифакториальной патологии сердечно-сосудистой системы, ассоциированные с наследственными дисплазиями соединительной ткани

Нозологическая форма	Ген, белок	Функции
Ишемическая болезнь сердца, ранняя	THBS4, тромбоспондин 4	$Ca2^+$-связывающий гликопротеин внеклеточного матрикса
Атеросклероз, ассоциированный с артериальными тромбозами	MBL, лектин, маннозо-связывающий, растворимый 2	белки с коллагено-подобными доменами
Легочный тромбоз	ACDC, адипонектин	
Атеросклероз, ассоциированный с риском инфаркта миокарда у курильщиков; ишемическая болезнь сердца;	MMP3, матриксная металлопротеиназа 3	стромелизин 1- протеогликаназа с широким спектром субстратной специфичности
Артериальная гипертензия	TGFB1, трансформирующий фактор роста β, 1	морфогенетический белок
	CALCA, кальцитонин	пептидный гормон, понижающий содержание кальция в сыворотке крови

тензина (AGTR) и др. Нарушения в системе свертывания крови и фибринолиза могут явиться причиной развития ранних инфарктов, инсультов, тромботических заболеваний. Поэтому анализу подверглись полиморфизмы генов факторов свертывания крови II (F2), V (F5), VII (F7), ингибитора активатора плазминогена (PAI1) и др. Огромное значение в патогенезе сердечно-сосудистых заболеваний придается состоянию сосудистой стенки и эндотелиальной дисфункции. Это явилось основанием для изучения полиморфизмов генов эндотелина (EDN1) и его рецептора (EDNRA), метилентетрагидрофолатредуктазы (MTHFR), синтетазы окиси азота (NOS) и др. Список исследованных генов-кандидатов может быть значительно расширен (Пузырев и др., 2005).

В таблице 3.5 перечислены описанные ранее гены, ассоциированные с наследственными ДСТ, функциональные полиморфизмы в которых повышают риск развития сердечно-сосудистой патологии.

Патология сердечно-сосудистой системы у больных *недифференцированной* ДСТ чаще всего проявляется малыми аномалиями развития сердца, которые подробно изложены в работе детского кардиолога, докт. мед. наук, профессора кафедры педиатрии № 1 СПбМАПО О. А. Мутафьяна.

3.4. МАЛЫЕ АНОМАЛИИ СЕРДЦА У ДЕТЕЙ И ПОДРОСТКОВ

Мутафьян О. А.

Малые аномалии сердца (МАС) — это большая и гетерогенная группа аномалий развития сердечно-сосудистой системы, характеризующихся наличием различных анатомических и морфологических отклонений от нормы структур сердца и магистральных сосудов, но не сопровождающихся клинически и гемодинамически значимыми нарушениями. Эти аномалии часто являются инцидентными находками, поскольку их клиническая симптоматика минимальна или вовсе отсутствует. Тот факт, что МАС в популяции выявляются достаточно часто и у многих людей могут вообще не проявляться какими-либо клиническими отклонениями от нормы, позволяет некоторым исследователям считать, что МАС являются вариантами нормы или пограничными состояниями. Однако подобные малые аномалии могут с годами сами становиться причиной самых разнообразных осложнений или усугублять другие патологические состояния или заболевания. МАС по происхождению обусловлены различными врожденными дефектами, однако их гемодинамическая и клиническая манифестация может проявиться через много лет, часто на фоне приобретенных заболеваний. Поэтому МАС можно рассматривать как врожденную и как приобретенную патологию. Так пролапс митрального клапана (ПМК) может быть как пер-

Таблица 1

Рабочая классификация малых аномалий сердца у детей

I. Локализация и форма
- *1. Предсердия и межпредсердная перегородка*
  - 1. Пролабирующий клапан нижней полой вены
  - 2. Увеличенная Евстахиева заслонка более 10 мм
  - 3. Открытое овальное окно
  - 4. Небольшая аневризма межпредсердной перегородки
  - 5. Аномальные трабекулы в правом предсердии
  - 6. Пролабирующие гребенчатые мышцы в правом предсердии
- *2. Трикуспидальный клапан*
  - 7. Смещение септальной створки в полость правого желудочка в пределах 10 мм
  - 8. Дилатация правого атриовентрикулярного отверстия
  - 9. Пролабирование трикуспидального клапана
- *3. Легочная артерия*
  - 10. Дилатация ствола легочной артерии
  - 11. Пролабирование створок клапана легочной артерии
- *4. Аорта*
  - 12. Погранично узкий корень аорты
  - 13. Погранично широкий корень аорты
  - 14. Дилатация синусов Вальсальвы
  - 15. Двустворчатый аортальный клапан
  - 16. Асимметрия створок аортального клапана
  - 17. Пролабирование аортального клапана
  - 18. Деформация выносящего тракта желудочка систолическим валиком в верхней трети межжелудочковой перегородки
- *5. Левый желудочек*
  - 19. Поперечная трабекула в полости левого желудочка
  - 20. Продольная трабекула в полости левого желудочка
  - 21. Диагональная трабекула в полости левого желудочка
  - 22. Небольшая аневризма межжелудочковой перегородки
- *6. Митральный клапан*
  - 23. Пролабирование митрального клапана
  - 24. Эктопическое крепление хорд передней створки клапана
  - 25. Эктопическое крепление хорд задней створки клапана
  - 26. Нарушенное распределение хорд передней створки клапана
  - 27. Нарушенное распределение хорд задней створки клапана
  - 28. Дополнительные группы папиллярных мышц
  - 29. Аномальное расположение основания папиллярных мышц

II. По этиологии
- Нарушение кардиогенеза. Дисплазия соединительно-тканных структур.
- Процессы онтогенеза сердца. Вегетативная дисфункция

III. По развитию осложнений
- Нарушение сердечного ритма. Внезапная смерть. Инфекционный эндокардит. Легочная гипертензия.
- Нарушение кардиогемодинамики. Кальцификация, фиброзирование створок клапанов

вичным (изолированным), то есть не связанным с каким-либо заболеванием, так и вторичным, обусловленным ревматическими заболеваниями, миокардитом и др.; врожденный двустворчатый клапан аорты может с годами трансформироваться в клапанный стеноз аорты; открытое овальное окно (ООО) — в дефект межпредсердной перегородки, а при присоединении ревматического митрального стеноза — во вторичный синдром Лютембаше.

В процессе работы, в случаях выявления МАС, перед детским кардиологом возникает ряд вопросов: как расценивать выявленные находки; считать ли их вариантами нормы либо отклонением от нормы, но не требующим специального наблюдения и профилактических мероприятий; рассматривать ли как аномалию, ассоциированную с конкретными возможными осложнениями (нарушения ритма сердца, разрыв аневризмы аорты, перфорация створки, разрыв хорды, парадоксальная тромбоэмболия, внезапная смерть и др.) и требующую специальных профилактических или лечебных мероприятий; каковы критерии разграничения малых

аномалий развития от умеренно выраженных пороков сердца? К примеру, считать ли первичный пролапс митрального клапана с выраженной и прогрессирующей регургитацией 2–3 степени малой аномалией сердца или уже пороком — недостаточностью митрального клапана? А если это уже порок, то является ли он врожденным (так как в основе его лежит врожденный, наследственный дефект развития, дисплазия соединительной ткани) или приобретенным (поскольку возникает после многих лет жизни и не у всех пациентов с этим наследственным дефектом).

Классификация и распространенность малых аномалий сердца. Важность и клиническая значимость в кардиологии не только пороков, но и МАС доказывается тем фактом, что в 1987 г. в классификацию Нью-Йоркской ассоциации кардиологов были внесены два этиологических класса соединительно-тканных дисплазий сердца:

1) Соединительно-тканные дисплазии сердца, ассоциированные с распознаваемыми синдромами, т. е. с наследственными заболеваниями соединительной ткани (синдром Марфана, Элерса–Данло, несовершенный остеогенез и др.), в том числе и различные мукополисахаридозы;

2) «изолированные» аномалии соединительно-тканного каркаса сердца, к которым отнесли такие МАС, как изолированный и комбинированный клапанный пролапс, изолированная аортальная регургитация, выбухание аортального кольца, аневризма легочной артерии (Boudoulas et al., 1987).

В дальнейшем перечень МАС, связанных с синдромом соединительно-тканной дисплазии, значительно увеличился и в него стали включать такие аномалии, как аневризма синусов Вальсальвы, аневризма межпредсердной перегородки, ложные хорды левого желудочка и др. (Корженков и др., 1995; Мартынов и др., 1996). Единой классификации и номенклатуры МАС в настоящее время нет. В предлагаемой рабочей классификации, с учетом критериев ЭХОКГ-диагностики, у детей выделяют 29 видов МАС (Гнусаев и др., 1997, 2000; Белозеров и др. 2001), которые группируются следующим образом — табл. 1.

На наш взгляд, данный раздел классификации должен быть дополнен. В графе осложнения следует добавить: отрыв хорды и перфорация створки клапана, парадоксальная тромбоэмболия, мешотчатая или расслаивающая аневризма и разрыв аорты. Безусловно, частота встречаемости и клиническая значимость МАС не равноценны. Так, некоторые из них встречаются в неонатальном и раннем детском возрасте и исчезают по мере роста ребенка (ООО, ПМК I ст. и др.), другие приобретают большую клиническую значимость и вызывают нарушения гемодинамики, ритма сердца и проводимости, сопровождаются отрывом хорд, разрывом аневризм, осложняются септическим эндокардитом и даже внезапной смертью (ПМК II–III ст. с выраженной регургитацией, дилатация аорты и синусов Вальсальвы и др.). Частота выявления МАС среди детей и подростков колеблется от 47 до 68,9% (Меньшикова, 2001; Калмыкова, 2001 и др.). По нашим данным, основанным на результатах обследования 4020 здоровых и больных детей и подростков в возрасте от 3 месяцев до 17 лет, МАС встречаются у 39% пациентов (Мутафьян и др., 2004). При этом в 59% случаев выявляются изолированные МАС, а в 41% — сочетания различных МАС (чаще сочетания ПМК с ложными хордами левого желудочка или ООО). Наиболее часто выявляемыми МАС являются ПМК и ложные хорды левого желудочка и значительно реже обнаруживаются другие аномалии сердца. Ниже мы представляем частоту встречаемости МАС по данным различных авторов (табл. 2).

Характеристика малых аномалий развития сердца. Пролапс митрального клапана (ПМК) — это патологическое состояние, характеризующееся аномальным пролабированием (прогибанием, выбуханием) во время систолы левого желудочка одной или, реже, обеих створок митрального клапана в левое предсердие. Это может быть обусловлено нарушением архитектоники внутрисердечных образований, неполным функциональным соответствием отдельных компонентов клапанного митрального комплекса друг другу, наследственной или приобретенной неполноценностью соединительно-тканных структур, миксоматозным перерождением тканей сердца, малыми аномалиями створок, фиброзного кольца, хорд и папиллярных мышц, изменением конечного диастолического объема (КДО) левого желудочка, нарушением нейрогуморальной регуляции функции митрального клапана. Заболевание впервые описано W. Osler (1880) как аускультативный феномен, обнаруживаемый у молодых людей в виде систолического шума, перемежающегося непостоянными систолическими кликами (щелчками). В 1963 г. J. Barlow и др. с помощью ангиографических исследований показали, что причиной позднего систолического шума и мезосистолических кликов является прогибание (провисание) створок митрального клапана в левое предсердие, сопровождаемое определенным перечнем клинических и электрокардиографических изменений. Термин

Таблица 2

Частота выявления различных малых аномалий сердца у детей и подростков (%)

МАС	Мутафьян и др. (2004)	Меньшикова и др. (2001); Калмыкова и др. (2001)
Общая частота МАС	39	47–68,9
ПМК	16,5	7,7–26,4
I ст.	11,6	–
II ст.	4,85	–
III ст.	0,17	–
ЛХЛЖ	14,2	34,8–53,9
из них:		
поперечные	–	40,2–65,4
диагональные	–	29,8–32,3
продольные	–	16,5–2,3
множественные	–	13,5–18,3
ООО	3,85	20 –30
ПТК	1,22	1,8–10,2
Аневризма аорты и синусов Вальсальвы	1,0	0,58
2-х ств. АК	0,75	0,77
Расширение ЛА	0,69	–
Аневризма МПП	0,32	0,46
Аневризма МЖП	0,32	–
Пролапс АК	0,23	0,27
2-х ств. клапан ЛА	0,12	–
Прочие МАС	–	1,19
Изолированные *МАС*	59	25
Сочетанные *МАС*	41	75

Примечание: ПМК — пролапс митрального клапана; ЛХЛЖ — ложные хорды левого желудочка; ООО — открытое овальное окно; ПТК — пролапс трикуспидального клапана; АК — аортальный клапан; ЛА — легочная артерия; МПП — межпредсердная перегородка; МЖП — межжелудочковая перегородка.

«пролапс митрального клапана» предложен J. Griley и др. (1966). Заболевание описывается также терминами «папиллярный синдром», «синдром хлопающего клапана», «синдром мезосистолического клика и телесистолического шума», «синдром Barlow» и др. В последнее десятилетие частота выявления данной патологии у детей значительно возросла, поскольку в связи с широким внедрением в клиническую практику эхокардиографии стало возможным идентифицировать не только «аускультативные» формы патологии, но и «немые» формы ПМК. Кроме того, углубление знаний о данной патологии позволило лучше дифференцировать феномен ПМК от наследственной и приобретенной недостаточности митрального клапана, за которые раньше часто принимали ПМК.

Распространенность. Согласно данным популяционных исследований, ПМК у детей обнаруживается с частотой от 3–5 до 10–14% случаев, пациенты с ПМК составляют 21–30% кардиологических больных в стационаре (Белоконь, Подзолков, 1991; Сурова и др., 2000; Perloff et al., 1987; Boudoulas, Wooley, 1995). При ревматическом эндокардите ПМК обнаруживается у 15–80% больных, хотя существует мнение, что в большинстве случаев ПМК предшествует развитию острого ревматического процесса (Сторожаков, Верещагин, 1997). По данным эхокардиографического исследования при ишемической болезни сердца ПМК выявляется в 16–32% случаев, а по данным ангио- и вентрикулографии — почти в 60% случаев, что, вероятно, связано с дисфункцией папиллярных мышц, асинергией миокарда и дилатацией

атриовентрикулярных колец (Мартынов и др., 1998; Трисветова, Бова, 2003).

ПМК наиболее часто обнаруживают у детей школьного возраста, хотя не исключено его выявление у грудных детей и даже новорожденных. С возрастом частота встречаемости этой МАС уменьшается, вероятно, за счет исчезновения ПМК I степени. Так при ЭхоКГ-исследовании детей в возрасте от 6 до 15 лет ПМК выявляется в 18% случаев, а среди подростков и молодых людей от 18 до 25 лет — в 2,6–3,4% случаев (Трисветова, Бова, 2002; Barlow, 1992). По нашим данным МАС, особенно ПМК, в возрасте до 1 года выявляются дишь в 5,4% случаев, к 6–14 годам выявляемость ПМК возрастает до 22–31% и к 15–17 годам снижается до 14,1%. У девочек аускультативная форма ПМК отмечается в 4–5 раз чаще, чем у мальчиков (Ohara et al., 1991; Boudoulas H., 1992). В подростковом возрасте она наблюдается в 3 раза чаще у девушек, чем у юношей. Во взрослом возрасте — в 2 раза чаще у женщин, чем у мужчин, а в пожилом — с одинаковой частотой у лиц обоего пола (Levy, Savage, 1987; Gemelli et al., 1992). Максимальная распространенность ПМК у взрослых наблюдается: у женщин в 20–29 лет, у мужчин — в 30–39 лет. В наших исследованиях 4020 детей и подростков в возрасте от 3 месяцев до 17 лет ПМК выявлялся в 16% случаев независимо от пола (Мутафьян, Цыганова, 2004). Имеются определенные *этнические различия* в распространенности ПМК. Так среди чернокожих жителей США ПМК встречается в 22,2% случаев, что в 3,5 раза превышает частоту этой МАС в смешанных группах (Devereux, 1994; Zua, Dziegielewski, 1995).

Частота выявления ПМК у *молодых спортсменов* колеблется в больших пределах от 0,52–8% до 23–37,7% и выше (Андреев и др., 1991; Zeppilli et al., 1980; Guerrini et al., 1986). Это, вероятно, связано с различным отбором и количеством обследуемого контингента спортсменов. При массовом обследовании большого контингента из 8600 спортсменов F. Guerrini и др. (1986) выявили ПМК лишь в 0,52% случаев, в то время как при выборочном эхокардиографическом обследовании молодых спортсменов, в связи с обнаруживаемыми у них систолическими шумами или нарушениями фазы реполяризации на ЭКГ, он выявлялся уже в 23–37,7% случаев (Андреев и др., 1991; Земцовский, 1995; Zeppilli et al., 1980). Следует согласиться с мнением Э. В. Земцовского (1995), что частота встречаемости ПМК у молодых спортсменов соответствует результатам популяционных исследований — 10–15% (Белоцерковский, Карпман, 1991; Гитель и др., 1991).

Этиопатогенез. В настоящее время все ПМК подразделяют на врожденные и приобретенные; первичные (идиопатические), выявляемые случайно и не связанные с каким-либо заболеванием, и вторичные, развивающиеся как осложнение или одно из проявлений первичного заболевания (ревматизм, инфекционный эндокардит, неревматический кардит, кардиомиопатия, ДМПП, ДМЖП, наследственные заболевания соединительной ткани, инфаркт миокарда, миокардиодистрофия, миокардиосклероз и др.). Кроме того, первичные ПМК разделяют на «аускультативные» формы, с характерной и выраженной симптоматикой и «немые» формы со скудной симптоматикой, выявляемые только при эхокардиографическом исследовании. Пролабирование створок митрального клапана может быть обусловлено *миксоматозным изменением* и разрыхлением соединительно-тканных структур клапана и их неполноценностью. Гистологическими и гистохимическими исследованиями у половины больных с ПМК выявлено миксоматозное перерождение не только клапанных структур сердца, но и внутрисердечных нервных волокон проводящей системы сердца. Миксоматозная дегенерация проявляется диффузным поражением фиброзного слоя, деструкцией и фрагментацией коллагеновых и эластических волокон, усиленным накоплением гликозаминогликанов во внеклеточном матриксе, а в пораженных створках обнаруживают избыточное накопление коллагена III типа. Все это приводит к значительному снижению плотности миксоматозно измененной ткани. Макроскопически створки клапана увеличены, утолщены («вздуты») и соединены с фрагментарно утолщенными (с участками надрывов) и часто удлиненными хордами. Лишенные нормальной плотности, с нарушенной архитектоникой коллагеновых фибрилл, «избыточные» миксоматозные створки пролабируют в полость левого предсердия даже при нормальном уровне внутрижелудочкового давления (Трисветова, Бова, 2002; Cole et al., 1984; Baker et al., 1998). Миксоматозная дегенерация соединительной ткани створок и хорд прогрессирует с возрастом и является одной из основных причин перфорации створок и/или разрыва хорд митрального клапана у лиц старшего возраста (Скопин, Кузнечевский, 1991). ПМК может быть связан с *малыми анатомическими диспропорциями* клапанного аппарата: умеренной дилатацией клапанного фиброзного кольца, увеличением, «избыточностью» площади

створок и их удлинением, аномальным прикреплением или удлинением хорд, отклонениями в структуре папиллярных мышц и их прикреплении, митрально-желудочковой диспропорцией, когда клапан слишком большой для желудочка или желудочек слишком мал для клапана. С другой стороны, пролабирование может быть обусловлено *функциональными причинами*: региональным нарушением сократимости и релаксации миокарда левого желудочка — нижнебазальной гипокинезией, аномальным сокращением — неадекватным сокращением длинной оси левого желудочка, преждевременной релаксацией передней стенки левого желудочка и др. Эти нарушения могут быть связаны как с воспалительными и дегенеративными изменениями (асинхронизм возбуждения и проведения импульсов, миокардиты, ИБС, нарушения ритма сердца), так и с нарушением вегетативной иннервации подклапанных структур при вегетативной дисфункции и психоэмоциональных отклонениях. Причиной дисфункции левого желудочка у молодых людей с ПМК могут быть нарушения кровотока в результате развития фибромускулярной дисплазии малых коронарных артерий и топографических аномалий левой огибающей артерии. Это гистоморфологически проявляется локальным интерстициальным фиброзом в области синусового узла, атриовентрикулярного соединения и основания межжелудочковой перегородки (Burke et al., 1997). Определенную роль в развитии ПМК могут играть электролитные нарушения, в частности, *внутритканевый дефицит магния,* выраженность которого коррелирует с тяжестью клинических проявлений. Внутритканевый дефицит магния, вероятно, способствует выработке фибробластами неполноценного коллагена в створках митрального клапана. Благоприятный клинико-морфологический и функциональный эффект лечения ПМК солями магния подтверждает эту концепцию (Мартынов и др., 2000; Lichodziewska et al., 1994).

Однако чаще всего ПМК обусловлен как врожденной соединительно-тканной недостаточностью его структур и малыми анатомическими аномалиями клапанного аппарата (Сурова и др., 2000), так и нарушением нейровегетативной регуляции функции митрального клапана. В частности, симпатикотония и вызванный ею гиперкинетический синдром способствуют гиперкинезии стенок левого желудочка и МЖП, а тахикардия — уменьшению наполнения желудочка кровью. Последнее приводит к большему сближению стенок сердца, папиллярных мышц и створок митрального клапана в систолу, ослаблению натяжения хорд и пролабированию створок клапана. Частое сочетание при первичной ПМК миксоматозной недостаточности соединительно-тканных структур с малыми анатомическими аномалиями клапанного аппарата и нарушением нейровегетативной регуляции функции клапана позволили предположить их *наследственный генез* (Hancock, 1982). Это доказывается тем, что ПМК может быть у нескольких членов одной семьи, а частота обнаружения ПМК среди родственников 1-й степени родства составляет 21–30,5% (Бочкова и др., 1981; Chen et al. 1983). По наблюдениям Н. А. Белоконь и М. Б. Кубергера (1989) семейные варианты аускультативной формы ПМК встречаются в 3 раза чаще, чем при «немой» (12,9 и 4,5% соответственно). Причем при «немой» форме у всех родственников ПМК был также «немым» и определялся эхокардиографически в основном у матерей пробандов.

Первичный ПМК в настоящее время рассматривается как самостоятельный наследственный синдром, сформировавшийся в результате врожденного нарушения фибриллогенеза, а в классификации Нью-Йоркской ассоциации кардиологов он включен в группу изолированных аномалий, обусловленных врожденным нарушением соединительной ткани (Boudoulas et al., 1989). Молекулярно-генетическими исследованиями идентифицирован ген аутосомно-доминантного миксоматозного ПМК (157700), локализованный на коротком плече 16 хромосомы — 16p11.2–12.1.

Вторичные ПМК встречаются значительно чаще, чем первичные, и среди воспалительных заболеваний сердца ПМК выявляется наиболее часто при ревматическом поражении митрального клапана — в 15–80% случаев (Lembo N. et al., 1988). При врожденных пороках сердца (ВПС) ПМК наблюдаются в 10–37% случаев, наиболее часто при ДМПП, ДМЖП, аномалии Эбштейна, что обусловлено как непосредственным поражением клапана, так и развитием клапанно-желудочковой диспропорции и гемодинамическими отклонениями (Savage et al., 1983). В наших исследованиях МАС сочетались с ВПС в 2,69% случаев. При нарушениях сердечного ритма и проводимости вторичный ПМК формируется вследствие асинхронизма сокращения левого желудочка или задней папиллярной мышцы.

Патофизиология и гемодинамика. Замыкательная функция митрального клапана в систолу левого желудочка слагается из умеренного сужения фиброзного кольца, возникающего за счет сокра-

щения циркулярных мышц атриовентрикулярного отверстия, а также соприкосновения и наложения друг на друга створок клапана. При этом большая часть поверхности створок соприкасается и меньшая — остается свободной. Заднелатеральная створка имеет фестончатое строение. При закрытии клапана площадь створок всегда больше площади митрального отверстия. Подъем и закрытие створок обеспечиваются повышением в систолу внутрижелудочкового давления. Одновременное со стенками желудочка сокращение папиллярных мышц обеспечивает натяжение хорд, препятствующее прогибанию и пролабированию створок через митральное отверстие в полость левого предсердия. Это содружественное сокращение мышц фиброзного кольца, стенок левого желудочка и папиллярных мышц обеспечивается сложной нейроэндокринной экстра- и интракардиальной регуляцией. Следовательно, пролабирование створок митрального клапана происходит вследствие трех основных причин: 1) дефектности каркасной функции соединительно-тканных структур клапана, из-за чего клапанные структуры при нагрузке давлением излишне перерастягиваются, перегибаются или выбухают; 2) нарушения соотношения площади, длины, толщины и взаиморасположения всех составляющих компонентов клапана (ширина клапанного кольца, длина и толщина хорд и мест их прикрепления, площадь створок, их длина и строение, длина, толщина, локализация и сократительная способность папиллярных мышц); 3) нарушения нейроэндокринной регуляции содружественного функционирования всех структурных компонентов клапана.

Для ПМК характерна дефектность соединительно-тканных структур клапана: расширение клапанного фиброзного кольца, увеличение площади створок клапана, их «избыточность», выраженная фестончатость («лохматость») заднелатеральной створки клапана, что объясняет более частое ее пролабирование. Н. В. Орлова и др. (1998) приводят данные о более частом пролабировании передней (77,4%), чем задней (23,3%) створки. Удлинение створок, истончение и удлинение хорд может приводить к их отрыву. Кроме того, типично изменение локализации и снижение сократимости папиллярных мышц, нарушение координированного функционирования клапанных структур, поэтому ПМК чаще манифестируется на фоне вегетососудистой дистонии (как симпатотонического, так и ваготонического типа) и психоэмоциональных нарушений (Белозеров, 1995). На выраженность пролабирования влияют и степень наполнения левого желудочка кровью, и его конечный диастолический объем. Чем чаще ритм сердца, выраженнее гиперкинезия и чем меньше наполнение желудочка, тем больше сближаются все компоненты левого желудочка в систолу и тем меньше натяжение хорд, что способствует большему пролабированию. Этим, вероятно, объясняется большая интенсивность «кликов» и телесистолического шума в ортостазе и при тахикардии. Если в систолу левого желудочка пролабируют только свободные края створок, то ПМК проявляется лишь мезо- или телесистолическими щелчками, в случае же пролабирования соприкасающихся поверхностей створок это уже сопровождается регургитацией крови, что клинически манифестируется телесистолическим шумом. При наличии голосистолического шума, который встречается редко — в 1–5% случаев (Boudoulas, Wooley, 1995), и пролабировании створок МК более 10–11 мм (по данным ЭхоКГ) регургитация уже достаточно выражена и может сопровождаться гемодинамическими нарушениями, характерными для недостаточности митрального клапана. Еще более тяжелые гемодинамические сдвиги наблюдаются при отрыве хорд, когда створка провисает в левое предсердие. В этом случае остро нарастают гемодинамическая перегрузка объемом левого предсердия и левожелудочковая (левопредсердная) недостаточность кровообращения.

Классификация. Единой классификации ПМК в настоящее время нет. Выделяют «немую» форму ПМК, выявляемую случайно при эхокардиографическом обследовании, и аускультативную форму, при которой «клики» (щелчки) и шумы в различных фазах систолы (среднесистолические щелчки, среднесистолический, телесистолический или голосистолический шумы) проявляются аускультативно и фонокардиографически (Белоконь, Кубергер, 1987). По этиологии идет разделение на первичный пролапс (семейный, несемейный, синдром Марфана и др.) и вторичный пролапс (ревматизм, ИБС, кардиомиопатия) (O'Rourke, 1998). H. Boudoulas и др. (1989) предлагают выделять клинически значимый ПМК, при котором признаки ПМК не сочетаются с митральной регургитацией, и анатомически (морфологически) значимый ПМК, сочетающийся с прогрессирующей митральной регургитацией и возможным формированием недостаточности клапана. Необходима также градация ПМК по степени выраженности (в мм) прогибания створок (Мухарлямов и др., 1981), а также по степени митральной регургитации (Олесин и др., 2001; Земцовский, 2003). Суммируя вы-

шеизложенные данные, мы предлагаем следующую рабочую классификацию ПМК.

Рабочая классификация пролапса митрального клапана

Этиология

Первичный пролапс: семейный, несемейный, синдром Марфана и другие наследственные заболевания соединительной ткани.

Вторичный пролапс: ревматизм, кардиомиопатии, врожденные пороки сердца, ишемическая болезнь сердца, инфаркт миокарда.

Локализация пролабирования: передняя, задняя, обе створки.

Степень пролабирования: 1 степень — 3–6 мм; 2 степень — 6–9 мм; 3 степень — более 9 мм.

Степень митральной регургитации: 1 степень — регургитационный поток менее 4 $см^2$ или проникает в полость левого предсердия более чем на 20 мм; 2 степень — регургитационный поток от 4 до 8 $см^2$ или проникает не более, чем на половину длины предсердия; 3 степень — регургитационный поток более 8 $см^2$ или проникает более, чем на половину длины предсердия, но не достигает его «крыши»; 4 степень — регургитационный поток достигает задней стенки, заходит за ушко левого предсердия или в легочные вены.

Осложнения. Нарушения ритма сердца, синкопальные состояния, инфекционный эндокардит, разрыв хорды или перфорация створки клапана, прогрессирующая митральная регургитация и трансформация в НМК, сердечная недостаточность, внезапная сердечная смерть.

Пример диагноза. Первичный пролапс обеих створок митрального клапана 2 степени, митральная регургитация 1 степени. Осложнение: монотопная, мономорфная левожелудочковая экстрасистолия 2 степени (по Лауну).

Клиническая картина

Жалобы. Большинство больных предъявляют многочисленные жалобы неврогенного характера, связанные с вегетативной астенией и сосудистой дистонией. Это, прежде всего, жалобы на головные боли, головокружение, слабость и снижение толерантности к физической нагрузке, одышку, склонность к возникновению обморочных состояний (Веневцева и др., 2000; Сальцева и др., 2000). В наших исследованиях у пациентов с МАС вегетативная дисфункция с артериальной гипотензией преобладала и выявлялась у 15,4% обследованных, в то время как артериальная гипертензия обнаруживалась лишь у 2,7%. При этом синкопальные состояния возникали у 2% пациентов, причем значительно чаще при артериальной гипотензии. Одной из ведущих считается жалоба на *б о л и* в сердце. Кардиальный синдром отмечается в 32–65% случаев (Devereux et al., 1989; Barlow, 1992). Боли, как правило, колющего, реже сжимающего характера, локализуются в области соска, не иррадиируют, усиливаются при вдохе, кратковременные (от 10–20 сек до 2–5 мин), рецидивируют по несколько раз в сутки, появляются преимущественно днем в периоды психоэмоционального напряжения. Характерно, что боли почти никогда не связаны с физической нагрузкой, чаще возникают в покое, а физическая нагрузка и переключение внимания способствуют их исчезновению (Царегородцева, 2000). Продолжительные кардиалгии хорошо купируются дневными транквилизаторами, препаратами валерианы, валидолом, валокордином. Генез болей связывают с ишемией субэндокардиальных отделов миокарда, в результате тахикардии и укорочения диастолы, связанных с гипертонусом симпатического отдела вегетативной нервной системы (Coghlan, Natello, 1991; Burke et al., 1997) или с дисплазией малых сосудов сердца (Bouknight, 2000). Это кажется неубедительным, поскольку кардиалгический синдром при ПМК не менее часто выявляется и на фоне выраженной ваготонии. Более вероятно, что кардиалгии связаны с нарушением микроциркуляции в сосочковой мышце на участке миокарда, расположенном между левым предсердием и задней стенкой митрального клапана, за счет механического повреждения при пролабировании створок митрального клапана (Baker et al., 1998). Однако у 1/3 детей, особенно дошкольного возраста, жалобы отсутствуют. Дети чаще имеют диспластический тип физического развития: *астеническое телосложение*, уплощенную по сагиттальной оси узкую грудную клетку, в 43–62% случаев — воронкообразную деформацию грудины, широкие межреберья, высокий рост, слабое развитие мышечной массы. Нередко у них выявляется «готическое нёбо», *гипермобильность («разболтанность») суставов* (46–52% случаев), «сандалевидная щель» между 1-м и 2-м пальцами ног, плоскостопие, мышечная слабость (Glesby, Pyeritz R., 1989). Прогрессирующее поперечное плоскостопие, обусловленное слабостью связочного и мышечного аппарата стопы и дисплазией плюснеклиновидного сустава, часто сочетается с вальгусной деформацией I пальца стопы. Повышенная эластичность межпозвоночных дисков и растяжи-

мость связок способствуют формированию грыж пупка и раннего остеохондроза (Кадурина, 2000). В 16–31% случаев у пациентов с ПМК выявляются *гиперрастяжимость кожи, стрии* в области ягодиц и бедер (Boudoulas et al., 1989; Glesby, Pyeritz, 1989). У 43–65,5% детей с ПМК отмечаются миопия различной степени выраженности, нарушение аккомодации и рефракции, что связано с уменьшением размеров мышечных волокон и дистрофией мышечной ткани глазодвигательной мускулатуры (Мартынов и др., 1998; Трисветова, Бова, 2002). Это признаки неполного синдрома Марфана или фенотипически сходные с ним марфаноподобные проявления, характерные для генерализованных соединительно-тканных дизэмбриогенетических расстройств, одним из проявлений которых является и ПМК. Нам не удалось установить отмечаемого некоторыми авторами (Белоконь, Подзолков, 1991) более частого возникновения ПМК у светловолосых и голубоглазых девочек.

Физикально. Пульс удовлетворительного наполнения и напряжения, АД с тенденцией к гипотензии. Верхушечный толчок обычной силы, локализован в 4-м или 5-м межреберьях, на 1–1,5 см кнутри от сосковой линии. Границы сердца «сужены», за счет его вертикального («висячего») положения. 1-й тон обычной силы и звучности, 2-й тон, как правило, акцентуирован и раздвоен над легочной артерией, особенно в положении больного лежа. Кардинальной для ПМК является аускультативная триада в виде: «кликов» или щелчков; «хордального писка»; характерного телесистолического, «музыкального», «вибрационного» шума. Однако все три аускультативных компонента ПМК могут выслушиваться раздельно или в различном их сочетании. Щелчки («клики») при ПМК могут выявляться в 80% случаев (Devereux et al., 1989). Они лучше выслушиваются в 5-часовой точке, а также на верхушке и в 5-й точке, их интенсивность обычно нарастает при вертикальном положении обследуемого, с наклоном вперед или сидя на корточках, и ослабевает в клиностазе. Кроме того, их интенсивность зависит от фаз дыхания. «Клики» выслушиваются в средней и поздней части систолы, часто (в 2/3 случаев) в сочетании с позднесистолическим (телесистолическим) шумом. Генез щелчков связывают с быстрым и интенсивным натяжением удлиненных хорд при максимальном пролабировании створок митрального клапана в полость левого предсердия (по аналогии с быстрым натяжением капроновой нити). Иногда выслушивается несколько мезо- или телесистолических «кликов» (Boudoulas, Woolley, 1995). Шум при ПМК определяется в середине или в конце систолы, в форме нарастающего («creschendo») шума. Очень редко шум голосистолический. Чаще всего шум вариабельный, лучше выслушивается в вертикальном, реже — в горизонтальном положении тела, при перемене положения шум не только изменяется по интенсивности, но может совершенно исчезать. Этим он существенно отличается от шума при врожденной недостаточности митрального клапана. Тембр шума музыкальный, вибрационный, «жужжащий», напоминающий шум волчка и гораздо реже имеет «поддувающий» оттенок. Как правило, шум лучше выслушивается в 5-часовой точке или в точке Эрба–Боткина и на верхушке, он локальный. Считается, что умеренная иррадиация шума в левую аксиллярную область более характерна для пролапса передней створки, а в 5-ю точку — для пролапса задней створки МК (Белоконь, Кубергер, 1989). Генез телесистолического шума при ПМК связан с поздним пролабированием и небольшой регургитацией крови в левое предсердие в конце систолы. Наличие голосистолического шума с «поддувающим» оттенком и иррадиацией в левую аксиллярную область следует расценивать как признак ПМК с выраженной регургитацией и развитием недостаточности митрального клапана. «Хордальный писк» обычно сочетается с «кликами» и телесистолическим шумом и аускультативно напоминает короткий сухой скрип или слабый писк мышонка. «Хордальный писк» очень вариабельный, сильно зависит от фаз дыхания, лучше выслушивается в ортостазе и в 5-й точке. Генез «писка» связывают с вибрацией натянутых тонких хорд. Вероятность выявления аускультативной триады при ПМК у детей увеличивается при выслушивании ребенка в орто- и клиностазе, в положении на левом боку и после физической нагрузки.

Электрокардиография. Могут отмечаться отклонение электрической оси сердца вправо и вертикальная позиция сердца, что связано с позиционными смещениями и «висячим» положением сердца. У 30% детей имеет место умеренная синусовая тахикардия и неполная блокада правой ветви предсердно-желудочкового пучка. Наиболее характерными изменениями при ПМК считаются нарушения фазы реполяризации в виде уплощения зубцов Т в стандартных и левых грудных отведениях и появления зубца U. При регистрации ЭКГ в ортостазе частота этих изменений увеличивается в 2 раза, нарастает депрессия зубца Т, который может у 20% детей с аускультативной формой

ПМК становиться отрицательным в «левых» отведениях. Нарушения фазы реполяризации динамичны и не всегда обнаруживаются при повторных исследованиях. При проведении пробы с обзиданом отмечается обратная положительная динамика зубца Т. Все это указывает на то, что изменения реполяризации при ПМК связаны не столько с нарушениями электролитного баланса или с миокардиодистрофией, сколько с экстракардиальными факторами, в частности, со склонностью к симпатикотонии (Белоконь, Подзолков, 1991; Веневцева и др., 2000). Кроме того, у детей с ПМК может быть правожелудочковая или суправентрикулярная экстрасистолия, частота обнаружения которой возрастает в 2–3 раза при холтеровском мониторировании. Экстрасистолия имеет чаще экстракардиальный характер, так как нередко исчезает при физической нагрузке и в ночное время, и наоборот возникает при психоэмоциональном напряжении (Сальцева и др., 2000; Куприянова, 2000). В наших исследованиях (Мутафьян, Цыганова, 2004) нарушения на ЭКГ при МАС диагностированы в 22,8% случаев. Нарушения автоматизма проявлялись в виде синусовой брадиаритмии (5,4%), реже — синусовой тахиаритмии (1,3%), миграции источника ритма или эктопического нижнепредсердного ритма (10%). Экстрасистолия встречалась редко, чаще в виде суправентрикулярных экстрасистол (0,67%). Нарушения проводимости проявлялись в виде АВ-блокады I степени (2%), феноменов WPW и CLC (3,35%) и полублоков передневерхней и задненижней ветвей левой ножки предсердно-желудочкового пучка (2,68%).

Фонокардиография. Амплитуда 1-го и 2-го тонов не изменена. В мезо- или телесистоле (через 13–25 мс после 1-го тона) на средних и высоких частотах регистрируются средне- или высокоамплитудные «клики» в форме 2–3-х осцилляций перед шумом. Иногда регистрируется 2 клика, как перед шумом, так и в его начале. В 4–5 ЛСК и 3–4 ЛС регистрируется средне- или высокочастотный среднеамплитудный мезо- или телесистолический шум, по форме «creschendo», примыкающий ко 2-му тону. Очень редко шум голосистолический, но его максимальная амплитуда — в последней трети систолы (Boudoulas, Wooley, 1995).

Рентгенография. Легочный рисунок не изменен. Тень сердца, как правило, имеет уменьшенные размеры, расположена вдоль позвоночника («висячее», «капельное» сердце). По нашим данным, «капельное» сердце при МАС выявляется в 4,7% случаев. В боковых и косых проекциях контуры левого предсердия и желудочка не измен ны. Часто отмечается умеренное выбухание дуг легочной артерии по левому контуру сердца, чт связывают с одним из проявлений соединител но-тканной дисплазии стенки легочной артерии.

Эхокардиография. ЭхоКГ — это ведущий м тод диагностики ПМК более чем в 90% случае Размеры левого предсердия и левого желудоч не увеличены, перегородки интактны. В 50% сл чаев выявляются множественные эхо-сигналы с створок митрального клапана в систолу. Створк могут быть утолщены, «лохматы» (особенно за не-латеральная). Увеличение систолических эк курсий межжелудочковой перегородки и задне стенки левого желудочка приводит к избыточно подвижности папиллярных мышц, хорд и створо Как правило, выявляется средне- или позднесист лическое пролабирование задней или обеих ств рок митрального клапана (чаще в 2D-режиме Эхокардиографическим критерием ПМК считае ся смещение створок митрального клапана боле чем на 2 мм при аускультативной форме и боле 3 мм при «немой» форме, от линии их смыкани а степень ПМК зависит от выраженности этог смещения. Выделяют 3 степени ПМК: 1 ст. – смещение пролабированной створки от 2–3 д 6 мм; 2 ст. — от 6 до 9 мм; 3 ст. — более 9 м (Воробьев и др., 1999; Boudoulas, Wooley, 1995 Сопоставление аускультативных и эхокардиогра фических данных позволяет считать, что «немая форма или наличие изолированных щелчков эх кардиографически соответствует 1 ст. ПМ щелчков и позднего систолического шума — 2 3 ст. ПМК. При 2 ст. ПМК уже происходит регу гитация крови, которая эхокардиографически пр является увеличением амплитуды открытия пере ней створки митрального клапана и скорости е раннего диастолического прикрытия, увеличени экскурсий межжелудочковой перегородки. ПМ часто сочетается с миксоматозными изменениям его структур. В частности, в наших исследования (Мутафьян, Цыганова, 2004) по данным ЭхоК миксоматозные изменения структур митральног клапана выявлены у 19,9% пациентов. При это выявлялась характерная зависимость частоты об наружения признаков миксоматоза от степени вы раженности ПМК и степени митральной регурги тации (табл. 4).

Дифференциальный диагноз следует проводит с недостаточностью митрального клапана разли ной этиологии. В отличие от ПМК для нее хара терны следующие признаки: глухость 1-го тон систолический шум, связанный с 1-м тоном, дук

Таблица 4

Частота выявления миксоматоза створок митрального клапана в засисимости от степени пролапса и выраженности митральной регургитации

Степень ПМК и регургитации	Частота выявления миксоматоза (%)
ПМК 1 ст. без регургитации	2
ПМК 1 ст. с регургитацией 1 ст.	28,6
ПМК 2 ст. без регургитации	33,8
ПМК 2 ст. с регургитацией 1 ст.	50,0
ПМК 2–3 ст. с регургитацией 2 ст.	100,0

него тембра, убывающий, не изменяющийся при перемене положения, хорошо иррадиирующий в левую аксиллярную область; расширение границы относительной сердечной тупости влево и вверх; наличие определенной степени снижения контрактильности миокарда и сердечной недостаточности; «митральная» конфигурация сердца на рентгенограмме; наличие ревматического или инфекционного анамнеза; лабораторное подтверждение активности процесса, а также данные ЭхоКГ (ревматический вальвулит или вегетации на клапанах). Сложнее дифференцировать ПМК от умеренных проявлений врожденной недостаточности митрального клапана. При врожденном пороке развития митрального клапана шум выявляется уже в грудном возрасте, его интенсивность, продолжительность выраженнее, а тембр грубее, постояннее, больше иррадиация, нет характерных «кликов» и «хордального писка». Окончательной диагностике помогают результаты эхо-допплеркардиографического исследования.

Течение, осложнения и прогноз. Прогноз при ПМК в целом благоприятный, и у большинства детей не возникают нарушения физического и психомоторного развития или какие-либо серьезные проблемы со здоровьем. В настоящее время наметился разумный дифференцированный подход к оценке прогноза течения порока, освободивший врача как от излишней драматизации возможных последствий, так и от иллюзий о безобидности синдрома ПМК. Это связано с возможными осложнениями ПМК и, прежде всего, с появлением признаков недостаточности кровообращения, развитием или утяжелением нарушений ритма сердца, возможностью наслоения инфекционного эндокардита, случаями внезапной сердечной смерти и острой левожелудочковой (левопредсердной) сердечной недостаточности при отрыве хорд (Boudoulas, Wooley, 1995). Прогнозируя вероятность осложнений, следует учитывать характер течения ПМК у родственников, случаи синдрома внезапной сердечной смерти в семейном анамнезе, наличие нарушений сердечного ритма, инфекционного эндокардита. Для прогнозирования ПМК имеет значение характер аномалии: немой или аускультативный варианты, степень пролабирования на ЭхоКГ, характер реполяризации, нарушений ритма сердца и наличие удлинения интервала Q–T на ЭКГ, тяжесть клинического проявления соединительно-тканной дисплазии, случаи синкопальных состояний. Появление и прогрессирование митральной регургитации и недостаточности митрального клапана является одним из серьезнейших осложнений ПМК и чаще связано с отрывом хорд. При наличии изолированного голосистолического шума и 3-й степени ПМК с утолщенными или «лохматыми» створками с возрастом величина регургитации может нарастать и возможно появление признаков недостаточности митрального клапана. Быстрое прогрессирование недостаточности митрального клапана наблюдается при отрыве хорд. Чаще отрываются хорды, прикрепляющиеся к середине заднелатеральной створки митрального клапана. Причем неизвестно, связан ли отрыв хорд с постепенным прогрессированием процесса или же он происходит внезапно (Белоконь, Кубергер, 1989). Отрыв хорд сопровождается резко наступающей объемной перегрузкой левого предсердия и развитием острой левопредсердной недостаточности. При этом на ЭхоКГ выявляется характерный «синдром свободно висящего клапана». Инфекционный эндокардит осложняет ПМК в 0,2–3,6% случаев (Орлова и др., 1998; McNamara, 1982). Предрасполагающими факторами являются: снижение иммунитета, перенесенные инфекционные заболевания, малые хирургические вмешательства (тонзиллэктомия, аденотомия, экстракция зубов и др.). Нарушения ритма сердца у старших детей встречаются чаще, а у взрослых людей с ПМК нарушения ритма сердца регистрируются в 2/3 случаев. Случаи внезапной смерти у детей с ПМК, к счастью, встречаются очень редко и связаны, вероятно, с синкопальными эпизодами желудочковой тахикардии и фибрилляции, особенно при наличии «синдрома удлиненного интервала Q–T». Так, по данным H. Boudoulas, C. Wooley (1995), в 9 случаях внезапной сердечной смерти детей у 8 из них регистрировались предшествующие желудочковые аритмии. Относительно более частое возникновение случаев внезапной сердечной смерти у взрослых людей с ПМК требует проведения

профилактических мероприятий уже в детском возрасте.

Лечение и профилактика осложнений. Все дети с ПМК должны находиться на диспансерном учете у кардиолога, причем тактика их ведения зависит от формы пролабирования. При аускультативной форме ПМК 2-й и 3-й степени дети освобождаются от занятий физкультурой в общей группе, с исключением соревновательных и изометрических нагрузок, вследствие наличия у них дезадаптивных реакций кровообращения на интенсивную нагрузку и симпатикотонической настроенности, усиливающей выраженность пролапса и регургитации. В комплексное лечение включают физиотерапию, массаж, водные процедуры. Медикаментозная терапия направлена на устранение вегетативных расстройств — назначают дневные транквилизаторы (сонапакс, фенибут, седуксен и др.), препараты валерианы, пустырника, брома. При наличии симпатикотонии, синусовой тахикардии, экстрасистолии, особенно ранней, мультифокальной, удлинения интервала Q–T, эпизодов синкопе в анамнезе показано применение β-адреноблокаторов (атенолол, обзидан, бетаксолол и др.) курсами до 2–3-х месяцев под контролем АД и ЭКГ с постепенной отменой. Кроме антиаритмического эффекта и профилактики синдрома внезапной сердечной смерти β-адреноблокаторы урежают ритм сердца и способствуют лучшему наполнению левого желудочка и уменьшению величины пролапса. Наряду с β-адреноблокаторами широко используют кардиотрофическую и метаболическую терапию (рибоксин, инозин, панангин, магнерот, магний-B_6, витамины B_{12} и B_{15}, кофермент Q_{10} и др.), антиоксиданты — витамины А, С, Е, селен, эссенциале (Жиркова и др., 2000). Для профилактики инфекционного эндокардита необходимо назначение антибактериальной и иммуномодулирующей терапии до и после возможных малых хирургических вмешательств, а также при инфекционных заболеваниях, с обязательным последующим контролем температурной реакции, проведение анализов крови и мочи. В случаях выраженной регургитации и прогрессирующей недостаточности митрального клапана показаны малые дозы сердечных гликозидов. При осложнении ПМК острым отрывом хорд и нарастающей острой левопредсердной (левожелудочковой) недостаточности показана срочная хирургическая операция аннулопластики и протезирования митрального клапана. При «немой» форме и при ПМК 1-й степени дети занимаются физкультурой в общей группе. При наличии вегетодистонических нарушений проводятся курсы седативной и общеукрепляющей терапии. Во время малых хирургических вмешательств профилактическое назначение антибиотиков не показано. Динамическое наблюдение кардиологом с обязательной регистрацией ЭКГ и ЭхоКГ необходимо проводить детям с ПМК не менее 2-х раз в год.

Открытое овальное окно (ООО) находится в центральной части межпредсердной перегородки в области овальной ямки (fossa ovalis) и со стороны левого предсердия имеет клапанную заслонку, открывающуюся в сторону левого предсердия. В период внутриутробного развития и фетального кровообращения, когда малый круг кровообращения не функционирует, овальное окно, наряду с открытым артериальным протоком и аранциевым протоком, обеспечивает «обходный» сброс крови из венозной системы большого круга и легочной артерии в левые отделы сердца и аорту. У плода право-левопредсердный кровоток через широкое ООО осуществляет кровоснабжение плечеголовной области, необходимое для поддержания быстрого развития головного мозга. После рождения, с первым вдохом ребенка и началом функционирования малого круга кровообращения легочный венозный возврат адекватно увеличивается и необходимость в плодовых коммуникациях практически отпадает. Аранциев проток перестает функционировать в первые минуты постнатальной жизни, а его полная облитерация начинается через 2 месяца постнатальной жизни. Баталлов проток в первые дни жизни функционирует в режиме двустороннего сброса крови, затем происходит его функциональное закрытие и к 2 месяцам внеутробной жизни происходит анатомическая облитерация протока. ООО перестает функционировать в ближайшие 3–5 часов после рождения ребенка. Увеличенный приток крови из легочных вен и возрастающее давление в левом предсердии закрывают клапан овального отверстия, а через 2–12 месяцев происходит его полная облитерация, за счет срастания краев заслонки клапана и овального окна. Патологические отклонения со стороны овального окна могут проявляться как в его преждевременном пренатальном закрытии, так и в постнатальном незаращении. Преждевременное пренатальное закрытие овального окна, впервые описанное R. Vieussens (1715), может быть спонтанным или зависеть от повышения давления в левых камерах сердца, связанного с нарушением оттока из них, в частности, при гипоплазии или атрезии митрального или аортального клапана. Это приводит к повышению давления в правых каме-

рах сердца, дилатации правого предсердия и желудочка и, одновременно, к гипоплазии левых камер сердца. Недостаточность правого желудочка может приводить к пренатальной смерти и мертворожденности. В случаях рождения живого ребенка смерть наступает в первые часы постнатальной жизни от декомпенсации дилатированного правого желудочка или от несостоятельности гипоплазированного левого желудочка (Банкл, 1980). О незаращении ООО как об отклонении от нормы следует говорить лишь после 1 года жизни ребенка. Однако, по данным многих авторов, к первому году жизни овальное окно закрывается лишь у 50–60% детей, и незаращенное овальное окно может выявляться у 20–40% (в среднем — у 25–30%) взрослых людей (Porter et al., 1995). В наших исследованиях ООО обнаруживалось в 3,65% случаев в общей популяции и у 8,89% пациентов с МАС. При этом отмечалась характерная динамика частоты встречаемости ООО в зависимости от возраста. Если в возрасте до 1 года ООО обнаруживалось с помощью ЭхоКГ в 32,3% случаев, то после первого года жизни частота его выявления уменьшалась вдвое (15–16%), а к 14–17 годам ООО обнаруживалось лишь у 2,36% пациентов. Средняя величина отверстия составляла 4–6 мм. Наиболее часто ООО сочеталось с ЛХЖС (38,6%) и ПМК (20,5%) (Мутафьян, Цыганова, 2004). По данным аутопсий средняя величина ООО составляет 4–4,5 мм. В то же время, у 6% людей, половину из которых составляют младенцы до 6 месяцев жизни, величина ООО превышает 7 мм. У 3% взрослых — ООО еще больших размеров и может достигать 19 мм (Thompson, Evans, 1930; Hagen et al., 1984, 2004). В таких случаях говорят о «зияющем» овальном окне, которое гемодинамически и клинически не отличается от вторичного дефекта межпредсердной перегородки. Принципиальное анатомическое различие между ООО и вторичным ДМПП заключается в том, что при ДМПП имеется органический дефект, т. е. отсутствие части перегородки, в то время как при ООО наблюдается незаращение предсердной заслонки (клапана) или недостаточность клапана овального окна. Функциональные же различия очень условны и определяются диаметром отверстия, величиной сброса крови и направлением шунта. Традиционно считается, что при ООО с сохраненной предсердной заслонкой отсутствует лево-правый шунт крови, а гемодинамические нарушения нехарактерны либо минимальны (гемодинамически незначимый ООО). Незаращению овального окна может способствовать ряд заболеваний или состояний, при которых имеется повышение давления в правых полостях сердца, обусловленное перегрузкой сопротивлением (первичная или вторичная легочная гипертензия, врожденный трикуспидальный стеноз или атрезия, аномалия Эбштейна, стеноз легочной артерии), объемной перегрузкой (аномальный дренаж легочных вен, недостаточность трехстворчатого клапана, сердечная недостаточность) (Мутафьян, 2002). При этих заболеваниях ООО может быть компенсирующим межпредсердным сообщением, за счет которого идет сброс крови справа-налево и разгружаются правые отделы сердца. В частности, при первичной легочной гипертензии наличие ООО является прогностически благоприятным признаком, поскольку продолжительность жизни таких больных больше, чем при отсутствии этой микроаномалии (Белозеров, Болбиков, 2001). Помимо обычных ситуаций, когда клапан овального окна надежно предотвращает аномальный сброс крови слева-направо, возможны состояния (заболевания), при которых начинает выявляться несостоятельность (недостаточность) клапана. Это может наблюдаться при выраженной дилатации и перерастяжении как предсердий, так и межпредсердной перегородки, что сопровождается растяжением и овального окна. В результате нормальная по размеру заслонка уже не в состоянии прикрыть увеличенное ООО, и оно в принципе перестает отличаться от вторичного ДМПП, так как возможен сброс крови как влево, так и вправо (Калитеевский, 1993; Kasper et al., 1992). В таких случаях говорят о клапанно-неполноценном или клапанно-некомпетентном ООО (the valve incompatent foramen ovale). В частности, при выраженном митральном стенозе с дилатированным левым предсердием и перерастянутой межпредсердной перегородкой формирование такого клапанно-неполноценного ООО может сопровождаться сбросом крови слева-направо и гемодинамически напоминать синдром Лютембаше (Lutembacher, 1916).

По характеру и степени закрытия межпредсердного сообщения выделяют 4 прижизненных вида овального окна (Онищенко, Ильин, 2001):

1. полностью (бесследно) зараще нное овальное окно;

2. зараще нное овальное окно с сохраненным углублением или слепым карманом со стороны правого предсердия;

3. незараще нное овальное окно, функционально закрытое заслонкой, с возможностью свободного проведения катетера между предсердиями («пропускающее зонд ООО»);

4. ООО, полностью не прикрытое клапанной заслонкой из-за растяжения межпредсердной перегородки или малой величины заслонки и являющееся гемодинамическим и клиническим аналогом небольшого вторичного ДМПП.

Клиника и гемодинамика. Клинические проявления ООО безусловно зависят от величины овального отверстия, градиента давления между предсердиями, направления межпредсердного шунта и сопутствующих заболеваний. При малых величинах отверстия (до 5–7 мм) межпредсердного сброса крови нет или он гемодинамически незначим и ООО является находкой при ЭхоКГ-исследовании. При величинах отверстия, превышающих 7–10 мм, ООО становится гемодинамическим аналогом небольшого ДМПП и при допплерографическом исследовании может регистрироваться межпредсердный сброс крови.

У новорожденных, на фоне относительно высокого физиологического давления в легочной артерии, при длительном беспокойстве, плаче, крике, натуживании, дефекации, происходит еще большее его повышение. Это сопровождается транзиторным сбросом венозной крови через ООО справа-налево и проявляется кратковременным цианозом. У старших детей и подростков в покое и при бытовых физических нагрузках шунтирования крови нет. Однако при приступообразном кашле, натуживании, пробе Вальсальвы, нырянии, а также при тяжелой физической работе или изометрических упражнениях, сопровождающихся длительным натуживанием и задержкой дыхания, также возникает вено-артериальный шунт через ООО, так называемое «физиологическое шунтирование» (Chaikof et al., 1994; Walmshurrst et al., 1994). Если имеется небольшой, но пролонгированный вено-артериальный сброс крови через ООО, то это может сопровождаться признаками гипоксемии, выявляемой как при больших физиологических нагрузках, так и при различных заболеваниях. Гипоксемия может развиться при занятиях спортом, сопровождающихся длительной задержкой дыхания либо значительным напряжением (ныряние, подводное либо синхронное плавание, дайвинг, спортивная гимнастика, тяжелая атлетика). Данное состояние нередко сопровождает заболевания легких с первичной или вторичной легочной гипертензией (болезнь Аэрза, бронхиальная астма, муковисцидоз и бронхоэктатическая болезнь, эмфизема легких, состояние после резекции сегментов и долей легких и др.). Гипоксемия является осложнением врожденных и приобретенных пороков сердца и сосудов (трикуспидальный стеноз, аномалия Эбштейна, аномальный дренаж легочных вен, стеноз легочной артерии или гипоплазия ее ветвей, тромбоэмболия ветвей легочной артерии и др.). Наличие клапанно-неполноценного ООО при митральном стенозе или сочетанном митральном пороке сердца приводит к «разгрузочному» межпредсердному сбросу крови слева-направо, что уменьшает признаки венозного застоя в легких. Е. Ф. Онищенко и А. С. Ильин (2001) описывают наблюдение за мальчиком 12 лет, поступившим в торакальную клинику нашей академии (СПбМАПО) с диагнозом: бронхоэктатическая болезнь, состояние после резекции 4 и 10 сегментов слева. После повторной операции — резекции средней доли — состояние ребенка длительно оставалось тяжелым. Клинически и лабораторно выявлялись признаки выраженной гипоксемии. Интенсивные терапевтические мероприятия и искусственная вентиляция легких не дали эффекта и ребенок умер в состоянии нарастающей гипоксемии. На вскрытии кроме хронического нагноительного процесса в легких выявлено ООО размером 5 × 6 мм, которое, видимо, и привело в послеоперационном периоде к значительному повышению давления в легочной артерии, массивному межпредсердному вено-артериальному шунту и тяжелой гипоксемии. При гемодинамически значимых размерах ООО у детей старшего возраста могут выявляться умеренное снижение толерантности к физическим нагрузкам, дыхательный дискомфорт, бледность и умеренный пероральный цианоз при выполнении интенсивных изометрических нагрузок. У некоторых детей и подростков может наблюдаться склонность к обморокам и динамическим нарушениям мозгового кровообращения (Онищенко, Ильин, 2001). Физикальные данные со стороны сердца, системное АД и давление в легочной артерии при изолированном ООО, как правило, не изменены. Рентгенологические данные не отличаются от нормы. На электрокардиограмме могут выявляться неполная блокада правой ножки предсердно-желудочкового пучка, умеренные признаки увеличения электрической активности двух предсердий.

Эхокардиография. В двухмерном режиме выявляется перерыв эхосигнала в межпредсердной перегородке, при котором, в отличие от ДМПП, виден не обрыв структуры перегородки, а стенки перегородки постепенно клиновидно истончаются. В отличие от ДМПП отсутствуют признаки объемной перегрузки правых камер сердца и парадоксальное движение межжелудочковой перегородки. При допплеровском исследовании может выя

ляться турбулентный поток крови в области овального окна, а при цветной допплеркардиографии — небольшой сброс крови. Показатели кровотока в правом желудочке и легочной артерии не изменены (Белозеров, Болбиков, 2001). Следует подчеркнуть, что допплерэхокардиографические методики при наружном исследовании через грудную стенку слабо эффективны в обнаружении малого межпредсердного шунта, так как в покое он незначителен или вообще отсутствует. Поэтому эталонной инвазивной методикой, кроме зондирования сердца и ангиокардиографии, является чреспищеводная цветная допплерэхокардиография (Fischer et al., 1995). Не меньшую диагностическую ценность имеет пролонгированная инфузионная контрастная эхокардиография, предусматривающая внутривенное введение слабого раствора перекиси водорода. Исследование проводится на фоне стресс-тестового комплекса функциональных и фармакологических проб, во время которых выявляется вено-артериальный межпредсердный шунт (Онищенко, Ильин, 1995).

Течение открытого овального окна, как правило, доброкачественное, за исключением случаев большого, «зияющего» ООО, при котором могут развиваться осложнения, аналогичные тем, которые возникают при небольших центрально расположенных ДМПП. Кроме того, одним из опасных осложнений ООО могут быть «парадоксальные эмболии». Под этим термином подразумевают парадоксальное прохождение эмбола любой природы из венозной системы большого круга кровообращения в артериальную по ходу вено-артериального (право-левого) межпредсердного шунта. Это могут быть тромбы, образующиеся в самом правом предсердии, особенно при аневризме межпредсердной перегородки, кусочки опухоли, инфицированный материал, инородные тела. Возможна парадоксальная газовая эмболия при декомпрессионной болезни у ныряльщиков, аквалангистов и водолазов (Chapoutot et al., 1989; Walmshurrst et al., 1994; Schurs et al., 1996). «Парадоксальная эмболия» может локализоваться в любом органе (коронарные и мозговые сосуды, артерии почек, селезенки, конечностей) с развитием тромбозов, инфарктов и инсультов. Часто источником эмболов является тромбофлебит нижних конечностей и органов малого таза. Парадоксальная миграция тромботических эмболов в сосуды головного мозга может сопровождаться симптоматикой динамического нарушения мозгового кровообращения или приводить к возникновению более тяжелых развернутых проявлений ишемического инсульта.

ООО, как и все септальные дефекты, может осложняться наслоением вторичного инфекционного (септического) эндокардита, причем частота этого осложнения не зависит от величины дефекта. Однако инфекционный эндокардит осложняет ООО, как и вторичный ДМПП, редко из-за малого градиента давления между предсердиями и отсутствия мощной шунтирующей струи крови, повреждающей интиму, как это бывает при ДМЖП или ОАП (Белоконь, Подзолков, 1991).

Лечение и профилактика. Терапевтического или хирургического лечения ООО не требует. Однако при большом («зияющем») клапанно-неполноценном ООО, сопровождающимся гемодинамическими нарушениями, аналогичными возникающим при ДМПП, выполняется эндоваскулярное транскатетерное закрытие отверстия окклюзирующим устройством (Lock, 1993; Ende et al., 1999). Дети с выявленным ООО, особенно сопровождающимся систолическим шумом или другими малыми аномалиями сердца и сосудов, должны быть поставлены на учет кардиоревматолога как угрожаемые по развитию инфекционного эндокардита. Кроме того, этим детям и подросткам, особенно с относительно большим отверстием (более 5–7 мм), не рекомендованы занятия видами спорта, сопровождающимися длительным натуживанием и изометрическим напряжением (подводные виды плавания, художественное, синхронное плавание, спортивная гимнастика, тяжелая атлетика и др.), а также выбор профессий, связанных с экстремальными ситуациями (летчики, шахтеры, водолазы и др.). Требуется повышенное внимание кардиолога за течением беременности у юных беременных (15–17 лет) с ООО, особенно в последнем триместре беременности.

Ложные («добавочные», «лишние», «аномально расположенные») хорды желудочков сердца — это малая аномалия сердца, проявляющаяся наличием в полости желудочков добавочных соединительно-тканно-мышечных образований в виде тяжей (трабекул, хорд), которые, в отличие от нормальных хорд, имеют эктопическое крепление не к створкам атриовентрикулярных клапанов, а к свободным стенкам желудочков и межжелудочковой перегородке (false chordae tendineae). Следует согласиться с мнением Э. В. Земцовского (1998), что добавочными хордами (т. е. истинными) их называть неправомерно, поскольку хордой принято называть образование, прикрепляющееся к папиллярной мышце и служащее для удержания створок атриовентрикулярных клапанов. Впервые эту микроаномалию сердца, названную «аномальными

мышечными пучками», выявил и описал по данным аутопсийного материала W. Turner (1893), а морфологическую классификацию этих образований разработали H. Lam и др. (1970). Широкое внедрение в клинические исследования эхокардиографии позволило выявлять эту аномалию с большой частотой как у практически здоровых детей и подростков, так и у страдающих различными, в том числе и кардиологическими, заболеваниями.

Распространенность. Частота выявления ложных хорд желудочков сердца (ЛХЖС) в популяции, по данным аутопсий, составляет 16% (Белозеров, Болбиков, 2001), а по данным эхокардиографии колеблется в значительном диапазоне от 0,5 до 68% случаев. Это безусловно свидетельствует о различном методическом подходе к выявлению микроаномалий и трактовке полученных данных (Корженков и др., 1991; Nashimura, 1981; Suwa et al., 1988). ЛХЖС значительно чаще выявляются в полости левого желудочка (95% случаев), чем в полости правого желудочка сердца (5% случаев). Несколько преобладают лица мужского пола (17,1–61% случаев), по сравнению с женским (17–30% случаев). При этом возрастные различия несущественны (Сторожаков и др., 1994; Трисветова, Бова, 2002). У подростков ЛХЛЖ сердца выявляются в 26% случаев (Cangelosi, Leggio, 1992). Наиболее часто встречаются единичные хорды левого желуочка сердца (62% случаев), значительно реже — две ЛХЛЖ (16% случаев) и лишь в 3% случаев — три ЛХЛЖ (Коржаков и др., 1991). ЛХЖС могут выявляться как изолированно, так и сочетаться с другими формами МАС: с пролапсом митрального клапана (12% случаев). Значительно чаще (Антонов, Кузнецов, 1986; Степура и др., 1997; Vezed, Meltzer, 1984), чем у практически здоровых людей (21%), ЛХЛЖ выявляются при различной сердечно-сосудистой патологии: ишемической болезни сердца и дилатационной кардиомиопатии (25–43%), атеросклеротическом и ревматическом поражении сердца (38%), дефекте межжелудочковой перегородки (5%).

Патогенез и патанатомия. В процессе эмбрионального кардиогенеза дефинитивные атриовентрикулярные клапаны происходят частично из мезенхимы и частично из мышечной ткани желудочков. Выстилка желудочковой мышцы образуется у каждого атриовентрикулярного отверстия, возникая из атриовентрикулярного соединения, и прикрепляется к стенке желудочков трабекулами. Эти трабекулы трансформируются в сухожильные нити и папиллярные мышцы. Хордальные нити, первоначально толстые, мускулистые и ма ленные, в процессе развития преобразуются кие фиброзные пучки (Банкл, 1980). В резу нарушения генетического контроля ранне бриогенеза развиваются диспластические п сы в соединительной ткани, в том числе и в нительно-тканных структурах сердца. Ге ский анализ позволил выдвинуть предполож том, что аномальное расположение ЛХЖ следственно определено и имеет, контро мый одним геном, аутосомно-доминантны наследования (Земцовский, 2000; Трисв Бова, 2002). В процессе эмбрионального к генеза ЛХЖС образуются из внутреннего м ного слоя сердца, при отшнуровке сосоч мышц, поэтому содержат кроме соедините ткани и мышечные волокна, клетки прово системы сердца (Сумароков и др., 1988). С но другой гипотезе ЛХЖС представляют мышечные трабекулы, которые втягиваются лость левого желудочка при развитии его д ции или образовании аневризм (Антонов, Ц цов, 1986). Морфологически, по преобла мышечной или фиброзной ткани, ложные могут быть преимущественно мышечными шечно-фиброзными или фиброзными. Их тол колеблется от 0,5 до 2,3 мм и определяется, де всего, наличием мышечных волокон (До кая, Фисенко, 1998). Наличие в ложных х клеток проводящей системы сердца при ои ленном их топографическом положении и п цирующих триггерных факторах (эмоциона стресс, физическая перегрузка, интоксикаи др.) может служить причиной нарушений р сердца и функционирования добавочных, ано ных путей проведения импульсов по ЛХЖС цовский, 1998).

Выделяют следующие *топические вари ЛХЖС:*

по камерам сердца: правожелудочковые и левожелудочковые (95%);

по отделам желудочков: базальные, ср ные, верхушечные;

по направлению: поперечные, продол диагональные;

по количеству: единичные (62%), множес ные (38%).

Если точки крепления хорды лежат в одно деле сердца, то ложная хорда является поп ной, если в ближайших отделах сердца — то гональной, а при расположении хорды по дли ку сердца, от базального отдела до верхуш продольной.

Пример диагноза: Соединительно-тканная дисплазия сердца. Единичная левожелудочковая, диагональная (срединно-верхушечная) ложная хорда. Феномен WPW. Кроме того, целесообразно измерять длину и толщину ЛХЖС, определять точки их прикрепления, а также расположения относительно фиброзных колец митрального и аортального клапанов (Корженков др., 1991; Сторожаков и др., 1993). Это важно, поскольку особенности внутрижелудочкового расположения и крепления ложных хорд на путях притока или оттока желудочков могут влиять на изменение геометрии желудочков, внутрисердечную гемодинамику, аномальные пути проведения импульсов, возникновение шумов в сердце.

Клиническая картина. У многих людей, у которых обнаружены ЛХЖС, клинические симптомы могут полностью отсутствовать в течение всей жизни. Это дало основание значительной части исследователей считать ЛХЖС акцидентальной находкой, не влияющей на качество и прогноз жизни и не связанной с заболеванием сердца, при котором она обнаруживается (Фейгенбаум, 1999). Однако более частое выявление сердечной патологии в группах детей и подростков, имеющих ЛХЖС, по сравнению с группами лиц без этой микроаномалии, позволяет усомниться в ее «безобидности». Клинические проявления ЛХЖС неспецифичны и могут складываться как из симптоматики, связанной непосредственно с наличием ЛХЖС, так и с синдромальными проявлениями соединительнотканной дисплазии. Симптомы, связанные непосредственно с ЛХЖС, могут проявляться в виде: аускультативной симптоматики, синдрома предвозбуждения желудочков, синдрома ранней реполяризации желудочков, нарушений ритма сердца либо диастолической (релаксационной) функции желудочков. *Физикально* границы сердца соответствуют возрастной норме. Тоны, как правило, громкие. На верхушке, в 5-часовой точке и вдоль левого края грудины часто выслушивается мезосистолический шум «музыкального» тембра, средней интенсивности, занимающий 1/2 систолы и иногда имитирующий шум при ВПС (Белозеров, Болбиков, 2001). Шум чаще изменяется в зависимости от перемены положения тела или теста с физической нагрузкой. Генез шума, вероятнее всего, связан с увеличением скорости и турбулентности кровотока, с вибрацией ЛХЖС, особенно свойственной хордам поперечно-базальным, множественным и расположенным на путях притока или оттока крови из желудочков. *Синдром предвозбуждения желудочков* при ЛХЖС может чаще проявляться в виде феномена WPW или CLC и значительно реже в виде синдрома WPW. Это связывают с продольным расположением ЛХЖС и возможным наличием в них волокон проводящей системы сердца и клеток Пуркинье. В результате этого ЛХЖС функционируют как дополнительные пути ускоренного атриовентрикулярного проведения импульса (Домницкая, Фисенко, 1998), с возможным функционированием механизма повторного входа возбуждения re-entry. Вероятно, с этим связано то, что пароксизмальные нарушения ритма в виде суправентрикулярной тахикардии существенно чаще встречаются в группах лиц с ЛХЖС, особенно при продольном расположении ложных хорд (Иорданиди и др., 1995; Степура и др., 1997). *Синдром ранней реполяризации* при ЛХЖС выявляют у 72% детей и подростков и у 19% взрослых. Предполагают, что этот феномен с возрастом исчезает или маскируется приобретенными нарушениями процессов реполяризации у взрослых (Домницкая, Фисенко, 1998). Синдром ранней реполяризации рассматривается как проявление нестабильного функционирования дополнительного атриофасцикулярного тракта. При этом пароксизмы наджелудочковой тахикардии наблюдаются в 2,4 раза чаще, чем у лиц, не имеющих ЭКГ-признаков этого синдрома (Аникин, Невзорова, 1997; Трисветова, Бова, 2002). Установлена достоверная связь (Корженков и др., 1991) между наличием ЛХЖС и синдромом ранней реполяризации желудочков, который в группах лиц с ЛХЖС выявляется почти в 2 раза чаще (17%), чем в группах пациентов, не имеющих этой микроаномалии (9,4%). *Нарушения ритма сердца* при ЛХЖС чаще проявляются в виде желудочковой экстрасистолии, причем аритмогенность ЛХЖС зависит от локализации, направления и мест крепления ложных хорд. Так при вертикальном, продольном расположении ЛХЖС частота желудочковой экстрасистолии достигает 46%, в то время как при диагональных и поперечных — не превышает 29 и 25% соответственно, при этом выявляется прямая корреляционная связь между толщиной хорды и ее аритмогенностью (Сторожаков и др., 1994; Beattie et al., 1986). Единичные ЛХЖС значительно реже вызывают нарушения ритма сердца, чем множественные. Аритмогенность при наличии ЛХЖС связывают и с изменением электрофизиологических свойств гладкомышечных клеток в результате деформации полости левого желудочка сердца и турбулентного тока крови, обусловленных ЛХЖС (Сторожаков и др., 1994). Особенностью экстра-

систолии у лиц с ЛХЖС является то, что она исчезает или значительно уменьшается при физической нагрузке, но плохо поддается медикаментозным воздействиям. Это объясняют уменьшением степени натяжения и напряжения ЛХЖС, в связи с уменьшением размеров камер желудочков при физической нагрузке (Земцовский, 1998). Однако это, вероятно, можно связать и с уменьшением ваготонических влияний на сердце при нагрузке, так как у многих детей и подростков с соединительно-тканной дисплазией и МАС выявляется синдром вегетативной дисфункции. В единичных случаях у лиц с ЛХЖС описываются осложнения в виде желудочковых тахикардий или фибрилляции желудочков (Кузнецов и др., 1989; Perry, 1983). *Нарушение диастолической функции* желудочков при ЛХЖС обусловлено нарушением диастолической релаксации и рестрикции, в результате наличия поперечных, диагональных или множественных ЛХЖС, расположенных в средних и базальных отделах желудочковых камер. Это приводит к деформации и нарушению геометрии желудочков. Кроме того, в местах прикрепления ЛХЖС, особенно в области межжелудочковой перегородки или задней стенки левого желудочка, развивается локальная гипертрофия миокарда, еще более увеличивающая деформацию камер. Все это может сопровождаться нарушением внутрисердечной гемодинамики и диастолической функции левого желудочка (Земцовский, 1998). У лиц с поперечно расположенными ЛХЖС выявляется раннее снижение диастолической функции левого желудочка сердца (Лобанов, 1996; Земцовский, 1998). Базально расположенные поперечные хорды способны увеличивать «жесткость» миокарда за счет возможного ухудшения интрамурального кровотока, возникающего при натяжении хорды, нарушать диастолическую функцию левого желудочка и приводить к снижению толерантности к физическим нагрузкам (Сторожаков и др., 1993, 1994). В редких случаях, при расположении ЛХЖС в путях притока или оттока левого желудочка, механическая травматизация, обусловленная локальным феноменом сверхвысоких скоростей, может приводить к фиброзированию ЛХЖС и даже разрывам. В то же время исследование Ю. Л. Веневцевой и А. Х. Мельниковым (1995) показателей внутрисердечной гемодинамики у практически здоровых детей 7–12 лет с ЛХЖС и устьевым клапаном нижней полой вены не позволило выявить существенные изменения эхокардиографических показателей.

Эхокардиография. Для визуализации ЛХЖС двухмерное ЭхоКГ-исследование выполняется из 3 ортогональных проекций, с использованием продольных и поперечных сечений, стандартных и нестандартных доступов и проекций. ЛХЖС визуализируются в виде эхоплотных тонких линейных образований, не имеющих связи с клапанным аппаратом сердца. В участках крепления ложных хорд к стенкам желудочков может отмечаться усиление эхоплотности ткани, связанное, вероятно, с локальными участками гипертрофии миокарда, особенно при креплении ЛХЖС к задней стенке левого желудочка и межжелудочковой перегородке. При цветовой допплеркардиографии выявляется ускорение кровотока по ходу ложной хорды и вблизи участков ее крепления к стенкам желудочков (Белозеров, Болбиков, 2001; Трисветова, Бова, 2002).

Течение и прогноз. В большинстве случаев ЛХЖС не оказывают влияния на качество жизни и прогноз, особенно единичные хорды. Множественные ЛХЖС, особенно лежащие на путях притока или оттока крови, могут вызывать электрическую нестабильность миокарда, нарушения внутрисердечной проводимости, релаксационной функции сердца, снижение толерантности к физическим нагрузкам. Все эти проявления значительно усиливаются при наличии других фенотипических проявлений соединительно-тканной дисплазии. Безусловно, лица, имеющие ЛХЖС, как и все пациенты с малыми аномалиями сердца, должны быть отнесены в группу риска ввиду возможности наслоения инфекционного эндокардита, развития пароксизмальных нарушений ритма сердца, синкопальных состояний, образования внутрисердечных тромбов. ЛХЖС в сочетании с дисплазией соединительной ткани, вероятно, могут утяжелять прогноз у больных с наследственной отягощенностью по ишемической болезни сердца и инфаркту миокарда (Оганов и др., 1994; Грацианский, 1996).

Профилактика и лечение. Детей и подростков с ЛХЖС и другими фенотипическими проявлениями соединительно-тканной дисплазии или с клиническими кардиальными симптомами (в виде нарушений ритма сердца и проводимости, снижения толерантности к нагрузкам и др.) следует ставить на диспансерный учет кардиолога. Симптоматическое лечение показано лишь при нарушениях сердечного ритма и проводимости, однако появляются работы, рассматривающие возможность оперативного иссечения ложной хорды и локальной криокоагуляции в местах прикрепления ЛХЖС при тяжелых, рефрактерных к консервати-

рапии нарушениях сердечного ритма (Suwa et al., 1989).

Двустворчатый аортальный клапан — является малой аномалией развития сердца, проявляющейся наличием лишь двух створок клапана, одна из которых чаще бывает больше другой. Микроаномалия впервые описана по данным аутопсии J. Peget (1844), а затем и W. Osler (1886), отметившим довольно частую встречаемость этой аномалии среди других аномалий и пороков сердца. Частота встречаемости аномалии в общей популяции составляет 1–2% (Silver, 1973; Банкл, 1980). По нашим данным, двустворчатый клапан аорты выявлялся в общей популяции в 0,75% случаев, а среди пациентов с МАС — в 1,82%. Двустворчатый клапан аорты имеет одну переднюю и другую заднюю створки, одна из которых, как правило, больше другой, или, реже, створки одинаковых размеров. Створки клапана имеют две комиссуры, а отверстие клапана чаще расположено эксцентрично. В детском и подростковом возрасте створки тонкие, нежные и эластичные. Там, где в нормальных условиях должна быть истинная комиссура, в глубине более крупного синуса Вальсальвы часто выявляется небольшой валик (врожденный гребешок).

В 10–15% случаев двустворчатый аортальный клапан сочетается с другими малыми аномалиями и пороками сердца, из них — в 70% случаев с пролапсом митрального клапана, а также с двустворчатым клапаном легочной артерии, коарктацией аорты, ДМЖП, ОАП и др. (Белозеров, Болбиков, 2001; Банкл Г., 1980). Во время диастолы желудочков выпячивание большей створки бикуспидального клапана может приводить к ее пролабированию и несостоятельности клапана. Двустворчатый клапан аорты не вызывает стенозирования выходного отдела, но отсутствие третьей створки нарушает нормальную работу клапана. Нарушенный кровоток, из-за турбулентности и постоянного механического травмирования аномального клапана, приводит с годами к асептическому воспалению, сращению, деформации, утолщению, обызвествлению и склерозу створок клапана. Стенозирование происходит после второй-третьей декады жизни, чаще после 40–50 лет (Бокерия, 1999; Банкл, 1980; Friedman, 1995). В результате обширного обызвествления обе створки становятся ригидными. Обызвествление происходит по обеим сторонам створок и может представлять собой округлые выросты, покрытые эндотелием, или же неровные желтовато-коричневые хрупкие обызвествленные массы и часто сопровождаться «изъязвлением». Действующее отверстие может быть щелевидным или треугольной формы (Банкл, 1980). 70% случаев стеноза аорты составляют клапанные стенозы, из них в 1/3 случаев это стенозы на фоне двустворчатого аортального клапана. Помимо развивающегося постстенотического расширения аорты, наличие сопутствующей коарктации аорты в детском возрасте или артериальной гипертензии у подростков и взрослых приводит к дилатации проксимальной части аорты и расширению аортального фиброзного кольца. Это может сопровождаться при наличии аномального бикуспидального клапана его недостаточностью. Аналогичная аортальная недостаточность при бикуспидальном клапане может возникать и при идиопатическом расширении восходящей аорты и аортального фиброзного кольца, на фоне соединительно-тканной дисплазии (особенно синдрома Марфана) и других состояниях, сопровождающихся расширением аорты и фиброзного кольца. Таким образом, гемодинамически незначимая в детском и подростковом возрасте малая аномалия сердца — двустворчатый аортальный клапан — может с возрастом трансформироваться в сочетанный аортальный порок с преобладанием стеноза (Белоконь, Кубергер, 1987; Мутафьян, 2002; Банкл, 1980).

Клиническая картина. Двустворчатый аортальный клапан, как и аортальный клапанный стеноз, чаще (3–4:1) встречается у лиц мужского пола. Поскольку в детском и подростковом возрасте створки клапана не изменены и клапан функционирует как нормальный трехстворчатый, то манифестных гемодинамических или клинических проявлений аномалии нет. Дети удовлетворительно выполняют даже интенсивные физические нагрузки, однако могут быть жалобы на кардиалгии. *Физикально*: пульс удовлетворительного наполнения и напряжения, АД не изменено или отмечается умеренная тенденция к гипотензии. Верхушечный толчок и границы сердца в норме, тоны сердца не изменены, «клики» или «щелчки», как правило, отсутствуют. На основании сердца, больше во 2-м межреберье справа может выслушиваться систолический шум средней интенсивности (3–4 степени), грубоватый по тембру, занимающий 1/3–1/2 систолы, с максимальной слышимостью в клиностазе. При задержке дыхания на глубоком выдохе может выслушиваться короткий нежный протодиастолический шум, лучше выслушиваемый на середине грудины и над аортой.

Эхокардиография. В *одномерном режиме* выявляется эксцентричность аортальных створок, их

значительное смещение к стенкам аорты в период диастолы с индексом эксцентричности — 1,3 и более (отношение половины ширины просвета аорты к расстоянию от одной аортальной створки до ближайшей стенки аорты в начале диастолы); диастолическое разделение, множественность эхосигналов от аортального клапана; систолическое трепетание створок аортального клапана; диастолическое трепетание передней створки митрального клапана. В одномерном режиме двустворчатый клапан аорты можно выявить лишь в 75% случаев. В *двухмерном режиме* можно непосредственно определить две неравные по размеру, иногда выбухающие аортальные створки; выявляется одна линия закрытия аортального клапана; эллипсоидная форма отверстия аортального клапана в фазу неполной систолы; пролапс створок аортального клапана в выходной отдел левого желудочка. Двухмерная ЭхоКГ позволяет выявлять двустворчатый клапан аорты в 95% случаев. Кроме того, двустворчатый аортальный клапан в большинстве случаев (70%) сочетается с пролапсом митрального клапана. *При допплеровском исследовании* наблюдается та или иная степень систолического градиента давления, обусловленная ранней стенотической обструкцией (Белоконь, Подзолков, 1991; Белозеров, Болбиков, 2001).

Осложнения. Основным осложнением двустворчатого аортального клапана является обызвествление клапана с развитием вторичного склеротического клапанного стеноза, часто в сочетании с недостаточностью клапана и аортальной регургитацией. В наших исследованиях у 53,8% пациентов с бикуспидальным клапаном аорты не выявлялось признаков аортальной регургитации или стеноза, у 23%— регургитация 1 степени, у 7,7% — регургитация 2 степени и у 15,4% — сочетание регургитации 1 степени со стенозом 1 степени. При этом у 38,5% пациентов обнаруживались признаки миксоматозного поражения и фиброза створок. Менее частым (10–15%), но грозным осложнением является наслоение вторичного инфекционного эндокардита, также приводящего к деформации клапана и другим, характерным для данного заболевания осложнениям. Течение аномалии утяжеляется при сочетании с другими микроаномалиями (пролапс митрального клапана, ООО, идиопатическое расширение корня аорты и др.) или врожденными пороками сердца. По данным аутопсий средняя продолжительность жизни больных с врожденным двустворчатым аортальным клапаном, осложненным клапанным стенозом, составляет 49 лет, а при присоединении и истинной аортальной регургитациии продолжитель ность жизни укорачивается до 31 года (Roberts 1970; Банкл, 1980).

Расширение аорты и синусов Вальсальвы. Идио патическая дилатация аорты и синусов Вальсаль вы может проявляться в виде расширения корн аорты или луковицы аорты (анулоаортальная экта зия) или восходящей аорты, а также в расширени всех трех синусов аорты, то есть синусов Вал сальвы. Дилатация корня или восходящей част аорты и синусов Вальсальвы может быть ассоци рованна с недифференцированной и особенно дифференцированной дисплазией соединительно ткани (синдром Марфана, синдром Элерса–Данл и др.). В ряде случаев она носит идиопатически характер, хотя и в этих случаях идиопатическа дилатация сочетается с другими МАС (дилатац митрального отверстия, пролапс митрального кл пана, ложные хорды левого желудочка, идиопат ческая дилатация ствола легочной артерии и др Дилатация луковицы аорты может приводить грушевидной деформации корня аорты, получи шей название анулоаортальной эктазии. Это м жет сопровождаться пролапсом аортального кл пана, относительной недостаточностью аортальн го клапана и умеренной степенью аортальн регургитации. Дилатация синусов Вальсаль обычно не сопровождается гемодинамическими манифестными клиническими изменениями. Чаш (69%) поражается правый аортальный (корон ный) синус, значительно реже (26%) — задн (некоронарный) и очень редко (менее 5%) — . вый коронарный синус. Дилатация бескоронар го синуса не превышает 3–7 мм. Аускультатив могут выслушиваться непостоянные клики и щелчки (Белозеров, Болбиков, 2001; Банкл, 198

Рентгенография грудной клетки. При расши нии корня или кольца клапана аорты любая ее формация может целиком скрываться за тен сердца. Целесообразно выполнение рентгеногр мы и в боковой проекции.

Эхокардиография. В *одномерном режиме* являются преждевременное открытие аортальн клапана; дилатация корня аорты; парадоксаль систолическое движение задней стенки аор частичное раннее среднесистолическое закры аортального клапана. В *двухмерном режиме* ределяется дилатация аортального кольца в по речном сечении на уровне магистральных с дов; пролапс аортального клапана в выход отдел левого желудочка. *Допплерэхокардио фическое исследование* позволяет выявить большую степень аортальной регургитации. Т

сэзофагеальная эхокардиография позволяет получить чрезвычайно информативные изображения аорты, особенно при подозрении на расслоение стенки аорты (Lindsay, 2000).

Течение чаще благоприятное, бессимптомное и в редких случаях, при динамическом обследовании в течение 2–3 лет, может отмечаться даже спонтанное исчезновение дилатации синусов Вальсальвы (Белозеров, Болбиков, 2001). Однако может выявляться и аневризматическое расширение как корня аорты, так и синусов Вальсальвы. Аневризмы синусов Вальсальвы могут быть как врожденными, идиопатическими, так и приобретенными, связанными с сифилитическим, грибковым поражением, а у детей и подростков чаще с соединительно-тканной дисплазией. Врожденная аневризма синуса Вальсальвы представляет собой мешкообразный или пальцевидный вырост париетальной стенки синуса, который выпячивается в предлежащую сердечную камеру. Если аневризма разрывается, в виде сосочковой перфорации на ее верхушке, то возникает артериовенозное шунтирование крови из аорты в ту или иную прилежащую (чаще правую) камеру сердца. Приобретенные аневризмы обычно имеют большие размеры, распространяются вверх и чаще разрываются вне сердца, а врожденные аневризмы почти всегда маленькие и разрываются в сердечные камеры. Однако дифференциация их часто невозможна. Врожденные аневризмы синусов Вальсальвы клинически и секционно выявляются от 0,1–0,15 до 0,3–3,5% у лиц с врожденными пороками сердца, в несколько раз чаще у представителей мужского пола. Наиболее часто (25–40% случаев) данная аномалия сочетается с ДМЖП, реже с двустворчатым клапаном аорты и коарктацией аорты (Банкл, 1980; Белоконь, Подзолков, 1990). Аневризма развивается постепенно и поскольку гемодинамически и клинически не проявляетя, то может впервые обнаруживаться только при ее разрыве. Однако в случаях, когда аневризма синусов Вальсальвы выпячивается в выходной отдел правого желудочка, она может создавать препятствие кровотоку в ствол легочной артерии. Аневризмы аорты, особенно характерные для синдрома Марфана, имеют тенденцию к постепенному увеличению. Критическим, по угрозе расслоения и разрыва, является диаметр аортальных аневризм в грудной клетке более 4 см. Расслоению и разрыву (особенно восходящей части аорты — 70% случаев) способствуют сопутствующие артериальная гипертензия, коарктация аорты или аортальная недостаточность (Lindsey, 2000). Осложнение аневризмы синусов Вальсальвы разрывом чаще наблюдается в возрасте от 16–18 до 40 лет. Лишь 15% больных погибает в возрасте до 20 лет, 25% — в возрасте 20–30 лет и 60% — в возрасте 30–40 лет (Банкл Г., 1990). Разрыв аневризмы чаще связан с резким физическим напряжением. Поскольку аневризмы синусов Вальсальвы чаще прорываются в правые полости сердца с образованием фистулы, то это сопровождается острым артериовенозным шунтированием крови в правые отделы сердца и малый круг кровообращения, перегрузкой практически всех отделов сердца. Появляются сильные загрудинные боли, обусловленные уменьшением коронарного кровотока, тахикардия и одышка, связанные с резким увеличением легочного кровотока. Характерны симптомы, типичные для открытого артериального протока (снижение диастолического АД, увеличение пульсового АД, систолодиастолический, непрерывный «машинный» шум). Однако в отличие от данного ВПС шум лучше выслушивается не на основании сердца, а в 3–4 межреберьях слева и справа от грудины.

Электрокардиография. На фоне признаков перегрузки и гипертрофии чаще левых отделов сердца может появляться неполная и даже полная атриовентрикулярная блокада, обусловленная механическим сдавлением аневризмой и травматизацией атриовентрикулярных путей (Банкл, 1980; Белоконь, Подзолков, 1990).

Эхокардиография. При аневризме восходящей аорты выявляются дилатация корня аорты более 42 мм; сепарация структур передней стенки аорты (16–21 мм) и задней стенки (10–13 мм); параллельное движение сепарированных аортальных стенок; более толстая наружная, чем внутренняя, стенка аорты; среднесистолическое прикрытие аортального клапана, аортальная недостаточность. При аневризме синусов Вальсальвы обнаруживают дилатацию аорты на уровне синусов Вальсальвы (более 40 мм); признаки сдавления левого предсердия; увеличение расстояния от аортальных створок к подлежащей стенке во время систолы; систолическое выбухание аортальной стенки; одного или нескольких синусов в парастернальной проекции короткой оси на уровне аортального клапана. Допплерографическое исследование позволяет установить наличие прорыва синуса Вальсальвы в соответствующую камеру сердца и величину сброса (Белозеров, Болбиков, 2000).

Медикаментозное лечение при аневризматическом расширении аорты и синусов Вальсальвы направлено на предотвращение прогрессирования

процесса. В частности, больным с анулоаортальной эктазией и дегенерацией медии могут назначаться препараты из группы β-адреноблокаторов и другие средства снижения артериального давления, с целью уменьшения давления на стенку аорты и степени аортальной недостаточности (Lindsay, 2000). Как и все аномалии сердца и сосудов, выраженная дилатация и аневризмы аорты или синусов Вальсальвы могут осложняться вторичным инфекционным эндокардитом с преимущественным поражением аортального клапана и развитием его недостаточности. Поэтому при диспансерном наблюдении и ведении таких больных необходимо применение всех средств первичной и вторичной профилактики инфекционного эндокардита. В случаях осложнения аневризмы синусов Вальсальвы разрывом проводится хирургическая коррекция резекцией аневризматического мешка и ушиванием образовавшегося отверстия отдельными швами или закрытием заплатой (Белоконь, Подзолков, 1991).

Идиопатическое расширение легочной артерии является врожденной аномалией магистральных сосудов, характеризующейся дилатацией ствола легочной артерии или, значительно реже, ее основных ветвей, при отсутствии ассоциации с какими-либо пороками сердца или патологией легких. Об идиопатическом расширении легочной артерии можно говорить лишь при исключении всех причинных факторов, способных привести к вторичной легочной гипертензии и расширению легочной артерии, то есть к развитию синдрома Эйзенменгера. Это такие причины, как (1) ВПС, протекающие с гиперволемией малого круга кровообращения и легочной гипертензией (ДМПП, ДМЖП, ОАП, АВК и др.), (2) декомпенсированные приобретенные пороки сердца, осложняющиеся пролонгированным венозным застоем (митральный стеноз, сочетанные и комбинированные пороки митрального и аортального клапанов), (3) первичная легочная гипертензия (болезнь Аэрза), (4) хронические болезни легких (хронические неспецифические или обструктивные заболевания легких, туберкулез, эмфизема легких, пневмофиброз). Первое описание этой патологии принадлежит H. Wessler L. Jaches (1923). Она выявляется относительно редко и составляет 0,6% всех врожденных пороков сердца (Банкл, 1980). Генез аномалии связывают с непропорциональным делением общего артериального ствола, что обосновывается встречающейся иногда некоторой гипопластичностью восходящей аорты. В то же время частое сочетание идиопатического расширения легочной артерии с другими малыми аномалиям сердца и сосудов (идиопатическая дилатация ко ня аорты и синусов Вальсальвы, пролапс митрал ного клапана и др.) и дифференцированным дисплазиями соединительной ткани позволяет о нести ее к проявлениям синдрома соединител но-тканной дисплазии. Степень расширения тру куса легочной артерии не коррелирует с дефект ми клапана легочной артерии и изменение объема полости правого желудочка либо гипе трофией его стенок. Идиопатическая дилатац легочной артерии, как правило, является акциде тальной находкой при рентгенологическом и ультразвуковом исследовании пациента по пово интеркуррентных заболеваний или проявлени соединительно-тканной дисплазии, поскольку сопровождается гемодинамически значимыми рушениями и клинической манифестацией. Од ко значительное расширение легочного ствола жет сопровождаться относительной недостаточ стью клапана легочной артерии с умерен регургитацией. *Физикально:* границы сердца изменены, над верхушкой и на основании сер может выслушиваться систолический шум ср ней интенсивности (2–3 степени громкости), за мающий 1/3–1/2 систолы, значительно ослабев щий в клиностазе. Иногда над верхушкой выяв ются среднесистолические «клики», вероят обусловленные сопутствующим пролапсом м рального клапана.

Рентгенография грудной клетки. Легочный сунок не изменен, сердце не увеличено в ра рах, но выявляется расширение трункуса ле ной артерии различной степени выраженност виде выбухания 2-й дуги по левому контуру с ца, с увеличением индекса Мура.

Эхокардиография. В *одномерном режиме* блюдается раннее систолическое прикр створки клапана легочной артерии; диастол ское трепетание передней створки трикуспи ного клапана; нормальный эхопаттерн диастол ского движения клапана легочной арте В *двухмерном режиме* регистрируется разли степень дилатации ствола легочной артерии нормальном строении клапана.

Допплерэхокардиографическое исследов позволяет выявить умеренный регургитацио поток под створками клапана легочной ар из-за относительной недостаточности клапан сутствие признаков высокой легочной гипе зии и артериовенозных шунтирующих по (Белозеров, Болбиков, 2001).

Течение идиопатической дилатации легочной артерии, как правило, благоприятное и не влияет на продолжительность жизни. Дети и подростки удовлетворительно переносят физические нагрузки и в лечении не нуждаются. Однако учитывая потенциальную возможность развития относительной недостаточности и/или стеноза клапана легочной артерии, а также ее аневризматического расширения (Банкл, 1980), необходим динамический ежегодный клинический, рентгенологический и (или) эхокардиографический диспансерный контроль.

Аневризма межпредсердной перегородки представляет собой выпячивание перегородки в области овальной ямки в сторону правого предсердия. Данная аномалия чаще встречается при дисплазиях соединительной ткани и значительно реже в общей популяции. Соединительно-тканный генез ее в определенной мере доказывается частым сочетанием с другими МАС, в частности, с пролапсом митрального клапана. Аневризматическое выпячивание перегородки вероятно связано со спонтанным поздним закрытием дефекта межпредсердной перегородки у детей в дошкольном возрасте. Аномалия протекает благоприятно, без гемодинамических нарушений и клинической манифестации, поэтому чаще является акцидентальной находкой при эхокардиографическом обследовании пациента. При физикальном исследовании могут выслушиваться систолические щелчки («клики») вдоль левого края грудины. *Эхокардиографически* в двухмерном режиме в области овального окна визуализируется аневризматическое септальное выпячивание в сторону правого предсердия, усиливающееся в систолу. При этом отсутствуют признаки шунтирования и объемной перегрузки правых отделов сердца (Белозеров, Болбиков, 2000).

Аневризма межжелудочковой перегородки представляет собой прогибание мембранозной части перегородки в правые отделы сердца. Выпячивание вправо может быть выше трикуспидального клапана в полость правого предсердия, непосредственно на уровне септальной створки клапана или (наиболее часто) ниже створок трикуспидального клапана в полость правого желудочка. Пролабирование мембранозной части перегородки вправо связано с положительным градиентом давления, увеличивающимся в систолу, что создает усиление систолического прогиба. Стенки аневризмы истончены, величина аневризмы, как правило, небольшая (до 1–3 см), однако в редких случаях может достигать больших размеров — более 5–6 см (Банкл, 1980; Белоконь, Подзолков, 1990). Данная аномалия, впервые описанная R. T. Laennec (1826), является редкой патологией, встречающейся как изолированно, так и в сочетании с другими аномалиями (аортальной недостаточностью, коарктацией аорты и др.). Она протекает без гемодинамических нарушений и клинической манифестации, поэтому выявляется случайно, при оперативных вмешательствах, эхокардиографическом исследовании или секционно. Однако при аневризме могут выслушиваться протосистолические клики («щелчки»), обусловленные вероятно систолическим прогибом аневризматически истонченной перегородки. При большой аневризме межжелудочковой перегородки может происходить пролабирование ее в выходной отдел правого желудочка с обструкцией путей оттока. Это сопровождается гемодинамическими нарушениями и может осложняться разрывом (перфорацией) аневризмы с развитием артериовенозного шунтирования крови. Поскольку аневризма мембранозной части межжелудочковой перегородки лежит в зоне прохождения атриовентрикулярных путей, то большие аневризмы могут вызывать нарушение атриовентрикулярной проводимости различной степени.

Эхокардиография. В *одномерном режиме* в выходном тракте правого желудочка выявляются: дополнительные эхосигналы от межжелудочковой перегородки в систолу, исчезающие в диастолу; нарушение переднего (аортосептального) продолжения; диастолическое трепетание передней створки митрального клапана. В *двухмерном режиме* отмечается выбухание контура перегородки в сторону правого желудочка, усиливающееся в систолу; истончение стенки перегородки в области аневризмы; изменение кинетики септальной створки трикуспидального клапана. Допплерографически определяются признаки относительной недостаточности трехстворчатого клапана (60% случаев); обструкция выходного отдела правого желудочка.

Как и все аномалии сердца, аневризмы межпредсердной и межжелудочковой перегородок могут осложняться вторичным инфекционным эндокардитом. Однако в большинстве случаев небольшие септальные аневризмы не вызывают клинически значимых нарушений.

Клинические наблюдения

1. **Антон К., 13 лет,** находился в соматическом отделении нашей клиники (ДГБ № 19) с *диагнозом*: Недифференцированная дисплазия соединительной ткани. Малые аномалии сердца (пролапс митрального клапана 2 ст. с регургитацией 2–3 ст., пролапс аортального клапана с регургитацией 1 ст., пролапс трикуспидального клапана 1 ст. с регургитацией 1 ст., ложная поперечная хорда левого желудочка), СН 1 ФК. Остеохондроз и кифоз грудного отдела позвоночника. Экзостоз нижней трети правого бедра. Ребенок направлен с подозрением на ревматизм ввиду жалоб на боли в сердце и снижение толерантности к физичесой нагрузке, периодические боли в суставах в анамнезе, наличие систолического шума в сердце и митральной регургитации при ЭхоКГ-исследовании. Ранний анамнез без особенностей. *При осмотре*: мальчик астенической конституции, высокого роста, с удлиненными конечностями. Килевидная деформация грудины, выражены кифоз грудного отдела позвоночника, асимметрия надплечий и углов лопаток. Пальцы на конечностях длинные, тонкие. Осанка сколиотическая, вялая, мышцы гипопластичны, плоскостопие, гипермобильность всех суставов. В области сердца патологических пульсаций нет, границы относительной сердечной тупости в норме. Оба тона обычной громкости, «щелчков» не слышно. На верхушке и в V точке выслушивается систолический шум средней интенсивности, «вибрационного» тембра, занимающий 1/2 мезосистолы и не связанный с I тоном. При перемене положения шум не изменяется, однако почти исчезает после физической нагрузки. *Электрокардиограмма:* ритм синусовый с ЧСС = 80 в мин. Нормальное положение ЭОС, поворот верхушкой кзади. Умеренные признаки перегрузки обоих предсердий. *Рентгенограмма грудной клетки:* легочный рисунок умеренно усилен в прикорневых отделах с обеих сторон, инфильтративных изменений нет. Сердце в поперечнике не изменено. На рентгенограмме в боковой проекции — умеренное увеличение задней стенки левого желудочка. Аорта и легочная артерия не расширены. *Эхокардиограмма:* увеличения полостей сердца и гипертрофии миокарда нет. Перегородки сердца целы. Краевое утолщение передней створки митрального клапана, которое пролабирует до 2 ст., задняя створка — умеренно укорочена и гипокинетична. Митральная регургитация тонкой струей вдоль задней стенки, не менее 2 ст. Аортальный клапан трехстворчатый, эхогенность полулуний повышена, регургитация 1 ст., умеренный пролапс трикуспидального клапана, регургитация 1 ст. Клапан легочной артерии не изменен. Магистральные сосуды — без особенностей, легочной гипертензии нет. Ложная поперечная хорда левого желудочка. Вегетации на клапанах не обнаружены. Систолическая и диастолическая функции миокарда не нарушены (ФВ = 71%, ФУ = 41%). В общих анализах крови и мочи патологии не выявлено, посев на гемокультуру отрицательный. В биохимических анализах крови: белки и фракции, С-реактивный белок, уровень аминотрансфераз, креатинфосфокиназы, лактатдегидрогеназы, альдолазы, антистрептолизина-О в пределах нормы. За время пребывания в стационаре состояние мальчика расценивалось как удовлетворительное, жалоб не предъявлял, интоксикации не отмечалось, температура тела была стойко нормальной. Все это и, прежде всего, отсутствие клинических и лабораторных признаков активности процесса и поражения оболочек сердца позволило отрицать наличие ревматической лихорадки или инфекционного эндокардита.

Особенностью случая является характерная клинико-эхокардиографическая симптоматика со стороны сердца в виде идиопатических пролапсов и регургитации почти на всех клапанах, ложной хорды левого желудочка сердца, выраженных фенотипических признаков поражения костно-суставной и мышечной систем (высокий рост, диспропорции конституции, остеохондроз, кифосколиоз, экзостоз, гипермобильность суставов, мышечная гипотония, плоскостопие и др.). Это позволило диагностировать у больного недифференцированную дисплазию соединительной ткани, с преимущественным поражением клапанного аппарата сердца и, прежде всего, митрального клапана.

2. **Больной Максим С., 13 лет**, находился в сентябре 2002 г. в отделении микрохирургии глаза ДГБ № 19 с диагнозом: Врожденная глаукома. Афакия после экстракции осложненной катаракты. Вторичная пленчатая катаракта. Сопутствующий диагноз: Соединительно-тканная дисплазия сердца: пролапс митрального клапана I ст. с регургитацией 1 ст. Ложная поперечно-верхушечная хорда левого желудочка сердца. Аритмический синдром. Вегето-сосудистая дистония гипотензивного типа, ваготония. *Анамнез.* Ребенок от 1-й беременности, протекавшей с выраженным гестозом 2-й половины, тяжелой нефропатией, преэклампсией (по поводу угрозы прерывания беременности мать 2 месяца находилась в стационаре). Роды путем кесарева сечения в 33–34 неделях беременности. При рождении: масса тела 1900 г, длина 43 см. Ребенок находился в стационаре на 2 этапе выхаживания в течение 3-х недель. До 1 года оперирован по поводу 2-сторонней пахомошоночной и пупочной грыжи, перенес в 11 месяцев две офтальмологические операции. В возрасте 2,5 лет выявлен систолический шум в сердце, по поводу чего взят на учет кардиоревматолога. С 6 лет жалуется на боли в тазобедренных суставах, которые не сопровождаются воспалительными изменениями. Со школьного возраста беспокоят интенсивные головные (мигренеподобные) боли, ортостатические головокружения (особен-

по утрам). АД = 95–100/60–65 мм. рт. ст. У отца — вегетососудистая дистония, а у обеих бабушек — гипертоническая болезнь. *На электрокардиограмме* выявляются суправентрикулярная миграция водителя ритма, брадиаритмия, атриовентрикулярная экстрасистолия. При повторных ЭКГ исследованиях выявляются синусовая тахикардия до 100–150 уд. в минуту, парциальная блокада левой ножки пучка Гиса, транзиторный феномен WPW, желудочковая парасистолия, повышение электрической активности левого желудочка и умеренные нарушения фазы реполяризации. *Холтеровское мониторирование ЭКГ.* На фоне синусового ритма зарегистрированы 5 фрагментов синусовой тахикардии, эпизоды транзиторного феномена WPW, транзиторной блокады левой ножки пучка Гиса, суправентрикулярная экстрасистолия. *Электрофизиологическое-исследование сердца.* Функция синусового узла в пределах нормы, латентно-интермиттирующий тип феномена WPW. Приступы тахикардии не провоцируются. *Эхокардиограмма.* Увеличения камер сердца и гипертрофии миокарда нет, перегородки целы. Пролабирование передней створки митрального клапана 1 ст., регургитация 1 ст., остальные клапаны интактны. Магистральные сосуды — без особенностей. Лоцируется ложная поперечно-верхушечная хорда левого желудочка. Систолическая и диастолическая функции миокарда не нарушены.

Особенностью случая является сочетание признаков соединительно-тканной дисплазии сердца (пролапс митрального клапана, ложная хорда левого желудочка, разнообразные и сложные прогрессирующие нарушения проводящей системы), патологии мышечной системы (врожденная двухсторонняя пахомошоночная и пупочная грыжи) с аномалиями органа зрения (врожденная глаукома, катаракта, прогрессирующее нарушение зрения). Данный пациент требует динамического клинического наблюдения и углубленного специального дообследования с целью уточнения состояния обмена соединительной ткани, что позволит в будущем верифицировать диагноз.

Диспансеризация пациентов с малыми аномалиями сердца. При подозрении на наличие у ребенка МАС необходимо провести амбулаторное комплексное клинико-инструментальное обследование в условиях поликлиники или диагностического центра, включающее измерение артериального давления на верхних и нижних конечностях, электрокардиографическое, фонокардиографическое, эходопплеркардиографическое и рентгенологическое исследование. При наличии выявленных изменений необходима консультация детского кардиолога для установления вида МАС, степени выраженности аномалии, наличия и степени регургитации или сброса крови, а также дифференциации МАС от врожденных и приобретенных пороков сердца. Кроме того, после установления вида МАС и при наличии других фенотипических признаков соединительно-тканной дисплазии необходимы консультация и обследование пациента в Медико-генетическом центре для исключения дифференцированной (синдромальной) патологии соединительной ткани. Все пациенты с МАС должны быть поставлены на диспансерный учет детского кардиолога и включены в «группу риска» как угрожаемые по развитию пароксизмальных нарушений ритма сердца, инфекционного эндокардита и синдрома внезапной смерти. Пациенты с *умеренными проявлениями МАС* (2 группа здоровья) без нарушения ритма сердца, с сохраненной толерантностью к физической нагрузке («немые» формы пролапсов I степени с регургитацией 0–I степени, ООО не более 4 мм без сброса крови, единичные ЛХЖС и др.) должны наблюдаться в плановом порядке кардиологом 1 раз в год. Консультация специалиста должна включать физикальное обследование, проведение ЭКГ и ЭхоКГ-исследования. Пациентам разрешаются занятия физкультурой в общей группе (с ограничением соревновательных и изометрических нагрузок), а антибактериальная профилактика инфекционного эндокардита — не показана. Больные с *выраженными проявлениями МАС* (пролапсы II–III степени с регургитацией более I степени, ООО более 4 мм с умеренным сбросом крови, множественные ЛХЖС, двустворчатый клапан аорты с начальными признаками стенозирования и градиентом давления, стойкие нарушения ритма сердца, удлиненный интервал Q-T, снижение толерантности к физическим нагрузкам) должны быть отнесены к 3 либо 4 группе здоровья. Они должны наблюдаться кардиологом 2–4 раза в год, а ЭКГ, ФКГ, ЭхоКГ, рентгенография грудной клетки целесообразно проводить с учетом состояния — 1–2 раза в год. Эти дети освобождаются от занятий физкультурой в общей группе, им проводятся занятия в подготовительной группе и лечебная физкультура. Необходима медикаментозная профилактика инфекционного эндокардита антистрептококковыми препаратами при проведении малых хирургических операций и манипуляций (аденотомия, тонзиллэктомия, экстракция зубов, катетеризация мочевого пузыря и др.). При наличии на ЭКГ удлиненного интервала Q-T, выраженных нарушений фазы реполяризации, для профилактики возникновения тяжелых нарушений ритма сердца и синдрома внезапной сердечной смерти следует

проводить курсы перорального приема β-адреноблокаторов (анаприлин, обзидан и др. в «негипотензивных» дозах 0,5–2 мг/кг в 4 приема) в течение 2–3 мес и более, с постепенной отменой. При наличии у пациентов с МАС, характерных для них проявлений вегетативной дисфункции (дистонии) следует проводить курсы седативной (настойка валерианы и пустырника, препараты боярышника, красавки, ново-пассит, дневные транквилизаторы — сонапакс, фенибут и др.), кардиотрофической (инозин, магнерот, милдронат и др.) или антиоксидантной (кудесан, триовит, олигогал-Se и др.) терапии курсами по 1 мес 2–4 раза в год.

Литература

1. *Банкл Г.* Врожденные пороки сердца и крупных сосудов. — М.: Мед., 1980. — 312 с.

2. *Белозеров Ю. М., Болбиков В. В.* Ультразвуковая семиотика и диагностика в кардиологии детского возраста. — М.: МЕДпресс, 2001. — 172 с.

3. *Белоконь Н А., Подзолков В. П.* Врожденные пороки сердца. — М.: Мед., 1991. — 352 с.

4. *Гнусаев С. Ф., Белозеров Ю. М.* Эхокардиографические критерии малых аномалий сердца // Ультразвуковая диагностика. — 1997. — № 3. — С. 23–27.

5. *Калмыкова А. С., Ткачева А. С., Зарытовская Н. В.* Малые сердечные аномалии и синдром вегетативной дисфункции у детей // Педиатрия. — 2003. — № 2. — С. 9–11.

6. *Мартынов А. И., Шехтер А. В., Степура О. В. и др.* Дисплазия соединительной ткани при идиопатическом пролапсе митрального клапана // Клин. мед. — 1998. — № 12. — С. 10–13.

7. *Меньшикова Л. И., Макарова В. И., Сурова О. В. и др.* Значение малых аномалий развития сердца в формировании патологии сердечно-сосудистой системы у детей // Российский вестник перинатологии и педиатрии. — 2001. — № 5. — С. 39–42.

8. Мутафьян О.А. Врожденные пороки сердца у детей. — СПб.: Невский диалект, 2002. — 331 с.

9. *Мутафьян О. А., Цыганова О. Н.* Частота малы малий сердца у детей и подростков // Вестн. аритмо 2004. — № 35. — С. 203.

10. *Мутафьян О. А., Цыганова О. Н.* Малые ано сердца у детей и подростков // Семейный врач. — 20 № 2. — С. 37–43.

11. *Перетолчина Т. Ф., Иорданиди С. А., Антюф П.* Аритмогенное значение аномальных хорд сердца // Д Лэндинг. — 1995. — № 3. — С. 23–25.

12. *Степура О. Б., Остроумова О. Д., Пак Л. С.* Аномально расположенные хорды как проявление син дисплазии соединительной ткани сердца // Кардиолог 1997. — № 12. — С. 74–76.

13. *Суханова Г. А.* Выявление и коррекция нарушен меостаза при мезенхимальных дисплазиях. Автореф. д канд. мед. наук. — Барнаул. — 1993. — 24 с.

14. *Barlow J. R.* Mitral valve billowing and prolapse overview. Aust N. Z. J. Med. — 1992, 22; Suppl 5; 541–5

15. *Boudoulas H., Wooley C.* Mitral valve prolap Heart disease in infants, children and adolescents. E Emmanouilides et al., 5 th ed. — Baltimore, 1995. — Vol P. 1063–1087.

16. *Ende D. J., Chapra P. S., Rao P. S.* Transc closure of atrial septal defect on patent foramen ovale w buttoned deuce for prevention of recurrence of para embolism // Am. J. Cardiol. — 1999. — Vol. 2. — P. 233

17. *Gemelli A., Marilungo M., De Ruvo S. et al.* P della mitrale. Incidenza per eta e sesso, d echocardiografica e correlazioni cliniche electrocardiografiche // Minerva Med. — 1992. — № P. 9–16.

18. *Hagen P. T., Scholz D. G., Edvards W. D.* In and size of patent foramen ovale during the first 10 dec life: an autopsy study of 965 normal heart // Mayo Clin. P 1984. — Vol. 59. — № 1. — P. 17–20.

19. *Porter J., Feldt R., Edwards W. et al.* Atrial defects. In: Heart disease in infants, children and adol Ed. G. Emmanouilides et al., 5 th ed. Baltimore. — 1 Vol. 1. — P. 687–704.

20. *Suwa M., Yoneda Y., Nagao H. et al.* correction of idiopathic paroxismal ventricular tacl possibly related the left ventricular false tendon // The A J. of Cardiology. — 1989. — Vol. 64. — P. 1217

21. *Zua M. S., Dziegielewski S. F.* Epidemiol symptomatic MVP in black patient // J. Natl. Med. As 1995. — Vol. 87. — P. 273–275.

Глава 4

НЕРВНО-МЫШЕЧНЫЕ ЗАБОЛЕВАНИЯ НА ФОНЕ ДИСПЛАЗИИ СОЕДИНИТЕЛЬНОЙ ТКАНИ

В этой главе мы остановимся на наследственных ДСТ с поражением нервной системы. Отдельно рассмотрим аномалии ЦНС и нервно-мышечные заболевания в структуре наследственных ДСТ. В последние десятилетия произошел огромный прогресс в области молекулярной медицины и, в частности, в неврологии. Появилось огромное количество неизвестных ранее самостоятельных нозологических форм наследственной патологии. Это положение мы иллюстрируем в кратком обзоре, посвященном молекуляроно-генетическим основам нервно-мышечных заболеваний, большинство из которых не относится к классу наследственных ДСТ. В заключительной части будет представлен взгляд специалиста на значение ДСТ в неврологической практике.

4.1. АНОМАЛИИ ЦНС В СТРУКТУРЕ НАСЛЕДСТВЕННЫХ ДСТ

Задержка умственного, речевого, психического развития, нарушение когнитивных функций сопровождают многие формы скелетных дисплазий, обусловленных мутациями в генах хрящевых коллагенов II и XI типов. Это, прежде всего, спондилоэпифизарная, спондилопериферическая, платиспондилическая дисплазии, а также синдромы Стиклера и Маршалла. Неожиданной находкой явилось обнаружение мутаций в гене одной из субъединиц базального коллагена IV типа у больных порэнцефалией. Аномалии ЦНС являются характерной чертой практически всех типов мукополисахаридозов, брахителефалангеальной хондродисплазии, а также прогероидного синдрома Элерса–Данло. Все эти заболевания обусловлены дефектами метаболизма гликозаминогликанов. Задержка умственного развития, наблюдаемая у больных брахителефалангеальной хондродисплазией, развивается вследствие точечной кальцификации структур мозга. К такому же результату приводит и врожденная гиперкальциемия, наблюдаемая у больных синдромом Вильямса-Бурена. Ведущая роль в этиологии этого заболевания принадлежит мутационным дефектам мажорного белка эластических волокон — эластина. Дефекты ламинина S лежат в основе развития нефротического синдрома Пирсона с диффузным мезангиальным склерозом и глазными аномалиями. Неврологические нарушения сопровождают одну из форм наследственной микроангиопатической гемолитической анемии (синдром Шульмана-Упшау), обусловленной дефектами метаболизма фактора Виллебранда.

Разнообразная сосудистая патология выявляется при геморрагическом синдроме Элерса–Данло, обусловленном мутациями в гене коллагена III типа, а также у больных синдромом Марфана и его аллельными заболеваниями, такими как

MASS-синдром. Характер этих неврологических нарушений подробно описан в представленной ниже статье профессора М. Л. Чухловиной. Патология ЦНС наблюдается и при синдроме Шпринтцен-Гольдберга, для которого характерны скафоцефалия, краниосиностоз и в ряде случаев — умственная отсталость. Напомним, что синдром Марфана I типа и упомянутые выше аллельные варианты обусловлены мутациями в гене фибриллина 1, тогда как синдром Марфана II типа вызван мутациями в гене рецептора 2 трансформирующих факторов роста бета. Мутации в генах TGFBR1 и TGFBR2 идентифицированы также у больных синдромом аневризмы аорты Лоеса-Дитца, ведущими клиническими проявлениями которого являются краниосиностоз, пороки развития головного мозга и умственная отсталость.

Краниосиностозы, обусловленные мутациями в генах рецепторов фибробластных факторов роста и транскрипционных факторов практически всегда сопровождаются аномалиями ЦНС. Мутации в гене транскрипционного фактора PAX3 идентифицированы у больных с семейными формами незарощения нервной трубки. Некоторые наследственные формы офтальмопатий, обусловленные мутациями в генах транскрипционных факторов, также могут сопровождаться тяжелыми неврологическими нарушениями. Так, у больных билатеральной гипоплазией оптического нерва, обусловленной мутациями в гене PAX3, могут наблюдаться дефекты развития головного мозга с сопутствующей неврологической симптоматикой, задержка умственного развития, эпиприпадки характерны для больных первичной билатеральной анофтальмией, вызванной мутациями в гене SOX2. Расширение желудочков мозга нередко сопровождает одну из наиболее распространенных форм скелетных дисплазий — ахондроплазию, развитие которой ассоциировано с присутствием специфических мутаций в гене рецептора 3 фибробластных факторов роста.

4.2. НЕРВНО-МЫШЕЧНЫЕ НАРУШЕНИЯ В СТРУКТУРЕ НАСЛЕДСТВЕННЫХ ДСТ

Краткая характеристика наследственных ДСТ с нервно-мышечными аномалиями представлена в таблице 4.1.

Многие коллагенопатии (несовершенный остеогенез, синдром Элерса–Данло, платиспондилическая скелетная дисплазия и др.) могут сопровождаться мышечной гипотонией, гипорефлекси метаболической полинейропатией.

Нарушение походки, проксимальная миопа часто наблюдаются при множественной эпифи ной дисплазии. Однако наиболее значимым нормального функционирования мышц, по-в мому, является коллаген VI типа, так как мута в любом из генов его альфа-субъединиц приво к двум формам врожденной миопатии Бетлем Ульриха, сочетающихся с контрактурами суста и кривошеей. Более тяжелой формой явля миодистрофия Ульриха, которая часто сопро дается дисплазией тазобедренных суставов и раженной задержкой моторного развития.

Одна из форм моногенного миастеничес синдрома обусловлена мутациями в гене колл на Q, ассоциированного с ацетилхолинэстера Скелетная дисплазия в сочетании с миотонич миопатией и блефарофимозом (синдром Ш ца-Джампеля) обусловлена дефектами мажор протеогликана базальных мембран — перлек Мышечная гипотония характерна для упоми шегося выше прогероидного синдрома Э са–Данло, при котором первичным биохим ским дефектом является нарушение связи ме гликозаминогликанами и протеогликанами. более распространенная форма врожденной патии (мерозин-дефицитная) обусловлена м циями в гене ламинина 2, участвующего ч комплекс дистрофин-ассоциированных белк связи цитоскелета миофибрилл с внеклето матриксом.

Особенностью неврологического статуса *недифференцированных ДСТ* являются миа ческий синдром (синдром «вялого ребенка); ш шение формирования речи и расстройства по ния; врожденная мальформация сосудов голов мозга и позвоночника; ранний остеохондро фоне аномалии развития позвоночника. Дост но рано выявляется вертебробазилярная нед точность, нестабильность шейного отдела п ночника, аномалия кранио-цервикального от Нередко на протяжении всей жизни сопутст данной патологии церебростения, астенонев ческий синдром, невротические реакции и

4.3. МОЛЕКУЛЯРНО-ГЕНЕТИЧЕСКИЕ ОСН НАСЛЕДСТВЕННЫХ БОЛЕЗНЕЙ МЫШ

Поскольку данный раздел главы ориенти на неврологов, в очень кратком обзоре пре вим современные достижения молекулярной

Таблица 4.1

Наследственные дисплазии соединительной ткани с патологией нервно-мышечной системы

Нозологическая форма, основные органы-мишени *	Ген, первичный биохимический дефект	Биохимическое семейство
Платиспондилическая скелетная дисплазия (ск-т, кон, п-г, к-с, ч-л, мыш, цнс, лег)	COL2A1, коллаген II типа	коллагены I, II, V, VI и X типов
Синдром Элерса–Данло, тип I (п-г, к-с, сус, сос, кард, мыш, офт, кож, зуб, н-в, абд)	COL5A1, COL5A2, COL1A1, коллагены V и I типа	
Миопатия Бетлема, доброкачественная, врожденная с контрактурами (сус, мыш, лег); миодистрофия Ульриха, врожденная, склероатоническая (сус, мыш, цнс, имм)	COL6A1, COL6A2, COL6A3, коллаген VI типа	
Эпифизарная дисплазия, множественная, тип 3 (сус, мыш)	COL9A3, коллаген IX типа	
Миастенический синдром, обусловленный недостаточностью синаптической ацетилхолинэстеразы (мыш)	COLQ, коллаген Q, ассоциированный с ацетилхолинэстеразой	белок с коллагено-подобным доменом
Синдром Шварца-Джампеля, тип 1 (ск-т, кон, п-г, сус, ч-л, мыш, офт)	HSPG2, перлекан	главный протеогликан базальных мембран
Синдром Элерса–Данло, прогероидный (ск-т, п-г, сус, мыш, цнс, кож, зуб, н-в)	B4GALT7, галактозил-трансфераза I	фермент биосинтеза протеогликанов
Миопатия, врожденная, мерозин-дефицитная, тип 1A (мыш, цнс)	LAMA2, ламинин 2, альфа-субъединица 2	главный неколлагеновый компонент базальных мембран
Ахондроплазия (ск-т, кон, п-г, к-с, сус, ч-л, мыш, цнс)	FGFR3, рецептор 3 фибробластных факторов роста	рецептор фибробластных факторов роста
Анофтальмия, первичная, билатеральная (ч-л, мыш, цнс, офт, ЛОР, ген)	SOX2, транскрипционный фактор Sox2	транскрипционный фактор

* сокращенные обозначения основных органов-мишеней: ск-т — генерализованная патология скелета; кон — деформация длинных трубчатых костей; п-г-р — деформация позвоночника, грудины, ребер; к-с — деформация кистей-стоп; сус — патология суставов; ч-л — черепно-лицевые аномалии; мыш — патология мышечной системы; цнс — патология центральной нерной системы; офт — патология органа зрения; ЛОР — патология органа слуха; кож — изменения кожи; зуб — патология зубов; н-в — дефекты развития ногтей и/или волос; лег — патология бронхолегочной системы; пол — расстройства половой сферы.

рологии на примере мышечных дистрофий и миопатий, большинство из которых не относятся к классу наследственных ДСТ. В последнее десятилетие прошлого века, получившее название «Десятилетие мозга», фактически произошла смена фундаментальных концепций, касающихся молекулярных основ этиологии и патогенеза наследственных болезней нервной системы (Вельтищев и др., 1998; Иллариошкин, Иванова-Смоленская, 1998; Горбунова и др., 2000, 2002; Иллариошкин и др., 2002). Были созданы предпосылки для перехода от классической систематизации неврологических болезней, основанной, главным образом, на клинико-патологических критериях, к молекулярно-генетической и биохимической классификации. Среди нервно-мышечных заболеваний появились такие группы болезней, как дистрофинопатии, саркогликанопатии и ламинопатии, а среди нейродегенеративных болезней — синуклеинопатии и таупатии. Было введено новое понятие болезней экспансии, в основе которых лежат динамические мутации, обусловленные нестабильностью расположенных в значимых областях генов тринуклеотидных сателлитных повторов. Оказалось, что фундаментальная роль в патогенезе многих нейродегенеративных и некоторых нервно-мышечных болезней принадлежит конформационным изменениям физико-химических свойств ряда нейрональных и мышечных белков. Эти болезни получили общее название конформационных болезней мозга (Иллариошкин, 2003). Было доказано, что развитие факоматозов обусловлено присутствием мутаций в специфической группе генов супрессоров опухолей, инактивация которых ассоциирована с индукцией и промоцией канцерогене-

за (Горбунова и др., 2004). При многих наследственных заболеваниях нервной системы, характеризующихся пароксизмами, гипер- или гиповозбудимостью вовлеченных в патологический процесс тканей, обнаружены мутации в генах ионных каналов. К этим болезням, объединенным в группу каналопатий, относятся периодические параличи, а также многие формы идиопатической эпилепсии (Иллариошкин и др., 2002; Горбунова, Хачатрян, 2004).

Белковые продукты многих генов, связанных с наследственными болезнями мышц, которые условно можно отнести к группе сарколеммных миопатий, ассоциированы с мембранами мышечных волокон и часто, хотя и не всегда, выполняют там структурную роль. Основными функциями подобных белков является стабилизация сарколеммы мышечного волокна за счет связывания цитоскелета с внеклеточным матриксом, обеспечение трансмембранного информационного потока, формирование нейромышечного синапса. Подобными функциями обладает располагающийся под сарколеммой мышечного волокна стрежневидный белок дистрофин, дефектный при аллельных миодистрофиях Дюшенна и Беккера, получивших общее название — дистрофинопатии. Дистрофин принадлежит к спектрин/α-актининовому суперсемейству белков цитоскелета. Его связь с внеклеточным матриксом осуществляется через трансмембранный комплекс дистрофин-ассоциированных белков, которые, в свою очередь, разделяют на три субкомплекса — саркогликановый, дистрогликановый и синтрофиновый (рис. 1). При миодистрофии Дюшенна/Беккера, также как при аутосомно-рецессивных дюшенно-подобных и при некоторых конечностно-поясных миодистрофиях, происходит разрушение дистрофин-ассоциированного комплекса белков, причем в первом случае за счет мутаций в гене миодистрофии Дюшенна, а в последних двух — за счет мутаций в генах саркогликанового субкомплекса: α-, β-, δ-саркогликанов. К этой же группе заболеваний можно отнести тяжелую врожденную миодистрофию Фукуяма с прогрессирующей умственной отсталостью. В данном случае первичным звеном в патогенезе является нарушение гликозилирования α-дистрогликана — центрального белка, осуществляющего через β-дистрогликан связь дистрофина с внеклеточным матриксом. Дистрогликаны служат коровыми белками для всего дистрофинового комплекса. Большой экстраклеточный белок α-дистрогликан непосредственно связан с компонентом базальной мембраны ламинином 2 (или мерозином). Взаимодействующий с α-дистрогликаном β-дистрогликан является трансмембранным белком, обеспечивающим заякоревание дистрофина на внутренней поверхности сарколеммы. По крайней мере, еще три миодистрофии обусловлены мутациями в генах, участвующих в регуляции посттрансляционной модификации дистрогликанов. Это конечностно-поясная миодистрофия 2I, аллельный ей вариант врожденной миодистрофии с неврологическими аномалиями 1C и врожденная миодистрофия, сочетающаяся с умственной отсталостью 1D. В первых двух случаях дефектным является фукутин-родственная гликозилтрансфераза, а во втором — ацетилглюкозаминилтрансфераза-подобный белок. При этих миодистрофиях также как при миодистрофии Фукуяма, наблюдается вторичное снижение экспрессии α-дистрогликана и частичное или полное разрушение дистрофин-ассоциированного комплекса белков. По этому признаку заболевания могут быть объединены в группу дистрогликанопатий. Еще две тяжелые формы конечностно-поясных миодистрофий обусловлены наследственными дефектами связанных с дистрофином белков — кавеолина 3 и взаимодействующего с ним дисферлина. Эти мембранные белки участвуют в сигнальной трансдукции. К сарколеммным, по-видимому, можно отнести врожденные миопатии, обусловленные дефектами структурных белков внеклеточного матрикса, ассоциированных с мембранами клеток. Это основной структурный белок базальной ламины мерозин или ламинин 2 и его рецептор — интегрин α7β1D, наследственные дефекты которых являются причиной развития двух миодистрофий, одна из которых — мерозин-дефицитная — является наиболее частой среди врожденных миопатий. В эту же группу можно поместить генетически гетерогенные врожденные миопатии Бетлема и Ульриха, часто сочетающиеся с множественными контрактурами суставов и кардиомиопатией. Эти заболевания, как мы уже писали ранее, обусловлены дефектами трех разных α-субъединиц микрофибриллярного коллагена VI типа, выполняющего в мышцах роль моста между клетками и внеклеточным матриксом. В скелетных мышцах и кератиноцитах в реализации связи цитоскелета с мембраной участвует большой структурный якорный белок плектин. Инактивирующие мутации в гене плектина приводят к необычной форме миодистрофии, сочетающейся с буллёзным эпидермолизом. В таблице 4.2 представлена биохимическая классификация сарколеммных миопатий.

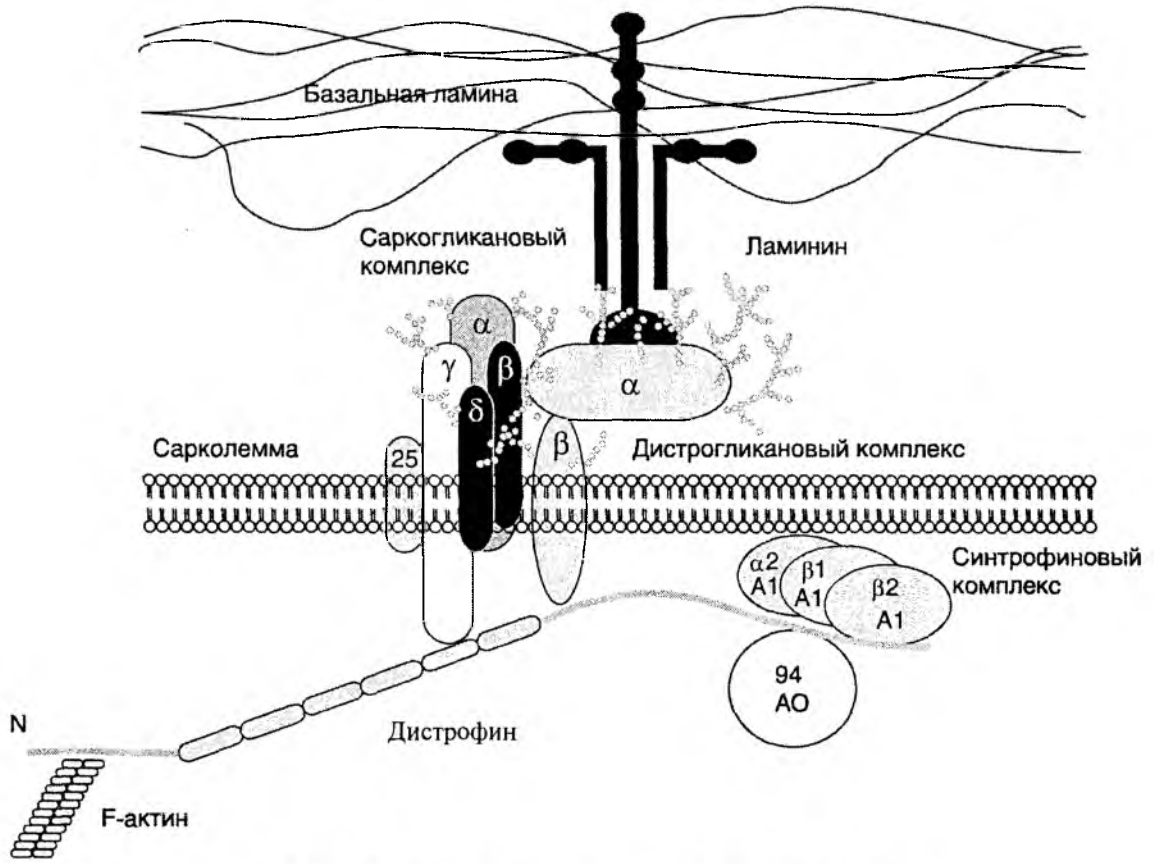

Рис. 1. Дистрофин-ассоциированный комплекс белков

Нарушения структуры белков ядерной ламины миофибрилл ассоциированы с другой группой мышечных дистрофий, получивших название эмеринопатий. Это Х-сцепленная, аутосомно-доминантная и аутосомно-рецессивная формы мышечной дистрофии с контрактурами Эмери-Дрейфуса. Причем в последнем случае дефектный белок — ламин А/С, относящийся к классу промежуточных филамент ядерной ламины, настолько полифункционален, что различные мутации в кодирующем его гене приводят к широкому спектру заболеваний. Это конечностно-поясная миодистрофия 1В, а также различные варианты липодистрофии, полинейропатии, мандибулоакральной дисплазии и целая серия прогерических синдромов.

Хорошо известная клиницистам немалиновая миопатия, характеризующаяся присутствием в мышечных клетках нитеобразных патологических фибриллярных образований, представляет собой генетически гетерогенную группу заболеваний, обусловленных дефектами основных структурных белков тонких и толстых нитей саркомера, таких как небулин, тропомиозин, α-актин и тропонин. К саркомерным относятся также некоторые доминантные и рецессивные конечностно-поясные миодистрофии, обусловленные наследственными дефектами в двух гигантских белках саркомера — титине и миотилине. Оба эти белка содержат многочисленные Ig-подобные домены и выполняют не только структурную, но и регуляторную роль, управляя образованием ансамблей саркомеров. К этой же группе заболеваний можно отнести конечностно-поясную миодистрофию 2G, так как ее развитие обусловлено присутствием мутаций в гене телетонина, служащего субстратом для титина. Неожиданным в свое время оказалось обнаружение при мягкой форме аутосомно-рецессивной конечностно-поясной миодистрофии 2А не структурного, а энзиматического дефекта в специфической мышечной протеазе — калпаине-3. Предполагалась возможность участия этой протеазы в деградации или дестабилизации структурных компонентов цитоскелета, внеклеточного матрикса или дистрофинового комплекса. Оказалось, что

Таблица 4.

Биохимическая классификация сарколеммных миопатий

Классификация	Нозологическая форма, MIM	Биохимический дефект
Дистрофинопатии	Миопатия Дюшенна, Х-сцепленная, 310200 Миопатия Беккера, 300376 Кардиомиопатия дилатационная, Х-сцепленная, 310200	дистрофин-ассоциированный с сарколеммой белок цитоскелета
Саркогликанопатии	Миодистрофия конечностно-поясная, аутосомно-рецессивная, 2C, 253700 Миодистрофия конечностно-поясная, аутосомно-рецессивная, 2D, 600119 Миодистрофия конечностно-поясная, аутосомно-рецессивная, 2E, 600900 Миодистрофия конечностно-поясная, 2F, аутосомно-рецессивная, 601411;	α-, β-, δ-саркогликаны — трансмембранные дистрофин-ассоциированные белки
Дистрогликанопатии	Миодистрофия врожденная, прогрессирующая с умственной отсталостью, тип Фукуяма, аутосомно-рецессивная, 253800 Уолкера-Варбурга синдром, 236670 Миодистрофия конечностно-поясная, аутосомно-рецессивная, 2I, 607155 Миодистрофия врожденная, 1C, с неврологическими аномалиями, 606612 Миодистрофия врожденная, 1D, 608840	ферменты посттрансляционного процессинга дистрогликанов — коровых белков дистрофин-ассоциированного комплекса
Кавеолинопатии и дисферлинопатии	Миодистрофия конечностно-поясная, аутосомно-доминантная, 1C, 607801 Болезнь пульсирующих мышц, 606072 Изолированное повышение уровня креатинфосфокиназы, 123320 Миопатия дистальная, недифференцированная, 601253 Миодистрофия конечностно-поясная, аутосомно-рецессивная, 2B, 253601 Миопатия дистальная, Миоши, 254130	ассоциированные с мебранами белки, участвующие в сигнальной трансдукции
Матриксные миопатии	Миопатия врожденная, мерозин-дефицитная, аутосомно-рецессивная, 607855 Миопатия врожденная, интегрин α7β1D-дефицитная, аутосомно-рецессивная, 600536 Миопатия Бетлема, доброкачественная, врожденная с контрактурами, 158810 Миодистрофия Ульриха, врожденная, склероатоническая, 254090	белки базальной ламины коллаген VI типа
Плектинопатия	Миодистрофия плечевого и тазового пояса с буллезным эпидермолизом, аутосомно-рецессивная, 226670	плектин-структурный белок, соединяющий цитоскелет с мембраной

одним из субстратов для калпаина-3 служит титин, причем идентифицируемые у некоторых больных мутации в гене CAPN3 часто затрагивают высоко-консервативный сайт взаимодействия калпаина-3 с титином. В таблице 4.3 представлена биохимическая классификация саркомерных миопатий.

При целом ряде миопатий причиной дистроф ческих процессов является накопление в цит плазме и/или в ядрах мышечных клеток гистол гических включений, молекулярные механизм формирования которых могут быть совершенн различными. Так, при немалиновой миопатии пр чиной образования в мышечных клетках нитео разных фибриллярных структур является лат

Таблица 4.3

Биохимическая классификация саркомерных миопатий

Классификация	Нозологическая форма, MIM	Биохимический дефект
Немалиновые миопатии	Миопатия немалиновая 1, аутосомно-доминантная, 609284 Миопатия немалиновая 2, аутосомно-рецессивная, 256030 Миопатия немалиновая 3; миопатия актиновая, 161800 Миопатия немалиновая 4, 609285; Миопатия немалиновая 5, 605355	филаментные белки саркомера
Титиновые миопатии	Миодистрофия конечностно-поясная, аутосомно-рецессивная, 2J, 608807 Миодистрофия тибиальная, дистальная, 600334 Миодистрофия конечностно-поясная, аутосомно-рецессивная, 2G, 601954; Миодистрофия конечностно-поясная, аутосомно-рецессивная, 2A, 253600	структурно-регуляторные белки саркомера
Миотилиновые миопатии	Миодистрофия конечностно-поясная, аутосомно-доминантная, 1A, 159000; Миотилинопатия, 609200	

ральная экспансия Z-дисков. Определенные гистологические аномалии характерны для пациентов с болезнью *центрального стержня и миотубулярной миопатией.* В обоих случаях дефектными оказываются белки, участвующие в контроле дифференцировки мышечных волокон. При окулофарингеальной миопатии тубулофиламентные включения образуются за счет небольшого увеличения длины полиаланиновой цепочки в поли(а)-связывающем белке 2. Показано, что полиаланиновые олигомеры чрезвычайно устойчивы к химической денатурации и энзиматической деградации. Подобная аггрегация мутантных белков с удлиненными полиглютаминовыми треками обнаружена в ядрах нейронов при болезнях, обусловленных экспансией CAG-повтора, таких как спинально-бульбарная амиотрофия Кеннеди и ряд нейродегенеративных заболеваний — хорея Гентингтона, многочисленная группа генетически гетерогенных спиноцеребеллярных атаксий, денторубральная паллидолюисовая атрофия. Оказалось, что заболевания, обусловленные нарушением клеточных механизмов пространственной укладки определенных белков, имеют очень широкое распространение и не только в неврологии (Покровский и др., 2004). Достаточно сказать, что конформационные нарушения многих белков, сопровождающиеся образованием патологических белковых агрегатов, являются характерной чертой естественного процесса старения. К конформационным болезням мозга относятся такие нейродегенеративные заболевания, как болезнь Паркинсона, болезнь Альцгеймера, прионные болезни, боковой амиотрофический склероз, целая серия наследственных синдромов паркинсонизма, связанных с появлением нейрофибриллярных клубков из агрегатов белка тау (таупатии), амилоидные невропатии (Иллариошкин, 2003). Хотя причины формирования цитотоксических белковых агрегатов при конформационных болезнях мозга разные, набор белков, способных к подобной модификации, достаточно ограничен. В их числе, кроме упоминавшихся выше белков, содержащих, в частности, полиаланиновые и полиглютаминовые треки, на первом месте стоит β-амилоид, обнаруживаемый в патологических внутриклеточных образованиях при многих формах амилоидоза, в том числе при болезни Альцгеймера, затем α-синуклеин при болезни Паркинсона, прионовый белок, нейросерпин при семейной энцефалопатии, филаментные белки. Формирование патологических белковых агрегатов может происходить на фоне недостаточности системы убиквитин-протеасомной деградации белков. Поэтому неудивительно присутствие убиквитина в составе многих подобных цитотоксических образований. Среди конформационных болезней мышц можно выделить десминовые миопатии, обусловленные накоплением цитоплазматических филаментных включений, миопатии с инклюзионными тельцами, при которых наблюдаются отложения β-амилоида в дегенерирующих мышечных волокнах, а также одна из форм конеч-

ностно-поясной миодистрофии с ранним началом костной болезни Пагета и деменцией. В последнем случае дефектной оказывается система убиквитин-зависимой деградации белков. В особые группы выделяют относительно доброкачественные метаболические миопатии и митохондриальные энцефаломиопатии.

4.4. ОСОБЕННОСТИ ТЕЧЕНИЯ НЕВРОЛОГИЧЕСКОЙ ПАТОЛОГИИ У БОЛЬНЫХ ДИСПЛАЗИЕЙ СОЕДИНИТЕЛЬНОЙ ТКАНИ

Чухловина М. Л.

В последние годы особое внимание уделяется изучению состояния нервной системы у больных дисплазией соединительной ткани (ДСТ). Это связано с тем, что данная патология часто встречается в клинической практике, отличается вовлечением в патологический процесс различных систем организма, в том числе нервной, прогредиентностью течения и нередко неблагоприятными исходами. В то же время в доступной литературе проблема патологических изменений нервной системы у пациентов с ДСТ освещена недостаточно, многие вопросы требуют своего решения. В связи с этим данная глава посвящена патогенетическим аспектам, клиническим проявлениям, совершенствованию диагностики патологии нервной системы при соединительнотканных дисплазиях.

По данным Т. И. Кадуриной (2003), среди пациентов с наследственными ДСТ в 17,9% встречается семейная гипермобильность суставов, которая в 91,8% (82,6–97,7) проявляется разнообразными заболеваниями нервной системы. Клинически данная патология характеризуется гипермобильностью, вывихами, подвывихами суставов, что, как правило, сопровождается артралгиями, а в ряде случаев — рецидивирующими синовитами; семейным характером поражения с признаками аутосомно-доминантного типа наследования. Средний возраст появления первых симптомов — 6,2 года. Однако правильный диагноз в большинстве случаев удается установить в 9 лет.

При обследовании 125 детей (64 девочки и 61 мальчик) с семейной гипермобильностью суставов установлено, что ведущими жалобами у 74% пациентов были артралгии, у 10% — нарушение походки, у 10% — деформации суставов и у 6% — боль в спине (Adib et al., 2005). Из анамнеза известно, что дети начинали ходить, в основном, в 15 месяцев. При этом 48% из них рассматривались как «неловкие», 36% обследованных имели нарушения координации в раннем детстве. У большинства пациентов гипермобильность суставов была генерализованной. При этом наиболее часто суставная гипермобильность проявлялась в коленных (92%) и локтевых (87%) суставах; несколько реже — в кистях (82%), метакарпофалангеальных (79%) и голеностопных (75%) суставах. Эти дети нередко испытывали сложности при обучении, особенно при выполнении заданий, требующих хороших ручных навыков; у 13% из них отмечались речевые нарушения.

Неврологические расстройства нередко встречаются и при синдроме Марфана. Клинико-генетическая характеристика данного заболевания представлена ранее (Часть I, глава 5). Известно, что одними из ведущих проявлений синдрома Марфана являются дилатация корня аорты, расслаивающая аневризма аорты, пролапс митрального клапана. Именно эта патология может приводить к развитию поражений нервной системы у больных синдромом Марфана. При синдроме Марфана происходит не только разрушение коллагеновых фибрилл, но и эластических волокон. В результате развивается диссекция или аневризма торакального отдела аорты, которая ответственна за 80% летальных исходов у этих пациентов (Porciani et al., 2004).

Среди 1049 больных, у которых была диагностирована диссекция аорты, пациенты с синдромом Марфана отличались более молодым возрастом, у них данная патология была единственным проявлением болезни. При этом частота летальных исходов у больных синдромом Марфана была сходной с таковой у пациентов без данного наследственного заболевания, возраст которых был значительно старше. Считают, что хирургическое вмешательство при синдроме Марфана снижает риск летального исхода.

Фундаментальный труд «Сосудистые заболевания спинного мозга» А. А. Скоромца и соавт. (1998) включает главу, посвященную нарушениям спинномозгового кровообращения при патологии аорты. В настоящее время установлено, что спинной мозг, в основном, получает кровь из отдаленных артериальных приводов (экстракраниальные отделы позвоночных артерий, проксимальные ветви подключичной артерии, дорсальные сегментарные ветви аорты, подвздошные артерии). В связи с этим патология аорты существенно отражается на кровообращении спинного мозга. Особой ранимостью отличается смежная зона между верхним и нижним артериальными бассейн

ми, которая находится на уровне С8–Т2. При диссекции торакального отдела аорты или аневризмы может развиваться ишемический инсульт спинного мозга. Начало, обычно, острое, возможно молниеносное, нередко с резкой болью в позвоночнике, с внезапным развитием нижнего парапареза, сначала вялого, затем спастического, с чувствительными и тазовыми расстройствами. При расслаивающей аневризме аорты кровь может перестать поступать в артерию Адамкевича, которая у 30–33% людей одна кровоснабжает нижнюю половину туловища, нередко формируя не только переднюю, но и заднюю спинальную артерию. В таких случаях страдает весь поперечник спинного мозга. Следует отметить, что при разрыве аорты в большинстве случаев наступает летальный исход, и поражения спинного мозга нередко не успевают развиться.

Следует подчеркнуть, что у больных синдромом Марфана происходят патологические изменения не только в аорте, но и в магистральных сосудах головного мозга. По современным данным, спонтанная диссекция цервикальных артерий может быть причиной инфаркта головного мозга у лиц молодого возраста в 10–25% случаев. При этом два или более сосудов вовлекаются в патологический процесс приблизительно у 15% пациентов с данной патологией (Pace F. et al., 2004). Часто спонтанная диссекция наблюдается и в бассейне сонных артерий. В связи с этим пациентам с синдромом Марфана необходимо проводить контроль за состоянием магистральных сосудов, кровоснабжающих головной мозг, с помощью транскраниальной допплерографии и дуплексного сканирования.

Необходимо отметить, что синдром Марфана характеризуется не только возникновением аневризмы аорты, описана увеличенная частота аневризм магистральных сосудов головного мозга. В связи с этим у детей и подростков с синдромом Марфана чаще, чем в соответствующих возрастных группах, может развиваться геморрагический инсульт. При разрыве аневризмы у пациентов с синдромом Марфана может возникать как субарахноидальное, так и паренхиматозное кровоизлияние. В этих случаях внезапно возникают интенсивная головная боль, тошнота, рвота, возбуждение, нередко судорожные припадки, повышенная чувствительность к яркому свету, громким звукам; при осмотре выявляются менингеальные симптомы. При паренхиматозных кровоизлияниях часто развиваются центральные параличи, поражения черепных нервов. При субарахноидальном кровоизлиянии ликвор цвета клюквенного морса, при внутримозговой гематоме цереброспинальная жидкость иногда остается прозрачной, менингеальные симптомы могут отсутствовать. Для выявления внутримозговой гематомы решающее значение имеет проведение компьютерной томографии (КТ) или магнитно-резонансной томографии (МРТ) головного мозга. Особенности патогенеза и диагностики геморрагического инсульта у лиц молодого возраста подробно рассмотрены нами в отдельной работе (Чухловина и др., 2004).

Как отмечалось, главные кардиоваскулярные проявления синдрома Марфана включают пролапс митрального клапана. Известно, что кардиогенная эмболия в головной мозг с развитием ишемического инсульта может быть обусловлена наличием пролапса митрального клапана.

В последние годы к классическим критериям синдрома Марфана была добавлена эктазия дурального мешка, которая диагностируется с помощью МРТ позвоночника. В клиническую практику введены измерения диаметра дурального мешка на уровне L1–S1. Оказалось, что такие исследования на уровне L3–S1 обладают наибольшей чувствительностью и специфичностью (эти показатели составили соответственно 95% и 98%). Считают, что соотношение диаметров дурального мешка и тела позвонка на уровне L3 > 0,47 или на уровне S1 > 0,57 позволяют идентифицировать синдром Марфана у лиц молодого возраста. При обследовании большинства детей с данной патологией выявляется дуральная эктазия. Проведенное исследование нормальных величин сагиттального диаметра тела позвонка и дурального мешка с помощью МРТ в люмбосакральном отделе позвоночника (L1–S1) у 75 здоровых детей в возрасте от 6 до 17 лет выявило интересные закономерности. С возрастом происходило значительное увеличение первого показателя и незначительное — второго; при этом достоверные половые различия не выявлялись (Knirsch et al., 2005). У детей соотношение диаметров дурального мешка и тела позвонка было выше, чем у взрослых.

При обследовании 28 детей и подростков (средний возраст — 12,1 года) с синдромом Марфана, 7 пациентов с подозрением на данное заболевание (средний возраст — 10,4 года) и 55 лиц без синдрома Марфана (средний возраст — 10,7 лет) установлено, что статистически значимыми критериями дуральной эктазии у детей и подростков являются соотношение диаметров дурального мешка и тела позвонка на уровне L5 и S1, а также увеличение сагиттального диаметра дурального мешка

на уровне S1 по сравнению с L4 (Habermann et al., 2005).

Учитывая тесные анатомические взаимосвязи между дуральным мешком и корешками спинного мозга, следовало ожидать возможности развития болевого синдрома у пациентов с синдромом Марфана. Действительно, при обследовании больных синдромом Марфана более чем у 50% пациентов выявлялись интенсивные или умеренные боли в пояснично-крестцовом отделе позвоночника, причины которых были не ясны. При выделении двух групп больных с синдромом Марфана: 1 — с наличием болевого синдрома и 2 — без такового — было установлено следующее. В первой группе дуральная эктазия выявлялась у 76% больных, во второй — у 41%. Средний дуральный объем был значительно выше в первой группе, при этом его величина коррелировала с выраженностью болевого синдрома, измеряемого в соответствии с показателями шкалы количественной оценки боли.

Таким образом, болевой синдром в пояснично-крестцовой области у пациентов с синдромом Марфана тесно связан с патогенезом заболевания — развитием дуральной эктазии. В то же время следует учитывать возможность наличия дуральной эктазии без болевых ощущений у пациента. Известно, что у пациентов с синдромом Марфана нередко встречается менингоцеле как в сочетании с дуральной эктазией, так и в отсутствии таковой.

Например, с помощью МРТ выявлено гигантское переднее сакральное менингоцеле у 18-летнего юноши (Rigante et al., 2001). Следует подчеркнуть, что менингоцеле у больного синдромом Марфана длительное время может протекать бессимптомно. Так, описан пациент 40 лет, который был госпитализирован в связи с наличием корешкового синдрома S1–2 справа, проявлявшегося болью, чувствительными расстройствами по корешковому типу, снижением ахиллова рефлекса. Рентгенологическое обследование не выявило патологии, однако на МРТ в интрасакральном пространстве была диагностирована менингеальная киста, содержащая ликвор. Оперативное вмешательство, включавшее лигирование шейки кисты, привело к исчезновению неврологических расстройств.

Корешковый синдром у пациентов с синдромом Марфана может быть обусловлен и компремированием заднего корешка грыжей диска. Клинический опыт свидетельствует о том, что в детском и подростковом возрасте даже при наличии ювенильного остеохондроза спондилогенные поражения нервной системы встречаются редко. Однак у пациентов с синдромом Марфана наблюдаетс раннее возникновение грыж дисков.

Мы наблюдали девочку 15 лет с синдромо Марфана, которая поступила в стационар по пов ду интенсивных болей в поясничной области, о дававших в правую ногу. При неврологическо осмотре был выявлен корешковый синдром L5–S справа, который проявлялся снижением правог ахиллова рефлекса, гипестезией по корешковом типу в зоне L5–S1, болезненностью при пальпа ции паравертебральных точек в пояснично-крес цовом отделе позвоночника, положительным сим птомом Ласега. Рентгенологическое исследовани выявило признаки ювенильного остеохондроз УЗИ брюшной полости и малого таза, осмотр ги неколога не обнаружили патологии, анализы кр ви и мочи не отличались от возрастных нормат вов. По данным МРТ пояснично-крестцового отде ла позвоночника, была диагностирована задня грыжа диска L5–S1 с явлениями компрессии спин ного мозга. В ряде случаев болевой синдром у па циентов с синдромом Марфана может быть связа с развитием патологического кифоза позвоночни ка, что может быть выявлено при специальных ис следованиях.

У пациентов с синдромом Марфана описан случаи хронической, не поддающейся терапии го ловной боли, которые развивались на фоне спон танной интракраниальной гипотензии, выявленно при определении ликворного давления в момен проведения люмбальной пункции.

Цефалгия, связанная с низким давлением це реброспинальной жидкости, впервые была описа на вскоре после введения в клиническую практик люмбального прокола (Квинке, 1891). Такая го ловная боль получила название постпункционной Для нее характерны двусторонние болевые ощу щения давящего или пульсирующего характера преимущественная локализация в лобной и заты лочной области. Подробно вопрос о постпункци онной цефалгии освещен в нашей монографи «Головная боль» (Улицкий, Чухловина, 2000) Интересно, что частота данного осложнения мень ше у детей до 13 лет и у лиц старше 60 лет. Дан ную особенность объясняют уменьшением с воз растом эластичности волокон твердой мозговой оболочки, уменьшением объема эпидуральног пространства с повышением давления в нем. У па циентов с синдромом Марфана эти факторы могут также присутствовать, кроме того, возможно воз никновение ликворных фистул.

Хроническая головная боль у пациентов с синдромом Марфана имеет сходный с постпункционной цефалгией рисунок: локализацию, частоту, характер. Головная боль у таких пациентов преимущественно локализуется в затылочных областях, имеет черты, напоминающие как мигрень, так и головную боль напряжения, усиливается при изменении положения тела. Миелография выявляет множественные арахноидальные дивертикулы люмбосакральной локализации; радиоизотопная цистернография — истечение ликвора, способствовавшее возникновению ликворной гипотензии. Однако такие анатомические дефекты мозговой оболочки выявляются не во всех наблюдениях. Описан случай интенсивной постуральной головной боли у 14-летней девочки с синдромом Марфана, который связывают с низким давлением ликвора в результате повышенной проницаемости мозговой оболочки для цереброспинальной жидкости при наличии фибриллопатии (Milledge, 2005).

Мы наблюдали пациентку 18 лет с синдромом Марфана, страдавшую мигренеподобными приступами головной боли, головокружением, периодически отмечались эпизоды утраты сознания без судорожных проявлений. Таким образом, у пациентов с синдромом Марфана выявляется широкий спектр неврологический проявлений.

Следует подчеркнуть, что не только синдром Марфана, но и синдром Элерса–Данло (СЭД) может ассоциироваться с множественными спинальными менингеальными кистами, которые выявляются радиологическими методами. При этом кисты возникают из расширенной твердой оболочки и содержат нервные корешки (Isono et al., 1999).

Известно, что СЭД IV типа — гетерогенное заболевание, которое возникает в связи с мутациями в COL3A1 генах. Лица с этим заболеванием предрасположены к разрывам артерий, петель кишечника, матки во время беременности. Неврологические проявления у больных СЭД включают: поражения сосудов головного и спинного мозга, артериовенозные мальформации, головные боли, вегетативные нарушения (Наричева и др., 1989). Возможно, что в генезе головной боли у пациентов с СЭД также имеет значение ликворная гипотензия.

Описаны 18 пациентов с СЭД с хронической головной болью, которую классифицировали согласно критериям Международной ассоциации головной боли (Jacome, 1999). Мигрень с аурой выявлена у 4 больных, мигрень без ауры — у 4, головная боль напряжения — у 4, сочетание мигрени и головной боли напряжения — у 4, посттравматическая головная боль — у 2 пациентов. Считают, что цефалгия у больных СЭД может быть связана с наследственным расстройством цереброваскулярной реактивности или кортикальной возбудимости. У 9 пациентов выявлялся блефароклонус — насильственные движения в виде тремора большой амплитуды м. orbicularis глаза, которые наблюдаются в течение мягкого закрывания глаз.

При КТ головного мозга у пациентов с СЭД могут быть выявлены расширения IV желудочка, супрацеребеллярной цистерны и бокового желудочка.

Известно, что у больных СЭД чаще, чем в популяции, встречаются аневризмы сосудов головного мозга. Это связывают со структурными изменениями сосудистой стенки. У пациентов с СЭД IV типа выявлено значительное снижение числа коллагеновых фибрилл в средней оболочке сонной артерии. При наличии аневризмы левой средней мозговой артерии отмечается низкий индекс пульсации, по данным транскраниальной допплерографии. Полагают, что такое изменение данного показателя свидетельствует о риске развития аневризмы церебральных сосудов.

Для оценки частоты осложнений со стороны ЦНС были обследованы 202 пациента с СЭД IV типа (17–48 лет) из 121 семьи, у которых диагноз подтверждали биохимическими или молекулярными данными (North et al., 1995). У 19 больных выявлено наличие цереброваскулярных осложнений — интракраниальные аневризмы, разрыв которых привел к развитию геморрагического инсульта; спонтанное каротидно-кавернозное соустье, диссекция цервикальных артерий. Доказано, что СЭД IV типа может быть причиной инсульта у лиц молодого возраста. В связи с этим, неврологам необходимо знать клиническую симптоматику данной патологии. При СЭД IV типа неврологические проявления в виде вовлечения мышц и флексорных контрактур суставов пальцев не являются частыми. Однако описаны 7 членов семьи больных СЭД IV типа, у которых отмечались такие проявления, а также мышечные боли, судорожные приступы, контрактуры ахилловых сухожилий. У матери пробанда отмечался ишемический инсульт, у деда и тети по материнской линии — разрывы аневризм аорты в возрасте до 40 лет с летальным исходом (Palmeri S. et al., 2003). Описана пациентка с СЭД-IV, у которой отмечались повторные геморрагические инсульты в возрасте 58, 64, 71 и 73 года, последний стал причиной смерти. При аутопсии были обнаруже-

ны большая аневризма передней церебральной артерии, стенка которой состояла из тонких коллагеновых фибрилл, и отсутствие эластических фибрилл.

При обследовании больных с наследственными ДСТ рекомендуется использование неинвазивных методов, таких как транскраниальная допплерография, дуплексное сканирование, магнитно-резонансная ангиография. Показано, что у таких пациентов каротидная ангиография может способствовать усилению неврологических проявлений.

Установлено, что СЭД может ассоциироваться с врожденными или приобретенными заболеваниями ЦНС и эпилепсией. Проведен анализ 7 случаев ассоциации СЭД с эпилептическими приступами (Jacome, 1999). У 2 больных СЭД IX типа выявлены парциальные приступы, обусловленные, по-видимому, наличием дополнительной моторной области глиоза в лобной доле и мальформации Денди-Уокера. У третьего пациента отмечались комплексные парциальные приступы и гипоплазия основной артерии. У четвертого — моторная афазия, гипоплазия левой гемисферы и дистальная атрофия правой руки; у пятого — парциальные приступы, венозная ангиома в париетальной области, моноклональная гаммапатия, ассоциированная с невропатией, синдром Туретта; у шестого — хроническая утомляемость, комплексные парциальные приступы, кровоизлияние в мозг, у седьмого — в анамнезе инсульт, генерализованные эпилептические приступы.

Описан случай ассоциации СЭД с комплексными парциальными и правосторонними сенсомоторными эпилептическими приступами. По данным МРТ, выявлялись перивентрикулярные субэпендимальные гетеротопии, агенезия задней части мозолистого тела, расширение основной цистерны, аневризмы синусов Вальсальвы.

Известны случаи СЭД (неспецифический тип и III тип), ассоциированные с билатеральной полимикрогирией и судорожными приступами. Подчеркивается роль белков экстрацеллюлярного матрикса (коллаген, тенасцин) в формировании и организации коры головного мозга. Известно, что тенасцины — семейство больших мультимерных белков экстрацеллюлярного матрикса. У позвоночных выявлена экспрессия тенасцина-С, -R, -X, -W; первые два вида этого белка преобладают в нервной ткани, участвуют в росте нейритов и функционировании синапсов. В эмбриональном периоде тенасцин участвует в процессах миграции нейронов и глиоцитов, после рождения его синтез в нервной ткани прекращается. Установлено, что мыши, дефектные по тенасцину-С или тенасцину-R, имеют аномалии нервной системы quet-Ehrismann, 2004).

Известно, что СЭД-IX (затылочного рога дром или X-сцепленный синдром cutis laxa) ется аллельным вариантом синдрома Мен Несколько лет назад описаны нейропатолс ские находки при аутопсии такого пац 26 лет, который с рождения не мог говорить дить. Обнаружены неоваскуляризация, выр ная редупликация церебральных артерий в со нии с кистозной дегенерацией средней моз оболочки, гипоплазия мозжечка, фокальная к кальная дисплазия, церебеллярная гетеро (Palmer, Percy, 2001).

Клинический опыт свидетельствует, что СЭД может поражаться не только ЦНС, но риферическая нервная система. У детей с СЭ типа выявлялись двустороннее поражение п вого сплетения, люмбосакральная плексоп что связывают с повышенной растяжимостью зочного аппарата. Описаны повторные случа ражения n.peroneus (с развитием свиса стопы, приведенной кнутри, с походкой типа паж, невозможностью ходить на пятке, гипес ей в зоне иннервации данного нерва), под жденные данными электромиографии, у пац с СЭД III типа. В связи с тем, что определе типы СЭД характеризуются сколиозом и шенной ранимостью сосудов, отмечены сл развития после операций по поводу ортопе ской патологии неврологических осложнен виде моно- или параплегии, нейрогенного мо го пузыря, повреждений сегментарных ар (Vogel, 1996).

Например, хирургическое вмешательство лью уменьшения дислокации лопатки у 17-ле пациентки с СЭД осложнилось разрывом под чичной артерии и плечевого сплетения. Для дупреждения подобных осложнений пациен наследственными коллагенопатиями перед о тивными вмешательствами должны быть осм ны неврологом, операция должна провод наиболее щадящими подходами.

Отдельного рассмотрения требует вопр неврологических проявлениях MASS-синдр при котором у пациентов имеются только сколько минорных признаков болезни Мар У таких больных отмечены приступы посту ной головной боли, сходные с таковыми при дроме Марфана. Мы наблюдали пациент MASS-синдромом, у которых наряду с голо болью наблюдались головокружение, повыше утомляемость. Клинические особенности це

гии, результаты МРТ головного мозга и определения ликворного давления свидетельствуют о том, что головная боль в этих случаях часто обусловлена интракраниальной гипотензией (Deputi et al., 1999). В то же время у некоторых пациентов с MASS-синдромом при проведении магнитно-резонансной ангиографии удается выявить варианты строения магистральных сосудов головного мозга в виде гипоплазии, аплазии позвоночной артерии, задних соединительных артерий, задней трифуркации внутренней сонной артерии. Это может ухудшать кровообращение головного мозга, предрасполагать к развитию ишемии нервной ткани, к возникновению цефалгий сосудистого генеза.

Таким образом, у пациентов с ДСТ выявляется широкий спектр неврологических проявлений, которые требуют ранней диагностики и своевременной коррекции. В связи с этим, ведение больных с данной патологией должно проводиться в тесном сотрудничестве специалистов терапевтической службы, кардиолога, окулиста и невролога. Внедрение в клиническую практику схем лечения больных ДСТ, включающих курсы метаболической коррекции, лечебную физкультуру, физиотерапевтические процедуры, психотерапевтические сеансы, способствует стабилизации состояния пациентов, замедлению прогрессирования патологического процесса, снижению частоты и тяжести поражений нервной системы. Такой подход не только улучшает качество жизни пациентов с ДСТ, но и препятствует развитию инвалидизации.

Литература

1. *Наричева И. А., Ромкин М. А., Соколина Н. А. и соавт.* Неврологические проявления синдрома Элерса–Данло // Журн. невропатол. и психиат. — 1989. — Т. 89. — № 10. — С. 48–53.
2. *Скоромец А. А., Тиссен Т. П., Панюшкин А. И., Скоромец Т. А.* Сосудистые заболевания спинного мозга. — СПб.: Сотис, 1998. — 526 с.
3. *Улицкий Л. А., Чухловина М. Л.* Головная боль.— СПб.: Питер, 2000. — 256 с.
4. *Чухловина М. Л., Гузева В. И., Мацукатова Е. М.* Особенности патогенеза и диагностики геморрагического инсульта у лиц молодого возраста // Клин. мед. — 2004. — № 3. — С. 11–16.
5. *Adib N., Davies K., Grahame R. Et al.* Joint hypermobility syndrome in childhood // Rheumatology. — 2005. — № 2. — P. 402–408.
6. *Chiquet-Ehrismann R.* Tenascins // Int J. Biochem Cell Biol. — 2004. — Vol. 36. — № 6. — P. 986–990.
7. *Deputy S. R., Tilton A. H.* New-onset headache in an adolescent with MASS syndrome. Semin. Pediatr Neurol. — 1999. — Vol. 6. — № 3. — P. 177–180.
8. *Habermann C. R., Weiss F., Schoder V. et al.* MR evaluation of dural ectasia in Marfan syndrom // Radiology. — 2005. — Vol. 234. — № 2. — P. 535–541.
9. *Isono M., Hori S., Konishi Y., Kinjo H., Kakisako K., Hirose R., Yoshida T.* Ehlers-Danlos syndrome associated with multiple spinal meningeal cysts-case report // Neurol Med Chir (Tokyo). — 1999. — Vol. 39. — № 5. — P. 380–383.
10. *Jacome D. E.* Epilepsy in Ehlers-Danlos syndrome // Epilepsia. — 1999. — Vol. 40. — № 4. — P. 467–473.
11. *Januzzi J. L., Marayati F., Mehta R. H. et al.* Comparison of aortic dissection in patients with and without Marfans syndrome // Am. J. Cardiol. — 2004. — Vol. 94. — № 3. — P. 400–402.
12. *Knirsch W., Kurtz C., Haffner N. et al.* Normal values of the sagittal diameter of the lumbar spine in children measured by MRT // Pediatr Radiol. — 2005. — № 1. — P. 242–246.
13. *Milledge J. T., Ades L. C., Cooper M. G. et al.* Severe spontaneous intracranial hypotension and Marfan syndrome in an adolescent // J. Paediatr Child Health. — 2005. — Vol. 41. — № 1–2. — P. 68–71.
14. *North K. N., Whiteman D. A., Pepin M. G., Byers P. H.* Cerebrovascular complications in Ehlers-Danlos syndrome type IV // Ann Neurol. — 1995. — Vol. 38. — № 6. — P. 960–964.
15. *Pace F., Toni D.*, Di Angelantonio E. et al. Spontaneous multiple cervical artery dissection // J. Emerg Med. — 2004. — Vol. 27. — № 2. — P. 133–138.
16. *Palmer C. A., Percy A. K.* Neuropathology of occipital horn syndrome // J. Child Neurol. — 2001. — Vol. 16. — № 10. — P. 764–766. Clin Genet. 2003 Jun; 63(6):510–5.
17. *Palmeri S., Mari F, Meloni I. et al.* Neurological presentation of Ehlers-Danlos syndrome type IV in a family with parental mosaicism // Clin Genet. 2003. — Vol. 63. — № 6. — P. 510–515.
18. *Porciani M. C., Attanasio M., Lepri V. et al.* Prevalence of cardiovascular manifestations in Marfan syndrome // Ital. Heart J. Suppl. — 2004. — Vol. 5. — № 8. — P. 647–652.
19. *Rigante D., Segni G.* Anterior sacral meningocele in a patient with Marfan syndrome // Clin. Neuropathol. — 2001. — Vol. 20. — № 2. — P. 70–72.
20. *Vogel L. C., Lubicky J. P.* Neurologic and vascular complications of scoliosis surgery in patients with Ehlers-Danlos syndrome // Spine. — 1996. — Vol. 21. — № 21. — P. 2508–2514.

Глава 5

ЗАБОЛЕВАНИЯ ОРГАНОВ ЧУВСТВ У БОЛЬНЫХ С ДИСПЛАЗИЕЙ СОЕДИНИТЕЛЬНОЙ ТКАНИ

Дефекты органов зрения и слуха часто сопровождают наследственные ДСТ. Первые два параграфа настоящей главы посвящены обсуждению молекулярно-генетических основ этиологии и патогенеза подобных заболеваний. В следующих двух статьях анализируются теоретические и практические проблемы, связанные с патологией органов зрения и слуха, протекающей на фоне наследственной и недифференцированной ДСТ.

5.1. ОФТАЛЬМОПАТИИ В СТРУКТУРЕ НАСЛЕДСТВЕННОЙ ДИСПЛАЗИИ СОЕДИНИТЕЛЬНОЙ ТКАНИ

Офтальмопатии сопровождают или являются ведущими клиническими проявлениями многих форм наследственных коллагенопатий и протеогликанопатий — таблица 5.1. Однако характер патологии органа зрения зависит от того, какой тип коллагена или протеогликана оказывается дефектен.

Голубые склеры являются диагностически значимым признаком для трех клинических вариантов несовершенного остеогенеза, обусловленного мутациями в генах коллагена I типа. Однако следует заметить, что голубоватая окраска склер разной степени выраженности наблюдается, практически, у всех пациентов с соединительно-тканной дисплазией. Дефекты хрящевых коллагенов приводят к дегенеративным процессам в сетчатке и стекловидном теле с выраженной миопией. В ряде случаев мутации в гене мажорного коллагена II типа проявляются изолированной офтальмопатией типа самопроизвольной отслойки сетча или витреоретинальной дегенерации Вагне В то же время, мутации в генах хрящевых кол генов могут проявляться сочетанным дефект зрения. Например, при синдроме Стиклера 1 ти обусловленном специфическими мутациями гене коллагена II, наблюдаются отслойка сетча и дегенерация стекловидного тела, приводящи потере зрения по типу тяжелой миопии. Синдр Стиклера 2 типа и аллельный ему вариант с дром Маршалла, причиной которых являются мутации в гене минорного хрящевого коллагена типа, характеризуются врожденной непрогрес рующей миопией, нередко сочетающейся с ано лиями стекловидного тела и сетчатки.

Аномалии органа зрения в виде миопии, сфе факии, лентиноконуса, врожденной катарак встречаются у 15% больных синдромом Альпор обусловленном мутациями в генах различн α-цепей базального коллагена IV типа.

У больных синдромом Элерса–Данло пато. гия органа зрения нередко проявляется миопи астигматизмом, разрывом глазного яблока, ро вицы, отслойкой сетчатки, голубоватым цвет склер. Кожа век, как правило, пастозна, что соз ет эффект «периорбитальной отечности». Напо ним, что классические варианты заболевания ас циированы с мутациями в генах коллагена V ти Кифосколиотический синдром Элерса–Дан VI типа, обусловленный мутациями в гене одно из ферментов биосинтеза коллагена — зил-4-гидроксилазы 1, проявляется хрупкост тканей глаза, рецидивирующей отслойкой сетч ки, миопией, микрокорнеа, глаукомой, голуб

Таблица 5.1

Наследственные коллагенопатии и протеогликанопатии с патологией органа зрения

Нозологическая форма, основные органы-мишени *	Характер поражения органа зрения	Ген, первичный биохимический дефект
Несовершенный остеогенез, тип I, II, III (кон, п-г-р, сус, кард, офт, лор, абд)	голубые склеры	COL1A1, COL1A2, коллаген I типа
Самопроизвольная отслойка сетчатки (офт); витреоретинальная дегенерация Вагнера (офт); витреоретинопатия с эпифизарной дисплазией фаланг (к-с, офт); спондилоэпифизарная дисплазия (ск-т, кон, п-г-р, ч-л, цнс, офт, лор, абд); спондилоэпиметафизарная дисплазия Струдвика (ск-т, кон, п-г-р, к-с, ч-л, офт, абд); спондилопериферическая дисплазия (ск-т, кон, п-г-р, к-с, ч-л, цнс, офт, лор); метатропная карликовость Книста (ск-т, п-г-р, сус, ч-л, офт, лор); эпифизарная дисплазия, множественная, с миопией и кондуктивной тугоухостью (ск-т, кон, п-г-р, сус, ч-л, офт, лор); синдром Стиклера, тип 1 (сус, ч-л, кард, офт, лор)	отслойка, дегенерация сетчатки, дегенерация стекловидного тела, миопия	COL2A1, коллаген II типа
Синдром Стиклера, тип 2 (к-с, сус, ч-л, цнс, офт, лор); синдром Маршалла (ч-л, офт, лор); синдром Маршалла/ Стиклера (ч-л, цнс, офт, лор)		COL11A1, коллаген XI типа
Синдром Альпорта, аутосомно-рецессивный (офт, лор, поч)	миопия, сферофакия, лентиконус, врожденная катаракта	COL4A3, COL4A4, коллаген IV типа
Синдром Альпорта, Х-сцепленный (офт, лор, поч)		COL4A5, коллаген IV типа
Лейомиоматоз пищевода и гениталий, диффузный, с нефропатией (офт, лор, поч, ген, абд)		COL4A5 и COL4A6, коллаген IV типа
Синдром Элерса–Данло, тип I (п-г-р, к-с, сус, сос, кард, мыш, офт, кож, зуб, н-в, абд)	миопия, астигматизм	COL5A1, COL5A2, COL1A1, коллагены V и I типа
Синдром Элерса–Данло, тип VI, кифосколиотический (п-г-р, сус, кож, офт)	хрупкость тканей глаза, рецидивирующая отслойка сетчатки, миопия, микрокорнеа, глаукома	PLOD1, лизил-4-гидроксилаза, 1; фермент биосинтеза коллагена
Дистрофия роговицы, эндотелиальная, Fuchs-типа (офт); полиморфная задняя, тип 2 (офт)	дистрофия, помутнение роговицы	COL8A2, коллаген VIII типа
Витреоретинальная дегенерация с отслоением сетчатки, синдром Кноблоха (ч-л, офт)	дегенерации сетчатки	COL18A1, коллаген XVIII типа
Дегенерация сетчатки с поздним началом (офт)		C1QTNF5, белок с коллагено-подобным доменом
Плоская роговица глаза, тип II (офт)	плоская, мутная роговица, гиперметропия	KERA, кератокан
Врожденная ночная слепота, тип 1 (офт)	снижение восприятия и передачи светового сигнала при пониженном освещении	NYX, никталопин
Синдром Шварца-Джампеля, тип 1 (ск-т, кон, п-г, сус, ч-л, мыш, офт)	глазной гипотелоризмом, узкие глазные щели, блефарофимоз, миопия	HSPG2, перлекан
Диссегментальная дисплазия Сильвермана-Хандмакера (ск-т, кон, п-г-р, ч-л, офт)	экзофтальм, двусторонняя катаракта	
Фразера синдром (к-с, ч-л, офт, ЛОР, поч, ген)	глазной гипертелоризм, криптофтальм, отсутствие либо мальформация слезных протоков	FREM2, Fras1-родственный протеогликан
Пятнистая дистрофия роговицы глаза, I типа (офт); II типа (офт)	макулярная дистрофия роговицы	CHST6, сульфотрансфераза 6; фермент биосинтеза протеогликанов

Нозологическая форма, основные органы-мишени *	Характер поражения органа зрения	Ген, первичный биохимический дефект
Мукополисахаридоз I, Гурлера синдром (ск-т, сус, ч-л, цнс, офт, абд, печ); Шейе синдром (сус, сос, офт); Гурлера-Шейе синдром (ск-т, сус, цнс, офт, абд, печ)	помутнение роговицы, аномалии радужки	IDUA, альфа-L-идуронидаза
Мукополисахаридоз IVA, Моркио синдром А (сос, офт, зуб)		GALNS, галактозамин-6-сульфат сульфатаза
Мукополисахаридоз IVB, Моркио синдром, тип В (сос, офт, зуб)		GLB1, галактозидаза бета-1
Мукополисахаридоз VI, Марото-Лами (ск-т, сос, офт)		ARSB, арилсульфатаза В

* сокращенные обозначения основных органов-мишеней: ск-т — генерализованное поражение скелета; кон — деформация длинных трубчатых костей; п-г-р — деформация позвоночника, грудины, ребер; к-с — деформация кистей-стоп; сус — аномалии суставов; ч-л — черепно-лицевые аномалии; гем — аномалии сосудов, кроветворной системы; кард — кардиологические заболевания; мыш — патология мышц; цнс — неврологические нарушения; офт — патология органа зрения; лор — патология органа слуха; кож — кожные болезни; зуб — болезни зубов; н-в — дефекты развития ногтей и/или волос; поч — болезни почек; лег — болезни легких; пол — расстройства половой сферы; абд — желудочно-кишечные и другие заболевания живота.

цветом склер. Наследственные дефекты в коллагене VIII типа, участвующем в образовании десцеметной мембраны, идентифицированы у больных центральной, парацентральной или задней дистрофией роговицы глаза. Две редкие наследственные формы дегенерации сетчатки — аутосомно-рецессивная, сочетающаяся с затылочным энцефалоце, и аутосомно-доминантная, характеризующаяся поздним началом заболевания, обусловлены соответственно мутациями в гене коллагена XVIII типа и в гене C1QTNF5, кодирующем белок с коллагено-подобным доменом. Продукты обоих этих генов избирательно экспрессируются в пигментном эпителии сетчатки.

Некоторые изолированные офтальмопатии обусловлены наследственными дефектами протеогликанов, участвующих в обеспечении прозрачности роговицы глаза и функционировании фоторецепторов. Прежде всего, это кератокан и никталопин, дефекты которых приводят к развитию плоской роговицы глаза и врожденной ночной слепоты, соответственно. Кератокан и другие малые кератансульфат-протеогликаны с лейцин-богатыми повторами и, в первую очередь, люмикан участвуют в регуляции пространственной организации коллагеновых фибрилл. В самом гене люмикана мутаций не обнаружено. Однако у больных аутосомно-рецессивной пятнистой дистрофией роговицы глаза I и II типа обнаружено нарушение сульфатирования кератановых цепей люмикана, происходящее вследствие мутаций в гене CHST6, кодирующем углеводородную сульфотрансферазу.

Тяжелые глазные аномалии являются составной частью двух аллельных вариантов аутосомно-рецессивной хондродистрофии — синдрома Шварца-Джампеля и диссегментальной дисплазии Сильвермана-Хандмакера. Оба заболевания обусловлены инактивацией перликана — главного гепарансульфат-протеогликана базальных мембран, ассоциированного с клеточной поверхностью фибробластов. Глазной гипертелоризм, криптофтальм, дефекты слезных протоков в сочетании с рядом специфических черепно-лицевых аномалий, нарушением органа слуха характерны для аутосомно-рецессивного синдрома Фразера, обусловленного инактивацией Ca^{2+}-связывающего протеогликана — Fras1-родственного экстраклеточного матриксного белка.

Помутнение роговицы и аномалии радужки наблюдаются при многих формах мукополисахаридозов, вызванных мутациями в генах лизосомных ферментов, участвующих в деградации гликозаминогликанов — важнейших компонентов протеогликанов.

В таблице. 5.2 представлены основные нозологические формы наследственных ДСТ с патологией органа зрения, обусловленные дефектами микрофибриллярных белков и гликопротеинов внеклеточного матрикса, а также ферментов участвующих в катаболизме белков внеклеточного матрикса.

Эктопия хрусталика, микросферофокия, сопровождающиеся тяжелой миопией и, часто, развитием глаукомы, характерны для синдрома Марфана I типа и многих аллельных вариантов этого заболевания, причиной развития которых являются доминантные мутации в гене корового компонента микрофибрилл эластических волокон — фибри

Таблица 5.2

Наследственные ДСТ с патологией органа зрения, обусловленные дефектами неколлагеновых белков внеклеточного матрикса и ферментов их катаболизма

Нозологическая форма, основные органы-мишени *	Характер поражения органа зрения	Ген, первичный биохимический дефект
Синдром Марфана, тип 1 (ск-т, к-с, кард, офт); MASS-синдром (ск-т, кард, офт); эктопия хрусталика, семейная (офт); синдром Марфана в сочетании с синдромом Шпринтцен-Гольдберга (ск-т, к-с, ч-л, кард, цнс, офт, кож); синдром Вейла-Марчезани, аутосомно-доминантный (ск-т, к-с, сус, кард, офт)	эктопия хрусталика, тяжелая миопия, микросферофакия, глаукома	FBN1, фибриллин 1
Синдром Вейла-Марчезани, аутосомно-рецессивный (ск-т, к-с, сус, кард, офт)		ADAMTS10, дизинтегриновая металлопротеаза 10
Ячеистая дистрофия сетчатки (офт)	друзы, дегенерация, неравномерная пигментация сетчатки и/или неоваскуляризация сосудистой оболочки глаза	FBLN3, фибулин 3
Пятнистая дегенерация, возраст-зависимая, тип 3 (офт)		FBLN5, фибулин 5
Пятнистая дегенерация, возраст-зависимая, 1 типа (офт)		FBLN6, фибулин 6
Пятнистая дистрофия, фундальная, псевдовоспалительная, синдром Сорсби, аутосомно-доминантный (офт)		TIMP3, тканевой ингибитор матриксных металлопротеиназ, 3
Синдром микрокорнеа-врожденный нефроз Пирсона, перинатальная летальная форма (цнс, офт, поч)	микрокорнеа	LAMB2, ламинин S, бета-субъединица 2
Винчестера синдром, аутосомно-рецессивный (ск-т, кон, сус, ч-л, офт)	помутнение периферических отделов роговицы	MMP2, матриксная металлопротеиназа 2

* сокращенные обозначения основных органов-мишеней: ск-т — генерализованное поражение скелета; кон — деформация длинных трубчатых костей; к-с — деформация кистей-стоп; сус — аномалии суставов; ч-л — черепно-лицевые аномалии; кард — кардиологические заболевания; мыш — патология мышц; цнс — неврологические нарушения; офт — патология органа зрения; кож — кожные болезни; поч — болезни почек.

лина 1. Это относится, в частности, и к аутосомно-доминантному синдрому Вейла-Марчезани. Аутосомно-рецессивный вариант этого синдрома обусловлен инактивацией дизинтегриновой металлопротеазы 10, активно экспрессирующейся в сердце, коже и хондроцитах плода.

Три разных наследственных варианта возраст-зависимой макулярной дистрофии сетчатки со старческими бляшками и/или неравномерной пигментацией сетчатого эпителия относятся к классу фибулинопатий. При всех этих заболеваниях дефектными оказываются различные изоформы фибулинов — секреторных белков, располагающихся вдоль поверхности эластических волокон по соседству с мембранами клеток и взаимодействующих с эластином и интегринами. К сходному заболеванию с прогрессирующей неоваскуляризацией сосудистой оболочки глаза могут приводить гетерозиготные мутации в гене ингибитора матриксных металлопротеиназ 3, участвующего в подавлении Vegf-опосредованного ангиогенеза путем блокирования взаимодействия васкулярного фактора роста со специфическим рецептором.

Сочетание врожденного нефроза с диффузным мезангиальным склерозом и глазными аномалиями, ведущей из которых является микрокорнеа, характерно для аутосомно-рецессивного синдрома Пирсона. Это заболевание развивается вследствие инактивации главного неколлагенового компонента базальных мембран — бета 2 ламинина.

Помутнение периферических отделов роговицы характерно для аутосомно-рецессивного синдрома Винчестера — тяжелой формы мультицентрического остеолизиса, обусловленного мутациями в гене матриксной металлопротеиназы 2 или колла-

геназы IV-А, участвующей в катаболизме базального коллагена IV типа.

Патология органа зрения входит в структуру многих наследственных болезней, ассоциированных с дефектами морфогенетических белков соединительной ткани. Эти заболевания могут быть вызваны нарушениями сигнальных систем, индуцируемых как трансформирующими, так и фибробластными факторами роста. Однако наибольшее количество таких болезней связано с дефектами транскрипционной системы контроля морфогенеза органа зрения, причем в последнем случае офтальмопатии чаще носят изолированный характер.

Остановимся сначала на синдромальной патологии, которую мы уже неоднократно обсуждали в предыдущих параграфах (табл. 1.1, 1.3, 1.4, 1.6). В ряде случаев генерализованный кортикальный гиперостоз ван Бучема, обусловленный мутациями в гене одного из антагонистов Tgfβ-подобных костных морфогенетических белков, сопровождается атрофией зрительного нерва. При болезни Ослера-Рендю-Вебера 1 типа, клиническими проявлениями которой являются, в частности, телеангиэктазии в области диска зрительного нерва, расширения и извитость сосудов конъюнктивы, радужки, склер, век, дефектным оказывается ассоциированный с эндотелием сосудов гомодимерный мембранный гликопротеин эндоглин. Этот белок, имеющий высокий аффинитет к изоформам Tgfβ1 и Tgfβ2, является одним из компонентов рецепторной системы трансформирующих факторов роста β. При 2 типе болезни Ослера-Рендю-Вебера дефектным оказывается один из серин/треонин-киназных рецепторов активина, избирательно экспрессирующихся в эндотелии. Ранее мы уже писали, что мутации в генах Tgfβ-рецепторов обнаруживаются у больных синдромом аневризмы аорты Лоеса-Диетза, в симптомокомплекс которого входит глазной гипертелоризм.

Два аллельных варианта аплазии протоков слезных желез относятся к числу редких заболеваний, обусловленных мутациями в генах фибробластных факторов роста, в частности, в гене FGF10, а также в генах FGFR2 и FGFR3. Глазной гипертелоризм, экзофтальм, наружное косоглазие характерны для некоторых форм моногенных краниосиностозов, обусловленных мутациями в генах рецепторов фибробластных факторов роста и некоторых транскрипционных факторов. Телекант и дистопия слезных желез являются клиническими проявлениями синдромов Ваарденбурга, обусловленных мутациями в генах транскрипцион факторов PAX3 и MITF.

Однако большую значимость в практике ча-окулиста имеют не синдромальные, а изол ванные офтальмопатии, ассоциированные с де тами морфогенетических белков соединител ткани. Их характеристика представлена в та це 5.3.

Шесть аллельных вариантов аутосомно-д нантной дистрофии роговицы глаза обуслов мутациями в гене кератоэпителина — Tgfβ1-и цируемого полипептида, активно экспрессиру гося в эпителии роговицы и стромальных ке ноцитах глаза. Все остальные изолированные тальмопатии связаны с мутациями в г транскрипционных факторов, избирательно прессирующихся в различных тканях развива гося глаза. Два генетических варианта дистр роговичной оболочки глаза обусловлены мут ми в генах TCF8 и VSX1, соответственно. Т крипционный фактор Tcf8, являясь специфиче ингибитором интерлейкина 2, активно экспр руется в роговице глаза и участвует в регул экспрессии гена COL4A3. Продукт гена VSX ядерный белок внутреннего слоя сетчатки, отв венный за развитие органа зрения.

Не менее 9 аллельных вариантов наследс ных болезней глаз, включая аниридию, гип зию роговицы, оптического нерва, кератит, пию зрачка, колобому и катаракту, связаны тациями в гене транскрипционного фактора участвующего в контроле эмбриогенеза о зрения. Дефекты развития радужки глаза в со нии с дегенеративными процессами в рого первичной глаукомой и другими аномалиями на зрения характеризуют две аллельные сери тосомно-доминантных офтальмопатий, обу ленных мутациями в генах транскрипцио факторов Pitx2 и forkheadC1, соответств Причем в первом случае нарушения затраги главным образом, задний сегмент глаза, в то мя как во втором чаще наблюдается мезенхи ный дизгенез его передней камеры. Мутаг гене гомологичного транскрипционного фа forkheadC2 обнаружены при двух аллельных антах лимфедемы, сочетающейся с двойны дом ресниц или птозом, соответственно. Му в гене транскрипционного фактора Sox2, из тельно экспрессирующегося в нервной сис идентифицированы у больных билатера анофтальмией или тяжелой билатеральной м офтальмией — редкой наследственной стру ной аномалией глаз.

Таблица 5.3

Наследственные дисплазии соединительной ткани с патологией органа зрения, обусловленной дефектами морфогенетических белков

Нозологическая форма, основные органы-мишени *	Характер патологии органа зрения	Ген, первичный биохимический дефект
Дистрофия роговицы, гранулярная Гренува, тип I (офт); Рейса-Буклерса, тип I (офт); Тила-Бенке, тип II (офт); решетчатая, тип I (офт); тип IIIA (офт); Авеллино (офт)	дистрофия роговицы кератоконус	TGFBI, кератоэпителин
Дистрофия роговицы, полиморфная задняя, тип 3 (офт)		TCF8, транскрипционный фактор Tcf8
Дистрофия роговицы, полиморфная задняя, тип 1 (офт); кератоконус (офт)		VSX1, транскрипционный фактор внутреннего слоя сетчатки
Аниридия, тип II (офт); аномалия Петерса (офт); кератит (офт); гипоплазия роговицы с возрастной катарактой (офт); эктопия зрачка (офт); колобома глаз (офт); колобома зрительного нерва, билатеральная (офт); гипоплазия оптического нерва, билатеральная (цнс, офт); катаракта, врожденная, билатеральная (офт)	аниридия, гипоплазия роговицы, оптического нерва, кератит, эктопия зрачка, колобома, катаракта	PAX6, транскрипционный фактор Pax6
Синдром Ригера, тип 1, Аксенфельда-Ригера (ч-л, офт, зуб, абд); иридогониодисгенез, тип 2 (офт); аномалии Петерса (офт); кольцевой дермоид роговицы (офт)	иридогониодисгенез, помутнение и уменьшение размеров роговицы, гипоплазия радужки, кольцевой дермоид роговицы, глаукома, аномалии Петерса, Ригера, Аксенфельда, Аксенфельда-Ригера	PITX2, транскрипционный фактор 2
Первичная глаукома (офт); мезенхимальный дизгенез переднего сегмента глаза (офт); аномалии Ригера, Аксенфельда, Аксенфельда-Ригера (ч-л, офт, зуб, абд); иридогониодисгенез, тип 1 (офт); аномалия Петерса (офт)		FOXC1, транскрипционный фактор forkheadC1
Синдром лимфедема-дистихиаз (к-с, ч-л, сос, кард, офт); лимфедема и птоз (сос, офт)	двойной рост ресниц	FOXC2, транскрипционный фактор forkheadC2
Анофтальмия, первичная, билатеральная (ч-л, мыш, цнс, офт, лор, ген)	двухсторонняя анофтольмия	SOX2, транскрипционный фактор Sox2

* сокращенные обозначения основных органов-мишеней: к-с — деформация кистей-стоп; ч-л — черепно-лицевые аномалии; кард — кардиологические заболевания; сос — аномалии сосудов; мыш — патология мышц; цнс — неврологические нарушения; офт — патология органа зрения; лор — патология органа слуха; зуб — болезни зубов; ген — аномалии генетелий; абд — заболевания органов брюшной полости

Для облегчения понимания генеза различных заболеваний органа зрения мы провели анализ ассоциации клинических проявлений изолированных и синдромальных офтальмопатий с первичным биохимическим дефектом. Результаты этого анализа представлены в таблице 5.4, которая построена по принципу клинический симптом, биохимический дефект, число болезней и генов в двух группах наследственных офтальмопатий — изолированных, либо сидромальных.

Как видно из приведенных данных, различные офтальмологические дефекты присутствуют в 99 обсуждаемых выше наследственных ДСТ, причем в 45% заболеваний они является изолированными. Мутации в 66 различных генах приводят к патологии органа зрения, которая клинически проявляется различными дефектами роговицы (24%), сетчатой оболочки глаза (15%), аномалией радужки (11%), эктопией либо аномалией хрусталика (10%), а также другими нарушениями.

Таблица

Ассоциация основных клинических проявлений наследственных офтальмопатий с первичными биохимическими дефектами

Клинические проявления	Офтальмопатии			
	Изолированные		Синдромальные	
	первичный биохимический дефект	число болезней (генов)	первичный биохимический дефект	чис боле (ген
Аномалии радужки	транскрипционные факторы Pax6; Pitx2; forkheadC1	11 (3)		0 (0
Анофтальмия	транскрипционный фактор Sox2	1 (1)		0 (0
Ночная слепота	никталопин	1 (1)		0 (0
Отсутствие либо мальформация слезных протоков, телекант	фибробластный фактор роста 10; рецепторы 2; 3 фибробластных факторов роста	1 (3)	Fras1-родственный протеогликан; транскрипционные факторы Pax3; Mitf	3 (3
Гипоплазия, телеангиэктазии диска зрительного нерва; колобома роговицы	транскрипционный фактор Pax6	3 (1)	склеростин; эндоглин; подобная рецептору активина киназа 1	(3
Эктопия хрусталика, зрачка, микро-, сферофакия	транскрипционный фактор Pax6	1 (1)	фибриллин 1; дизинтегриновая металлопротеаза 10	6 (2
Патология роговицы (дистрофия, помутнение, гипоплазия, воспаление, кольцевой дермоид и др.)	коллаген VIII типа; сульфотрансфераза 6; кератокан; кератоэпителин; транскрипционные факторы Tcf8; Vsx1; Pax6; Pitx2	16 (8)	альфа-L-идуронидаза ; галактозамин-6-сульфат-сульфатаза; галактозидаза бета-1; арилсульфатаза B; матриксная металлопротеиназа 2; ламинин S, бета-субъединица 2	8 (6
Патология сетчатки, дегенерация стекловидного тела	коллаген II типа; коллаген XVIII типа; белок с коллагено-подобным доменом; фибулин 3; 5; 6; тканевой ингибитор матриксных металлопротеиназ	8 (7)	коллаген II типа	(
Катаракта	транскрипционный фактор Pax6	2 (1)	коллаген IV типа; перлекан	(4
Глаукома	транскрипционный фактор forkheadC1	1 (1)	фибриллин; дизинтегриновая металлопротеаза 10	1 (1
Голубые склеры		0 (0)	коллаген I типа	(1
Сферофакия, лентиноконус, миопия		0 (0)	коллаген IV типа	(4
Хрупкость тканей глаза, миопия, астигматизм		0 (0)	лизил-4-гидроксилаза; коллаген V типа	(1
Глазной гипо-, гипертелоризм, экзофтальм, блефарофимоз, криптофтальм		0 (0)	перлекан; Fras1-родственный протеогликан; рецепторы 1; 2 трансформирующего фактора роста бета; рецепторы 2; 3 фибробластных факторов роста; транскрипционные факторы Twist; Msx2	1 (1
Двойной ряд ресниц, птоз		0 (0)	транскрипционный фактор forkheadC2	(

Изолированное поражение роговицы встречается вдвое чаще по сравнению с синдромальным. Кроме того, синдромальная патология роговицы преимущественно обусловлена нарушением катаболизма протеогликановых комплексов и является одним из диагностически значимых критериев различных генетических типов мукополисахаридоза. Аномалии радужки во всех случаях являются изолированной офтальмопатией. Патология сетчатки встречается в обеих группах, практически, одинаково часто. Изолированная эктопия хрусталика преимущественно обусловлена с мутациями в генах коллагена II типа, а синдромальные варианты этой патологии чаще связаны с мутациями в генах фибриллина. В единичных случаях изолированные офтальмопатии проявляются глаукомой, аномалией развития слезных протоков, анофтальмией и ночной слепотой.

В случае необходимости при выявлении у пациента того или иного симптома либо заболевания органа зрения врач может вернуться к материалу 1 части данного руководства и еще раз проанализировать необходимые главы. К примеру, диагностированная изолированная патология роговицы может потребовать более углубленных сведений о заболеваниях, обусловленных мутациями в генах коллагена VIII типа; кератоэпителина — белка, взаимодействующего с Tgfβ1; транскрипционных факторов, участвующих в морфогенезе органа зрения; ферментов катаболизма гликозоаминогликанов. Полагаем, что знакомство с этими данными может оказать существенную диагностическую помощь врачам-окулистам, желающим уточнить генез наблюдаемой ими патологии и наметить наиболее рациональные подходы этиопатогенетической терапии.

У больных с *недифференцированной дисплазией соединительной ткани* наиболее часто встречаются голубоватые склеры, радиально-ульнарный тип радужки, разной степени выраженности миопия, астигматизм, страбизм, мегалокорнеа, плоская роговица. Считаем, что выявление окулистом указанной патологии органа зрения требует проведения углубленного клинико-инструментального и лабораторного обследования пациента с привлечением многих специалистов для исключения у него дисплазии соединительной ткани.

5.2. ПАТОЛОГИЯ ОРГАНА СЛУХА В СТРУКТУРЕ НАСЛЕДСТВЕННОЙ ДИСПЛАЗИИ СОЕДИНИТЕЛЬНОЙ ТКАНИ

Наследственные скелетные дисплазии и офтальмопатии часто сочетаются с патологией органа слуха. В таблице 5.5 представлены обсуждавшиеся выше наследственные ДСТ, сопровождающиеся нарушениями слуха в виде сенсоневральной, кондуктивной или смешанной тугоухости.

Мутации в генах пяти типов коллагенов приводят к различным дефектам слуха. Это мажорные коллагены I и II типов, базальный коллаген IV и минорные хрящевые коллагены IX и XI. Все эти коллагены присутствуют в различных структурах уха, выполняя там важные функции, определяющие состояние слуха. Снижение слуха, наблюдаемое более чем у 50% больных несовершенным остеогенезом, обусловлено повышенной хрупкостью тканей среднего и внутреннего уха. В этих случаях мутантными оказываются гены α1- или α2-цепи коллагена I. Первые признаки тугоухости начинают проявляться с подросткового периода и прогрессируют с возрастом. Больные часто жалуются на звон в ушах и головокружение.

Сенсоневральная тугоухость входит в структуру многих хондродисплазий, обусловленных мутациями в гене мажорного хрящевого коллагена II. Напомним, что мутации в гене COL2A1 ассоциированы с большой серией аллельных заболеваний. Одно из них — множественная эпифизарная дисплазия с миопией — сопровождается кондуктивной тугоухостью. Особенно выражена прогрессирующая сенсоневральная тугоухость, иногда сочетающаяся с дефектами наружного и среднего уха, при другом аллельном заболевании — синдроме Стиклера 1 типа. Это генетически гетерогенное заболевание, 2 и 3 типы которого обусловлены мутациями в генах α1- или α2-субъединиц минорного хрящевого коллагена XI типа, соответственно. Причем при синдроме Стиклера 3 типа и аллельных ему вариантах синдромов Маршалла и Маршалла/Стиклера сенсоневральная тугоухость носит врожденный характер. По-видимому, коллаген XI типа играет одну из ведущих ролей в осуществлении слуховой функции. Мутации в гене COL11A2 идентифицированы у больных отоспондиломегаэпифизарной дисплазией (OSMED) и синдромом Вейссенбахера-Цвеймюллера. Одним из клинических проявлений каждого из этих аллельных заболеваний является прогрессирующая сенсоневральная тугоухость. Кроме того, специ-

Таблица 5.

Наследственные дисплазии соединительной ткани с поражением органа слуха

Нозологическая форма, основные органы-мишени *	Характер поражения органа слуха	Ген, первичный биохимический дефект
Несовершенный остеогенез, типы I, III, IV (кон, п-г-р, сус, кард, офт, лор, абд)	повышенная хрупкость тканей среднего и внутреннего уха, прогрессирующая кондуктивная тугоухость, отосклероз	COL1A1, COL1A2, коллаген I типа
Спондилоэпифизарная дисплазия (ск-т, кон, п-г-р, ч-л, цнс, офт, лор, абд); спондилопериферическая дисплазия (ск-т, кон, п-г, к-с, ч-л, цнс, офт, лор); метатропная карликовость Киста (ск-т, п-г, сус, ч-л, офт, лор)	сенсоневральная тугоухость	COL2A1, коллаген II типа
Эпифизарная дисплазия, множественная, с миопией и кондуктивной тугоухостью (ск-т, кон, п-г, сус, ч-л, офт, лор)	кондуктивная тугоухость	
Синдром Стиклера, тип 1 (сус, ч-л, кард, офт, лор)	прогрессирующая тугоухость смешанного типа	
Синдром Стиклера, тип 2 (к-с, сус, ч-л, цнс, офт, лор)		COL11A1, коллаген XI типа
Синдром Маршалла (ч-л, офт, лор); синдром Маршалла/Стиклера (ч-л, цнс, офт, лор)	врожденная тугоухость смешанного типа	
Синдром Стиклера, тип 3 (к-с, сус, ч-л, лор)		COL11A2, коллаген XI типа
Отоспондиломегаэпифизарная дисплазия (ск-т, кон, п-г, сус, ч-л, лор); синдром Вейссенбахера-Цвеймюллера (ск-т, кон, п-г-р, сус, ч-л, лор)	прогрессирующая сенсоневральная тугоухость	
Тугоухость сенсоневральная, несиндромальная, аутосомно-доминантная, DFNA13 (лор); аутосомно-рецессивная, DFNB53 (лор)	изолированная сенсоневральная тугоухость	
Синдром Альпорта, аутосомно-рецессивный (офт, лор, поч)	двусторонняя сенсоневральная тугоухость, дебютирующая по отношению к высоким тонам в первой декаде жизни	COL4A3, COL4A4, коллаген IV типа
Синдром Альпорта, Х-сцепленный (офт, лор, поч)		COL4A5, коллаген IV типа
Лейомиоматоз пищевода и гениталий, диффузный, с нефропатией (офт, лор, поч, пол, абд)		COL4A5 и COL4A6, коллаген IV типа
Фразера синдром (к-с, ч-л, офт, лор, поч, пол)	аномалии среднего и/или наружного уха	FREM2, Fras1-родственный протеогликан
Синдром Кутеля (к-с, лор, лег)	сенсоневральная тугоухость	MGLAP, матриксный витамин К-зави мый GLA-белок
Сенсоневральная тугоухость с несовершенным дентиногенезом I типа (лор, зуб)	прогрессирующая сенсоневральная тугоухость	DSPP, дентиновый сиалофосфопр ин
Симфалангизм, проксимальный (кон, к-с, лор)	кондуктивная тугоухость из-за врожденного анкилоза стремячка	CDMP1, хрящ-производный фактор та и дифференцировки 5
Симфалангизм, проксимальный, аутосомно-доминантный (к-с, сус, лор); синдром множественного синостоза, тип 1 (п-г-р, к-с, сус, лор, н-в); синдром анкилоза стремечка без симфалангизма (к-с, сус, ч-л, лор)	прогрессирующая кондуктивная тугоухость, обусловленная аномалией слуховых косточек, анкилозом стремечка	NOG, ноггин

Нозологическая форма, основные органы-мишени *	Характер поражения органа слуха	Ген, первичный биохимический дефект
ростеоз, кортикальный гиперостоз с синдактилией , к-с, ч-л, лор); генерализованный кортикальный гипеоз ван Бучема (кон, к-с, ч-л, офт, лор)	прогрессирующая тугоухость вследствие ущемления черепных нервов при разрастании костей свода черепа	SOST, склеростин
иосиностоз, несиндромальный, коронарный, синдром нке (к-с, ч-л, цнс, лор)	тугоухость	FGFR3, рецептор 3 фибробластных факторов роста
дром Ваарденбурга, тип I (офт, лор, кож, н-в); III, с аномалиями верхних конечностей (кон, к-с, сус, лор, кож, н-в); пно-лицевой синдром с глухотой и дефектами верхних чностей (кон, к-с, сус, ч-л, лор); ект нервной трубки, семейный (цнс, офт, лор, кож, н-в)	сенсоневральная тугоухость, развивающаяся в результате нарушения меланогенеза и потери слуховой функции улитки	PAX3, транскрипционный фактор Pax3
дром Ваарденбурга, тип IIA (офт, лор, кож, н-в); ром Тиетца, альбинизм с глухотой (офт, лор, кож, н-в)		MITF, транскрипционный фактор Mitf
фтальмия, первичная, билатеральная (ч-л, мыш, цнс, , лор, пол)	дефекты слуха	SOX2, транскрипционный фактор Sox2

ращенные обозначения основных органов-мишеней: ск-т — генерализованное поражение скелета; кон — деформация длинных чатых костей; п-г-р — деформация позвоночника, грудины, ребер; к-с — деформация кистей-стоп; сус — аномалии суставов; – черепно-лицевые аномалии; кард — кардиологические заболевания; мыш — патология нервно-мышечной системы; цнс — неогические нарушения; офт — патология органа зрения; лор — патология органа слуха; кож — кожные болезни; зуб — болезни в; н-в — дефекты развития ногтей и/или волос; поч — болезни почек; лег — болезни легких; пол — расстройства половой сферы; — заболевания органов брюшной полости.

ческие мутации в гене COL11A2 приводят к нике изолированной сенсоневральной тугоухо-, которая может наследоваться как по аутосомдоминантному, так и по аутосомно-рецессивному типу. В настоящее время картировано около локусов и идентифицировано более 50 генов, оциированных с изолированной моногенной тухостью. Каждый из этих локусов имеет порядый номер, которому в случае сенсоневральной оухости предшествуют обозначение DFNA или NB при аутосомно-доминантном или аутосомрецессивном наследовании, соответственно. азалось, что локус DFNA13 совпадает с локуи DFNB53, а мутантным геном и в том, и в друи случае является COL11A2. Заметим, что за ключением описанных выше случаев изолироной сенсоневральной тугоухости, обусловленй мутациями в гене COL11A2, все остальные следственные ДСТ с дефектами слуха носят ндромальный характер с одновременным вовлением в патологический процесс нескольких систем. Это отличает их от наследственных ДСТ с офтальмопатиями, при которых более чем в 40% заболеваний патологический процесс ограничивается только органом зрения. По-видимому, менее значима в контроле слуховой функции роль минорного хрящевого коллагена IX типа, хотя у трансгенных мышей с инактивированным геном COL9A1 наряду с тяжелой артропатией наблюдаются некоторые аномалии органа слуха.

Базальные мембраны играют очень важную роль в функционировании улитки уха, а также многих других органов и, в первую очередь, почек. Поэтому неудивительно, что при болезни Альпорта мутантными оказываются гены базального коллагена IV типа. У больных наряду с тяжелой нефропатией наблюдается прогрессирующая сенсоневральная тугоухость, дебютирующая уже в детском или подростковом возрасте.

Аномалии среднего и/или наружного уха наблюдаются при синдроме Фразера, обусловленном дефектами в одном из $Ca2^{+}$-связывающих протео-

гликанов. По-видимому, определенную роль в работе органа слуха играет дентиновый сиалофосфопротеин, так как специфические мутации в гене DSPP идентифицированы у больных прогрессирующей сенсоневральной тугоухостью, сочетающейся с несовершенным дентиногенезом I типа. Другие мутации в гене DSPP приводят к различным аллельным вариантам изолированного несовершенного дентиногенеза. Сенсоневральная тугоухость характерна также для больных синдромом Кутеля, обусловленном мутациями в гене матриксного витамин К-зависимого белка, экспрессия которого регулируется витамином Д.

Прогрессирующая кондуктивная тугоухость с отосклерозом, обусловленная анкилозом стремечка или аномалией слуховых косточек, развивается в результате генетических дефектов в хрящевом морфогенетическом белке или в одном из антагонистов Tgfβ-подобных костных морфогенетических белков — ноггине. В некоторых случаях эти дефекты являются результатом множественного синостоза, иногда они сочетаются с проксимальным симфалангизмом. Мутации в гене другого антагониста Tgfβ-подобных костных морфогенетических белков — склеростина — обнаруживаются у больных склеростеозом или кортикальным гиперостозом ван Бучема. У таких больных прогрессирующая тугоухость может развиться в результате ущемления слуховых нервов при разрастании костей свода черепа. В некоторых случаях тугоухость может сопутствовать некоторым вариантам коронарного краниосиностоза Муенке, обусловленного мутациями в гене рецептора 3 фибробластных факторов роста.

Нарушение дифференцировки меланоцитов, играющих определяющую роль в работе волосковых клеток улитки и передаче звукового сигнала, лежит в основе развития сенсоневральной тугоухости при различных типах синдрома Ваарденбурга и аллельных заболеваниях. В этих случаях мутантными являются гены транскрипционных факторов PAX3 или MITF. Дефекты слуха могут наблюдаться и у больных первичной билатеральной анофтальмией, обусловленной мутациями в гене транскрипционного фактора SOX2.

Мы не будем останавливаться на генетических основах предрасположенности к отосклерозу — широкораспространенному заболеванию, являющемуся основной причиной снижения и даже полной потери слуха среди взрослого населения. Подробная его характеристика, а также особенности поражения органа слуха при недифференцированных ДСТ представлены ниже в статье Т. Г. Марковой. В ней же указаны картир локусы для аутосомно-доминантных форм вания и описаны направления поиска асс между мультифакториальными вариантам ни и возможными генетическими фактора ка.

Ниже в работе сотрудников кафедры оф логии СПбГГМА — канд. мед. наук, Т. Н. Воронцовой и докт. мед. наук, проф зав. кафедрой В.В. Бржеского представле ные по нарушению органа зрения, а в стат мед. наук, ст. научного сотрудника клини риментального отдела ГУ Института РАМН, специалиста по генетике забо ЛОР-органов, Т. Г. Марковой — по па слуха при ДСТ.

5.3. ИЗМЕНЕНИЯ ОРГАНА ЗРЕН ПРИ НАСЛЕДСТВЕННЫХ ДИСПЛАЗ СОЕДИНИТЕЛЬНОЙ ТКАНИ

Воронцова Т. Н., Бржеский В. В.

Характерной чертой наследственных н ний метаболизма соединительной ткани я поражение органа зрения. При этом глазн птомы зачастую служат ранними и долго единственными признаками наследственн плазии соединительной ткани (ДСТ). В си обстоятельств, выявление офтальмолог симптомов этих заболеваний имеет больш тическое значение. При наследственных Д ние изменения органа зрения наиболее ча заны с нарушением метаболизма кислых г миногликанов и коллагена, которые в б количестве присутствуют в роговице, скле сталике, стекловидном теле и сетчатке. П при заболеваниях соединительной ткани на часто отмечается поражение именно этих тур глазного яблока. Рассмотрение патоло гана зрения при соединительно-тканной дис целесообразно начать с оценки изменений больных основных структур глазного ябл второй части данного раздела мы останови некоторых, наиболее значимых в клиничес ношении синдромальных состояниях.

I. Клиническая характеристика изменен новных структур глазного яблока у больны плазией соединительной ткани.

1. Изменения роговицы. Роговица на подвержена изменениям при ДСТ. При это

них случаях они представлены нарушениями размеров и формы роговицы, в других — ее помутнениями и дистрофией, протекающей в различных клинических формах.

1.1. Изменения величины и формы роговицы

Мегалокорнеа. Мегалокорнеа — увеличение размеров роговицы обоих глаз на 1 мм и более по сравнению с возрастной нормой (рис. 1). При этом роговица характеризуется нормальной толщиной, обычной плотностью клеток заднего эпителия (эндотелия), сохраняет прозрачность, но имеет, чаще всего, неправильную кривизну, что сопровождается астигматизмом и миопией высокой степени. Передне-задний размер глазного яблока, вместе с тем, обычно соответствует возрастной норме. Зачастую мегалокорнеа ассоциируется с уменьшением диаметра зрачка (микрокорией), нарушением дифференцировки структур угла передней камеры (гониодисгенезом), повышением внутриглазного давления (офтальмогипертензией), катарактой и подвывихом хрусталика. Клиническое значение мегалокорнеа связано, в основном, с необходимостью дифференциальной диагностики с буфтальмом, развивающимся при врожденной глаукоме (рис. 2).

Кератоглобус. Характеризуется существенно увеличенной кривизной роговицы обоих глаз, имеющей вид глобуса (рис. 3). Показатель преломления роговицы составляет 50–60 дптр (в норме — 42 дптр), в то время как диаметр ее не превышает нормальные пределы. Представляет собой лишь угрозу развития миопии высокой степени и амблиопии.

Микрокорнеа. При микрокорнеа отмечается уменьшение размеров роговицы одного или обоих глаз на 1 мм и более по сравнению с возрастной нормой. Эта патология часто сочетается с уменьшением размеров глазного яблока (микрофтальмом) и мелкой передней камерой (рис. 4). При этом кривизна роговицы может быть обычной или уменьшенной, что сопровождается гиперметропией. Микрокорнеа иногда ассоциируется с гониодисгенезом и связанным с ним нарушением офтальмотонуса. Микрокорнеа нередко сочетается с врожденной или развивающейся во взрослом возрасте (20%) глаукомой, катарактой, уменьшением размеров хрусталика (микрофакия), гипоплазией зрительного нерва и др.

Роговица плоская (I, II тип). Заболевание всегда двустороннее, встречается в двух клинических формах: при первом клиническом типе (изолированная форма) другие аномалии развития глаза отсутствуют. Кривизна роговицы уменьшается (рис. 5). Преломляющая сила роговицы ослаблена в зависимости от степени ее уплощения (до 20–30 дптр), что сопровождается гиперметропией. При втором типе (он встречается чаще) плоская роговица сочетается с микрокорнеа, микрофтальмом и другими аномалиями развития глаза. Такие пациенты предрасположены к развитию закрытоугольной глаукомы.

Описанные выше аномалии формы и величины роговицы, практически, неизлечимы. Показана коррекция аномалий рефракции.

Кератоконус. При кератоконусе имеется изменение формы роговицы, преимущественно, в центре, в результате чего роговица приобретает форму конуса. Она заметно растягивается, истончается и выпячивается кпереди (рис. 6). Неправильная форма роговицы закономерно сопровождается развитием астигматизма и, соответственно, выраженным снижением остроты зрения. Заболевание двустороннее, хроническое, но иногда протекает в острой форме с развитием острого кератоконуса. Острый кератоконус возникает при разрыве десцеметовой мембраны и проникновении в строму роговицы водянистой влаги. При этом развиваются отек роговицы и помутнение ее на вершине конуса (рис. 7). Рассматриваемый процесс может осложниться ущемлением вершины кератоконуса веками и даже перфорацией роговицы. Лечение кератоконуса на ранних стадиях заболевания осуществляют с помощью жесткой контактной линзы, выполняющей для роговицы роль бандажа. При дальнейшем прогрессировании заболевания, сопровождающимся выраженным неподдающимся оптической коррекции снижением остроты зрения и помутнением роговицы, показана ее пересадка — кератопластика. При остром кератоконусе проводят биопломбирование роговицы смесью тромбина и плазмы или аутокровью, которые вводят в переднюю камеру глаза.

1.2. Изменения структуры и оптических свойств роговицы

1.2.1. Первичные дистрофии роговицы. Характеризуются сходными клиническими проявлениями: заболевание всегда двустороннее, изменения роговицы являются симметричными. Поражаются преимущественно центральные отделы роговицы, периферия не изменена. Васкуляризация роговицы отсутствует, чувствительность ее снижена. Заболевание хроническое, медленно, но неуклонно прогрессирующее, приводящее к снижению остроты зрения. Выделяют различные клинические формы первичной дистрофии роговицы, среди которых наиболее распространены следующие.

Пятнистая дистрофия роговицы (макулярная дистрофия Фера). При осмотре роговицы выявляется множество пятен серовато-белого цвета, образующих фигуры различной формы, кольца, ветвящиеся полосы (рис. 8). На поздних стадиях роговица диффузно мутная.

Решетчатая дистрофия роговицы (дистрофия Диммера). Передается по аутосомно-доминантному типу. Первые проявления наблюдаются обычно в конце первой декады жизни. Степень тяжести заболевания сильно варьирует, чаще отмечается позднее снижение остроты зрения. При осмотре выявляются нежные серо-белые радиальные полоски, которые, переплетаясь, образуют фигуру, напоминающую решетку или сетку (рис. 9). При дальнейшем прогрессировании заболевания образуется диффузное помутнение роговицы центральной локализации, скрывающее линии «решетки».

Дистрофия Рейса-Бюклера. Начинается в раннем детском возрасте (чаще с 5 лет) с инъекции глазного яблока, сильных болей, которые сохраняются в течение нескольких недель. При осмотре выявляются помутнения роговицы в виде полосок, напоминающих хлопчатобумажные нити, располагающиеся в боуменовой мембране и передних отделах стромы. Причиной появления болей являются дефекты и приподнятость эпителия роговицы, приводящие к появлению рецидивирующих ее эрозий (рис. 10). Задние отделы стромы и эндотелий не изменены. На втором десятилетии жизни формируются помутнения роговицы по типу географической карты с выраженным снижением остроты зрения. Восстановить прозрачность роговицы и утраченные зрительные функции у таких больных становится возможным только с помощью пересадки роговицы (кератопластики). Однако даже после такой операции пересаженный трансплантат роговицы зачастую мутнеет, притом также в области боуменовой мембраны.

Гранулярная дистрофия I типа (дистрофия Гренува I). В большинстве случаев прогрессирует очень медленно, довольно длительное время протекает бессимптомно. Первые проявления появляются обычно после 10 лет, помутнения обнаруживаются только между эпителием и боуменовой мембраной в центральном отделе роговицы. На пике заболевания появляются ограниченные помутнения в виде белых зернышек в глубине стромы (рис. 11).

Гранулярная дистрофия II типа (дистрофия Авеллино). Первые симптомы заболевания появляются на третьей декаде жизни. При осмотре роговицы можно заметить отдельные редкие крупные кольца, круги, ядрышки в передней трети стром (рис. 12). Течение заболевания в целом благопр ятное. В случаях выраженного снижения прозра ности роговицы целесообразно прибегнуть к кер топластике. Однако даже после операции появл ются помутнения трансплантата (рис. 13 аналогичные описанным выше.

Задняя полиморфная дистрофия эндотели Проявляется уже в течение первого года жизн Форма и размер поражения эндотелия роговиц варьируют. Чаще всего на уровне задней погр ничной мембраны и эндотелия обнаруживают множественные вакуоли, окруженные помутн ниями серовато-белого цвета. Реже отмечает диффузное помутнение глубоких и средних сло стромы роговицы по типу матового стекла с от ком эндотелия и эпителия. Заболевание прогре сирует достаточно медленно. Вместе с тем, сопу ствующие изменения угла передней камеры глаз отмеченные у некоторых таких больных, зачасту приводят к развитию глаукомы уже в юношеско возрасте.

Эндотелиальная дистрофия Фукса. Первые кл нические проявления обнаруживаются в возрас до 40 лет в виде незначительной светобоязни, н резких болей в глазу. Отмечается увеличение ра меров клеток эндотелия, расширение межклето ных пространств, прогрессирующее уменьшени плотности эндотелиальных клеток. При осмотр выявляются дистрофия эндотелия, отек роговиц в центральных и парацентральных отделах, в р зультате которого толщина роговицы в оптич ской зоне зачастую увеличивается вдвое. Разв вающийся при этом отек эпителия роговицы, пр являющийся его микрокистозными изменениям в развитых стадиях осложняется буллезом эпит лия, разрывом булл и выраженным раздражение глазного яблока с болевым синдромом (рис. 14 Снижение остроты зрения соответствует степен выраженности отека роговицы. Лечение больны с эндотелиальной дистрофией Фукса на ранних с стадиях осуществляют путем постановки банда ной мягкой контактной линзы, инстилляций гл кокортикостероидных препаратов и гиперосмот ческих средств. При отсутствии эффекта от пр водимой терапии, а также при выраженно снижении остроты зрения показана кератопласт ка, результативность которой достаточно велик В целом, при первичных дистрофиях роговиц консервативное лечение неэффективно. На поз них стадиях дистрофического процесса, при выр женном снижении остроты зрения, восстанови прозрачность роговицы и повысить зрительны

функции становится возможным лишь с помощью кератопластики.

1.2.2. Помутнения роговицы. Как правило, имеют вторичный характер. Помутнение роговицы, выявленное при рождении ребенка, чаще всего является следствием перенесенного внутриутробно кератита или кератоувеита. В раннем детском возрасте, наряду с перечисленными причинами, помутнения роговицы могут быть результатом ее первичной или вторичной дистрофии и, даже, повреждения. По степени выраженности помутнения роговицы классифицируются следующим образом: *облачко* — тонкое, едва заметное помутнение в передних слоях роговицы; *пятнышко* — полупрозрачное, однако заметное помутнение в средних слоях роговицы; *бельмо* — интенсивное помутнение роговицы.

Склерокорнеа. Представляет собой врожденную аномалию, при которой роговица по структуре и прозрачности имеет вид склеры, хотя в центральных отделах сохраняет некоторую прозрачность (рис. 15). Часто сочетается с другими врожденными аномалиями глазного яблока.

2. Заболевания хрусталика

2.1. Эктопии хрусталика возникают в результате локального ослабления цинновой связки и ее последующего разрыва. Хрусталик обычно остается прозрачным. Изменения положения хрусталика, как правило, прогрессируют. Появляются иридодонез и факодонез (дрожание радужки и хрусталика), передняя камера становится неравномерной. Острота зрения прогрессивно снижается. При осмотре край хрусталика становится видимым сначала при широком, а затем и при нормальном размере зрачка (рис. 16). Рефракция при исследовании в области хрусталика миопическая, на участке зрачка, свободном от хрусталика, — гиперметропическая. Характерна симметричность направления подвывиха хрусталиков на обоих глазах, но степень смещения может быть различной. При выраженном смещении хрусталик может ущемиться в зрачке и вызвать резкое повышение внутриглазного давления. В таких случаях внезапно возникают интенсивные боли в глазу, иррадиирующие в одноименную половину головы, развиваются застойная инъекция глазного яблока, отек роговицы и резкое снижение зрительных функций. Если такой приступ оказывается затяжным, шансы на восстановление зрения теряются. Лечение больных с острым приступом офтальмогипертензии, вызванным подвывихом хрусталика, заключается в экстренном хирургическом удалении хрусталика. При полном вывихе хрусталик целиком оказывается в передней камере (рис. 17) или стекловидном теле. Оба этих состояния осложняются развитием офтальмогипертензии. Кроме того, при длительном нахождении хрусталика в передней камере развивается дистрофия роговицы, а в стекловидном теле — отслойка сетчатки. При полном вывихе хрусталика в переднюю камеру имеются абсолютные показания к его срочному оперативному удалению. При определении показаний к операции по поводу подвывихнутого хрусталика необходим индивидуальный подход с учетом характера и степени смещения хрусталика, состояния зрительных функций и офтальмотонуса. При повышении внутриглазного давления эктопированный хрусталик удаляется. При нормальном внутриглазном давлении показанием к операции является неподдающееся оптической коррекции снижение остроты зрения, связанное с дислокацией хрусталика. Эктопия хрусталика служит частым симптомом таких заболеваний, как несовершенный остеогенез, синдромы Марфана, Вейла-Марчезани и других.

2.2. Помутнения хрусталика (катаракты). Врожденные катаракты на протяжении многих лет сохраняют большое клиническое значение, так как составляют до 60% всех врожденных «клинически значимых» дефектов органа зрения. При этом они достаточно часто осложняются амблиопией и косоглазием, а также служат причиной слабовидения и инвалидности у детей. Варианты врожденных помутнений хрусталика весьма разнообразны: они касаются как интенсивности помутнения, так и его локализации (рис. 18). При этом клиническая форма врожденной катаракты определяется этапом эмбрионального развития хрусталика, на котором произошло нарушение формирования помутневших хрусталиковых волокон. Так, известно, что в ходе эмбриогенеза первыми закладываются волокна ядра хрусталика. В дальнейшем образующиеся молодые хрусталиковые волокна оттесняют и уплотняют более старые к центру, к ядру. Поэтому нарушения метаболизма, возникшие на ранних этапах эмбриогенеза, имеют следствием ядерную катаракту (рис. 19), а на поздних этапах — кортикальную (рис. 20). На основании осмотра хрусталика у детей с врожденной катарактой в ряде случаев становится возможным определить период эмбриогенеза, в который произошли нарушения метаболизма. При обычном осмотре помутневший хрусталик имеет серый или даже белый цвет в просвете черного зрачка (рис. 19), в проходящем свете — черный, на фоне розового рефлекса с глазного дна (рис. 20). Лече-

ние детей с врожденной катарактой хирургическое. Однако сроки оперативного вмешательства определяются выраженностью помутнения хрусталика и его локализацией. Если катаракта препятствует попаданию света на центральные отделы сетчатки, ее экстракция производится в первые месяцы жизни ребенка. Если же выраженность помутнения незначительна или оно локализуется вне оптической зоны хрусталика — решение об операции принимают позже, ориентируясь на темпы развития зрительных функций ребенка. Детям старше 4 лет помутневший хрусталик заменяют искусственным, а младше этого возраста — осуществляют контактную коррекцию прооперированного глаза.

3. Изменения радужки

Аниридия. При аниридии отмечается практически полное отсутствие радужки. Заболевание выявляется при рождении по необычно большому зрачку, по размерам равному роговице. При осмотре на щелевой лампе удается обнаружить тонкую полоску недоразвившейся радужки (рис. 21). Отмечается постоянная светобоязнь. Острота зрения обычно низкая из-за выраженного светорассеяния вследствие отсутствия диафрагмальной функции радужки, имеется нистагм. Аниридия часто сочетается с врожденной глаукомой из-за недоразвития угла передней камеры глаза. Показано ношение индивидуально изготовленной окрашенной контактной линзы, имитирующей зрачок и создающей диафрагму.

4. Изменения сетчатки

Отслойка сетчатки. Заболевание представляет собой отслоение девяти слоев сетчатки от ее пигментного эпителия, интимно связанного с хориоидеей в силу особенностей эмбриогенеза. Отслойка сетчатки может быть от незначительной по площади до тотальной, когда ее фиксация сохраняется только у диска зрительного нерва и зубчатой линии (места перехода хориоидеи в цилиарное тело). В патогенезе первичной отслойки сетчатки основную роль играет ее разрыв, возникающий, как правило, на участке сетчатки с дистрофическими изменениями. В образовавшийся разрыв устремляются жидкие фракции стекловидного тела, отслаивающие сетчатку от пигментного эпителия. Поле зрения пациента сужается, пропорционально площади и темпам прогрессирования отслойки сетчатки. Когда отслойка распространяется на центральные отделы сетчатки, резко снижается и острота зрения. При осмотре глазного дна отслойка сетчатки выглядит в виде больших серых пузырей с заметно контрастирующими на них сосудами (рис. 22). Лечение больных с отслойкой сетчатки представляет собой сложную и далекую от оптимального решения проблему. В зависимости от площади отслойки сетчатки, ее давности, выраженности сопутствующих пролиферативных процессов и прочих обстоятельств, используется целый спектр высокотехнологичных операций. К ним относятся пломбирование разрыва сетчатки, укорочение склеры, витрэктомия с различными способами фиксации сетчатки и многие другие оперативные вмешательства. К сожалению, полный анатомический и функциональный результат подобных витреоретинальных хирургических вмешательств удается достичь далеко не во всех случаях.

II. Характеристика некоторых наследственных дисплазий соединительной ткани с поражением органа зрения.

1. Синдромальные дисплазии соединительной ткани с изменениями фиброзной капсулы глаза

Синдром Элерса–Данло. Глазные проявления встречаются, как правило, при синдроме Элерса–Данло VI типа (глазной тип). Изменения глаз появляются в возрасте до трех лет и обнаруживаются, прежде всего, со стороны век в виде складчатости и гиперэластичности кожи. Самыми частыми симптомами являются микрокорнеа, кератоконус, голубые склеры, реже отмечаются подвывих хрусталиков и дистрофии сетчатки. Голубая окраска склер обусловлена тем, что через истонченную склеру просвечивает пигмент сосудистой оболочки. Существует мнение, что сине-голубой цвет склеры зависит не только от ее истончения, но и от повышения прозрачности, что связано с изменением свойств коллагена.

Мукополисахаридоз I, синдром Гурлера. Поражение органа зрения наблюдается у всех больных. Глазные симптомы появляются рано — у новорожденных детей и в первые месяцы после рождения. У всех больных выявляется мегалокорнеа (до 12–13,5 мм) без расширения лимба и дистрофия роговицы различной степени выраженности. Помутнение роговицы от нежного облаковидного до грубого диффузного локализуется в глубоких слоях роговицы. Строма роговицы всегда утолщена. Кроме того, у больных отмечаются пастозность век, отек и цианоз конъюнктивы век и глазного яблока, особенно выраженные у лимба, в меридианах 3 и 9 часов. Переднее-задний размер глазного яблока увеличен у всех пациентов на 2–2,5 мм, по сравнению с возрастной нормой, что приводит к

развитию миопии. У части больных выявляется застойный диск зрительного нерва.

Мукополисахаридоз II, синдром Хантера. Изменения органа зрения характеризуются увеличением размера роговицы и глазного яблока, но в меньшей степени, чем при синдроме Гурлера. Помутнение роговицы появляется к 4–6-летнему возрасту, а иногда и еще позже. Помутнение локализуется на 3 и 9 часах у лимба в глубоких отделах стромы роговицы. У части больных на 3 и 9 часах на радужке выявляются новообразованные сосуды. На глазном дне выявляется застой или частичная атрофия зрительных нервов.

Мукополисахаридоз III, синдром Санфилиппо. При осмотре обнаруживается только гипертелоризм и небольшой экзофтальм. Роговицы у всех больных прозрачны, размер их нормальный. На глазном дне выявляется небольшое расширение венул сетчатки.

Мукополисахаридоз IV, синдром Моркио. Изменения глаз незначительные. В младшем возрасте отмечается только гипертелоризм. В старшем возрасте появляются слабо выраженные помутнения роговицы, заметные только при осмотре на щелевой лампе.

Мукополисахаридоз I(V), синдром Шейе. Уже на ранних стадиях заболевания выявляются увеличение размеров роговицы, лимба и глазного яблока, сопровождающиеся повышением внутриглазного давления. На поздних стадиях изменения глаз приобретают клинику переднего увеита (иридоциклита) с выраженной дистрофией роговицы.

Мукополисахаридоз VI, синдром Марото-Лами. Характеризуется выраженной грубой дистрофией роговицы, проявляющейся в раннем возрасте. Строма роговицы резко утолщена.

2. Синдромальные дисплазии соединительной ткани с дислокацией хрусталика

При синдроме Марфана характерным является смещение хрусталиков кверху или кверху-кнаружи. Эктопия хрусталиков нередко сопровождается другими изменениями глаз. Часто встречается уплощение роговицы, увеличение передне-задней оси глазного яблока. Реже отмечаются гипоплазия радужки, дистрофии сетчатки. Нередко эктопия хрусталика сопровождается офтальмогипертензией, существенно осложняющей прогноз заболевания.

Для синдрома Вейля-Марчезани характерна эктопия хрусталиков книзу, микрофакия, сферофакия, миопия высокой степени, дистрофия сетчатки.

3. Синдромальные дисплазии соединительной ткани с катарактой

Синдром Альпорта. Заболевание характеризуется сочетанием наследственного нефрита, врожденной тугоухости и изменений со стороны глаз. Практически у всех больных отмечается катаракта различной степени выраженности. Реже встречаются лентиконус (конусовидное выпячивание хрусталика у переднего или заднего его полюса) и сферофакия (шаровидная форма хрусталика).

Синдром Конрада-Хюнерманна. Наследственное заболевание, передающееся по аутосомно-рецессивному типу, основными симптомами которого являются нанизм, сколиоз, поражение связочного аппарата суставов. При рентгенологическом исследовании выявляется точечное обызвествление эпифизов. Характерным проявлением заболевания у каждого второго больного является катаракта (полная или ядерная), которая, как правило, обнаруживается сразу после рождения. В отдельных случаях помутнение хрусталиков развивается на первом году жизни.

Врожденная хондродистрофия. Характеризуется нарушением и замедлением эпифизарного роста длинных костей при нормальном периостальном росте, что приводит к укорочению и утолщению костей. Практически у всех больных обнаруживается катаракта той или иной степени выраженности.

Синдром Апера. Наследственное заболевание, передающееся по аутосомно-доминантному типу. Основными симптомами являются синдактилия, полидактилия, деформация черепа, умственная отсталость. Изменения со стороны глаз включают катаракту, уплощение орбит, экзофтальм, дистрофию сетчатки.

4. Синдромальные дисплазии соединительной ткани с изменениями радужки

Синдром Ригера (мезодермальный дисгенез радужки и роговицы). Диагностика основывается на наличии трех основных симптомов: гипоплазии радужки, заднего эмбриотоксона (тонкий тяж белого цвета на задней поверхности роговицы по ее периферии) и мезодермальных перемычек между ним и корнем радужки (рис. 23). Кроме того, отмечается эктопия зрачка и щелевидная его форма (рис. 24). Для синдрома Ригера характерно развитие глаукомы на втором десятилетии жизни, однако известны случаи ее манифестации в дошкольном возрасте.

Аномалия Петерса (иридотрабекулярный дисгенез). Характерно недоразвитие стромы радужки и синехии (спайки) между радужкой и роговицей по

периферии. Кроме того, при аномалии Петерса имеются сращения между радужкой и центральной частью задней поверхности роговицы, что приводит к помутнению роговицы в этой зоне. Нередко в этой же области с роговицей соединена и передняя капсула хрусталика. Глаукома развивается у 50% больных.

Лечение врожденной глаукомы при рассмотренных синдромальных состояниях в большинстве случаев оперативное. Вид и объем оперативного вмешательства определяются индивидуально у каждого пациента. Вместе с тем, результативность гипотензивных хирургических вмешательств у таких больных относительно невысока.

5. Синдромальные дисплазии соединительной ткани с изменениями стекловидного тела и сетчатки

Синдром Стиклера. Наиболее частыми проявлениями со стороны глаз являются миопия высокой степени, частичная катаракта и витрео-ретинальная дегенерация. При этом в разжиженном стекловидном теле выявляется большое количество плотных фиброзных аваскулярных мембран, расположенных непосредственно перед сетчаткой (преретинально) и оказывающих на нее тракционное действие. Характерны также дистрофии сетчатки различного вида (преимущественно решетчатая дистрофия), расположенные в области экватора. В области дистрофии образуются разрывы сетчатки, приводящие в ее отслойке.

Болезнь Вагнера. Заболевание передается аутосомно-доминантным путем со 100% пенетрантностью. Обычно диагноз устанавливают в возрасте 5–7 лет, однако у членов одной семьи первые симптомы заболевания выявляются уже в возрасте 2–3 лет. Характерна выраженная деструкция стекловидного тела с задней его отслойкой III–IV степени. Кроме того, в области экватора выявляются нежные и плотные преретинальные мембраны, расположенные параллельно зубчатой линии. На периферии сетчатки обнаруживаются участки дистрофии различного типа и разной степени выраженности. В зонах дистрофии формируются разрывы сетчатки, что в дальнейшем приводит к возникновению отслойки сетчатки. У большинства пациентов имеется миопия высокой степени, реже средней степени. Осложненная катаракта выявляется уже в возрасте 10–15 лет и постепенно прогрессирует. Эффект хирургического лечения отслойки сетчатки у таких больных часто непродолжителен вследствие ее рецидива на почве прогрессирования витреоретинальной пролиферации.

Синдром Маршалла. У пациентов маленького роста с типичной деформацией лица (седловидный нос) отмечается миопия в сочетании с витреоретинальной дегенерацией. При всех витреоретинальных дистрофиях большое значение в предупреждении развития отслойки сетчатки имеют своевременные осмотры периферии глазного дна для выявления разрывов и проведения отграничивающей лазерной коагуляции сетчатки. При развитии отслойки сетчатки проводят оперативные вмешательства, объем которых зависит от тяжести патологии.

Врожденная стационарная ночная слепота. Заболевание проявляется преимущественно в дошкольном возрасте. Основным симптомом являет ся резкое нарушение темновой адаптации. Паци енты жалуются на нарушение ориентировки сумерках, при низкой освещенности. Острота зре ния при дневном освещении обычно высокая. Вы деляют три основных типа картины глазного дн при стационарной ночной слепоте. Глазное дн может быть нормальным или на периферии обна руживаются мелкие белые очажки (белоточечно глазное дно), или глазное дно имеет серовато-б лую окраску со своеобразным металлическим бл ском. Поле зрения концентрически сужено. Заб левание характеризуется отсутствием прогресс рования клинических симптомов.

В целом, изменения глаз при наследственны ДСТ характеризуются выраженным полиморфи мом клинических проявлений. Нередко они соч таются между собой, объединяясь в один клинич ский синдром. С другой стороны, нередко одна та же нозологическая форма встречается при р личных клинических синдромах, различающих степенью тяжести одних и тех же симптомов от стертых проявлений до тяжелых форм. Толь по характерному сочетанию симптомов изменен органа зрения с признаками поражения других ганов удается установить правильный диагноз ранних стадиях. Это приобретает решающее з чение в своевременно начатом и правильно бранном лечении.

Литература

1. Редкие офтальмологические заболевания, синдром симптомы. — Минск, Беларусь, 1974. — 174 с.

2. *Захарова Г. Ю., Зуева М. В.* Наследственные вит ретинальные дистрофии // Наследственные и врожденны болевания сетчатки и зрительного нерва. — М.: Медиц 2001. — С. 262–280.

3. *Ковалевский Е. И.* Патология органа зрения при общих заболеваниях организма у детей. — М.: Медицина, 1978. — С. 238–299.

4. *Ковалевский Е. И.* Глазные болезни. Атлас. — М.: Медицина, 1985. — 279 с.

5. *Коровенков Р. И.* Глазные симптомы, синдромы, болезни. Справочник. — СПб.: Химиздат, 2001. — 463 с.

6. *Сидоров Э. Г., Мирзаянц М. Г.* Врожденная глаукома и ее лечение. — М.: Медицина, 1991. — С. 43–74.

7. *Стукалов С. Е., Щепетнева М. А.* Увеопатии. — Издательство Воронежского университета, 1990. — С. 23–70.

8. *Хватова А. В.* Заболевания хрусталика глаза у детей. — М.: Медицина, 1982. — С. 47–89, 143–158.

9. *Ханне В.* Офтальмология. — М.: МЕДпресс-информ, 2004. — 352 с.

10. *Шамшинова А. М., Зольникова И. В.* Наследственная дисфункция палочковой системы, или врожденная стационарная ночная слепота // Наследственные и врожденные заболевания сетчатки и зрительного нерва. — М.: Медицина, 2001. — С. 134–148.

11. *Kanski J.* Klinische Ophthalmologie. URBAN & FISHER. — Mhnchen: Jena, 2004. — 732 p.

12. *Krill A. E.* Congenital stationary night blindness // Hereditary Retinal and Choroidal disease. — Maryland, Harper and Row Publishers, 1972. — P. 391–420.

13. *Nelson L. B.* Harley's pediatric ophthalmology. 4th ed. — Philadelphia etc.: W. B. Saunders Company, 1998. — 535 p.

14. *Robertson J. E., Meyer S. M.* Hereditary vitreoretinal degenerations // Retina, Basic Science and Inherited Retinal Disease. — Ed. S. L. Ryan. — St. Louis: C. V. Mosby Co, 1989. — Vol. 1. — P. 473.

15. The Online Atlas Of Ophthalmology The: www.foto-web.com/foto-web.asp.

16. *Wilhelmus K. R., Huang A. J. W., Hwang D. G. et al.* Congenital anomalies of the cornea and sclera // External disease and cornea: basic and clinical science course. — San Francisco, 1998. — P. 259–280.

5.4. ПАТОЛОГИЯ ОГАНА СЛУХА У БОЛЬНЫХ ДИСПЛАЗИЕЙ СОЕДИНИТЕЛЬНОЙ ТКАНИ

Маркова Т. Г.

Наиболее важные открытия последних лет в области аудиологии (раздел медицины, изучающий работу органа слуха) были сделаны благодаря прогрессу молекулярной и медицинской генетики. Орган слуха отличается недоступностью основных структур и малочисленностью рецепторных клеток (около 16000 в каждом). Поэтому идентификация большинства структурно-функциональных компонентов клеток и тканей внутреннего уха связана исключительно с молекулярно-генетическими методиками. Достижения молекулярной биологии легли на подготовленную почву клинической генетики. Благодаря клиническим наблюдениям, анализу родословных удалось доказать неслучайность сочетания нарушения слуха с почечной недостаточностью, болезнями накопления, несовершенным остеогенезом, миопией, аномалиями развития конечностей и т. п. Это позволило задолго до открытия мутаций в генах коллагена предположить одинаковый характер поражения уха и почек при синдроме Альпорта. Необходимо отметить, что именно с синдрома Альпорта начался прогресс в области открытия генов, ответственных за нарушения слуха. На сегодня известно уже более 40 таких генов. Несовершенный остеогенез был одним из немногих заболеваний, где оториноларингологи могли непосредственно наблюдать картину поражения среднего уха и слуховых косточек, которая чаще всего при диагностической операции расценивалась как отосклероз. Годами накопленный клинический материал позволил довольно быстро подтвердить научные гипотезы на практике и обнаружить мутации коллагеновых генов в семьях с подобной патологией слуха.

При ряде заболеваний и синдромов поражение органа слуха имеет определенную клиническую картину, с некоторыми вариантами проявления у разных людей. При постановке диагноза необходимо учитывать возраст пациента на момент появления первых симптомов, характер нарушения (кондуктивная, сенсоневральная или смешанная тугоухость), прогрессирование, наличие поражения других систем организма.

Основным методом исследования органа слуха наряду с клиническими тестами остается аудиометрия. Аудиограмма — это графическое отображение способности испытуемого слышать чистые тоны определенной частоты и интенсивности. В сегодняшний день используются три вида аудиометрии: тональная, игровая (для детей до 3–5 ле и компьютерная (снятие стволовых вызванных п тенциалов). Первые две являются субъективным так как ориентированы на ответы пациента и многом зависят от его состояния. Эти недостат исключены при компьютерной аудиометрии, зависят от квалификации исследователя, обыч она назначается врачом сурдологом при нево можности выполнения тональной и игровой а диометрии.

Как правило, при недифференцированных ДС потеря слуха имеет неспецифическую карти или выражена незначительно. Пациент может замечать расстройство слуха, например, при нар шении восприятия высоких частот, 4000–8000 Г Зачастую жалобы не предъявляются в силу тяж сти других симптомов или в силу возраста (вро денный характер нарушения), и тогда их необх димо активно выявлять. Об этом мы и расскаж подробно в данной главе. Определенные трудн сти всегда связаны с тем, чтобы исключить вли ние приобретенных факторов, таких как шум, б ротравма, ототоксические вещества, острые в русные и инфекционные заболевания, анем нарушение свертываемости крови, которые име похожие проявления. Картина повреждения тканевом и органном уровне также может бы аналогичной. Поэтому не всегда можно сразу п нять причину нарушения. Анализ анамнести ских данных, выявление сопутствующих призн ков, подробное описание статуса пациента дол ны подсказать правильный путь. Тугоухос является лишь симптомом, требующим вним тельного отношения клиницистов разных спец альностей. Несмотря на большое число изолир ванных моногенных форм тугоухости, потери сл ха при других заболеваниях, в соста синдромальных форм в комплексе могут сос вить значительное число.

Орган слуха: строение и функция. Пр ставление о том, какие нарушения в слуховой с теме следует ожидать при патологических изме ниях в системе коллагеновых генов и других нов, участвующих в образовании соединительн ткани, можно получить уже из краткого обзо строения органа слуха (рис. 1).

Слуховая система включает орган слуха и е связи с центральной нервной системой. С ана мической точки зрения орган слуха состоит трех основных частей — наружное ухо, средн ухо и внутреннее ухо.



Рис. 1. Мегалокорнеа
(здесь и далее объяснение в тексте)

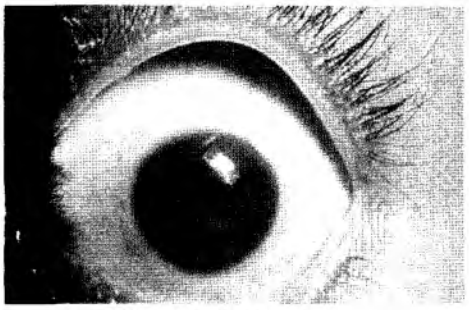

Рис. 4. Микрокорнеа



Рис. 2 Буфтальм у ребенка с врожденной глаукомой

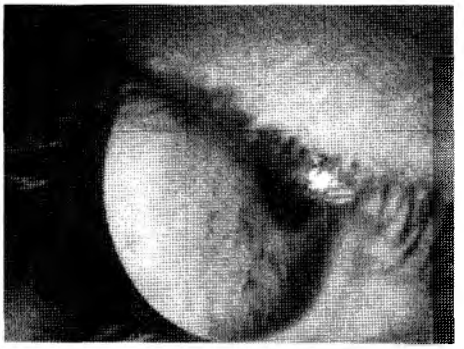

Рис. 3. Кератоглобус

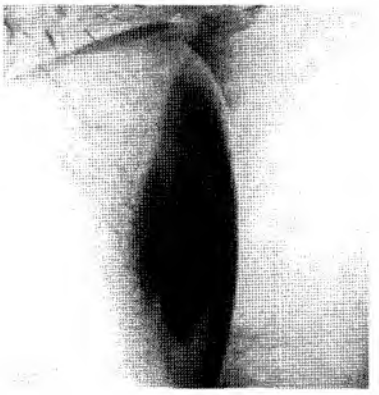

Рис. 5. Плоская роговица

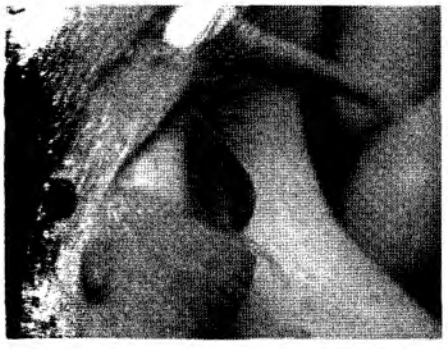

Рис. 6. Кератоконус

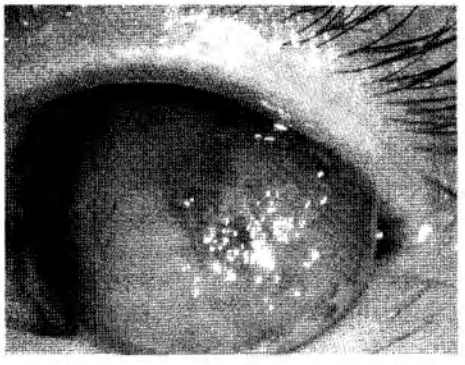

Рис. 7. Отек и помутнение роговицы при остром кератоконусе



Рис. 8. Изменения роговицы при дистрофии Фера

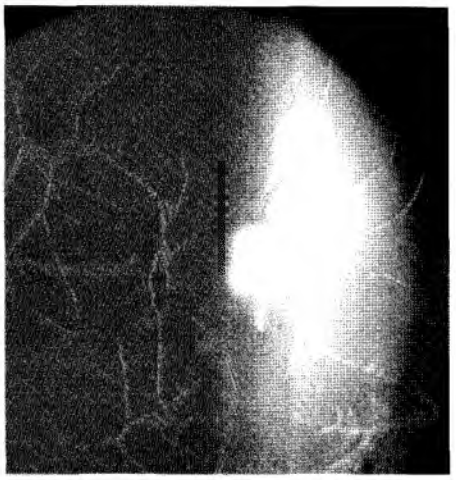

Рис. 9. Помутнения роговицы на фоне розового рефлекса с глазного дна при решетчатой дистрофии Диммера

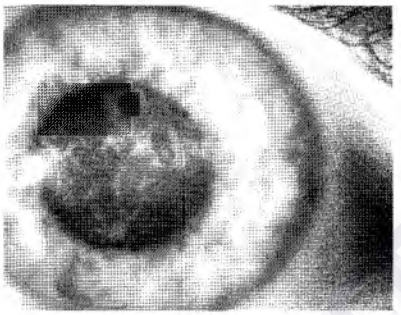

Рис. 10. Изменения роговицы при дистрофии Рейса–Бюклера



Рис. 11. Помутнения роговицы при строфии Гренува

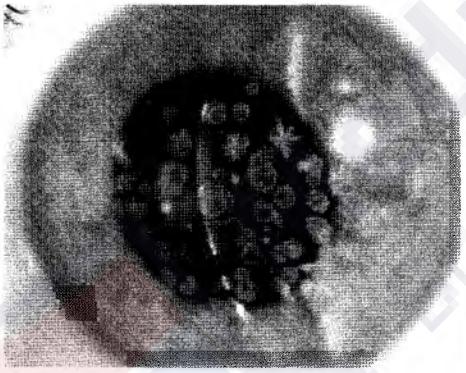

Рис. 12. Изменения роговицы при дистрофии Авеллино

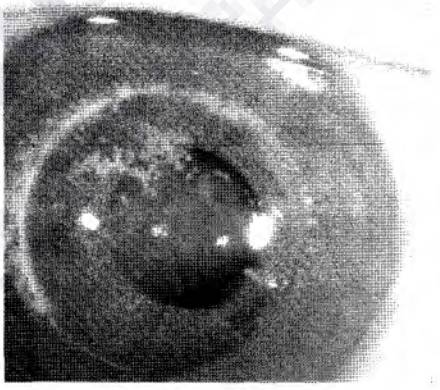

Рис. 13. Помутнения трансплантата после кератопластики при гранулярной дистрофии (рецидив заболевания)

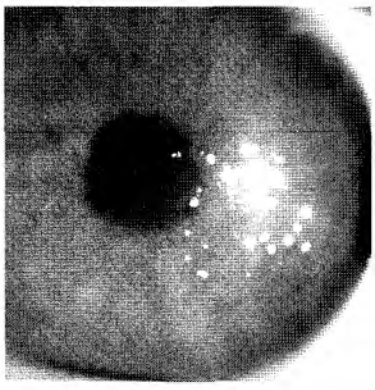

Рис. 14. Изменения роговицы при рофии Фукса

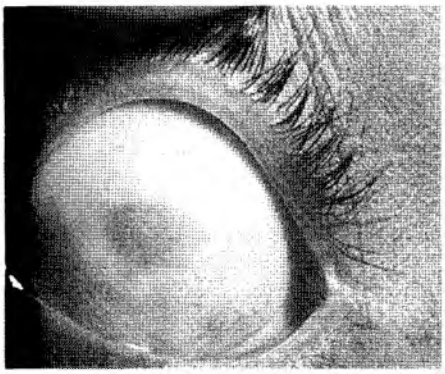

Рис. 15. Склерокорнеа

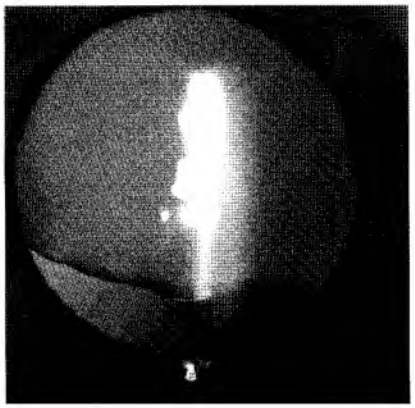

Рис. 16. Подвывих хрусталика при синдроме Марфана (на фоне розового рефлекса с глазного дна виден нижний край смещенного кверху хрусталика)

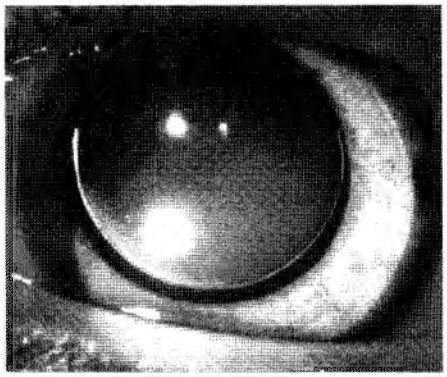

Рис. 17. Спонтанный вывих хрусталика в переднюю камеру

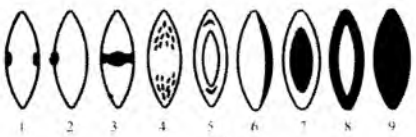

Рис. 18. Формы врожденных катаракт: 1 — передняя и задняя полярные катаракты, 2 — передняя пирамидальная, 3 — веретенообразная, 4 — чашеобразная, 5 — зонулярная, 6 — заднекапсулярная, 7 — ядерная, 8 — кортикальная, 9 — тотальная

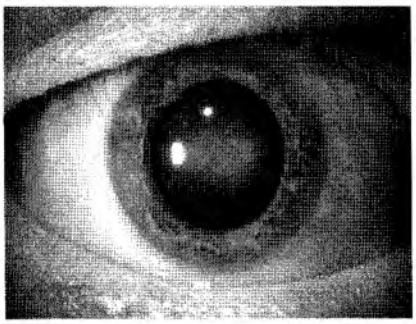

Рис. 19. Ядерная катаракта

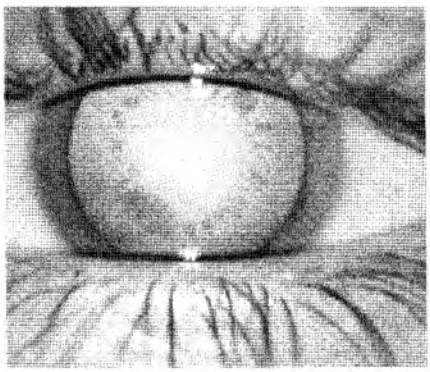

Рис. 20. Кортикальная катаракта на фоне розового рефлекса с глазного дна

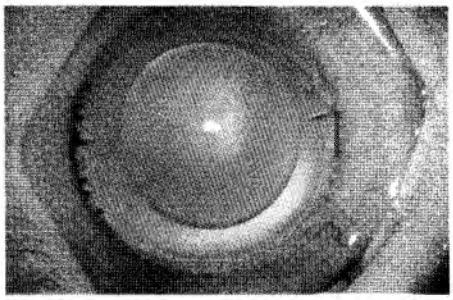

Рис. 21. Аниридия

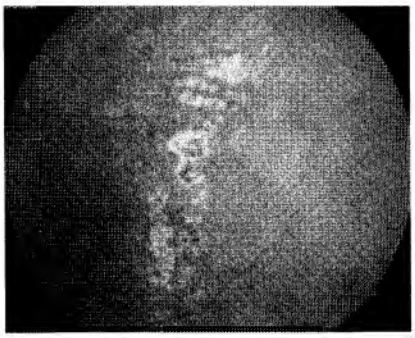

Рис. 22. Отслойка сетчатки, отграниченная лазерными коагулятами

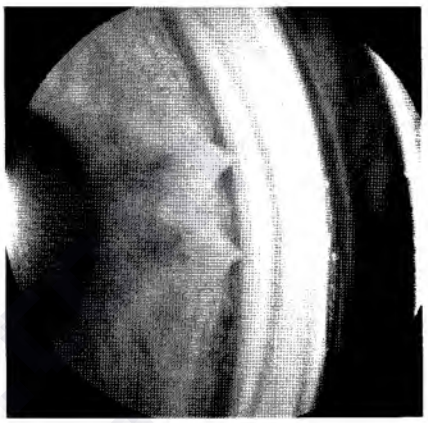

Рис. 23. Перемычки между радужкой и эмбриотоксоном при синдроме Ригера (гониоскопическая картина)

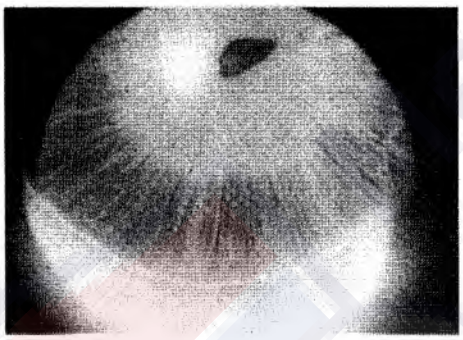

Рис. 24. Эктопия и неправильная форма зрачка при синдроме Ригера

Примечания: рис. 14, 19, 20, 22 — собственные наблюдения авторов; рис. 2 и 24 (Ковалевский Е. И., 1985); рис. 1, 3, 4, 5, 6, 15 (Kanski J., 2004); рис. 7, 8, 9, 10, 11, 12, 13, 16, 17, 18, 21, 23 (The Online Atlas Of Ophthalmology)



Рис. 1. Анатомия органа слуха

Структуры наружного уха: ушная раковина и наружный слуховой проход — являются самыми доступными для осмотра. Ушная раковина состоит из тонкой пластинки эластического хряща, покрытого кожей, и большого числа рудиментарных мышц. Она имеет неправильную овальную форму и очень варьирует в размерах, но при этом имеет характерный рельеф. Как известно, наличие основных деталей этого рельефа: завиток, противозавиток, ножки противозавитка, мочка, ладьевидная ямка, бугорок, козелок и противокозелок, их форма и размеры — могут нести определенную информацию о пациенте. Наружная часть слухового прохода образована хрящом, являющимся продолжением хряща ушной раковины, внутренняя часть составляет 2/3 общей длины и имеет костную основу.

Система среднего уха состоит из барабанной полости, которая включает барабанную перепонку и цепь слуховых косточек (молоточек, наковальня и стремечко), слуховой трубы и клеток сосцевидного отростка. Барабанная перепонка состоит из двух слоев коллагеновых волокон с залегающими между ними фибробластами. Волокна наружного слоя перепонки расположены радиально, а внутреннего — циркулярно. В верхней части барабанной перепонки количество коллагеновых волокон уменьшается. Барабанная перепонка колеблется не как единое целое. Отмечено неравномерное распределение колебаний по ее поверхности. Слуховые косточки являются самыми мелкими в организме. Длина молоточка, самой большой из трех, составляет около 8–9 мм, масса приблизительно 25 мг. Наковальня, больше напоминающая двукоренной зуб, вдоль короткого отростка имеет длину 5 мм, вдоль длинного — 7 мм, масса ее около 30 мг. Стремя является самой маленькой косточкой: его высота равна приблизительно 3,5 мм, длина его основания — около 3 мм, а ширина — 1,4 мм. Масса стремечка составляет около 3–4 мг. Две ножки соединяют головку стремени с его основанием, которое представлено очень тонкой мембраной, *подножной пластинкой*, связанной с окном преддверия кольцевидной связкой. Молоточек сращен с помощью своей ручки с внутренней поверхностью барабанной перепонки. Соединение наковальни и молоточка имеет седловидную форму, но косточки двигаются как одно целое, а не относительно друг друга. Конец длинного отростка наковальни соединяется с головкой стремени посредством истинного ореховидного сустава.

В барабанной полости слуховые косточки находятся в подвешенном состоянии, благодаря связкам, сухожилиям двух внутрибарабанных мышц и прикреплению молоточка к барабанной перепонке, а стремени — к мембране окна преддверия. Среднее ухо содержит две мышцы — напрягающую барабанную перепонку и стременную. Стременная мышца — самая маленькая в организме: ее средняя длина — 6,3 мм. Она берет начало от стенок своего собственного канала. Мышца, напрягающая барабанную перепонку, имеет среднюю длину 25 мм и начинается от хряща слуховой трубы. Внутрибарабанные мышцы полностью заключены в костные каналы, что снижает возможное влияние сокращений мышц на передачу звука. Сокращение одной из мышц увеличивает жесткость цепи косточек и барабанной перепонки.

В норме звуковые колебания собираются ушной раковиной и через наружный слуховой проход попадают на барабанную перепонку. Звуковая волна заставляет барабанную перепонку вибрировать. Слуховые косточки усиливают и передают вибрацию на мембрану овального окна внутреннего уха, от которого начинается вестибулярная лестница или лестница преддверия. Площадь овального окна значительно меньше площади барабанной перепонки, что также усиливает механические колебания, которые передаются жидкостям внутреннего уха. Слуховая труба соединяет среднее ухо с ротоглоткой и необходима для выравнивания давления по обе стороны барабанной перепонки.

Снижение слуха, связанное с любыми нарушениями в системе наружного и среднего уха, включая наличие механических препятствий для проведения звуковой волны, носит так называемый *кондуктивный характер*, то есть отражает нарушение воздушной проводимости. Например, аномалии развития ушной раковины, атрезия на-

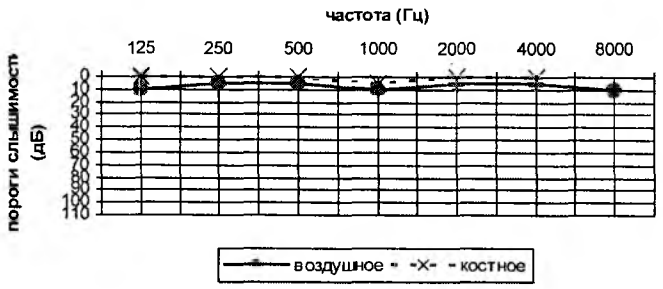

а — аудиограмма при нормальном слухе: пороги воздушного и костного звукопроведения совпадают и находятся в пределах 5–10 дБ

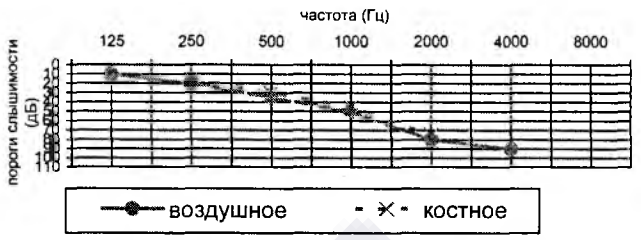

б — аудиограмма при кондуктивной тугоухости. Односторонняя кондуктивная тугоухость при аномалии развития стремечка у девушки 18 лет

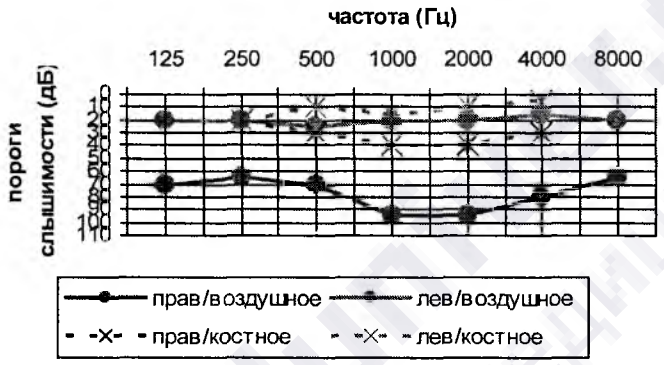

в — аудиограмма при сенсоневральной тугоухости с большей потерей слуха на высоких (4–8 тыс.) и средних частотах (1–2 тыс.)

Рис. 2. Аудиограмма в норме (а) и при нарушении слуха (б, в). Горизонтальная ось — частоты аудиометра в соответствии с предъявляемыми испытуемым тонами различных частот. Вертикальная ось — интенсивность стимула в дБ по отношению к нормальным порогам слышимости

ружного слухового прохода, аномалии развития слуховых косточек, очаги патологического изменения тканей при мукополисахаридозе. Если звуковосприятие не нарушено, то аудиограмма фиксирует костно-воздушный разрыв, то есть проведение звука по височной кости нормальное, а по воздуху (через слуховой проход и по системе слуховых косточек) — в значительной степени снижено, и звуковая волна доходит до рецепторного аппарата значительно ослабленной (рис. 2).

Структуры внутреннего уха расположены внутри каменистой части височной кости. Они представлены целой системой пространств и каналов костного лабиринта и заключенного в нем перепончатого лабиринта, который по общей форме повторяет костную полость и содержит рецепторные клетки органа слуха и равновесия. Пространства между стенками костного и перепончатого лабиринта заполнены перилимфатической жидкостью. По своему химическому составу перилимфа сходна с другими внеклеточными жидкостями, включая спинномозговую жидкость, и характеризуется высокой концентрацией натрия и низкой концентрацией калия. Внутри перепончатого лабиринта находится эндолимфа. Подобно другим внутриклеточным жидкостям ее отличает высокий уровень содержания ионов калия.

Внутреннее ухо макроскопически и функционально разделено на три отдела: улитка (кохлеа), преддверие и полукружные каналы. Две последние структуры, филогенетически более древние, представляют собой вестибулярную часть внутреннего уха или орган равновесия. Улитка имеет форму конусообразной спирали с завитками (рис. 3). Сердцевиной этого конуса является костный стержень (рис. 4), в котором проходят слуховой нерв и кровеносные сосуды. Костный и перепончатый лабиринты улитки образуют три камеры: срединная лестница (1), лестница преддверия (2) и барабанная лестница (3). Срединная лестница заполнена эндолимфой и снизу отделена от барабанной — базилярной мембраной, а сверху от лестницы преддверия ее ограничивает тонкая мембрана Рейсснера. С внутренней стороны срединная лестница соединяется с костной спиральной пластинкой, поверх которой располагается толстый слой периоста — край пластинки (лимбус).

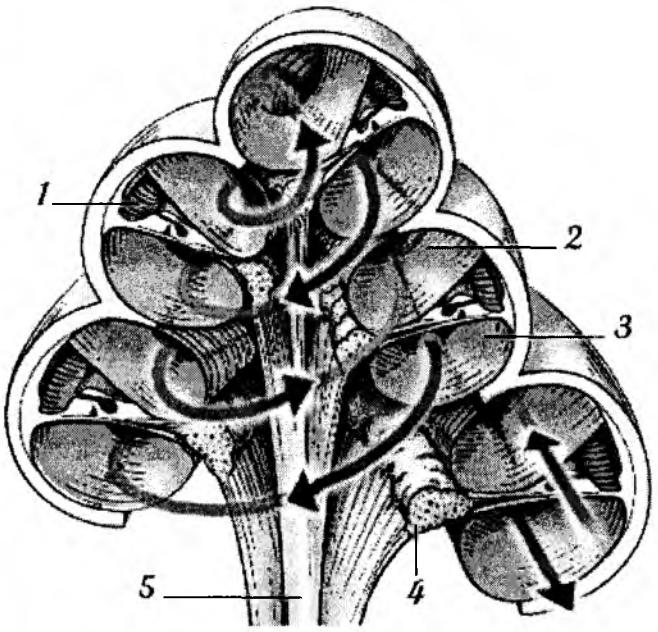

Рис. 3. Схематическое изображение улитки в поперечном сечении



Рис. 4. Центральный костный стержень улитки

К наружной стенке улитки срединная лестница прикрепляется спиральной связкой, представляющей собой соединительную ткань. Мембрана Рейсснера натянута между гребнем внутренней поверхности края пластинки и наружной стенкой канала. Покровная мембрана (текториальная) прикреплена к краю пластинки в верхней ее части и лежит непосредственно над волосковыми клетками. Базилярная мембрана простирается от нижней части края пластинки до спиральной связки, и если представить улитку в развернутом виде, имеет длину около 32 мм. Ширина ее у основания улитки почти в 5 раз меньше, чем верхушки, и составляет около 0,1 мм. Толщина же базилярной мембраны у основания больше, чем у верхушки улитки. Кроме того, мембрана имеет разную толщину в поперечном направлении: внутренний отдел ее сравнительно тонкий, а наружный отдел, связанный со спиральной связкой, более толстый. Это позволяет основной мембране играть роль частотного фильтра, при этом ее разные отделы «настроены» на конкретные частоты. Точно известно, что верхний отдел базилярной мембраны реагирует только на низкие частоты, а вот у основания улитки она оптимально отвечает на высокие частоты, хотя может реагировать и на низкие. Очевидно, что именно эти морфологические особенности определяют характер патологических процессов, развивающихся в органе слуха, при различных формах ДСТ. При этом сама клиническая картина нарушения слуха не будет отличаться от других форм поражения внутреннего уха.

По всей базилярной мембране продольно расположен рецепторный отдел улитки — Кортиев орган (рис. 5). Это эпителиальный орган, который в поперечном направлении содержит один ряд *внутренних волосковых* клеток (ВВК), три ряда *наружных волосковых* клеток (НВК), различные опорные клетки и столбовидные клетки, образующие туннель. Этот туннель отделяет ВВК от НВК. Внутренние волосковые клетки (их около 3500) передают сигналы через слуховой нерв в кору головного мозга, выполняя только роль рецепторов. Наружные волосковые клетки (их около 12 000) способны также к частотной избирательности при усилении звукового сигнала. За счет наличия двигательных элементов в плазматической мембране и цитоскелете они могут удлиняться и сокращаться под воздействием звука. Верхняя поверхность каждой волосковой клетки содержит кутикулярную пластинку с выступающими стереоцилиями. Вместе с отростками поддерживающих клеток она образует ретикулярную пластинку, которая изолирует структуры Кортиева органа от эндолимфатического пространства. Таким образом, тела рецепторных клеток омыва-

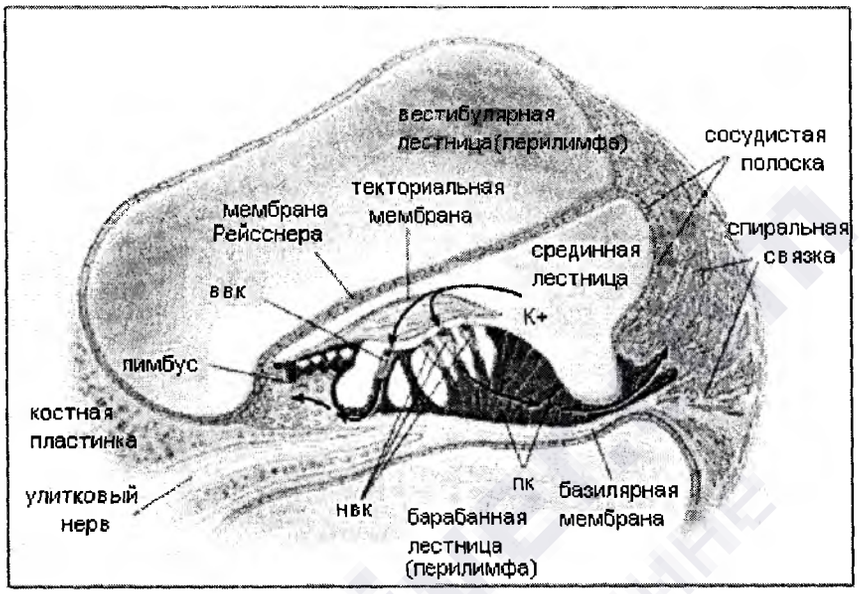

Рис. 5. Поперечное сечение Кортиева органа:
ВВК — внутренняя волосковая клетка, НВК — наружная волосковая клетка, ПК — поддерживающие клетки

ются богатой натрием кортилимфой. Стериоцилии представляют собой цилиндрические отростки, заполненные упакованными особым образом волокнами актина. Они расположены в несколько рядов «по росту», их боковые поверхности тесно соприкасаются, при этом они не способны гнуться, а могут только отклоняться и скользить друг относительно друга. Кончик каждой стериоцилии соединен с более высоким соседним отростком концевой связкой, которая открывает калиевый канал. Верхушки самых длинных стериоцилий находятся в контакте с особой «желеобразной» структурой покровной (текториальной) мембраны. Связь с краем пластинки дает возможность покровной мембране совершать движения относительно базилярной пластинки. При воздействии звуком механические колебания эндолимфы передаются базилярной и текториальной мембранам. Стериоцилии сдвигаются, натягивая концевые связки, которые открывают калиевый канал. Ионы K^+ поступают из богатой калием эндолимфы внутрь волосковой клетки, изменяют мембранный потенциал клетки пропорционально интенсивности звукового сигнала. Деполяризация мембраны волосковой клетки через синапс передается нейронам спирального ганглия, и далее электрические импульсы идут по волокнам слухового нерва в кору головного мозга, проходя систему промежуточных нейронов. Центральные отделы органа слуха находятся в небольшой области коры височной доли (извили Гешля).

Мы не упомянули здесь только сосудистую п лоску улитки, которая находится на наружн стенке срединной лестницы и прилегает к сп ральной связке. Она содержит густую сеть капи ляров, клетки, богатые митохондриями, и пи ментные клетки. Считается, что она играет опр деленную секреторную и абсорбционную ро обеспечивая контроль ионного состава эндолим и определенного метаболизма улитки. Нарушен процессов звуковосприятия на любом уровне (к леарном, ретрокохлеарном, подкорковом, на ур не мозговых структур) приводит к *сенсоневра ной тугоухости* (СНТ). Аудиограмма фиксир нарушение и костной, и воздушной проводимо в одинаковой степени (см. рис. 6.2в). При соче нии нарушений звукопроведения и звуковоспр тия говорят о *смешанной тугоухости*. Послед характерна для детей с мукополисахаридозам также распространена среди детей с ранним на лом СНТ и воспалительными заболеваниями но глотки, в том числе аденоидными разрастаниям

Коллагены и структура органа сл К 1998 г. из кДНК библиотеки слухового эпи лия были выделены 12 генов. Некоторые из оказались специфичными только для внутрен уха, другие отличались высоким уровнем эксп сии в нем. Среди них пять генов кодировали

ные изоформы коллагенов. Наиболее активная экспрессия была показана для гена COL1A2, кроме того, среди транскиптов широко были представлены мРНК генов COL3A1 и COL1A1. К 2002 году ученые обнаружили в общей сложности 10 различных типов коллагенов, экспрессирующихся в улитке человека.

В последнее время растет число данных, убедительно показывающих, что коллагены играют существенную роль для поддержания нормального слуха. В частности, коллаген IV типа составляет основу базилярной мембраны, на которой расположен рецепторный эпителий улитки. Молекулы коллагена являются важным компонентом текториальной мембраны, которая «покрывает» волосковые клетки. Строение этого образования долгое время оставалось загадкой. Сейчас известно, что оно состоит, по крайней мере, из четырех типов коллагена, включая II, V, IX и XI типы, а также неколлагеновых гликопротеинов альфа-текторина, бета-текторина и отогелина. Коллаген II типа составляет 40% белкового состава текториальной мембраны. Коллаген XI типа особым образом взаимодействует с коллагеном II типа и α-текторином. Мутации в генах, кодирующих все эти белки, обнаружены как при синдромальной, так и при несиндромальной тугоухости. Причем указанные выше типы коллагенов, будучи изменены, приводят к сенсоневральной тугоухости, так как имеют прямое отношение к структурам, преобразующим звук в нервный импульс.

Коллаген IV типа входит в состав других базальных мембран организма, мутации в генах его альфа-цепей приводят к развитию клинических проявлений синдрома Альпорта. Коллгены II и XI типов, кроме внутреннего уха, характерны для разных тканей, включая хрящ, стекловидное тело, поэтому нарушение их синтеза обуславливают различные наследственные формы хондродисплазий, синдромы Стиклера и другие. В то же время при нарушении структуры коллагенов IX и XI типов тугоухость может быть единственным проявлением заболевания.

Коллаген I типа встречается в большинстве соединительных тканей, в том числе и в костной ткани. Альфа-2 цепь данного коллагена наиболее активно экспрессируется в улитке. Мутации гена COL1A2 характеризуются поражением костной ткани среднего уха (слуховых косточек и костной капсулы лабиринта). Это приводит к кондуктивной тугоухости. Поскольку звуковосприятие не нарушено, аудиограмма фиксирует костно-воздушный разрыв. Такая аудиологическая картина, как мы уже отмечали, характерна для отосклероза. Большинство случаев данного заболевания протекает без патологии других органов. Генетический дефект, лежащий в основе отосклероза, окончательно не определен, хотя не исключена роль системы коллагеновых генов. При несовершенном остеогенезе, генетика которого достаточно хорошо изучена, кондуктивная тугоухость связана с поражением среднего уха по типу отосклероза, но здесь он является одним из симптомов заболевания. Как мы увидим, в ряде случаев нарушение слуха выступает не только как диагностический, но и как прогностический признак. В ряде случаев синдромальные и недифференцированные ДСТ сопровождаются нарушением слуха различной степени, но неслучайный характер их сочетания часто остается недоказанным. Большой перечень и описание многих из них содержит монография Роберта Горлина «Наследственная тугоухость и ее синдромы». Она издана в 1995 году на английском языке и содержит описания даже единичных семейных случаев тугоухости в сочетании с такими признаками, как высокий, низкий рост, артропатии, аномалии конечностей и т. п. Ниже представлена характеристика основных нозологических форм наследственных ДСТ, которые сопровождаются нарушением слуха.

Синдром Альпорта (СА) — это наследственное заболевание, обусловленное многочисленными мутациями в генах коллагена IV типа. Около 85% случаев СА наследуется по Х-сцепленному рецессивному типу. Причина — мутации в генах альфа-5 и альфа-6 цепей коллагена IV типа (COL4A5, COL4A6). Среди лиц женского пола заболевание протекает гораздо легче и клинические признаки более вариабельны. Тяжелые случаи заболевания у женщин связаны со случайной инактивацией Х-хромосомы, несущей аллель дикого типа («здоровый»). Примерно 15% случаев СА связаны с аутосомно-рецессивными формами, которые обусловлены мутациями в генах альфа-3, альфа-4 цепей коллагена IV типа (COL4A3, COL4A4). Коллаген IV типа составляет основу базальных мембран различных органов. Он обнаружен также в базилярной мембране, в спиральной связке, сосудистой полоске улитки (см. рис. 3). Ранее считалось, что нарушение слуха характерно для значительных изменений в гене, приводящих к отсутствию синтеза коллагена IV типа. На сегодня, когда известно уже более 300 мутаций гена COL4A5, показано, что отсутствие коллагена может быть связано как с крупными, так и небольшими делециями, заменами, нон-

сенс-мутациями. Подробная характеристика мутаций представлена в главе 4 (Часть I) данного руководства. Несмотря на большой клинический материал, значимых корреляций между фенотипом и генотипом пока не обнаружено, в том числе и в отношении поражения органа слуха. Достоверными являются лишь следующие данные. При Х-сцепленном СА нарушение слуха проявляется у 28% носителей мутаций и характеризуется СНТ различной степени тяжести с прогрессирующим течением. Обычно потеря слуха не проявляется до 10 лет, но затем, как правило, развивается в юношеском возрасте (до 20 лет). Вероятность развития глухоты (полная потеря слуха) до 40 лет имеет место у 10% женщин и 80% мужчин. На основании анализа 195 семей с подтвержденным молекулярным диагнозом показано, что нарушение слуха может быть неблагоприятным прогностическим признаком в отношении развития и исхода хронической почечной недостаточности. Наличие нарушения слуха, наряду с протеинурией, можно считать фактором риска развития хронической почечной недостаточности, поскольку при наличии тугоухости риск развития конечной стадии заболевания почек значительно выше, чем без нее (Liberfarb et al., 2003). При гистологическом исследовании в световом и электронном микроскопе препаратов височной кости больных СА были выявлены определенные патологические изменения. Наблюдался разрыв между базилярной мембраной и эпителиальными клетками органа Корти, причем разделение затрагивало и саму базилярную мембрану. Тунель и внеклеточные пространства Ноэля были заполнены клетками, напоминающими поддерживающие клетки. Таким образом, было подтверждено, что характерными для поражения внутреннего уха при СА являются аномалии базальной мембраны и патология морфогенеза органа Корти, что нарушает микромеханику улитки.

Синдром прогрессирующей нефропатии и глухоты. В литературе имеется описание семьи с аутосомно-доминантной прогрессирующей нефропатией и глухотой. Клиника синдрома напоминет СА и ограниченный сегментарный гломерулосклероз, но при анализе сцепления были исключены локусы данных заболеваний и показано сцепление с новым локусом на 11-й хромосоме (11q24). Пять членов семьи страдали двусторонней СНТ с поражением низких и высоких частот одновременно, легкой и средней степени тяжести. Такие изменения встречаются редко и представлены как уникальная характеристика данного синдрома. Авторы опубликовали лишь примеры аудиограмм, правильность и достоверность которых вызывает некоторые сомнения, поскольку данных других слуховых тестов нет. Поэтому с нашей точки зрения пока преждевременно говорить о сочетании семейной нефропатии с низкочастотной тугоухостью.

Детский остеоартрит, высокий рост, сенсоневральная тугоухость. В литературе описаны четыре семьи с мутацией Arg75Cys в проколлагене II типа (COL2A1) с довольно четкими клиническими проявлениями, одним из которых была двусторонняя СНТ средней степени тяжести. Основные симптомы отмечались со стороны позвоночника и суставов. В одной из семей у девочки первоначально, в возрасте 6 лет, был зарегистрирован легкий сколиоз, затем в 7 лет — узелки Шморля в области 1–2 поясничных позвонков, а в 11 лет — изменения позвоночника, напоминающие болезнь Шаермана-Мау (ювенильный остеопороз). В этом же возрасте появились боли в тазобедренных и коленных суставах. В последующем развился ювенильный хронический артрит, напоминающий ревматоидный артрит, который быстро прогрессировал, в связи с чем пациентке в возрасте 18 лет было выполнено протезирование тазобедренного сустава.

Нарушения слуха при мутациях в генах коллагена IX типа (COL9A1, COL9A2, COL9A3). Коллаген IX типа является одним из важных компонентов текториальной мембраны и необходим для нормального слуха. Для подтверждения этого факта изучались мыши с нокаутом гена COL9A1. При инактивации данного гена также отмечалось отсутствие экспрессии полипептидов COL9A2 и COL9A3, хотя транскрипция м-РНК не нарушалась. Фактически данные животные явились моделью функционального нокаута гена коллагена IX типа. Исследование слуховых вызванных потенциалов у мышей разного возраста выявило прогрессирующую тугоухость. Морфологические находки на уровне светового микроскопа касались изменения формы текториальной мембраны. Более выраженные изменения отмечались у базального завитка улитки мышей в возрасте 1 месяца, что соответствовало потере слуха на высокие частоты 8 кГц средней степени тяжести. Со временем к 6 месяцам изменения распространялись на апикальный завиток. Электронная микроскопия показала, что в норме текториальная мембрана состоит из двух различных компонентов: пучков радиальных коллагеновых волокон и «полосчатого» матрикса. Концентрация фибрилл во внутренней зоне (зона лимбус) текториальной

мембраны выше, чем в наружной (маргинальной) зоне на всем ее протяжении. Более того, число радиальных волокон преобладает в базальной части мембраны, что, видимо, делает ее менее устойчивой к изменению формы при поражении коллагенов. Показано, что коллаген IX типа также участвует в образовании третичной структуры коллагена II типа. В отсутствии коллагена IX типа при электронной микроскопии отмечается нарушение радиальной организации коллагеновых волокон. С помощью иммуноцитохимии у нокаутированных мышей показано повреждение третичной структуры коллагена II типа. Таким образом, мутации в гене *COL9A1* приводят к нарушению целостности коллагеновых волокон текториальной мембраны и изменению ее эластичности (Benusiene et al., 2003). Эти данные подтверждают клинические исследования пациентов с мутациями в гене COL9A3. Патология слуха у них характеризуется двусторонней прогрессирующей СНТ средней степени тяжести, с потерей восприятия сначала высоких частот, а затем постепенное вовлечение всех частот. Необходимо отметить также, что у нокаутированных по коллагену IX типа мышей с возрастом развились тяжелые изменения суставов невоспалительного характера, что напоминало остеоартрит у человека. Существует ли подобное сочетание признаков у пациентов с мутациями в гене COL9A3, пока не ясно.

Синдром Стиклера (наследственная артроофтальмопатия, характеризующаяся аномалией стекловидного тела, прогрессирующей миопией, особенностями лицевого скелета различной степени выраженности включая лицевые расщелины, глухотой, артропатией, иногда марфаноидным фенотипом). Тип наследования — аутосомно-доминантный с варьирующей экспрессивностью. Данный синдром является наиболее частой причиной отслойки сетчатки в детском возрасте. Заболевание обусловлено мутациями в генах коллагенов II и XI типов: COL2A1, COL11A2 или COL11A1. Классический фенотип синдрома Стиклера связан с мутациями в α1-цепи коллагена 2 типа (COL2A1). Постоянным признаком для классической формы является патология органа зрения. При мутациях α2-цепи коллагена 11 типа изменения со стороны глаз отсутствуют, поскольку ген COL11A2 не экспрессируется в стекловидном теле и заменен здесь коллагеном V типа. Все известные на сегодня формы синдрома Стиклера могут сопровождаться нарушением слуха. Как правило, это аудиологически подтвержденная СНТ с потерей восприятия высоких частот. Выраженность признака варьирует от бессимптомного течения до слабой и средней степени выраженности. Пенетрантность данного признака при синдроме Стиклера I типа равна 70%, но было замечено, что она зависит от возраста, как и другие клинические проявления. Есть данные, говорящие о возможных корреляциях между более тяжелой степенью нарушения слуха и поражением определенных экзонов гена коллагена II типа. Нарушение слуха при этом заболевании может быть связано с двумя причинами. Во-первых, расщелины нёба или высокое нёбо могут приводить к частым средним отитам и развитию кондуктивной тугоухости. В этом случае нарушение слуха поддается лечению. Слабый кондуктивный компонент может сохраняться из-за дефектов слуховых косточек. Тяжесть патологии органа слуха может быть обусловлена выраженностью срединных лицевых расщелин, от расщелины мягкого нёба до аномалада Пьера-Робена. Во-вторых, 40% пациентов с синдромом Стиклера имеют признаки СНТ, которая отличается потерей восприятия высоких частот и стабильным, не прогрессирующим течением, поэтому многие пациенты не замечают нарушения. Необходимо помнить, что разрастание аденоидной ткани при воспалительных заболеваниях носоглотки у детей, как правило, усугубляют проявления тугоухости, отражаясь на способностях ребенка к обучению. В любом случае к таким детям нужно относиться настороженно, особенно в плане попыток хирургического вмешательства.

В нашей практике мы наблюдали девочку 6 лет с некоторыми признаками синдрома Стиклера, включая миопию и смешанную тугоухость слабой степени. Ребенок попал на консультацию к генетику после необычного течения послеоперационного периода. Девочка перенесла аденотомию и одновременно тимпанотомию. Разрез на барабанной перепонке был произведен для восстановления давления в полости среднего уха. В норме разрез на барабанной перепонке зарастает довольно быстро, но у данной девочки этого не произошло, что ухудшило состояние слуха ребенка, усилив кондуктивный компонент тугоухости. При более внимательном осмотре врачи без труда бы заметили признаки соединительно-тканной дисплазии (астеническое телосложение, высокий рост, гипермобильность суставов, пролапс митрального клапана), связали их с миопией и, возможно, выбрали бы другую тактику лечения. В любом случае должна быть общая настороженность и осведомленность врачей обо всех симпто-

мах, которые могут сопровождать тугоухость и указывать на системный характер поражения.

В своей монографии Р. Горлин (1995) пишет о том, что для синдрома характерна прогрессирующая высокочастотная тугоухость, которая иногда может сопровождаться кондуктивным компонентом. Основываясь на клинических описаниях синдрома Стиклера в литературе с 1975 по 1991 годы, он указывает, что данный симптом проявляется среди 80% пациентов. В настоящее время описаны три типа синдрома Стиклера, характеристика которых представлена в главе 4 (Часть I). Патогенез СНТ при синдроме Стиклера неизвестен.

Значительные нарушения слуха были обнаружены при изучении мышей с хондродисплазией вследствие мутаций коллагена II типа. При гистологическом исследовании наблюдалось недоразвитие органа Кортиев в области нижнего завитка, то есть у основания улитки. Также в этой области отсутствовали поддерживающие клетки, наружные и внутренние волосковые, столбовые клетки и нервные окончания. Верхняя часть улитки имела нормальную структуру. Это соответствует высокочастотной СНТ. Кроме того, подтверждает предположения о врожденном характере сенсоневрального компонента тугоухости. Выдвигалось предположение, что нарушение слуха является отражением задержки развития лица, но пока оно не получило подтверждения.

Синдром Маршала, при котором также описаны мутации гена COL11A1, отличается более тяжелым поражением слуха. Обычно, это врожденная СНТ тяжелой степени или врожденная глухота, приводящая к задержке речевого развития.

Несиндромальная тугоухость при мутациях в гене COL11A2. Изменения в гене COL11A2 (ген альфа-2 цепи коллагена 11 типа) являются причиной развития генетически гетерогенного синдрома OSMED (отоспондиломегаэпифизарной дисплазии), наследуемого по аутосомно-рецессивному и аутосомно-доминантному типу. OSMED синдром с аутосомно-доминантным типом наследования называют также синдромом Стиклера без глазной патологии, что обусловлено отсутствием экспрессии α2-цепи коллагена 11 типа в стекловидном теле. Фенотип характеризуется гипоплазией средней части лица, коротким вздернутым носом, выступающими глазами и верхним краем орбит, расщелиной нёба, ранним началом дегенеративных изменений в суставах и часто небольшим ростом. Нарушение слуха является постоянным признаком и обычно это тяжелая форма СНТ.

Несовершенный остеогенез (НО) характеризуется нарушением слуха по типу отосклероза. Данный синдром знаком оториноларингологам как синдром Ван-дер-Хуве. Это довольно гетерогенная группа наследственных коллагенопатий. Нарушение слуха отмечается в 50% семей. Следует подчеркнуть, что пенетрантность нарушения слуха зависит от возраста пациентов. Поэтому рекомендуется регулярное обследование слуха после подросткового периода. Заболевание связано с дефектами генов, кодирующих коллаген 1 типа. Данный тип коллагена, как известно, встречается в костной ткани и склере. В генах, кодирующих α1 и α2 цепи коллагена 1 типа (COL1A1 и COL1A2, соответственно), сегодня известны более 260 различных мутаций (глава 4, часть I). Почти во всех семьях, в которых несовершенный остеогенез сопровождается нарушением слуха, обнаружено сцепление с 17-й хромосомой, 17q21.31–q22.05, где расположен ген α1-цепи коллагена 1 типа (COL1A1). Клинические исследования описывают, по крайней мере, четыре типа заболевания, гетерогенных на клиническом, рентгенологическом и молекулярном уровнях. Однако при всех клинических формах несовершенного остеогенеза дефектным оказывается коллаген I типа. Тугоухость присутствует почти в каждом из них, но четких различий по характеру нарушения слуха в этих группах не приводится.

Нарушение слуха при НО редко обнаруживается раньше 10 лет. Раннее начало может характеризовать тяжесть течения и неблагоприятный прогноз в отношении прогрессирования тугоухости. Обычно снижение слуха начинается в 16–20 лет с появления кондуктивной тугоухости, то есть в середине или конце второго десятилетия или начале третьего десятилетия жизни. Кондуктивная тугоухость при данном синдроме объясняется неподвижностью слуховых косточек у подножной пластинки стремечка. Переломы ножек стремечка или атрофия стремечка также могут способствовать потере остроты слуха. Считается, что несовершенный остеогенез и отосклероз приводят к одинаковой деформации костного лабиринта. При морфологическом исследовании, как правило, отмечаются нарушение оссификации, переломы и микропереломы костной капсулы лабиринта и структур среднего уха. Ряд исследователей без особых комментариев утверждают, что нарушение слуха отличается от отосклероза, другие уверены в идентичности патологического процесса на ти

невом уровне. СНТ может присутствовать с самого начала нарушения слуха, но чаще появляется с возрастом, присоединяясь к кондуктивной тугоухости. Смешанная тугоухость, но особенно СНТ, склонна к прогрессированию, приводя к тяжелым нарушениям слуха, шуму в ушах, головокружениям в возрасте 40–50 лет, то есть в трудоспособном возрасте. К 50-ти годам более половины больных НО имеют нарушение слуха, а к 70-ти годам практически все пациенты страдают нарушением слуха. Соотношение женщин и мужчин с патологией слуха при НО равно 2:1. В нашей практике было 6 больных НО с нарушениями органа слуха. При этом мы столкнулись только с одним случаем заболевания у мужчины, которое характеризовалось только СНТ. Мы наблюдали девушку 18 лет с тяжелой формой смешанной тугоухости, у которой нарушения слуха появилось до 12 лет, что встречается достаточно редко.

Отосклероз — это одно из загадочных заболеваний, которое не оставляет в покое ученых уже более полутора веков. Считается, что в его основе лежит первичное очаговое деструктивное заболевание костной капсулы лабиринта, свойственное только человеку. Заболевание характеризуется изолированным склерозом костной капсулы лабиринта в результате хронического процесса воспалительного характера. Костная капсула лабиринта состоит из толстого периостального слоя пластинчатой кости, промежуточного толстого энхондрального слоя, содержащего в некоторых участках эмбриональный хрящ, и тонкого слоя эндостальной кости пластинчатого строения. Промежуточный слой считается наиболее важным для развития отосклероза. Очаги отосклероза наиболее часто захватывают соединение стремечка с овальным окном и нарушают подвижность стремечка, вызывая кондуктивную тугоухость. Частота встречаемости клинически выраженных форм составляет по разным оценкам от 0,2 до 2% среди взрослого населения, таким образом, отосклероз является наиболее частой причиной несиндромальной тугоухости среди пациентов старше 30–40 лет. Средний возраст начала заболевания — это третья декада жизни, и у 90% пациентов диагноз ставится до 50 лет. Отосклероз наиболее распространен среди женщин, соотношение мужчин и женщин равно 1:2. Давно замечено, что беременность способствует росту отосклеротических очагов и значительному ухудшению слуха, причина этого до сих пор остается неизвестной. Тяжелая форма СНТ на все частоты, связанная с поражением внутреннего уха, развивается у 10% пациентов. Кондуктивный компонент успешно лечится с помощью микрохирургии стремечка. При этом возможно восстановление слуха более чем на 50 дБ. Сенсоневральный компонент не восстанавливается. Отосклероз, как самостоятельная нозологическая единица, известен клиницистам более полутора веков, но причины и механизмы развития остаются не понятыми. Еще в 1960 г. исследователи указывали на большой процент (80%) семейных случаев, причем до 40% составляли семьи с аутосомно-доминантным типом наследования с 50% пенетрантностью. Интересно, что заболевание носит двусторонний характер у 80% пациентов и обычно характеризуется симметричным распределением и увеличением отосклеротических очагов. На сегодняшний день существуют три основные гипотезы происхождения. Его связывают с генетическими факторами, иммунологическими процессами и определенной ролью вирусной инфекции. Генетический анализ семейных случаев заболевания показал сцепление с тремя локусами (OTSC1–3) на 15-й, 7-й и 6-й хромосомах, соответственно. Крупные размеры этих локусов не позволили быстро обнаружить кандидатные гены. Наиболее вероятным геном-кандидатом первого локуса выделен аггрекан, который является необходимым компонентом для формирования костного лабиринта. Кроме того, в гене α1-цепи коллагена I типа (COL1A1) были обнаружены мутации в одной большой семье с несколькими случаями отосклероза. Иммунологическая гипотеза выдвигается на основании обнаружения в сыворотке крови у пациентов, с подтвержденным диагнозом, антител к коллагенам II и IX типов. Вирусная гипотеза связана с обнаружением экспрессии нуклеокапсида вируса кори в хондроцитах, остеоцитах и остеобластах. Так, обострение латентной вирусной инфекции может быть связано с особенностями строения костной капсулы лабиринта и обусловлено наличием мутаций или полиморфных аллелей в гене COL1A1, локусах OTSC1–3, а также иммунологическими нарушениями. Тем не менее, данные в отношении роли вирусной инфекции в генезе отосклероза и его ассоциации с HLA антигенами носят противоречивый характер. Ряд исследователей изучали у больных отосклерозом систему ферментов, участвующих в катаболизме. Найдено значительное увеличение уровня коллагеназы в культуре фибробластов кожи пациентов. Дальнейшее изучение *in vivo* транскрипции мРНК проколлагеназы, стромелизина (активатора коллагеназы) и тканевого ингибитора металлопротеаз (ТИМ) показало низкий уровень их продукции у

пациентов с отосклерозом. Предполагается, что в этом случае у больных повышена активность коллагеназы, что вызывает ответную реакцию в виде снижения выработки проколлагеназы, необходимой для нормального синтеза коллагена. Обращая внимание на нарушение экспрессии мРНК стромелизина, исследователи предполагают дальнейшее изучение его в качестве генетического маркера отосклероза. Основные же надежды ученых в выяснении патогенеза отосклероза связаны с продолжением поиска генов в локусах OTSC1–3 и изучением ассоциации заболевания с полиморфными аллелями гена COL1A1.

Синдромы врожденного анкилоза стремечка. Обычно фиксация стремечка прогрессирует и вторична по отношению к отосклерозу. Но оказалось, что существует отдельная группа аутосомно-доминантных состояний, при которых нарушение подвижности стремечка имеет врожденный характер и сопровождается различными изменениями костей скелета, такими как проксимальный симфалангизм и синдром множественных синостозов. Оба эти заболевания вызваны мутациями в гене NOG, кодирующем секреторный белок ноггин, необходимый для нормального развития костей и суставов. Ноггин связывает и инактивирует белки, отвечающие за морфогенез кости, которые являются сигнальными пептидами и принадлежат к суперсемейству трансформирующего фактора роста β. Ноггин также играет определенную роль в развитии фронтоназальных и верхнечелюстных структур.

Синдром проксимального симфалангизма характеризуется анкилозом стремечка, сращением проксимальных межфаланговых суставов, другими аномалиями скелета. *Синдром множественных синостозов* отличается дополнительным признаком — широким полуцилиндрическим носом. Мутации в гене NOG обнаружены также при обследовании семьи в случае, первоначально расцененном как несиндромальный отосклероз. При более внимательном осмотре выяснилось, что помимо врожденного анкилоза имеют место гиперметропия, полуцилиндрический нос, широкий большой палец руки и крупные пальцы ног, другие незначительные аномалии скелета, но при этом симфалангизм отсутствует. Кондуктивная тугоухость, выявленная в возрасте около 4 лет, длительное время оставалась стабильной.

Нарушения слуха и аномалии скелета неясной этиологии. В литературе имеются многочисленные описания редких случаев сочетания тугоухости и различных нарушений костной ткани.

Литература

1. *Benusiene E., Kucinskas V.* COL1A1 mutation analys in Lithuanian patients with osteogenesis imperfecta // Appl. — Genet. — 2003. — Vol. 44 — № 1. — P. 95–102.

2. *Brown D. J., Kim T. B, Petty E. M. et al.* Autosom dominant stapes ankylosis with broad thumbs and toe hyperopia, and skeletal anomalies is caused by heterozygo nonsense and frameshift mutations in *NOG,* the gene encodi noggin // Am. J. Hum. Genet. — 2002. — Vol. 71. P. 618–624.

3. *Iccarese M., Casu D., Ki Wong F.* Identification of new mutation in the alpha4 (IV) collagen gene in a family wi autosomal dominant Alport syndrome a hypercholesterolaemia // Nephrol Dial Transplant. — 2001. Vol. 16 — № 10. — P. 2008–2012.

4. *Dagher H., Yan Wang Y., Fassett R., Savige J.* Thi novel COL4A4 mutations resulting in stop codons and th clinical effects in autosomal recessive Alport syndrome // Hu Mutat. — 2002. — Vol. 20. — № 4. — P. 321–322.

5. *Donahue L. R., Chang B., Mohan S.* A misse mutation in the mouse Col2a1 gene causes spondyloepiphys dysplasia congenita, hearing loss, and retinoschisis // J Bo Miner Res. — 2003. — Vol. 18. — № 9. — P. 1612–1621.

6. *Ermisch B., Gross O., Netzer K. O.* Sporadic case X-chromosomal Alport syndrome in a consanguineous famil Pediatr Nephrol. — 2000. — Vol. 14, № 8–9. — P.758–61.

7. *Garretsen T. J. T. M.; Cremers C. W. R. J.* Clinical genetic aspects in autosomal dominant inherited osteogene imperfecta type I // Ann. N.Y. Acad. Sci. — 1991. Vol. 630. — P. 240–248.

8. *Gorlin R. J., Toriello H. V., Cohen M. M.* Heredit hearing loss and its syndromes. — Oxford, N.Y., 1995. 457 p.

9. *Gross O., Netzer K. O., Lambrecht R.* Novel COL4 splice defect and in-frame deletion in a large consanguine fan as a genetic link between benign familial haematuria autosomal Alport syndrome // Nephrol Dial Transplant. 2003. — Vol. 18. — № 6. — P. 1122–1127.

10. *Lemmink H. H., Schroder C. H., Monnens L. Smeets H. J.* The clinical spectrum of type IV colla mutations // Hum Mutat. — 1997. — Vol. 9. — № 6. P. 477–499.

11. *Liberfarb R. M., Levy H. P., Peter S. R.,Wilkin D Davis J., Balog J. Z., Griffith A. J., Szymko-Bennett Y. Johnston J. J., Francomano C. A.* The Stickler syndrc genotype/phenotype correlation in 10 families with Stic syndrome resulting from 7 mutations in the type II colla gene locus COL2A1 // Genet. Med. — 2003. — Vol. 5 P. 21–27.

12. *McGuirt W. T., Prasad S. D., Griffith A. J.* Mutatio COL11A2 cause non-syndromic hearing loss (DFNA13) // Genet. — 1999. — Vol. 23. — № 4. — P. 413–41

13. *Melkoniemi M., Brunner H. G., Manouvrier* Autosomal recessive disorder otospondylomegaepiphy dysplasia is associated with loss-of-function mutations in COL11A2 gene // Am. J. Hum. Genet. — 2000. — Vol. 6 № 2. — P. 368–377.

14. *Menger D. J., Tange R. A.* The aetiology of otoscle a review of the literature // Clin. Otolaryngol. — 200 № 28. — P. 112–120.

15. *Merchant S. N., Burgess B. J., Adams J. C.* Tem bone histopathology in alport syndrome Laryngoscope.–2004. — Vol. 114. — № 9. — P. 1609–161

16. *Niedermeyer H. P., Arnold W.* Etiopathogenesis of Otosclerosis // ORL. — 2002. — Vol. 64. — P. 114–119.

17. *Niedermeyer H. P., Arnold W.* Etiopathogenesis of otosclerosis // ORL J. Otorhinolaryngol Relat Spec. — 2002. — Vol. 64. — № 2. — P. 114–119.

18. *Petersen M. B.* Non-syndromic autosomal-dominant deafness // Clin. Genet. — 2002. — Vol. 62. — № 1. — P. 1–13.

19. *Prakash S., Chung K. W., Sinha S.* Autosomal dominant progressive nephropathy with deafness: linkage to a new locus on chromosome 11q24 // J. Am. Soc. Nephrol. — 2003. — Vol. 14. — № 7. — P. 1794–803.

20. *Robertson N. G., Khetarpal U., Gutierrez-Espeleta G. A., Bieber F. R. Morton C. C.* Isolation of novel and known genes from a human fetal cochlear cDNA library using subtractive hybridization and differential screening // Genomics. — 1994. — Vol. 23. — № 1. — P. 42–50.

21. *Rodriguez L., Rodriguez S., Hermida J.* Proposed association between the COL1A1 and COL1A2 genes and otosclerosis is not supported by a case-control study in Spain // Am. J. Med. Genet. A. — 2004. — Vol. 128. — № 1. — P. 19–22.

22. *Sayers R., Kalluri R., Rodgers K. D.* Role for transforming growth factor-beta1 in alport renal disease progression // Kidney Int. — 1999. — Vol. 56. — № 5. — P. 1662–1673.

23. *Shpargel K. B., Makishima T., Griffith A. J.* Col11a1 and Col11a2 mRNA expression in the developing mouse cochlea: implications for the correlation of hearing loss phenotype with mutant type XI collagen genotype // Acta Otolaryngol. — 2004. — Vol. 124. — № 3. — P. 242–248.

24. *Snead M. P., Yates J. R. W.* Clinical and molecular genetics of Stickler syndrome // J. Med. Genet. — 1999. — Vol. 36. — P. 353–359.

25. *Snead, M. P.; Yates, J. R. W.* Clinical and molecular genetics of Stickler syndrome // J. Med. Genet. — 1999. — Vol. 36. — P. 353–359.

26. *Suzuki N., Asamura K., Kikuchi Y. et al.* Type IX collagen knock-out mouse shows progressive hearing loss // Neurosci Res. — 2005. — Vol. 51. — № 3. — P. 293–298.

27. *Toren A., Amariglio N., Rozenfeld-Granot G.* Genetic linkage of autosomal-dominant Alport syndrome with leukocyte inclusions and macrothrombocytopenia (Fechtner syndrome) to chromosome 22q11–13 // Am. J. Hum. Genet. — 1999. — Vol. 65. — № 6. — P. 1711–1717.

28. *Van Steensel M. A., Buma P., de Waal Malefijt M. C.* Oto-spondylo-megaepiphyseal dysplasia (OSMED): clinical description of three patients homozygous for a missense mutation in the COL11A2 gene // Am. J. Med. Genet. — 1997. — Vol. 70. — № 3. — P. 315–323.

29. *Vikkula M., Mariman E. C., Lui V. C., Zhidkova N. I.* Autosomal dominant and recessive osteochondrodysplasias associated with the COL11A2 locus // Cell. — 1995. — Vol. 80. — № 3. — P. 431–437.

30. *Whyte M. P., Mills B. G., Reinus W. R.* Expansile skeletal hyperphosphatasia: a new familial metabolic bone disease // J. Bone Miner Res. — 2000. — Vol. 15. — № 12. — P. 2330–2344.

Глава 6

ОСОБЕННОСТИ ТЕЧЕНИЯ СОМАТИЧЕСКОЙ ПАТОЛОГИИ У БОЛЬНЫХ ДИСПЛАЗИЕЙ СОЕДИНИТЕЛЬНОЙ ТКАНИ

Мы неоднократно отмечали комплексность поражения при ДСТ, а именно — вовлечение в патологический процесс многих органов и систем. В настоящей главе будем говорить о значении ДСТ в развитии патологии внутренних органов, затрагивающих систему гемостаза, кожи и ее придатков, а также заболевания бронхолегочной, мочевыделительной, пищеварительной, репродуктивной и эндокринной систем. Как и в предыдущих главах, сначала остановимся на наследственных ДСТ, сопровождающихся перечисленной выше соматической патологией. Таких заболеваний, обусловленных мутациями в генах белков внеклеточного матрикса или регуляторов морфогенеза соединительной ткани, сравнительно немного. Обсуждению особенностей течения заболеваний различных органов и систем на фоне недифференцированной ДСТ посвящены заключения в каждом из разделов главы и статьи врачей-специалистов.

6.1. НАСЛЕДСТВЕННЫЕ ДИСПЛАЗИИ СОЕДИНИТЕЛЬНОЙ ТКАНИ С СОСУДИСТЫМИ АНОМАЛИЯМИ И ГЕМОРРАГИЧЕСКИМ СИНДРОМОМ

Выявление у больных ДСТ геморрагического синдрома является одним из важнейших критериев диагностики данной патологии. Чаще всего он обусловлен эндотелиальной дисфункцией, тромбоцитопатией либо сопутствующей дисплазией сосудов. В главе 7 части I мы уже отмечали, что сосудистые аномалии сравнительно нечасто сопровождают наследственные ДСТ. Исключен составляют синдромы Марфана и Элерса–Данл одним из диагностических критериев которых я ляется дисплазия сосудов, нередко приводящая гемморрагическим осложнениям. Особен выражен геморрагический синдром при IV артер альном типе синдрома Элерса–Данло, часто с провождающемся аневризмой аорты, разрыва артерий, перфорацией внутренних органов. Н помним, что этот тип синдрома Элерса–Дан обусловлен мутациями в гене коллагена III тип Неудивительно, что аллельными вариантами эт го синдрома являются редкие моногенные фор изолированной фибромышечной дисплазии аорт и аневризмы аорты.

Другие формы наследственных ДСТ, клинич скими критериями диагностики которых являют аномалии сосудов, представлены в таблице 6.1.

Одним из клинических проявлений синдром «вялой кожи» (cutis laxa) и ларинго-онихо-кож го синдрома, обусловленных дефектной работ микрофибриллярных белков внеклеточного ма рикса, является геморрагический синдром. Д моногенные формы аневризмы аорты обусловле мутациями в генах рецепторов трансформиру щих факторов роста β. Мутации в гене рецепто II костных морфогенетических белков приводят прогрессирующей легочной гипертензии, вызва ной множественной окклюзией мелких легочн артерий.

Дефекты эндотелиальных белков лежат в осн ве развития двух генетических форм наследстве ной геморрагической телеангиэктазии 1 и 2 тип

Таблица 6.1

Наследственные дисплазии соединительной ткани с сосудистыми аномалиями

Нозологические формы, основные органы-мишени *	Ген, первичный биохимический дефект	Биохимическое семейство
Синдром «вялой кожи», cutis laxa, врожденный, аутосомно-рецессивный (гем, кард, кож, лег, абд)	фибулин 5; FBLN5	микрофибриллярный белок, располагающийся вдоль поверхности эластических волокон
Синдром «вялой кожи», cutis laxa, врожденный, аутосомно-доминантный (гем, кард, кож, лег, абд)		
Ларинго-онихо-кожный синдром (гем, кож, зуб, н-в)	LAMA3, ламинин 5, альфа-субъединица 3	главный неколлагеновый компонент базальных мембран
Синдром аневризмы аорты Лоеса-Дитца (гем, ч-л, кард, невр, офт)	TGFBR1, TGFBR2, рецептор 1, 2 трансформирующего фактора роста бета	рецепторы Tgβ-подобных костных морфогенетических белков
Расслаивающаяся аневризма грудного отдела аорты, тип 2 (гем, кард)	TGFBR2, рецептор трансформирующего фактора роста бета 2	
Легочная гипертензия, первичная (гем, кард, лег)	BMPR2, рецептор II костных морфогенетических белков	
Телеангиэктазия наследственная геморрагическая, Ослера-Рендю-Вебера болезнь, тип 1 (гем, кард, офт, кож, лег, печ)	ENG, эндоглин	Tgβ-связывающий белок эндотелия
Телеангиэктазия наследственная геморрагическая, Ослера-Рендю-Вебера болезнь, тип 2 (гем, кард, офт, кож, лег, печ)	ACVRLK1, подобная рецептору активина киназа 1	активиновый рецептор эндотелия
Множественные венозные дефекты кожи и слизистой (гем, кож, невр)	TIE2, TEK, эндотелиальная рецепторная тирозинкиназа	адгезивный белок эндотелия
Кавернозные мальформации ЦНС, тип I (гем, невр)	KRIT1, эндотелиальный регулятор ГТФ-опосредованной сигнальной трансдукции	ангиогенный пептид сосудов головного мозга
Артериальный тромбоз (гем, кард)	MBL, лектин, маннозо-связывающий, растворимый 2	белки с коллагено-подобными доменами
Недостаточность адипонектина, легочный тромбоз (гем, кард)	ACDC, адипонектин	
Тромбоцитопеническая пурпура, синдром Шульмана-Упшау (гем, невр, поч)	ADAMTS13, дизинтегриновая металлопротеаза	металлопротеаза, участвующая в расщеплении фактора Вилебранда
Синдром лимфедема-дистихиаз (гем, ч-л, кард, офт); лимфедема наследственная, тип II, синдром Мейге (гем, абд); лимфедема и птоз (гем, офт); лимфедема и желтые ногти (гем, н-в)	FOXC2, транскрипционный фактор forkhead C2	транскрипционный фактор

* сокращенные обозначения основных органов-мишеней: ч-л — черепно-лицевые аномалии; гем — аномалии сосудов, кроветворной системы; кард — кардиологические заболевания; невр — неврологические нарушения; офт — патология органа зрения; кож — патология кожи; зуб — болезни зубов; н-в — дефекты развития ногтей и/или волос; поч — болезни почек; лег — болезни легких; абд — патология органов брюшной полости

Мы хотели бы проиллюстрировать роль эндотелиальных белков, участвующих в морфогенезе и репарации сосудов, в патогенезе сосудистой дисплазии на примере еще двух аутосомно-доминантных заболеваний: *множественных венозных дефектов кожи и слизистой* (MIM 600195) и *кавернозной мальформации ЦНС I типа* (MIM 116860). Первое заболевание характеризуется дисморфогенезом сосудов с множественными дефектами вен кожи и слизистой, кровотечениями в области кишечника и полости рта, ангиоматозным гигантизмом конечностей и высокой вероятностью возникновения медуллобластом. В основе заболевания лежат мутации в гене эндотелиальной рецепторной тирозинкиназы, содержащей экстра-клеточный домен с двумя иммуноглобулино-подобными петлями, связанными с тремя фибронектин-III-подобными повторами. Очевидно участие этого рецептора в дифференцировке и адгезии клеток эндотелиального ряда. Кавернозные ангиомы мозга, сопровождающиеся массированным нейрональным и эндотелиальным апоптозом, эпилептиформными приступами, мигренями, кровоизлияниями и инсультами, являются результатом мутаций в эндотелиальном регуляторе ГТФ-опосредованной сигнальной трансдукции.

Моногенные формы артериального и легочного тромбоза связаны с недостаточностью двух белков, содержащих коллагено-подобные домены, — лектина и адипонектина, соответственно. Дефект дизинтегриновой металлопротеазы, участвующей в расщеплении фактора Виллебранда, лежит в основе развития тромбоцитопенической пурпуры Шульмана-Упшау. Аномальная работа транскрипционного фактора forkheadC2 ассоциирована с четырьмя аллельными заболеваниями, ведущими клиническими проявлениями которых являются лимфедема, склередема и гипоплазия лимфатических узлов.

В заключение мы хотели бы более подробно остановиться на генетических основах семейных форм *аневризмы аорты.* Аневризмы и разрывы аорты обычно происходят вследствие дегенеративных изменений в стенках сосудов. При абдоминальной форме заболевания подобная дегенерация развивается в результате комбинированного воздействия комплекса неблагоприятных факторов, включая возраст, атеросклероз, гипертензию, инфекции, воспалительные и аутоиммунные процессы. В противоположность этому грудная аневризма аорты преимущественно ассоциирована с характерными гистологическими находками, известными как «некроз средней оболочки» или «некроз средней оболочки Эрдгеймера». В случае происходит дегенерация и фрагмен эластических волокон, потеря гладкомыш клеток и накопление базофильного основно щества. Именно эта форма аневризмы аор рактерна для болезней соединительной тка ких как синдромы Марфана и Элерса–Д Однако значительно чаще наблюдается изо ванный некроз средней оболочки без каки четко идентифицируемых синдромов.

Частота абдоминальной аневризмы аорты сит от возраста и пола и среди мужчин с 50 лет достигает 1,5%. Гораздо реже развив аневризмы периферических артерий — б ных, подколенных, изолированно подвзд (Lawrence et al., 1995). Наиболее редкой ф является *артериомегалия* — диффузная ан ма артериального русла (Hollier et al., В многочисленных работах описаны сем случаи аневризмы аорты, которые характери ся более ранним дебютом и высокой агрес стью течения. Частота заболевания среди венников больных на порядок выше, чем в популяции, и достигает 19% (Johansen, Ko 1986). Все это указывает на участие генети составляющих в этиологии заболевания. М упоминали об очень редкой моногенной изо ванной форме аневризмы аорты, обусловл специфическими мутациями в гене колл III типа. Не исключено, что мутации в ка других генах, обладающие низкой пенетр стью, также ассоциированы с моногенными антами заболевания. В настоящее время ка ваны 8 локусов, сцепленных с различными г ческими формами семейной аневризмы аор таблица 6.2. Однако до сих пор ни один из генов еще не идентифицирован.

Очевидно, что наиболее распространен являются мультифакториальные формы ан мы аорты. В связи с этим большое количест следований было направлено на поиск ген ских факторов риска, предрасполагающих к тию заболевания. Одной из первых была на ассоциация с аневризмой аорты 4G/5G-пол физма, локализованного в промоторной об гена ингибитора активатора плазминоге PAI1. Этот полиморфизм влияет на транскр гена PAI1, которая оказывается самой низ 5G/5G-гомозигот. Понижение уровня экспр гена PAI1 ведет к увеличению скорости кон плазминогена в плазмин и, в конечном слу повышению активности матриксных метал теиназ. Хотя достоверных различий по час

Таблица 6.2

Локализация генов, ответственных за семейные формы аневризмы аорты

Нозологические формы, OMIM	Локус, OMIM	Цитогенетическая локализация
Аневризма аорты, грудная, семейная; 132900	FAA1; 607086 AAT1	11q23.3–q24
	FAA2; 607087 AAT2	5q13–q14
	FAA3; 608967 AAT3	3p22
Аневризма аорты, абдоминальная; 100070	AAA1; 609781	19q13
	AAA2; 609782	4q31
Аневризма аорты, интракраниальная, Берри, 1; 105800	ANIB1; 105800	7q11.2
	ANIB2; 608542	19q13
	ANIB3; 609122	1p36.13-p34.3

аллелей в общей выборке больных и в контроле не было найдено, 5G-аллель превалировал среди пациентов с семейными формами заболевания, при этом процент 5G-гомозигот оказался вдвое выше по сравнению с контролем (Rossaak et al., 2000). В более ранних исследованиях было показано, что 4G-аллель оказывает протективную роль в отношении развития атеросклероза. Таким образом, полученные результаты позволяют предполагать, что семейные формы аневризмы аорты напрямую не связаны с атеросклерозом.

Противоречивые результаты получены в отношении связи аневризмы аорты с полиморфизмами в генах матриксных металлопротеиназ (Yoon et al., 1999; Steinmetz et al., 2003). Однако в более позднем исследовании найдены значимые ассоциации между абдоминальной аневризмой аорты и полиморфными вариантами генов тканевых ингибиторов матриксных металлопротеиназ — TIMP1 и TIMP3, а также матриксной металлопротеиназой 10 — MPP10 и эластина — ELN (Ogata et al., 2005).

6.2. НАСЛЕДСТВЕННЫЕ ДИСПЛАЗИИ СОЕДИНИТЕЛЬНОЙ ТКАНИ С ЭКТОДЕРМАЛЬНЫМИ НАРУШЕНИЯМИ

В этом параграфе мы будем обсуждать наследственные ДСТ с эктодермальными нарушениями, встречающимися, главным образом, в дерматологической практике, то есть заболевания с патологией кожи, ногтей и волос.

Гиперрастяжимость, гиперэластичность, ломкость, истончение кожи, симптом «папиросной бумаги», «келоидные рубцы», отсутствие «стрий беременности» характерны для всех генетических вариантов синдрома Элерса–Данло — таблица 1.9, глава 1. Но особенно эти дефекты выражены при VII типе заболевания, обусловленном дефектами процессинга проколлагена I, которые заключаются в потере его способности к отщеплению N-терминального пропептида. Напомним, что варианты заболевания VIIA и VIIB вызваны мутациями в 6 экзоне генов COL1A1 и COL1A2, соответственно, кодирующем сайт взаимодействия проколлагена I с N-протеиназой. Вариант VIIC обусловлен мутациями в гене дизинтегриновой металлопротеазы 2 — фермента, участвующего в отщеплении N-концевого пропептида от проколлагена I. При данном варианте заболевания гиперрастяжимость и ломкость кожи являются основными клиническими проявлениями заболевания. Повышенная хрупкость кожи характерна для несовершенного остеогенеза, сочетающегося с синдромом Элерса–Данло, обусловленного мутациями в гене коллагена I типа. Истончение, стрии, тенденция к гиперэластичности кожи наблюдаются также при некоторых аллельных вариантах синдрома Марфана I типа, таких как MASS-синдром или синдром Марфана в сочетании с синдромом Шпринтцен-Гольдберга. Эти заболевания связаны со специфическими дефектами в гене фибриллина 1 — корового компонента микрофибрилл эластических волокон.

Дистрофия, дисплазия, замедленный или аномальный рост ногтей, а также ломкость волос нередко сопутствуют многим вариантам синдрома Элерса–Данло. В первую очередь, это относится к классическим типам заболевания, связанным с аномалиями в коллагене V типа, а также к прогероидной форме, обусловленной мутациями в гене

галактозил-трансферазы I — одного из ферментов биосинтеза протеогликанов — таблица 1.9, глава 1.

Один из генетических вариантов Х-сцепленной эктодермальной дисплазии связан с дефектами в белке эктодисплазине А, содержащем коллагено-подобные домены. У больных ангидротической эктодермальной дисплазией наряду с лицевыми и зубными аномалиями наблюдаются редкие, сухие, ломкие волосы, гипотрихоз волосистой части головы и истонченная кожа с переорбитальной морщинистостью.

Особого внимания заслуживает синдром «вялой кожи» — cutis laxa, очень часто сочетающийся с другими признаками преждевременного старения. Это генетически гетерогенное заболевание, аутосомно-рецессивные варианты которого могут быть обусловлены мутациями в гене эластина — мажорного белка эластических волокон, либо фибулина 5 — микрофибриллярного белка, располагающегося вдоль поверхности эластических волокон. Некоторые мутации в гене фибулина 5 наследуются по аутосомно-доминантному типу. Таким образом, при различных наследственных вариантах cutis laxa дефектными оказываются микрофибриллярные эластические волокна. При неонатальном синдроме «вялой кожи», сочетающимся с марфаноидным фенотипом, в базальных мембранах капилляров и дермально-эпидермальных соединениях отсутствуют иммунологические формы ламинина 1 и фибронектина. Предполагается, что в этом случае мутантным является ген бета-субъединицы ламинина 1 — главного неколлагенового компонента базальных мембран.

В таблице 6.3 представлена краткая молекулярная характеристика наследственных ДСТ, ведущим клиническим проявлением которых является буллёзный эпидермолиз.

Мутации в гене мажорного фибриллярного коллагена VII типа ответственны за развитие дистрофических вариантов этой патологии. Причем разные мутации в гене COL7A1, которые могут наследоваться как по аутосомно-доминантному, так и по аутосомно-рецессивному типу, ассоциированы с девятью нозологически самостоятельными формами заболевания, составляющими единую аллельную серию. Данные нозологические формы дистрофического буллезного эпидермолиза существенно отличаются характером локализации субэпидермальных пузырей, возрастом начала и тяжестью течения заболевания — от доброкачественного, преходящего буллёзного эпидермолиза новорожденных до наиболее тяжелой формы Халлопеа-Сименса, нередко заканчивающейся гибелью ребенка в первые месяцы жизни. Для всех аллельных вариантов дистрофического буллёзного эпидермолиза характерна дистрофия ногтей или анонихия. Один из аллельных вариантов этих заболеваний, ассоциированных с мутациями в гене COL7A1, клинически проявляется изолированной врожденной дистрофией ногтей пальцев стоп.

Атрофические варианты буллёзного эпидермолиза ассоциированы с мутациями в гене коллагена XVII типа или в генах различных субъединиц ламинина 5 — одной из изоформ главного неколлагенового компонента базальных мембран. Они также сопровождаются дистрофией ногтей, которая в ряде случаев сочетается с тотальной алопецией. Мутации в гене COL17A1 приводят к доброкачественным генерализованным или локализованным вариантам заболевания. Инактивирующие мутации, прежде всего, в гене LAMB3, а также в генах LAMC2 и LAMA3, ассоциированы с летальной формой аутосомно-рецессивного линейного буллёзного эпидермолиза. В то же время у больных с благоприятным течением генерализованного атрофического буллёзного эпидермолиза обнаруживаются сочетания инактивирующих мутаций с миссенс-мутациями или небольшими С-концевыми перестройками в генах LAMB3, LAMC2 и LAMA3. Специфическая гомозиготная мутация в гене LAMA3 идентифицирована у больных ларинго-онихо-кожным синдромом. Клиническими проявлениями этого заболевания являются струпье видные высыпания на коже лица, кожные гранулемы, дистрофия ногтей, зубов, затрудненно дыхание и геморрагический синдром.

В практике врача-дерматолога могут встретиться наследственные варианты телеангиэктазий мультицентрический остеолиз — с узлами и артропатией, характеризующийся подкожными узел ковыми образованиями на ладонях и подошва синдромы Ваарденбурга, сопровождающиес нарушением пигментации кожи и волос, и некот рые варианты краниосиностозов с морщинисто стью кожи и черным акантозом (синдромы Бе ре-Стевенсона, Крузона). Молекулярно-генетич ские основы этих заболеваний неоднократ описаны в предыдущих главах. Одним из диагн стических признаков кампомелической карликов сти, обусловленной мутациями в гене транскри ционного фактора Sox9, участвующего в перио хондрогенеза в регуляции экспрессии ге COL2A1, являются множественные кожные пер тяжки укороченных верхних и нижних коне ностей.

Таблица 6.3

Наследственные дисплазии соединительной ткани с кожными проявлениями

Нозологические формы, основные органы-мишени *	Клинические проявления	Ген, первичный биохимический дефект
Буллёзный эпидермолиз, дистрофический, Халлопеа-Сименса (кож, н-в); Пасини-типа (кож); претибиальный (кож, н-в); тип Коккейна–Турена (кож, н-в); Барт-типа (п-г-р, кож, н-в); зудящая форма (кож, н-в); с расщеплением рогового слоя кожи (кож, н-в); преходящий буллёзный эпидермолиз новорожденных (кож); врожденная дистрофия ногтей пальцев стоп, изолированная (н-в)	субэпидермальные водянистые, беловато-папуллезные или геморрагические пузыри, зудящий гиперкератоз, гипертрофические рубцы, дистрофия и отторжение ногтей	COL7A1, коллаген VII типа
Буллёзный эпидермолиз, генерализованный, атрофический, доброкачественный (кож, зуб, н-в, гем); линейный, локализованный вариант (кож, зуб, н-в)	врожденные субэпидермальные, генерализованные пузыри, атрофические рубцы, тотальная алопеция, дистрофия ногтей	COL17A1, коллаген XVII типа
Буллёзный эпидермолиз, линейный, летальный, типа Херлитца (кож); генерализованный, атрофический, доброкачественный (кож, зуб, н-в, пол)		LAMA3, LAMB3 и LAMC2, ламинин 5, альфа- и бета-субъединицы 3 и гамма-субъединица 2
Ларинго-онихо-кожный синдром (гем, кож, зуб, н-в)	затрудненное дыхание, осиплость голоса, дистрофия ногтей, струпьевидные высыпания на коже, геморрагический синдром	LAMA3, ламинин 5, альфа-субъединица 3

* сокращенные обозначения основных органов-мишеней: п-г-р — деформация позвоночника, грудины, ребер; гем — геморрагический синдром, аномалии сосудов, кроветворной системы; кож — патология кожи; зуб — патология зубов; н-в — дефекты развития ногтей и/или волос; пол — расстройства половой сферы.

Кроме упомянутых выше наследственных ДСТ патология ногтей обнаруживается при синдроме множественного синостоза 1 типа, обусловленном мутациями в гене ноггина, а также при аллельных вариантах гиподентии, ассоциированных с мутациями в гене транскрипционного фактора Msx1. При синдроме лимфедемы, сочетающейся с желтыми ногтями, мутантным оказывается ген транскрипционного фактора forkheadC2. Аномалии ногтей сопровождают один из наследственных вариантов пороков развития кистей и стоп — синдром Гуттмахера, обусловленный мутациями в гене транскрипционного фактора HoxA13.

Кожа у пациентов с *недифференцированной ДСТ* обычно тонкая, нежная, бархатистая. У больных с *элерсоподобным фенотипом* нередко наблюдается тенденция к гиперрастяжимости кожи, которая, как правило, не превышает 2–3 см на тыле кисти и над областью ключиц и, практически, отсутствует на лбу и кончике носа, характерны «натоптыши» в области наружных лодыжек. У рожавших женщин, как правило, отсутствуют стрии беременности. Практический опыт свидетельствует о достаточно благоприятном течении склеродермии на фоне недифференцированной ДСТ с элерсоподобным фенотипом. Неоднократно мы наблюдали медленное прогрессирование заболевания и даже «размягчение» участков склеродермии. Над остистыми отростками нижнегрудных позвонков, особенно у лиц с *марфаноидным фенотипом* недифференцированной ДСТ, нередко выявляется гиперпигментация кожи. Для обоих клинических вариантов заболевания достаточно типичны геморрагические проявления в виде экхимозов, симптом «папиросной бумаги», признаки варикозного расширения вен нижних конечностях, келоидные рубцы после травм, оперативных вмешательств, вакцинаций, перенесенных инфекционных заболеваний и истончение подкожно-жирового слоя.

6.3. НАСЛЕДСТВЕННЫЕ ДИСПЛАЗИИ СОЕДИНИТЕЛЬНОЙ ТКАНИ С ПАТОЛОГИЕЙ БРОНХОЛЕГОЧНОЙ СИСТЕМЫ

В таблице 6.4 представлена краткая характеристика патологии бронхолегочной системы при наследственных ДСТ.

Таблица 6

Наследственные дисплазии соединительной ткани с преимущественной патологией бронхолегочной системы

Нозологические формы, основные органы-мишени *	Патология легких	Ген, первичный биохимический дефект
Несовершенный остеогенез, тип IIA (кон, п-г-р, ч-л, лег)	синдром дыхательных расстройств, приводящий к перинатальной гибели	COL1A1, COL1A2, коллаген I типа
Несовершенный остеогенез, аутосомно-рецессивный, тип IIB (кон, п-г-р, ч-л, лег); тип VII (кон, п-г-р, ч-л, лег)		CRTAP, хрящ-ассоциированный белок, образующий комплекс с пролил-3-гидроксилазой 1
Платиспондилическая скелетная дисплазия (ск-т, кон, п-г-р, к-с, ч-л, мыш, цнс, лег)	дыхательная недостаточность, приводящая к ранней гибели новорожденного	COL2A1, коллаген II типа
Миопатия Бетлема, доброкачественная, врожденная с контрактурами (сус, мыш, лег)	прогрессирующая дыхательная недостаточность, обусловленная параличом диафрагмы	COL6A1, COL6A2, COL6A3, коллаген VI типа
Ателостеогенез, тип II (ск-т, п-г, к-с, лег)	дисплазия бронхолегочной системы, нарушение экскурсии легких, вследствие уменьшения размеров грудной клетки, респираторные инфекции	SLC26A2, транспортер серы
Кампомелическая дисплазия (ск-т, кон, п-г, ч-л, кож, н-в, лег, пол)	респираторный дистресс-синдром	SOX9, транскрипционный фактор Sox
Надклапанный стеноз аорты, изолированный, форма Эйзенберга (гем, лег); синдром Вильямса-Бурена (ч-л, гем, кард, цнс, зуб, лег)	стеноз легочной артерии, легочная гипертензия	ELN; эластин
Синдром «вялой кожи», cutis laxa, врожденный, аутосомно-рецессивный (гем, кард, кож, лег, абд)	экспираторная одышка, бронхообструктивный синдром	фибулин 5; FBLN5
Синдром «вялой кожи», cutis laxa, врожденный, аутосомно-доминантный (гем, кард, кож, лег, абд)		
Синдром «вялой кожи», cutis laxa, неонатальный, с марфаноидным фенотипом (ск-т, к-с, сус, кард, кож, лег, абд)	эмфизема легких	LAMB1, ламинин 1, бета-субъединица
Альвеолярный протеиноз, врожденный (лег)	периодическое заполнение альвеол шифф-положительным белково-подобным материалом, дистресс-синдром, острая дыхательная недостаточность	SFTPB, сурфактант-ассоциированный белок B
Альвеолит, десквамативный, интерстициальный (лег)	десквамативный мезенхимальный интерстициальный альвеолит и альвеолярный протеиноз	SFTPC, сурфактант-ассоциированный белок C
Фиброз легких, идиопатический (лег)	семейный идиопатический легочный фиброз	
Респираторный дистресс-синдром, неонатальный, летальная форма (лег)	респираторный дисстрес-синдром, недостаточность легочного сурфактанта	A3ABCA3, АТФ-связывающий кассетный транспортер
Синдром Кутеля (к-с, лор, лег)	множественный периферический легочный стеноз	MGLAP, матриксный витамин К-зависимый GLA-белок
Первичная легочная гипертензия (гем, кард, лег)	множественная окклюзия мелких легочных артерий, ведущая к легочной гипертензии и недостаточности правого желудочка	BMPR2, рецептор II костных морфогенетических белков

Нозологические формы, основные органы-мишени *	Патология легких	Ген, первичный биохимический дефект
Телеангиэктазия наследственная геморрагическая, Ослера-Рендю-Вебера болезнь, тип 1 (гем, кард, офт, кож, лег, печ)	артериовенозные фистулы в легких	ENG, эндоглин
Телеангиэктазия наследственная геморрагическая, Ослера-Рендю-Вебера болезнь, тип 2 (гем, кард, офт, кож, лег, печ)		ACVRLK1, подобная рецептору активина киназа 1

* сокращенные обозначения основных органов-мишеней: ск-т — генерализованное поражение скелета; п-г-р — деформация позвоночника, грудины, ребер; к-с — деформация кистей/стоп; сус — аномалии суставов; ч-л — черепно-лицевые аномалии; гем — геморрагический синдром, аномалии сосудов, кроветворной системы; кард — кардиологические заболевания; мыш — патология мышц; цнс — неврологические нарушения; офт — патология органа зрения; лор — патология органа слуха; кож — кожные болезни; зуб — болезни зубов; н-в — дефекты развития ногтей и/или волос; лег — болезни легких; пол — расстройства половой сферы; абд — патология желудочно-кишечного тракта; печ — болезни печени.

Гибель больных при некоторых тяжелых формах наследственных коллагенопатий происходит в результате дыхательной недостаточности. Синдром дыхательных расстройств, приводящий к перинатальной гибели ребенка, характерен для самой тяжелой аутосомно-доминантной формы несовершенного остеогенеза IIA типа, аутосомно-рецессивных форм IIB и VII, а также летальной карликовости — платиспондилической скелетной дисплазии. Прогрессирующая дыхательная недостаточность, обусловленная параличом диафрагмы, развивается при врожденной доброкачественной миопатии Бетлема с контрактурами.

Неонатальная гибель больных вследствие присоединения острой респираторно-вирусной инфекции, сопутствующей дисплазии бронхолегочной системы, и нарушения экскурсии легких из-за уменьшения размеров грудной клетки характерна для больных ателостеогенезом II типа. Эта форма неонатальной костной дисплазии обусловлена мутациями в гене фермента сульфатирования гликозаминогликанов. Многие больные кампомелической дисплазией, обусловленной доминантными мутациями в гене транскрипционного фактора Sox9, умирают в неонатальном возрасте от респираторного дистресс-синдрома.

Стеноз легочной артерии и сопутствующая ему легочная гипертензия характерны для двух аллельных синдромов Эйзенберга и Вильямса-Бурена, главным клиническим проявлением которых является надклапанный стеноз аорты. В этом случае дефектным является мажорный белок эластических волокон — эластин. Все генетические варианты синдрома «вялой кожи» (cutis laxa), независимо от того ассоциированы они с мутациями в генах эластина, фибулина 5 или бета-субъединицы ламинина 1, сопровождаются экспираторной одышкой, бронхообструктивным синдромом и в некоторых случаях эмфиземой легких.

Наследственная недостаточность сурфактант-ассоциированных белков, обусловленная мутациями в генах SFTPB, SFTPC или транспортера сурфактант-ассоциированных белков, кодируемого геном A3ABCA3, приводит к развитию тяжелейшей бронхолегочной патологии, проявляющейся уже в раннем неонатальном периоде и часто заканчивающейся летальным исходом в течение первого года жизни ребенка. К числу таких заболеваний относятся врожденный альвеолярный протеиноз, интерстициальный десквамативный альвеолит и неонатальный респираторный дистресс-синдром соответственно.

Одним из клинических проявлений синдрома Кутеля, наряду с нейросенсорной тугоухостью, брахидактилией, избыточной кальцификацией хрящей, является множественный периферический легочный стеноз. Напомним, что это заболевание обусловлено мутациями в гене витамин-К-зависимого GLA-белка, уровень которого в костной ткани регулируется витамином Д.

К наследственной бронхолегочной патологии могут приводить нарушения в работе Tgfβ-регулируемой сигнальной системы, происходящие в сосудах легких. Так, первичная легочная гипертензия, обусловленная множественной окклюзией мелких легочных артерий и сопровождающаяся развитием недостаточности правого желудочка, связана с мутациями в гене рецептора 2 Tgfβ-подобных костных морфогенетических белков. Артериовенозные фистулы в легких характерны для больных наследственной геморрагической телеангиэктазией 1 и 2 типов, обусловленной мутациями в генах Tgfβ-связывающего белка и активинового рецептора эндотелия, соответственно.

Таблица 6.5

Бронхолегочные заболевания, ассоциированные с полиморфными аллелями генов матриксных металлопротеиназ, сурфактант-ассоциированных белков и трансформирующего фактора роста бета-1

Нозологические формы	Ген, первичный биохимический дефект	Биохимическое семейство
Хроническая обструктивная болезнь легких	MMP1, коллагеназа	матриксные металлопротеиназы
	MMP12, металлоэластаза макрофагов	
Эмфизема легких у курильщиков, фиброз легких	MMP9, коллагеназа IV-B, желатиназа B	
	MMP7, матрилизин	
	SFTPA1, сурфактант-ассоциированный белок A1	белки с коллагено-подобными доменами
	SFTPC, сурфактант-ассоциированный белок C	
	SFTPB, сурфактант-ассоциированный белок B	
Респираторный дистресс-синдром недоношенных детей	SFTPA1, SFTPC, сурфактант-ассоциированные белки A1 и C	
Фиброз легких	TGFB1, трансформирующий фактор роста β, 1	трансформирующий фактор роста β — Tgfβ1
Отек легких		

Для многих широкораспространенных мультифакториальных болезней легких найдены ассоциации с полиморфными аллелями трех групп обсуждаемых ранее генов — матриксных металлопротеиназ, сурфактант-ассоциированных белков и трансформирующего фактора роста β, 1 типа. Эти заболевания суммированы в таблице 6.5.

Функциональные полиморфизмы в трех генах матриксных металлопротеиназ — MMP1, MMP9 и MMP12 — имеют отношение к повреждению легких у курильщиков. Гены MMP1 и MMP9 кодируют соответственно интерстициальную фибробластную коллагеназу I, имеющую наибольшее сродство к коллагену III типа, и нейтрофильную коллагеназу IV-B или желатиназу B, избирательно разрушающую базальный коллаген IV типа. Полиморфные мутации, локализованные в промоторных областях этих генов, повышают активность соответствующих ферментов. Ген MMP12 кодирует металлоэластазу макрофагов, специфическим субстратом для которой служит эластин. В ряде исследований показана ассоциация полиморфной инсерции в промоторной области гена MMP1 со скоростью снижения легочной функции у курильщиков, страдающих хронической обструктивной болезнью легких (Joos et al., 2002). Эта связь становится особенно значимой в присутствии полиморфной мутации в гене MMP12. Частота хронической обструктивной болезни легких среди взрослого населения достигает 2% и составляет 25% в структуре хронического бронхита. При этом заболевании развивается прогрессирующая бронхиальная обструкция, измеряемая количественно по снижению жизненной емкости легких и объема форсированного выдоха за первую секунду (тест Тиффно). Прямой ассоциации между хронической обструктивной болезнью легких и присутствием полиморфной мутации в промоторной области гена MMP9 не найдено, хотя показано, что ее носительство достоверно увеличивает риск развития эмфиземы легких у курильщиков (Minematsu et al., 2001). Однако при сочетании функционального полиморфизма в гене MMP9 с другим широкораспространенным нулевым полиморфизмом в одном из генов детоксикации ксенобиотиков — GSTM1 (глютатион-S-трансферазы M1) — риск развития хронической обструктивной болезни легких у курильщиков резко возрастает (Янчина, 2004).

Матриксную металлопротеиназу 7 типа — матрилизин — рассматривают в качестве медиатора легочного фиброза и потенциальной терапевтической мишени при этом заболевании. У трансгенных мышей с недостаточностью матрилизина не развивается фиброз легких в ответ на внутритрахеальное введение блеомицина (Li et al., 2002). Кроме того, в патологических тканях больных фиброзом легких значительно увеличены уровень экспрессии гена MMP7 и содержание иммунореактивного

активных форм матрилизина. В ряде популяций найдены ассоциации легочного фиброза и респираторного дистресс-синдрома у недоношенных детей с функциональными полиморфизмами в генах сурфактант-ассоциированных белков (Ramet et al., 2000; Thomas et al., 2002). Однако эти результаты носят противоречивый характер (Haataja et al., 2000).

Повышенный уровень экспрессии гена TGFB1, кодирующего трансформирующий фактор роста β1, также ассоциирован с развитием фибротических процессов в разных тканях, включая легкие (Border, Noble, 1994). Об этом свидетельствуют результаты, полученные на трансгенных мышах с тканеспецифической гиперэкспрессией гена Tgfb1 (Clouthier et al., 1997). У мутантных животных развивался фиброз, причем только в тех тканях, в которых наблюдалась повышенная активность трансформирующего фактора роста β1. Кроме того, в ряде исследований найдена прямая ассоциация между наличием полиморфных мутаций в гене TGFB1, повышающих активность соответствующего белкового продукта, и риском развития фиброза легких.

Литературные данные и собственные наблюдения свидетельствуют о том, что *недифференцированная ДСТ* приводит к существенным морфологическим и функциональным изменениям органов дыхания. Это проявляется нарушением строения бронхиального дерева, слабостью и разрушением эластического каркаса легких, деструкцией межальвеолярных перегородок, снижением дренажной функции бронхов и нарушением мукоцилиарного клиренса. Характерна активация процессов свободнорадикального окисления, что приводит к дестабилизации клеточных мембран. Соединительнотканная дисплазия сопровождается снижением иммунологической реактивности, проявляющейся недостаточностью системы альвеолярных макрофагов всех популяций, уменьшением выработки секреторного IgA, интерлейкина-1 и др.

Все указанное выше приводит к тому, что бронхолегочная патология на фоне соединительнотканной дисплазии отличается особой тяжестью течения, практической необратимостью обструктивных изменений в легких и даже развитием клинических проявлений бронхоспазма на фоне несостоятельности баугиниевой заслонки. Характерны раннее начало, склонность к хронизации и прогредиентности течения патологического процесса, торпидность к стандартным методам терапии и нередкое отсутствие эффекта от хирургической коррекции хронических бронхолегочных заболеваний. Практические наблюдения свидетельствуют о рецидивирующем течении спонтанного пневмоторакса, склонности к фиброзным поражениям и врожденным порокам развития легких, в основе которых лежат дефекты соединительнотканных структур. Убеждены, что наличие у больного фенотипических проявлений недифференцированной ДСТ следует учитывать для правильной трактовки особенностей течения бронхолегочной патологии, а также при проведении адекватного лечения и диспансерного наблюдения.

6.4. НАСЛЕДСТВЕННЫЕ ДИСПЛАЗИИ СОЕДИНИТЕЛЬНОЙ ТКАНИ С ПАТОЛОГИЕЙ МОЧЕВЫДЕЛИТЕЛЬНОЙ СИСТЕМЫ

Аномалии мочевыделительной системы относительно редко сопровождают наследственные ДСТ. Наиболее известной нефропатией, обусловленной мутациями в генах различных α-субъединиц базального коллагена IV типа, является синдром Альпорта или наследственный нефрит с глухотой — таблица 6.6.

Это генетически гетерогенное заболевание клинически проявляется двумя ведущими симптомами — мочевым синдромом и тугоухостью. У больных развиваются гематурия и протеинурия, а в более позднем возрасте — прогрессирующий гломерулонефрит, приводящий к хронической почечной недостаточности. У некоторых больных наблюдаются аномалии развития мочевыделительной системы. Х-сцепленные формы синдрома Альпорта обусловлены мутациями в гене COL4A5, тогда как более редкие аутосомно-рецессивные варианты ассоциированы с мутациями в генах COL4A3 или COL4A4. Некоторые мутации в гене COL4A5 проявляются в форме доброкачественной гематурии. Нефропатия сопутствует и диффузному лейомиоматозу пищевода и гениталий, развивающемуся в результате одновременной инактивации генов COL4A5 и COL4A6.

Нефротическая протеинурия является одним из клинических проявлений C1q-недостаточности, обусловленной мутациями в гене альфа субкомпонента C1q комплемента, содержащего коллагеноподобные домены. Аномалии развития почек наблюдаются у больных синдромом Фразера с мутациями в гене одного из Ca^{2+}-связывающих протеогликанов. Дефекты ламинина S лежат в основе развития перинатального летального синдрома микрокорнеа, сочетающейся с врожденным

нефрозом Пирсона. Снижение функционального состояния почек характерно для больных тромбоцитопенической пурпурой, обусловленной мутациями в гене дизинтегриновой металлопротеазы 13, участвующей в расщеплении фактора Виллебранда. Изолированная почечная фосфатурия наблюдается в структуре двух аллельных заболеваний — гипофосфатемического рахита и опухолевидного кальциноза с гипофосфатемией. При каждом из этих заболеваний мутантным оказывается ген фибробластного фактора роста 23, участвующего в регуляции метаболизма фосфата и витамина Д. В заключение, по-видимому, следует упомянуть, что найдена ассоциация активирующих полиморфных мутаций в гене трансформирующего фактора роста β первого типа с диабетической нефропатией.

По литературным данным, у 13% пациентов с *недифференцированной ДСТ* выявляются аномалии развития почек в виде изменения структуры, количества и местоположения. Наиболее часто встречаются нефроптоз, атония чашечно-лоханочной системы, удвоение почки и/или мочевыводящих путей. Так, по данным Г. И. Нечаевой и др. (2005), полное удвоение полостной системы выявлено в 13% наблюдений, неполное — в 33%; нефроптоз — в 22%, агенезия и подковообразная почка — в 2%. В 26% случаев авторы отмечают сочетанный характер патологии мочевыделительной системы. ДСТ является основой иммунных нарушений, присоединения инфекции, в том числе мочевых путей. Наиболее часто выявляемой ассоциированной патологией при недифференцированной ДСТ являются: дисметаболическая нефропатия (чаще оксалатно-кальциевая кристаллурия), хронический пиелонефрит, хронический цистит и хронический гломерулонефрит.

6.5. НАСЛЕДСТВЕННЫЕ ДИСПЛАЗИИ СОЕДИНИТЕЛЬНОЙ ТКАНИ С АБДОМИНАЛЬНЫМИ ДЕФЕКТАМИ И ПАТОЛОГИЕЙ ПИЩЕВАРИТЕЛЬНОЙ СИСТЕМЫ

В таблице 6.7 представлена характеристика абдоминальных и желудочно-кишечных дефектов, наблюдающихся при наследственных ДСТ.

Мутации в генах коллагенов I, II и V типов, ассоциированные с несовершенным остеогенезом, спондилоэпифизарной дисплазией и классическими вариантами синдрома Элерса–Данло, часто приводят к развитию абдоминальных грыж. Пупочные и паховые грыжи характерны для больных врожденным синдромом «вялой кожи» (cutis laxa), независимо от того, вызвано это заболевание мутациями в гене эластина или фибулина 5. Абдоминальные грыжи и гепатоспленомегалия сопровождают наиболее тяжелую форму мукополисахаридоза I, обусловленного мутациями в гене одного из ферментов катаболизма гликозаминогликанов — альфа-L-идуронидазы. Гепатоспленомегалия и грыжи характерны и для других форм мукополисахаридозов, в частности, для синдромов Хантера и Слая. Неонатальные пупочные и паховые грыжи в сочетании с гипоспадией у мужчин являются характерной чертой синдрома Риджера 1 типа или иридогониодисгенеза с соматическими аномалиями, вызванного мутациями в гене транскрипционного фактора Pitx2. Аномалии пуповины наблюдаются при синдроме морщинистой кожи Беаре-Стевенсона, в основе которого лежат мутации в генах рецепторов 2 и 3 фибробластных факторов роста.

Самыми грозными осложнениями артериального синдрома Элерса–Данло IV типа, обусловленного мутациями в гене коллагена III, являются перфорации внутренних органов и желудочно-кишечные дивертикулы. Атрезия двенадцатиперстной кишки, пищевода и множественные кишечные аномалии являются диагностическими критериями тяжелой формы врожденной контрактурной арахнодактилии или синдрома Билса, что служит одним из диагностических критериев данной патологии, позволяющим отличать ее от аллельных вариантов синдрома Марфана.

Делеции генов COL4A5 и COL4A6, кодирующих α5- и α6-субъединицы базального коллагена IV, приводят к клинике диффузного лейомиоматоза пищевода и гениталий, сочетающегося с нефропатией. При этом множественные опухоли пищевода часто прорастают в брюшную полость, а 20% случаев — малигнизируются. Множественные гамартоматозные полипы желудочно-кишечного тракта являются главным клиническим проявлением синдрома ювенильного полипоза, развивающегося вследствие мутаций в гене рецептора IA костных морфогенетических белков. При наследственной геморрагической телеангиэктазии 1 и 2 типов или болезни Ослера-Рендю-Вебера телеангиэктазии развиваются в желудочно-кишечном тракте и мочевом пузыре. Часто это приводит к ангиодисплазии внутренних органов и иногда — циррозу печени. Мы уже неоднократно упоминали, что в основе развития этих заболеваний лежа

Таблица 6.6

Наследственные дисплазии соединительной ткани с поражением мочевыделительной системы

Нозологическая форма, основные органы-мишени *	Характер поражения мочевыделительной системы	Ген, первичный биохимический дефект
Синдром Альпорта, аутосомно-рецессивный (офт, лор, поч); гематурия доброкачественная, семейная (поч)	гематурия, протеинурия, хроническая почечная недостаточность, удвоение, незавершенный поворот почек, сужение мочеточников	COL4A3, COL4A4, коллаген IV типа
Синдром Альпорта, Х-сцепленный (офт, лор, поч)		COL4A5, коллаген IV типа
Лейомиоматоз пищевода и гениталий, диффузный, с нефропатией (офт, лор, поч, пол, абд)		COL4A5 и COL4A6, коллаген IV типа
C1q-недостаточность (имм, поч)	нефротическая протеинурия	C1QA, субкомпонент C1q комплемента, альфа
Фразера синдром (к-с, ч-л, офт, лор, поч, пол)	аномалии развития почек	FREM2, Fras1-родственный протеогликан
Синдром микрокорнеа-врожденный нефроз Пирсона, перинатальная летальная форма (цнс, офт, поч)	врожденный нефротический синдром	LAMB2, ламинин S, бета-субъединица 2
Тромбоцитопеническая пурпура, синдром Шульмана-Упшау (гем, цнс, поч)	функциональные нарушения почек	ADAMTS13, дизинтегриновая металлопротеаза
Гипофосфатемический рахит (ск-т, зуб, поч); кальциноз, опухолевидный с гипофосфатемией (ск-т, поч)	изолированная почечная фосфатурия	FGF23, фибробластный фактор роста 23

* сокращенные обозначения основных органов-мишеней: ск-т — генерализованное поражение скелета; к-с — деформация кистей-стоп; ч-л — черепно-лицевые аномалии; гем — аномалии сосудов, кроветворной системы; цнс — неврологические нарушения; офт — патология органа зрения; лор — патология органа слуха; зуб — болезни зубов; поч — болезни почек; пол — расстройства половой сферы; абд — желудочно-кишечные и другие заболевания живота; имм — иммунологические нарушения.

мутации в генах Tgfβ-связывающего белка эндотелия и активинового рецептора, соответственно.

Тяжелая водянка живота, сопровождающаяся увеличением его размеров, характерна для ахондрогенеза IB типа. Это заболевание обусловлено наследственной недостаточностью сульфатирования гликозаминогликанов. Отек живота, появляющийся уже в пубертатном периоде, является одним из клинических проявлений наследственной лимфедемы II типа, связанной с мутациями в гене транскрипционного фактора forkheadC2.

В заключение следует упомянуть, что полиморфные мутации в гене трансформирующего фактора роста βI, повышающие его активность, ассоциированы с предрасположенностью к фиброзу печени и алиментарному ожирению.

У больных *недифференцированной ДСТ* обнаружена высокая частота заболеваний желудочно-кишечного тракта. Наиболее часто встречаются дискинезия желчевыводящих путей на фоне функциональных и анатомических нарушений желчного пузыря (перегибы, S-образная форма, мембраны); гастроптоз; гепатоптоз; мегаколон, долихосигма; дивертикулы пищевода, кишечника; грыжи пищеводного отверстия диафрагмы; хронический гастродуоденит в сочетании с рефлюксной болезнью, хеликобактерной инфекцией; хронический эзофагит, бульбит, язвенная болезнь, сопровождающаяся рубцовой деформацией привратника, пилородуоденального отдела, луковицы двенадцатиперстной кишки и бульбодуоденального отдела; синдром первичной недостаточности баугиниевой заслонки; синдром раздражения толстой кишки; дисбиоз кишечника.

6.6. ДИСПЛАЗИЯ СОЕДИНИТЕЛЬНОЙ ТКАНИ И НАРУШЕНИЕ РЕПРОДУКТИВНОЙ ФУНКЦИИ

Для многих наследственных ДСТ, обусловленных генетическими дефектами белков внеклеточного матрикса, характерной чертой является бесплодие, не говоря уже о тяжелых нозологических

формах, при которых больные просто не доживают до периода полового созревания. Однако при наследственных коллагенопатиях или заболеваниях, обусловленных мутациями в генах других белков внеклеточного матрикса, пороки развития гениталий, практически, не встречаются. Выраженные половые аномалии характерны только для некоторых наследственных ДСТ, обусловленных мутациями в генах морфогенетических белков, участвующих в контроле развития половой системы. Эти заболевания суммированы в таблице 6.8.

Ранее мы уже отмечали (Часть I, глава 6), что в настоящее время практически не описаны наследственные заболевания, ассоциированные с мутациями в генах костных морфогенетических белков. Исключение составляет ген BMP15, кодирующий фактор роста и дифференцировки Gdf9B и участвующий в регуляции фолликулогенеза. Мутации в этом гене идентифицированы у больных дизгенезом и гипергонадотропной недостаточностью яичников. Гипогонадотропный гипогонадизм в сочетании с аносомией и крипторхизмом являются ведущими клиническими проявлениями синдрома Кальмана 2 типа, вызванного мутациями в гене рецептора 1 фибробластных факторов роста. Аномалии гениталий присутствуют в структуре аутосомно-рецессивной акромезомелической хондродисплазии, обусловленной мутациями в гене рецептора 1B костных морфогенетических белков, а также в структуре синдрома Беаре-Стевенсона, ассоциированного с мутациями в генах рецепторов 2 и 3 фибробластных факторов роста.

Аномалии развития мужской половой сферы наблюдаются у больных первичной билатеральной анофтальмией. В основе этого заболевания лежат мутации в гене транскрипционного фактора Sox2, обильно представленного в нервной и половой системах. Мутации в другом гене транскрипционного фактора — Sox9 — ответственны за развитие кампомелической дисплазии. При этом заболевании у больных мужчин наблюдаются варьирующие по экспрессивности дефекты развития вторичных половых признаков, а у трети из них — полная реверсия пола вплоть до женского фенотипа. Подобное сочетание хондродисплазии с аномалиями мужской половой сферы неудивительно, если учесть, что, с одной стороны, Sox9 принимает непосредственное участие в регуляции экспрессии хрящевого коллагена II типа, а с другой — является прямой мишенью продукта гена половой дифференцировки по мужскому типу — SRY. В регуляции развития конечностей и вторичных половых признаков опосредованно принимает участие транскрипционный фактор HoxA13. Мутации в гене HOXA13, нарушающие ДНК-связывающую способность этого транскрипционного фактора, идентифицированы у больных синдромом аномалии кистей, стоп и гениталий. При этом заболевании у больных женщин выявляются удвоение генитального трактата, включая продольную вагинальную перегородку, и двурогая матка с двойной шейкой. У больных мужчин наблюдаются укорочение полового члена, «шалевидная мошонка», а в ряде случаев — гипоспадия.

В заключение отметим ассоциацию трех минорных полиморфных аллелей гена MMP8 с преждевременным разрывом оболочек плода в процессе родоразрешения. Напомним, что ген MMP8 активно экспрессируется в хорион-подобных трофобластных клетках, и при наличии 3 минорных аллелей его активность в этих клетках увеличивается в 3 раза, что и приводит к повышенной хрупкости плодных оболочек.

Клиническими проявлениями *недифференцированной ДСТ* в области половой сферы чаще всего являются задержка формирования вторичных половых признаков, первичная аменорея, ювенильные маточные кровотечения, опущение/выпадение матки, влагалища. Пролапс гениталий у больных соединительнотканной дисплазией имеет ряд специфических черт: раннюю манифестацию, быстрое (в течение 1–3 лет после родов) формирование, тяжесть проявления, частое развитие ассоциированной патологии органов малого таза и тазового дна, что проявляется дислокацией пузырно-уретрального комплекса, нестабильностью детрузора и уретры, опущением, релаксацией мышц тазового дна и диссенергией тазовой диафрагмы. Указанные изменения, скорее всего, имеют нейромышечный генез и являются типичным проявлением соединительнотканной дисплазии. Роды у пациенток с недифференцированной ДСТ нередко сопровождаются ранним отхождением околоплодных вод, слабостью родовой деятельности, носят быстрый или стремительный характер, что способствует травматизации новорожденных. Типичны гипотонические кровотечения в третьем и раннем послеродовом периоде, преждевременные роды, внутриутробная гипотрофия плода, дисплазия тазобедренных суставов, сложности с перевязкой пупочного канатика и др.

Следует заметить, что у пациенток с *наследственными коллагенопатиями* все указанные выше изменения носят аналогичный характер, но выражены значительно ярче. Так, достоверно

Таблица 6.7

Наследственные дисплазии соединительной ткани с абдоминальными дефектами и патологией пищеварительной системы

Нозологические формы, основные органы-мишени *	Абдоминальная патология	Ген, первичный биохимический дефект
Несовершенный остеогенез, тип I, III, IV (кон, п-г, сус, кард, офт, лор, абд)	абдоминальные грыжи	COL1A1, COL1A2, коллаген I типа
Спондилоэпифизарная дисплазия (ск-т, кон, п-г, ч-л, цнс, офт, лор, абд)	паховые грыжи	COL2A1, коллаген II типа
Синдром Элерса–Данло, тип I, II (п-г, к-с, сус, сос, кард, мыш, офт, кож, зуб, н-в, абд)	паховые и пупочные грыжи	COL5A1, COL5A2, коллаген V типа
Синдром Элерса–Данло, тип IV, артериальный (п-г, сус, сос, кард, кож, абд)	перфорации внутренних органов, желудочно-кишечные дивертикулы	COL3A1, коллаген III типа
Лейомиоматоз пищевода и гениталий, диффузный, с нефропатией (офт, лор, поч, пол, абд)	множественные гамартоматозные полипы пищевода, прорастающие в брюшную полость	COL4A5 и COL4A6, коллаген IV типа
Ахондрогенез IB (ск-т, кон, ч-л, абд)	водянка живота	SLC26A2, транспортер серы
Мукополисахаридоз I, Гурлера синдром; Шейе синдром, Гурлера-Шейе синдром (ск-т, сус, ч-л, цнс, офт, абд, печ)	грыжи, гепатоспленомегалия	IDUA, альфа-L-идуронидаза
Мукополисахаридоз II, синдром Хантера (ск-т, ч-л, кард, цнс, печ)	гепатоспленомегалия, грыжи	IDS, идуронат-2-сульфатаза
Мукополисахаридоз VII, синдром Слая (ск-т, печ)		GUSB, бета-глюкуронидаза
Контрактурная арахнодактилия, врожденная, синдром Билса (п-г, к-с, сус, ч-л, абд)	атрезия двенадцатиперстной кишки, пищевода, аномалии кишечника	FBN2, фибриллин 2
Синдром «вялой кожи», cutis laxa, врожденный, аутосомно-рецессивный (сос, кард, кож, лег, абд)	пупочные и паховые грыжи	ELN; эластин
Синдром «вялой кожи», cutis laxa, врожденный, аутосомно-доминантный (сос, кард, кож, лег, абд)		фибулин 5; FBLN5
Беаре-Стевенсона синдром (к-с, ч-л, цнс, кож, пол, абд)	аномалии пуповины	FGFR2, FGFR3, рецепторы 2, 3 фибробластных факторов роста
Синдром ювенильного полипоза (абд)	множественные гамартоматозные полипы желудочно-кишечного тракта	BMPR1A, рецептор IA костных морфогенетических белков
Телеангиэктазия наследственная геморрагическая, Ослера-Рендю-Вебера болезнь, тип 1 (сос, кард, офт, кож, лег, абд, печ)	телеангиэктазии желудочно-кишечного тракта, мочевого пузыря, ангиодисплазии внутренних органов, цирроз печени	ENG, эндоглин
Телеангиэктазия наследственная геморрагическая, Ослера-Рендю-Вебера болезнь, тип 2 (сос, кард, офт, кож, лег, абд, печ)		ACVRLK1, подобная рецептору активина киназа 1
Синдром Ригера, тип 1, Аксенфельда-Риджера (ч-л, офт, зуб, абд)	неонатальные пупочные, паховые грыжи, у взрослых — гипоспадия	PITX2, транскрипционный фактор 2
Лимфедема наследственная, тип II, синдром Меинге (сос, абд)	отек живота, появляющийся в пубертатном периоде	FOXC2, транскрипционный фактор forkheadC2

* сокращенные обозначения основных органов-мишеней: ск-т — генерализованное поражение скелета; п-г-р — деформация позвоночника, грудины, ребер; к-с — деформация кистей-стоп; сус — аномалии суставов; ч-л — черепно-лицевые аномалии; гем — аномалии сосудов, кроветворной системы; кард — кардиологические заболевания; мыш — патология мышц; цнс — неврологические нарушения; офт — патология органа зрения; лор — патология органа слуха; кож — аномалии кожи; зуб — аномалии зубов; н-в — дефекты развития ногтей и/или волос; поч — болезни почек; лег — болезни легких; пол — расстройства половой сферы; абд — желудочно-кишечные и другие заболевания живота; печ — болезни печени.

Таблица

Наследственные дисплазии соединительной ткани с аномалиями половых органов

Нозологические формы, основные органы-мишени *	Аномалии половых органов	Ген, первичный биохимический дефект
Дизгенез яичников 2 типа, Х-сцепленный (пол)	дизгенезия яичников, гипергонадотропная недостаточность	BMP15, костный морфогенетический белок 1
Акромезомелическая хондродисплазия с аномалиями гениталий (ск-т, к-с, пол)	аномалии гениталий	BMPR1B, рецептор IB костных морфогенетических белков
Синдром Кальмана, тип 2 (пол)	гипогонадотропный гипогонадизм в сочетании с аносомией и крипторхизмом	FGFR1, рецептор 1 фибробластных факторов роста
Синдром Беаре-Стевенсона (к-с, ч-л, цнс, кож, пол, абд)	аномалии гениталий	FGFR2, FGFR3, рецептор 2, 3 фибробластных факторов роста
Анофтальмия, первичная, билатеральная (ч-л, мыш, цнс, офт, лор, пол)	аномалии гениталий у мужчин	SOX2, транскрипционный фактор Sox2
Кампомелическая дисплазия (ск-т, кон, п-г-р, ч-л, кож, н-в, лег, пол)	дефекты развития вторичных половых признаков у мужчин вплоть до обратной реверсии пола	SOX9, транскрипционный фактор Sox9
Синдром аномалии кистей, стоп и гениталий, HFG-синдром (кон, к-с, пол)	у женщин — удвоение генитального тракта, у мужчин — укорочение полового члена, «шалевидная мошонка», гипоспадия	HOXA13, транскрипционный фактор HoxA13

* сокращенные обозначения основных органов-мишеней: ск-т — генерализованное поражение скелета; кон — деформация дл ных трубчатых костей; п-г-р — деформация позвоночника, грудины, ребер; к-с — деформация кистей-стоп; ч-л — черепно-лице аномалии; мыш — патология мышц; цнс — неврологические нарушения; офт — патология органа зрения; лор — патология орг слуха; кож — кожные болезни; н-в — дефекты развития ногтей и/или волос; лег — болезни легких; пол — расстройства половой ф ры; абд — желудочно-кишечные и другие заболевания живота.

чаще встречается тяжелой степени выраженности пролапс гениталий. При этом составляющей частью грыжевого мешка нередко являются петли кишечника, мочевой пузырь, передняя стенка прямой кишки. В некоторых случаях в послеродовом периоде наблюдаются симфизит, маточные кровотечения, длительное несокращение и даже выворот матки и прямой кишки.

Значительно хуже известно влияние соединительнотканной дисплазии на состояние репродуктивной функции мужчин. Эта проблема находится только в самом начале своего осмысления. Имеются лишь единичные указания на задержку формирования вторичных половых признаков у юношей, ассоциацию данной патологии с паховыми и пахово-мошоночными грыжами, вялой мошонкой, варикоцеле, евнухоидизмом, крипторхизмом. Известно, что структура пахового канала определяется уровнем дифференцировки тканей мезенхимального происхождения, что играет важную роль в патогенезе крипторхизма. Установлено, что после орхиопексии яички фиксированы в мошонке рубцово-измененными тканями, при этом иногда отмечается полная ретракция яичка в паховый канал, возникновение рецидивов крипторхиз причиной которых, несомненно, является не стоятельность соединительной ткани. Это п тверждают результаты гистохимического анал материала тканей пахового канала у больн крипторхизмом на фоне типичных клинико-ин рументальных и лабораторных проявлений нед ференцированной ДСТ. Так, выявляют клеточн дисбаланс между фибробластами и фиброцита что отражает нарушение степени дифференци ки соединительной ткани; отмечают гамма-ме хромазию тучных клеток, свидетельствующу накоплении гликозаминогликанов, приводящи нарушению метаболизма межклеточного вещес соединительной ткани. Наблюдают деструкци лизис коллагеновых и утолщение, огрубение, ; режение эластических волокон, признаки субэн телиального отека, кровоизлияний и полнокро сосудов.

6.7. НАСЛЕДСТВЕННЫЕ ДИСПЛАЗИИ СОЕДИНИТЕЛЬНОЙ ТКАНИ С ЭНДОКРИННОЙ ПАТОЛОГИЕЙ

Наиболее часто больные с ДСТ попадают в поле зрения эндокринолога с целью уточнения генеза чрезмерно высокого, либо, наоборот, низкого роста; задержки физического либо полового развития; остеопороза, гиперостоза или остеолизиса. Нанизм, задержки физического развития являются ведущими клиническими проявлениями, практически, всех наследственных скелетных дисплазий (глава 1, часть II) и мукополисахаридозов (глава 5, часть I).

Долихостеномелия — один из диагностически значимых проявлений синдрома Марфана. Проблемы остеопороза и причины развития наследственного гиперостоза и остеолизиса подробно обсуждались в главе 1 части II. Молекулярная этиология наследственной задержки полового развития очень многообразна. В редких случаях она может быть обусловлена генетическими нарушениями белков внеклеточного матрикса или регуляторов морфогенеза соединительной ткани — что мы и обсуждали в предыдущем параграфе.

Статья К. И. Пшеничной — доктора медицинских наук, профессора, профессора кафедры педиатрии с курсами перинатологии и эндокринологии ФПК и ПП СПбГПМА — посвящена изменениям системы гемостаза у больных с недифференцированной ДСТ.

В работе доктора медицинских наук, зав. кафедрой педиатрии факультета последипломного образования Луганского Государственного медицинского института З. В. Нестеренко представлен взгляд врача-пульмонолога на роль соединительнотканной дисплазии в клиническом течении наиболее распространенных бронхолегочных заболеваний.

Работа канд. мед. наук, доцента кафедры педиатрии Н. Е. Луповой и доктора мед. наук, профессора каф. педиатрии СПбМАПО, зав. гастроэнтерологическим отделением Городского диагностического центра для детей В. Ф. Приворотского посвящена особенностям течения заболеваний пищеварительной системы у больных ДСТ.

В данной монографии мы практически не касались генетических дефектов эндокринной регуляции, которые нередко сопутствуют соединительнотканной дисплазии. В статье канд. мед. наук, доцента курса «Введение в эндокринно-обменную патологию» кафедры патологии медицинского факультета СПбГУ Ю. И. Строева и канд. мед. наук, доцента, зав. кафедрой патологии медицинского факультета того же университета Л. П. Чурилова представлен оригинальный взгляд авторов на роль эндокринной регуляции в генезе соединительнотканной дисплазии и развитие полигландулярной недостаточности у больных с марфаноидным фенотипом. Полагаем, что данные работы, безусловно, вызовут должный интерес у врачей-клиницистов разного профиля.

6.8. ДИСПЛАЗИЯ СОЕДИНИТЕЛЬНОЙ ТКАНИ И СИСТЕМА ГЕМОСТАЗА

Пшеничная К. И.

Наличие тесной взаимосвязи между компонентами соединительной ткани и, прежде всего, ее основным белком — коллагеном — и состоянием системы гемостаза неоспоримо доказано накопленным в практической медицине опытом клинических наблюдений и результатами многочисленных научных исследований. Проявления повышенной кровоточивости описаны у пациентов с верифицированными наследственными заболеваниями соединительной ткани (синдром Элерса–Данло, несовершенный остеогенез, синдром Марфана), с диспластическим сколиозом, врожденной косолапостью, врожденными аномалиями сердечно-сосудистой системы, деформациями грудной клетки (Беляева и др., 2000; Кадурина, 2000; Суворова, 2000; Шитикова, 2000; Хабижанов и др., 2000; Bross et al., 1995). Особого внимания заслуживают описания сочетания синдрома Виллебранда с различными видами сосудистых дисплазий. В литературе имеются сообщения о сочетании ангиодисплазий сосудов языка, желудка, двенадцатиперстной кишки и всех остальных отделов кишечника, периферических сосудов конечностей с количественными и/или качественными дефектами фактора Виллебранда (Розанова 1996; Wautier et al., 1976; Ramsay et al., 1978; Resborough, Swain, 1978; Von Roemeling et al., 1980; Wood, Losowsky, 1982; Duray et al., 1984; Chey et al., 1992). Описаны характерные морфофункциональные изменения этого фактора при ангиопатиях, развивающихся при сепсисе, тромботической тромбоцитопенической пурпуре, гемолитико-уремическом синдроме, при хронических

сосудистых нарушениях, имеющих место при сахарном диабете, повреждениях периферических сосудов, ишемии (Клеменов, 2004; Лысенко с соавт., 2001; Калашникова с соавт., 1993; Warkentin et al., 1992). Duray с соавт. (1984) предложили рассматривать болезнь Виллебранда как составляющую часть «мезенхимального синдрома». В то же время, при исследовании системы гемостаза (Баркаган с соавт., 1993, 2001), наряду с различными видами врожденных гемостазиопатий, нередко обнаруживались признаки дисплазии соединительной ткани (ДСТ). Частота подобного сочетания по данным литературы колеблется в широких пределах и составляет от 20,2 до 76–78,9% (Андреева, 2005; Суворова, 2000). По собственным наблюдениям этот показатель составил 30,1%, хотя в свете современных представлений о диагностике ДСТ он может стать несколько выше. Высокая частота встречаемости и сочетания соединительнотканной дисплазии с гемостазиологическими дисфункциями легли в основу сформулированной З. С. Баркаганом (1985, 1988) концепции о гематомезенхимальных дисплазиях (Баркаган, 1998). Эта концепция получила дальнейшее развитие в работах А. В. Суворовой, В. Г. Стурова, Н. Н. Андреевой (Стуров с соавт., 2005). В частности, было показано, что в основе патогенеза одного из самых распространенных видов гемостазиопатий — врожденных тромбоцитопатий, протекающих на фоне геморрагических мезенхимальных дисплазий, лежит не только нарушение адгезии тромбоцитов к коллагену, но и их мембранный дефект, что подтверждается соответствующими лабораторными исследованиями. Описаны многочисленные случаи сочетания ДСТ с некоторыми формами нарушений системы свертывания крови, такими как дисфибриногенемии, гемофилии, количественные и качественные изменения других коагуляционных факторов (Стуров с соавт., 2005; Шиляев, 2003; Розанова, 1996).

Для того, чтобы адекватно оценить и правильно диагностировать гемостазиологические нарушения у детей с ДСТ, необходимо вспомнить основные положения, касающиеся системы гемостаза в норме и методов ее диагностики (Грин, 2001; Зубаиров, 2000).

Система гемостаза представляет собой совокупность всех механизмов, обеспечивающих в организме циркуляцию крови в замкнутом сосудистом русле, предупреждение кровоточивости в физиологических условиях и остановку кровотечения при повреждениях. Эти механизмы принят подразделять на клеточные, сосудистые и пла менные. Такое разделение в определенной ме условно, поскольку как в физиологическом с стоянии, так и при повреждениях все механизм функционируют взаимосвязанно и взаимообусло ленно. Тем не менее, оно достаточно удобно п рассмотрении отдельных гемостатических ре ций, так как позволяет систематизированно и ленаправленно подходить к вопросам диагности и лечения нарушений в системе гемостаза. механизмы или звенья принято подразделять клеточные, которые, чаще, называют тромбо тарными, сосудистые и плазменные или коагу ционные — собственно свертывание крови.

В физиологических условиях, вне состоя повреждения или избыточной стимуляции ком нентов системы гемостаза, все три механизма бывают в состоянии оптимальной активности выполнения своих функций. Поскольку при н чии соединительнотканных дисплазий пацие проявляют склонность к повышенной кровот вости, рассмотрим в отдельности функционир ние каждого из звеньев гемостаза при повре ниях.

Тромбоцитарное звено гемостаза обеспечи так называемые первичные механизмы остан кровотечения. В настоящее время известно не только тромбоциты, а также другие форме элементы крови (эритроциты, моноциты) уча ют в гемостатических реакциях, но главными стниками являются тромбоциты (Kroll, 1994) наличии участка нарушения нормальной це ности сосудистой стенки тромбоциты, прих соприкосновение с поврежденной тканью, а руются и взаимодействуют с субэндотелиал структурами, среди которых основная роль надлежит АДФ и коллагену. В результате купности реакций из тромбоцитов форми *первичный*, тромбоцитарный тромб, прикр щий возникший при повреждении дефект. В виях продолжающегося кровотока на образ *раннего* тромба требуется несколько мину следствии, спустя от двух до несколько этот *предварительный* тромб разрушается он не будет подкреплен другими механизм мостаза. Таким образом, тромбоцитарное гемостаза обеспечивает первичную, раннюю варительную остановку кровотечения. Гем ческие реакции тромбоцитов осуществляю посредственно на поверхности поврежден

сосудистой стенки, одновременно с наступающим спазмом, индукторами которого, в том числе, служат медиаторы, содержащиеся в гранулах тромбоцитов (Kehrel, 1995). Спазм сосудов, как и образование тромбоцитарного тромба, осуществляется быстро, ограничивает приток крови к области повреждения и, тем самым, способствует образованию первичного тромба, но продолжается ограниченное время: до двух часов. Тесное синергетическое взаимодействие сосудистой стенки и тромбоцитов обусловило объединение их в общее понятие: сосудисто-тромбоцитарное или первичное звено гемостаза. В сосудах с высокой скоростью сдвига (сосуды микроциркуляции) первичное звено гемостаза обеспечивает и окончательную остановку кровотечения, в то время как в более крупных сосудах (среднего калибра), с меньшей скоростью сдвига, этих механизмов недостаточно. В этом случае первичное звено гемостаза обеспечит уменьшение объема кровопотери и временную остановку кровотечения, которая может поддерживаться до нескольких часов. За это время происходит развитие реакций третьего, плазменного звена гемостаза — свертывание крови, итогом которого является образование сгустка фибрина. Таким образом, формируется тромб, имеющий характеристики *вторичного, позднего* и *окончательного*. Его дальнейшая судьба определена процессами, приводящими к формированию соединительнотканного рубца. Некоторая часть образовавшегося фибрина лизируется, благодаря активации системы фибринолиза, что является необходимым для реканализации организующегося сгустка и восстановления нарушенного кровотока.

Как следует из представленной упрощенной схемы гемостатического процесса, участие соединительной ткани необходимо в каждом звене гемостаза. В первую очередь, это касается главного структурного компонента сосудистой стенки — коллагена, непосредственно участвующего в активации тромбоцитов и, таким образом, индуцирующего процесс первичного гемостаза. Коллаген, как компонент поверхности, необходим также для развертывания реакций гемокоагуляции и организации вторичного тромба.

Остановимся подробнее на механизмах формирования первичного тромба. Процесс активации тромбоцитарного звена гемостаза при повреждениях сосудистой стенки, сопровождающих любую травму, начинается с контакта тромбоцитов с субэндотелием (Мазур, 2001; Дейл, Формен, 1998). Основными реакциями в этом процессе являются адгезия тромбоцитов к коллагену и начало проведения сигнала с мембраны тромбоцитов для их агрегации и высвобождения содержимого тромбоцитарных гранул. Сигнал активации может возникать от контакта различных рецепторов тромбоцитарной мембраны с соответствующими агонистами: АДФ, катехоламинами, коллагеном, тромбином, тромбоксаном А2 (Тх А2). Однако главная роль в качестве пускового механизма первого звена гемостаза принадлежит контакту тромбоцитов с АДФ и коллагеном субэндотелия. Разные типы коллагена обладают различной активностью в отношении тромбоцитов. Реактивные коллагены I–III типов вызывают адгезию тромбоцитов и их последующую активацию в сосудах с высокой скоростью сдвига (Sixma, 1987; Houdijk et al., 1985). Менее реактивные коллагены IV–VIII типов вызывают адгезию тромбоцитов только в сосудах с низкой скоростью сдвига. Практически противоположное действие на тромбоциты оказывает коллаген V типа. Он образуется в клетках эндотелия, поступает в основную мембрану и на поверхность эндотелиальной клетки, не реагирует с интактными тромбоцитами и обеспечивает низкую тромбогенную активность сосудистой стенки в физиологических условиях. Для проявления тромбоцитарной активности имеет значение не только тип коллагена, но и степень его полимеризации. Адгезию тромбоцитов вызывают как мономерный (неполимеризованный), так и фибриллярный полимеризованный коллаген. В то же время для последующей агрегации и секреции содержимого тромбоцитарных гранул (реакций высвобождения) необходим нативный фибриллярный коллаген (Zijenah, Barnes, 1990).

Взаимодействие тромбоцитов с коллагеном субэндотелия происходит через соответствующие рецепторы, локализованные на тромбоцитарной мембране, причем это взаимодействие зависит от скорости сдвига (скорости кровотока) в сосудах различного калибра. В сосудах микроциркуляции с высокой скоростью сдвига адгезия тромбоцитов к коллагену происходит через рецепторные гликопротеины Ib-V-IX (GP Ib-V-IX). Роль посредника в данной реакции выполняет фактор Виллебранда (vWF), присутствующий в плазме крови, в субэндотелии, в гранулах хранения эндотелиальных клеток и тромбоцитах. В реакциях адгезии тромбоцитов наибольшую роль играет vWF, находящийся в сосудистой стенке. Его содержание там

достаточно велико, что и делает возможной адгезию тромбоцитов при любой скорости кровотока, практически независимо от количества vWF в плазме. При минимальном повреждении сосудистой стенки, а также при увеличении межэндотелиальных промежутков, наблюдающемся при расширении сосудов, происходит взаимодействие vWF с тромбоцитарным рецептором GPIb-V-IX. Понимание этих процессов имеет непосредственное значение в клинической практике для предупреждения кровоточивости в зонах «застойного» кровообращения и, наоборот, в возникновении тромбозов при варикозном расширении сосудов.

При низкой скорости сдвига и повреждениях в сосудах среднего и крупного диаметра возможно непосредственное соединение тромбоцитов с коллагеном субэндотелиального матрикса через тромбоцитарные рецепторы GP Ia-IIa и GP-Ic-IIa. Главным адгезивным белком в процессе образования тромбоцитарного тромба в сосудах с низкой скоростью сдвига является фибронектин (FN). Этот белок служит посредником при присоединении тромбоцитов через тромбоцитарный рецептор GP-Ic-IIa к коллагену и эластическим волокнам экстрацеллюлярного матрикса сосудистой стенки. Он действует на фибриллярный коллаген, обеспечивая дозозависимую стимуляцию адгезии тромбоцитов без активации их последующих гемостатических реакций. Фибронектин участвует также в репаративных процессах, в формировании рубца на основе фибринового сгустка в месте повреждения, что будет рассмотрено далее при обсуждении реакций гемокоагуляции.

Различают первичные механизмы адгезии и вторичные. В основе первичной адгезии лежит прямое соединение рецепторов тромбоцитарной мембраны (GP-Ia-IIa, GP-VI, GP-IV) с субэндотелиальным коллагеном в соответствующих точках взаимодействия. Вторичные механизмы адгезии протекают с участием связывающих белков — посредников: фактора Виллебранда, фибронектина, витронектина (VN), тромбоспондина (TSP), ламинина, рецепторов тромбоцитарной мембраны (GP-Ib-V-IX и GP-IIb-IIIa) и некоторых других белков. В процессе адгезии форма тромбоцитов изменяется, появляются многочисленные отростки мембраны, раскрываются новые рецепторы. Это приводит к существенному возрастанию площади соприкосновения тромбоцитов с суэндотелиальным субстратом, увеличению числа доступных рецепторов GPIIb-IIIa для осуществления следующей фазы — агрегации тромбоцитов. Одновременно, в результате проведения с мембраны тромбоцита сигналов активации, наступает серия реакций высвобождения из тромбоцитарных гранул веществ, усиливающих адгезию тромбоцитов к субэндотелию, таких как тромбоцитарный TSP, VN, vWF, FN, фибриноген. Адгезия становится необратимой, а тромбоциты вступают в следующую стадию превращений.

Агрегация тромбоцитов представляет собой процесс межтромбоцитарных соединений рецепторами GPIIb-IIIa через посредника, которым является фибриноген, как плазменный, так и тромбоцитарный, в присутствии ионов кальция. Другим посредником в процессе межтромбоцитарных взаимодействий через упомянутый рецептор может служить vWF. Кроме этих, основных участников процесса агрегации, необходим еще целый ряд веществ и условий. Агрегация тромбоцитов возможна, прежде всего, при условии движения тромбоцитов и столкновения их друг с другом, что имеет место в циркуляции in vivo. Образующийся в эндотелии фактор активации тромбоцитов (PAF), а также АДФ субэндотелия, ТхА2, усиливают экспрессию новых рецепторов агрегации, способствуют увеличению содержания внутриклеточного кальция, что обусловливает индуцирующее агрегацию действие. Одновременно с этим в эндотелии путем секреции или разрушения клеток образуются вещества, ингибирующие адгезию и агрегацию тромбоцитов: простациклин (PGI2), оксид азота (NO), экто-АДФ-аза. Существует две фазы течения процесса агрегации: первичная и вторичная. Первичная агрегация происходит в результате действия на мембрану тромбоцитов различных веществ, образующихся в зоне повреждения: АДФ, ТхА2, адреналина. А. С. Шитиков (2000) описывает первичную агрегацию как четыре последовательных процесса: первичная активация тромбоцитов под действием перечисленных агонистов, следующее за этим изменение формы тромбоцитов с выпячиванием отростков, увеличивающее вероятность столкновения и взаимодействия тромбоцитов, индуцирование доступности рецепторов GPIIb-IIIa и обратимая связь тромбоцитов друг с другом через молекулы фибриногена. В результате образуется временный конгломерат тромбоцитов, имеющий два варианта последующего развития: дезагрегацию с восстановлением формы и активности участвовавших в нем тромбоцитов или дальнейшее укрепление межтромбоцитарных

ных связей с комплексом превращений, которые приведут к формированию тромбоцитарного тромба — вторичной агрегации. Для осуществления вторичной агрегации стимулов от большинства агонистов (АДФ, адреналин, серотонин, вазопрессин, PAF) оказывается недостаточно, их эффект должен быть усилен действием веществ, содержащихся в гранулах тромбоцитов. Под действием сильных агонистов, которыми являются коллаген и тромбин в высоких концентрациях, а также ионофор А23187, вторичная агрегация может быть достигнута сразу, минуя фазу первичной агрегации. В основе вторичной (необратимой) агрегации лежат три основные реакции: (1) мобилизация новых рецепторов для связывания фибриногена с образованием дополнительных межтромбоцитарных связей и вовлечением новых тромбоцитов; (2) стабилизация фибриногеновых соединений, обеспечивающая их прочность и (3) уплотнение агрегата в целом, приводящее к образованию первичного тромба (Шитикова, 2000). Таким образом, для осуществления вторичной агрегации тромбоцитов, а также для ретракции тромбоцитарного тромба необходимым условием является секреция содержимого тромбоцитарных гранул. Для этого необходимо осуществление комплекса последовательных внутриклеточных биохимических реакций, опосредующих проведение сигнала активации с рецептора мембраны тромбоцита до места его реализации в цитоплазме. Известно несколько биохимических каналов проведения сигнала активации реакций высвобождения: фосфоинозитольный, осуществляющий передачу сигнала от сильных агонистов, простагландин-тромбоксановый (путь арахидоновой кислоты), возникающий при действии слабых агонистов, и путь фосфорилирования тирозиновых киназ, обеспечивающий наиболее длительный процесс активации реакций высвобождения. Все три пути представляют собой единую, четко координированную систему, внутри которой имеются множественные взаимосвязи на всех этапах передачи сигнала. Основными результатами активации этой системы служат повышение уровня свободного цитоплазматического кальция, вследствие его мобилизации из плотной тубулярной системы тромбоцитов, и образование протеинкиназы С — вещества с высокой активностью и разнообразным спектром действия в каждом из трех биохимических путей передачи сигнала. Оба этих фактора обеспечивают активацию сократительной системы тромбоцита с реорганизацией его цитоскелета, образование актомиозинового комплекса и, вследствие этого, процессы секреции и ретракции. Образовавшаяся тромбоцитарная пробка — первичный тромб — плотно фиксируется к поврежденной поверхности, обеспечивая остановку кровотечения.

Лабораторные методы оценки тромбоцитарного звена гемостаза включают в себя определение общего числа тромбоцитов (PLT) и их морфометрические характеристики: средний объем тромбоцитов (MPV-mean platelet volume), тромбокрит (PCT-platelet crit), степень анизоцитоза тромбоцитов PDW (platelet distribution), а также визуальную оценку тромбоцитов в окрашенном мазке крови в структуре клинического анализа крови. Для предварительной, скрининговой оценки первичного звена гемостаза рекомендуется определение длительности (времени) кровотечения, которое может дать общую информацию о способности сосудисто-тромбоцитарных механизмов останавливать кровотечение из мелких сосудов (Королева с соавт., 2000. Длительность кровотечения может определяться по методикам Айви, Борхгревинка-Ваалера, А. С. Шитиковой, но чаще всего в педиатрической практике находит применение метод Дьюка (Баркаган, Момот, 2001).

Для оценки функциональной активности тромбоцитов исследуются адгезивные свойства, агрегация спонтанная и индуцированная различными агрегирующими агентами, ретракция кровяного сгустка. Индуцированная агрегация может быть оценена макро- или микроскопически. Наиболее информативными являются методы оценки адгезивно-агрегационных свойств тромбоцитов с помощью специальных приборов — агрегометров, где адгезивность тромбоцитов оценивается показателем ристомициновой агрегации (Петрищев, Папаян, 1999; Carcao et al., 1998). При отсутствии агрегометра З. С. Баркаган и А. П. Момот (2001) предлагают использовать скрининговые, простые методики определения агрегационной активности тромбоцитов в гемолизат-агрегационном тесте (ГАТ) или экспресс-методе визуальной оценки агрегации по А. С. Шитиковой. Оценить процессы секреции содержимого тромбоцитарных гранул можно по определению Р-селектина. Существует также метод оценки внутрисосудистой активации тромбоцитов — ВАТ (Шитикова, 1991). Поскольку функциональная активность тромбоцитов обеспечивается и рядом внетромбоцитарных факторов, их определение является неотъемлемым условием

Таблиц

Особенности адгезии тромбоцитов к основным видам матриксов стенки сосудов (*Шитикова А. С., 2000*)

Вид матрикса	Тип коллагена, другие неколлагеновые фибриллы и основные адгезивные белки матрикса	Индуцируемые тромбоцитарные реакции			Условия, необходимые для развития адгезии при движе крови		
		Адгезия		агрегация	глубина повреждения стенки сосуда	Скорость сдвига крови	дополнительно обходимые ад зивные белки п мы и тромбоц
		обратимая	необратимая (распластывание)				
Эндотелиально-клеточный матрикс	I, III, IV, V *), VII, VIII; MV **), vWFмт ***), FNмт ****)	+	+	–	Повреждение эндотелиальных клеток	Высокая Низкая	FNпл ****
Фибробластный	I, III, IV, VI; MF, FNмт	++	++	+	Повреждение до уровня tunica media и adventitia	Высокая (800–1300/с) Низкая (300–500/с	vWFпл, vWI
Матрикс гладкомышечных клеток	I, III, MF, FNмт	+	+	–			

*) подчеркнуты основные типы коллагена для данного матрикса; **) микрофиламенты, ассоциированные с эласти ***) vWFмт имеется здесь в достаточном количестве, поэтому vWFпл или vWFтр не требуется осуществления тромбоцитарно гезии на данном матриксе; ****) VNпл — фибронектин плазмы.

для оценки состояния первичных механизмов гемостаза. Это включает в себя определение уровня антигена фактора Виллебранда, его активности, ингибитора vWF, а также определение группы крови для адекватной трактовки уровня фактора Виллебранда, с учетом известного более низкого содержания в норме этого белка у лиц с первой группой крови (Залепухина с соавт., 2000; Папаян, Головина, 1989).

Механизм первичного гемостаза, как упоминалось ранее, включает в себя активное участие основных структур сосудистой стенки (Петрищев, 1994). Способность сосудистой стенки к спазму не только ограничивает приток крови к области повреждения, но и, сближая края раны, облегчает процессы образования тромбоцитарного и фибринового тромбов. Эта способность, в свою очередь, зависит от состояния регуля сосудистой стенки вегетативной нервной си мой и от морфофункциональных характерис ее основных структур: клеток, рыхлой соеди тельной ткани субэндотелия, с имеющимис ней коллагеновыми и эластическими волокна Клеточными структурами (матриксами), уч вующими в гемостатических реакциях тром цитов, служат клетки эндотелия, а также ф робласты и гладкомышечные клетки сосудис стенки (табл. 1).

В отличие от эндотелия, чья гемостатиче активность проявляется только при повреждe а поверхность, обращенная в просвет сосуда ладает атромбогенностью, интактные фибр сты и гладкомышечные структуры сами спос активировать тромбоциты и инициировать и

Таблица 2

Факторы, синтезируемые в эндотелии и регулирующие его функцию (Корякина Л. Б., Андреева Е. О. с соавт., 2005)

Факторы сокращения и расслабления сосудистой стенки	
Констрикторы	**Дилататоры**
Эндотелин-1 Ангиотензин II Тромбоксан-(TXA_2) Простагландин H_2	Оксид азота Эндотелин Простациклин Эндотелиновый фактор гиперполяризации (EDHF)
Факторы гемостаза и антитромбоза	
Протромбогенные	**Антитромбогенные**
Тромбоцитарный ростовый фактор (PDGF) Ингибитор активатора плазминогена (PAI-1) Фактор Виллебранда Ангиотензин IV Эндотелин-1	Оксид азота Тканевой активатор плазминогена Простациклин (PGI_2)
Факторы, влияющие на рост сосудов	
Стимуляторы	**Ингибиторы**
Эндотелин-1 Ангиотензин II Супероксидные радикалы	Оксид азота Простациклин (PGI_2) С-натрийуретический пептид
Факторы, влияющие на воспаление	
Стимуляторы	**Ингибиторы**
Фактор некроза опухоли (TNF-alpha)	Оксид азота

следующие превращения (Nievelstein et al., 1990). Матриксы различных типов, как представлено в таблице, отличаются по составляющим их компонентам и, соответственно, по активности участия в процессах гемостаза. При контакте с глубокими слоями сосудистой стенки, содержащими наиболее реактивные типы коллагена, гемостатические процессы протекают более активно; так, способность вызывать адгезию тромбоцитов у фибробластного матрикса в 5 раз выше, чем у гладкомышечного. Таким образом, напряженность гемостатических реакций возрастает в зависимости от глубины повреждения сосудистой стенки. Уже при минимальном повреждении кровь реагирует с эндотелиальным матриксом, содержащим большое количество высоко тромбогенных веществ. Важно отметить, что по отношению к тромбоцитам структура, состав и реактивность экстрацеллюлярного матрикса, образуемого эндотелиальными клетками, не являются постоянными. Они зависят от метаболических процессов, протекающих в эндотелиальных клетках и регулирующих образование в эндотелии целого ряда протеинов, участвующих в процессах гемостаза. Эти вещества, именуемые в целом тромборегуляторами, не являются строго специфическими, поскольку участвуют не только в процессах гемостаза, но по характеру участия в нем могут быть представлены как тромбогенные и атромбогенные факторы (табл. 2).

В регуляции гемостатической функции эндотелия участвуют гормоны, цитокины и гемодинамические факторы. Сам эндотелий, благодаря образованию в нем факторов, перечисленных в таблице, рассматривается как самый большой эндокринный орган в организме, диффузно рассеянный по всем тканям (Корякина с соавт., 2005). Вещества, секретируемые эндотелиальными клетка-

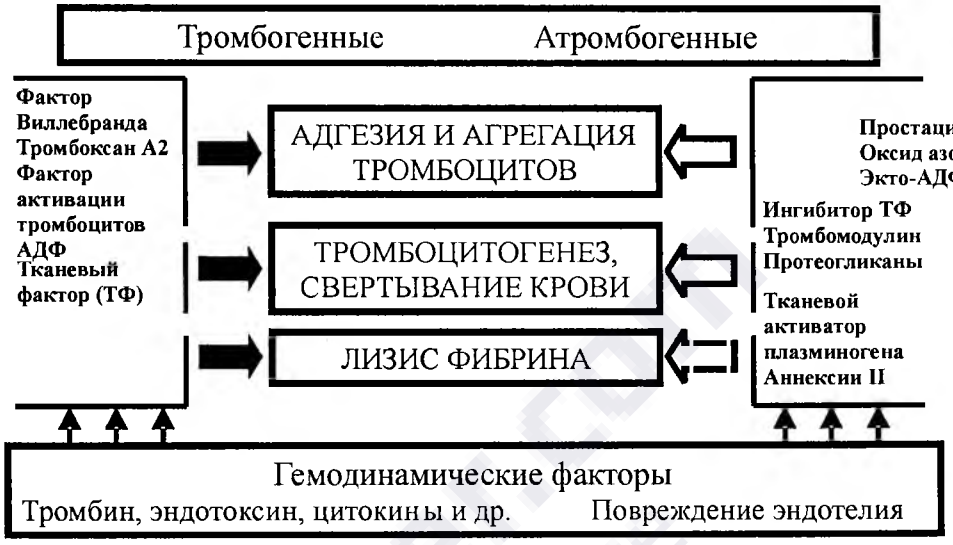

Рис. 1. Тромборегуляторы, образующиеся в сосудистой стенке (Н. Н. Петрищев, 1999)

ми, могут участвовать в системе гемостаза непосредственно: фактор Виллебранда, тромбомодулин, фибронектин и др., или опосредованно: эндотелин-1, супероксидные радикалы, оксид азота и др. Все они объединяются термином — тромборегуляторы. С точки зрения характера самого участия в системе гемостаза тромборегуляторы делятся на тромбогенные и атромбогенные факторы (рис. 1).

К факторам, обладающим тромбогенной активностью, относятся АДФ, vWF, TxA2, PAF, активирующие процессы адгезии и агрегации тромбоцитов, а также ингибитор активатора плазминогена; при определенных условиях в эндотелии образуется тканевой фактор, инициирующий активацию внешнего пути тромбопластинообразования в реакциях плазменного звена гемостаза — гемокоагуляции. Атромбогенными факторами служат оксид азота, препятствующий адгезии и агрегации тромбоцитов, простациклин (PGI2), увеличивающий содержание в клетках циклического АМФ посредством активации аденилатциклазы, тканевой активатор плазминогена, повышающий активность системы фибринолиза, ингибитор тканевого пути свертывания крови (TEPI). В составе мембраны эндотелия содержится гликопротеин — тромбомодулин, участвующий в активации основных антикоагулянтных систем: протеинов С и S. Субэндотелиальный матрикс содержит, как неоднократно упоминалось, соединительнотканные волокна (коллаген), играющие первостепенну только в первичных реакциях гемоста мокоагуляции. Кроме того, здесь нахо заминогликаны, среди которых для ре стаза наибольшее значение имеют фат, дерматансульфат. Они связ кофактором гепарина — антитро (в совр. литературе «антитромбином» вуя тем самым образованию новых п бина, и могут ингибировать процесс ции в целом.

Таким образом, совершенно очеви сосудистой стенки в реакциях гемост ветственно, неизбежен вывод о возм шениях течения нормальных гемо процессов при изменениях состояни ее структурных компонентов, как и п судистой регуляции.

Для оценки сосудистого звена гем ствуют следующие методы: морф (макроскопические) исследования, м ские исследования (анализ биоптатов ние в крови тромборегуляторов как дисфункции эндотелия. К последни определение уровня антигена фактора да, тромбомодулина, тканевого акти миногена (t-PA), ингибитора активат ногена (PAI-I), простациклина (PGI2) тканевого фактора (TEPI).

Коагуляционное, или плазменное, звено гемостаза обеспечивает процесс свертывания крови, приводящий к стабилизации первичного тромба за счет образования фибринового сгустка. Как уже упоминалось, фибриновый сгусток служит окончательным тромбом, а также формирует «фибриновый каркас», в который вовлекаются новые тромбоцитарные агрегаты. Это приводит к наращиванию тромба до размеров, необходимых для полной остановки кровотечения. Система свертывания крови представляет собой комплекс белков, большинство из которых являются сериновыми протеазами и присутствуют в крови в физиологических условиях в неактивном состоянии: в виде проэнзимов. В настоящее время известно также наличие в этой системе двух факторов, которые служат дополнительными активаторами, усиливающими соответствующую реакцию в процессе гемокоагуляции: факторы VIII и V. Свертывание крови представляет собой серию последовательных реакций активации, осуществляющихся по принципу каскада, начинающегося с первичного стимула, усиливающегося на каждом последующем этапе. Инициация этих реакций может осуществляться различными путями: внешним и внутренним, и поэтому на первых этапах реакции гемокоагуляции могут происходить по-разному. Начиная с определенной стадии, процесс гемокоагуляции протекает по единому универсальному пути, независимо от начальных реакций активации. Итогом процесса в целом служит окончательное формирование фибринового тромба. Все ключевые реакции активации гемокоагуляции «запускаются» и протекают на фосфолипидной поверхности, которой служит тромбоцитарный сгусток, а также поверхность поврежденных клеток при травме. Факторы свертывания крови связываются с отрицательно заряженной поверхностью, местное накопление их превосходит ингибирующее действие системы белков — антикоагулянтов, и это, как указывает С. Летаген (2004), приближает свертывание крови к месту повреждения.

Ключевыми моментами в процессе гемокоагуляции служат: образование протромбиназного комплекса, образование тромбина и формирование собственно фибрина. Соответственно, в элементарной схеме гемокоагуляции выделяют три фазы: I — образование протромбиназы (тромбопластинообразование), II — тромбинообразование, III — образование фибрина, включающее стабилизацию фибринового тромба и процессы фибринолиза. В настоящее время данная упрощенная схема дополнена действием десятков участников и множеством механизмов. Для лучшего понимания роли и места компонентов соединительной ткани в процессах гемокоагуляции целесообразно остановиться на некоторых основных процессах конечного звена гемостаза.

Активация системы свертывания крови по внешнему пути начинается с высвобождения при повреждении тканей тканевого фактора (тканевого тромбопластина), включающего в себя апопротеин III и фосфолипид, выполняющие роль фосфолипидной матрицы для реакций активации факторов гемокоагуляции. Тканевой фактор (TF) содержится во всех тканях организма, но в наибольших количествах — в головном мозге, легких и плаценте. Он соединяется в крови с неактивным фактором VII, превращая его в активный фVIIa. Образующийся комплекс TF-фVIIa активирует фактор X в фXa, а также фактор IX, функционирующий в другом, внутреннем пути активации. В этом проявляется одно из свидетельств тесной взаимосвязи обоих путей активации и относительности их разделения. После выполнения основной функции — активации фX — комплекс TF-фVIIa инактивируется ингибитором пути тканевого фактора (TEPI), который, в свою очередь, приходит в активное состояние по механизму отрицательной обратной связи, под действием фXa. В то же время фXa, как и образующийся по механизмам внутреннего пути активации фXIIa, вызывает образование новых порций активного фVII, наращивая тем самым интенсивность процесса гемокоагуляции на фосфолипидной поверхности.

Внутренний путь активации инициируется контактом фXII (фактора Хагемана) с фосфолипидами наружной мембраны активированных тромбоцитов, а также с коллагеном. Активированный фактор XII — фXIIa превращает прекалликреин в калликреин, а также неактивный фXI в фXIa. Кроме того, калликреин также усиливает образование фXIIa и фVIIa. Далее фXIa превращает неактивный фIX в фIXa. В присутствии ионов кальция фIXa образует теназный комплекс с фосфолипидами и фактором VIIIa, доставляемым к месту действия фактором Виллебранда. Тканевой комплекс превращает неактивный фX в фXa.

Все следующие за этим реакции гемокоагуляции протекают по единому пути, независимо от начальных «запускающих» механизмов. Активированный фX (фXa) в присутствии ионов кальция образует с фосфолипидами протромбиназу (протромбиназный комплекс), акцелератором этого процесса служит фVa. Субстратом для протромбиназы является присутствующий в крови про-

тромбин (фII), превращающийся, соответственно, в тромбин (фIIa). Именно тромбин — высокоактивный фермент в системе гемостаза — играет ключевую роль в большинстве реакций. Непосредственным его субстратом является фибриноген крови, от которого под действием тромбина отщепляются фебринопептиды А и В, оставляя, соответственно, альфа- и бета-цепи, образующие впоследствии фибрин-мономеры. Кроме того, тромбин, как уже было представлено, является одним из сильных агрегантов для тромбоцитов, а также по механизмам положительной обратной связи активатором для клеток эндотелия, факторов свертывания V, VII, VIII, IX, X, XI, XII, XIII, способствует отщеплению фVIII от его носителя — фактора Виллебранда. Одновременно с этим тромбин по механизму отрицательной обратной связи реагирует с тромбомодулином на поверхности эндотелия и активирует ингибитор свертывания крови — протеин С, превращая его в активированную форму (APC).

Образующиеся под действием тромбина фибрин-мономеры полимеризуются, превращаясь в фибрин. Последний стабилизируется в нерастворимую форму под влиянием фибринстабилизирующего фактора (фXIII), активация которого, как уже было сказано, стимулируется тромбином. Таким образом, завершается процесс гемокоагуляции, и образовавшийся окончательный фибриновый сгусток прекращает кровотечение. В дальнейшем под действием фибринолитического механизма, активация которого происходит также по внешнему и внутреннему пути и находится в непосредственном взаимодействии с реакциями гемостаза, осуществляется ограниченный лизис фибринового тромба, направленный на сохранение целостности и проходимости сосудов. В условиях тромбинемии фибрин-мономеры могут также образовывать растворимые комплексы с фибриногеном, фибринопептидами А и В и ранними продуктами деградации фибрина (ПДФ), образующимися в результате последующего процесса трансформации фибринового тромба — фибринолиза. Эти растворимые комплексы фибрин-мономеров (РКФМ) могут в определенных условиях in vitro выпадать в осадок. Это явление, получившее название «паракоагуляции», используется в качестве диагностического признака тромбинемии.

Механизмы гемостаза включают в себя комплекс реакций, ограничивающих тромбообразование в объеме, необходимом для остановки кровотечения, но не грозящем тромбоэмболическими осложнениями. К таким реакциям относится упоминавшийся выше фибринолиз, ключевым дейст вующим компонентом которого являетс протеолитически активное вещество — плазми образующееся из неактивного предшественни плазминогена. В процессах активации свертыва щей системы и фибринообразования, наряду факторами коагуляции, принимают непосредс венное участие белки системы антикоагулянто антитромбин III, протеины С и S (гуморальны компоненты противосвертывающей системы), также клетки ретикуло-эндотелиальной системы гепатоциты, обеспечивающие удаление из цирк лирующей крови активированных факторов све тывания крови и фибриногена. Антитромбин I проявляет максимальную активность в присутс вии другого естественного антикоагулянта — г парина и гепаран-сульфата, содержащегося в с единительнотканных структурах субэндотелиал ного матрикса. Данный комплекс инактивиру тромбин и все активированные факторы гемоко гуляции, являющиеся сериновыми протеазами, есть за исключением фVIIIa и фVa. Для этих дву участников коагуляционного процесса антикоаг лянтную активность осуществляет система пр теинов С и S. При этом происходит взаимодейс вие образующегося в процессе гемокоагуляц тромбина со специфическим белком сосудисто стенки — тромбомодулином. Под влиянием обр зовавшегося комплекса активируется находящи ся в плазме крови протеин С в присутствии свое кофактора — протеина S. Активированный прот ин С (APC) обеспечивает протеолиз фVIIIa и фV и, тем самым, прекращает образование активно фактора X и тромбина. Белки антикоагулянтно системы проявляют свое действие на поверхност эндотелиальных клеток, ограничивая процесс свертывания областью повреждения сосуда. К а тикоагулянтной системе относится также упом навшийся при рассмотрении внешнего пути акт вации свертывания TEPI — ингибитор тканево активатора, синтезируемый эндотелиальным клетками и мегакариоцитами, который, соедин ясь с фXa, ингибирует комплекс TF-фVIIa.

В соответствии с современными данными кин тика образования тромба при повреждениях с уч том действия всех компонентов гемостаза в цело может быть представлена в виде трех последов тельных фаз. Первая фаза — инициация проце са — включает в себя одновременно с сосудисты спазмом, активацией тромбоцитов, их адгезией агрегацией на поврежденной поверхности субэ дотелия образование комплекса TF-фVIIa и ста тового количества тромбина. Их еще недостато

но для образования полноценного тромба, но они необходимы для вовлечения в процесс новых тромбоцитов за счет взаимодействия с мембранными рецепторами и развития последующих фаз гемокоагуляции. Вторая фаза — усиление процесса, прежде всего, за счет активации тромбоцитов, а также наращивания интенсивности реакций свертывания крови. Под влиянием первых «затравочных» порций тромбина стимулируются процессы секреции содержимого тромбоцитарных гранул, в том числе тромбоцитарных прокоагулянтов. Тромбин соединяется на мембране тромбоцитов с рецептором GP-Ib-V-IX, активируя ряд прокоагулянтов, в числе которых находится секретируемый из альфа-гранул тромбоцитов V фактор свертывания крови. Фактор Виллебранда также соединяется со своим специфическим рецептором GP-Ib-V-IX и, соответственно, локализует на тромбоцитарной поверхности связанный с ним в единый комплекс фактор VIII. Таким образом, сосредоточение на фосфолипидной поверхности активированных факторов — активаторов гемокоагуляции V и VIII — обеспечивает усиление процесса свертывания крови. Третья фаза представляет собой распространение процесса свертывания крови с образованием теназного и протромбиназного комплексов на поверхности активированных тромбоцитов, образование необходимого для гемокоагуляции количества тромбина и формирование фибринового сгустка. Как уже было отмечено, образование Ха фактора и тромбина контролируется и регулируется различными механизмами положительной и отрицательной обратной связи. Их совокупность, включающая действие антикоагулянтов, фибринолитических агентов, обеспечивает, с одной стороны, формирование окончательного фибринового тромба, а с другой — ограничение образования гемостатической пробки в месте повреждения.

Таким образом, тесное взаимодействие всех компонентов системы гемостаза в физиологических условиях, участие активаторов и ингибиторов данной системы на поверхности поврежденных тканевых структур обеспечивает выполнение системой гемостаза ее основных функций.

Для лабораторной диагностики коагуляционного звена гемостаза используется ряд методик, что позволяет оценить как процесс в целом, так и каждую фазу гемокоагуляции, включая активность отдельных факторов свертывающей системы. В клинической практике весь комплекс этих методик называют коагулограммой, которая, соответственно, может включать в себя минимальное количество показателей (скрининг-коагулограмма), а также значительно большее их число, достигающее при необходимости нескольких десятков. Обязательными составляющими коагулограммы служат *общие* коагуляционные тесты, позволяющие оценить плазменный компонент гемостаза в целом. К ним относится определение времени свертывания венозной крови по Lee, White (Ли-Уайту) — тест малочувствительный, но позволяющий оценить общую свертывающую активность цельной крови непосредственно у постели больного по скорости образования в ней сгустка. Более чувствительными являются тесты, оценивающие свертывающую активность бедной тромбоцитами плазмы, после удаления форменных элементов (эритроцитов и лейкоцитов), обладающих тромбопластической активностью: время рекальцификации или, еще более чувствительное — коалиновое время. А. П. Момот и К. М. Бишевский предложили метод определения коалинового времени после удаления из плазмы свободных фосфолипидных мембран, что имеет особое значение при травмах, сепсисе, а также антифосфолипидном синдроме (Баркаган, Момот, 2001). Следующим обязательным тестом коагулограммы служит активированное парциальное (частичное) тромбопластиновое время, АП(Ч)ТВ, позволяющее определить суммарное содержание всех факторов внутреннего пути свертывания по времени рекальцификации в условиях стандартной контактной активации. Тест позволяет оценить активность факторов II, V, VIII, IX, X, XI, XII, фибриногена и фактора Виллебранда, а также выявить наличие в крови ингибиторов этих факторов и повышенное содержание антикоагулянтов. Результат оценивается индексом, вычисляемым как отношение исследуемого пациента к АПТВ контрольной плазмы. Для оценки внешнего пути активации свертывания крови служит показатель — протромбиновое (тромбопластиновое) время, ПВ, зависящее от содержания факторов VII, II, V, X, фибриногена (удлиняется при уровне фибриногена менее 1 г/л) и антикоагулянтной активности. Результат, также как и предыдущий показатель, рассчитывается в виде протромбинового индекса (ПИ), определяемого как отношение ПВ контрольной плазмы к ПВ пациента и выражается в процентах. В настоящее время с использованием поправочного международного индекса чувствительности тромбопластина, применяемого в качестве реагента при постановке данного теста, ПИ вычисляется с дополнительной поправкой и представлен международным нормализованным отно-

шением в единицах — МНО, составляя в норме 1,0–1,4. Определение уровня фибриногена также служит непременным компонентом коагулограммы, и, как уже было показано выше, его количество и свойства влияют на все общие коагуляционные показатели и функциональную активность тромбоцитов. Кроме того, фибриноген является адгезивным белком острой фазы воспаления, и его определение используется не только для оценки системы гемостаза, но и в диагностике воспалительных, деструктивных и опухолевых процессов. Лабораторным тестом, характеризующим течение процесса превращения фибриногена в фибрин, является тромбиновое время. При условии нормального содержания в крови фибриногена этот показатель зависит от ингибиторов гемокоагуляции и может быть использован для оценки антикоагулянтной активности. Рассмотренные показатели: время свертывания венозной крови, коалиновое время (или время рекальцификации), АПТВ, ПИ-МНО, уровень фибриногена, тромбиновое время — являются минимальным, скрининговым комплексом, необходимым для оценки коагуляционного звена гемостаза. Кроме того, коагулограмма может включать, по показаниям, определение отдельных факторов свертывания: VII, VIII, V, IX, X, XI, XII, а также фактора XIII. Напомним, что фактор XIII действует на уже образовавшийся фибриновый сгусток, и уменьшение его содержания не отражается на значениях общих коагуляционных тестов, но может быть причиной повышенной кровоточивости. Разработаны и используются в ряде исследовательских центров коагуляционные тесты с гетерогенными коагулазами. К ним относятся лебетоксовый тест (ЛЕТ) для комплексной оценки факторов X, V, II и фибриногена, эхитоксовый тест (ЭХТ) для оценки количества и аномалий ф II и фибриногена, а также анцистроновый тест для диагностики гипо- и дисфибриногенемий (Стуров с соавт., 2005). Существуют методы для исследования активности антикоагулянтов: определение активности антитромбина, гепарин-кофакторной активности, активности протеинов С и S, а также исследования системы фибринолиза (плазминовой системы). Последние включают в себя определение спонтанного, стимулированного и XIIa-зависимого эуглобулинового лизиса, плазминогена, антиплазминовой активности, Д-димеров, продуктов деградации фибриногена/фибрина (ПДФ). При определенных патологических состояниях имеют диагностическое значение специальные паракоагуляционные тесты, позволяющие диагностировать процессы активации системы гемокоагуляции и фибринолиза обнаружение растворимых комплексов фибрин-мономеров (РФМК), волчаносного антикоагулянта, этаноловый тест.

Таким образом, гемостазиограмма может быть выполнена в большем или меньшем объеме, в том числе и у пациентов с ДСТ, в зависимости от степени участия гемостазиологических нарушений (дисфункций) в патогенезе, клинической симптоматике каждого конкретного случая.

После краткого обзора основных процессов гемостаза и методов их диагностики целесообразно рассмотреть известные общие механизмы, связывающие ДСТ и нарушения в системе гемостаза, приводящие к определенным видам кровоточивости.

Основные структурные компоненты рыхлой соединительной ткани: клетки (эндотелиальные, тучные, плазматические, фибробласты, форменные элементы, приходящие из циркулирующей крови) и волокна (коллагеновые, эластические), а также содержащиеся в межклеточном веществе фибронектин, ламинин, гликозаминогликаны — принимают, как было показано, непосредственное участие в гемостатических процессах. Первичная магний-зависимая адгезия тромбоцитов происходит с формированием единого функционального комплекса — рецептор тромбоцита GP-Ia-IIa (интегрин альфа2-бета1), а также GP-IV GP-VI и лиганд коллагена. Проявления геморрагического диатеза у больного, вследствие нарушения формирования подобного комплекса из-за дефицита GP-Ia-IIa и снижения коллагеновой адгезии, описано в литературе (Durai et al., 1984; Sixma et al., 1995; Kehrel, 1995). Взаимодействие коллагена с данным рецептором предположительно повышает реактивность и других тромбоцитарных рецепторов, участвующих в последующих реакциях гемостаза. Вторичная адгезия в сосудах с высокой скоростью сдвига обеспечивается соединением коллагена VI типа с доменом A1 плазменного vWF при поверхностном повреждении и коллагеном I и III типов при более глубоком повреждении — доменом A3 vWF (Головина, 2004). Благодаря этим связям происходит фиксация плазменного vWF, выполняющего, как было представлено ранее, разнообразные функции в гемостатическом процессе. В экспериментальных исследованиях было показано, что действие моноклональных антител, блокирующих связывание домена A3 с коллагеном, в сосудах с высокой скоростью сдвига ингибирует все дальнейшие взаимодействия тромбоцитов с поврежденной поверхностью (Пожилен

ко, 2000). Можно предположить, что при дефектах в структуре коллагена I и III типов процесс тромбоцитарной адгезии также будет нарушен. Известно также, что коллаген активирует vWF, находящийся непосредственно в сосудистой стенке (Летаген, 2004). Если учесть, что именно его значение наиболее существенно в формировании первичного тромба (Шитикова, 2000), то можно ожидать нарушений функциональной активности тромбоцитов при коллагенопатиях и подобным косвенным путем. Не менее значимо для развития реакций гемостаза взаимодействие тромбоцитов с коллагеном как сильным агрегантом. В частности, в молекуле коллагена имеются места связывания с тромбоцитарным рецептором GP-VI, опосредующим передачу сигнала в тромбоците по фосфоинозитольному пути (Santoro, Zutter, 1995). Именно благодаря контакту с коллагеном запускается механизм проведения сигнала активации, направленной на осуществление конечной агрегации тромбоцитов, нарушения которой также вполне вероятно ожидать при наличии коллагенопатий.

Механизмы снижения функциональной активности тромбоцитов, вследствие измененной структуры коллагена, не исчерпывают весь комплекс нарушений первичного звена гемостаза у больных ДСТ. Описаны дефекты мембранных и цитоплазматических механизмов проведения сигнала непосредственно в самом тромбоците, приводящие к нарушениям агрегации. Активация тромбоцитов, вызванная коллагеном, сопровождается повышением внутриклеточного кальция и нарастанием их прокоагулянтной активности. Нарушения этих процессов у детей с соединительнотканной дисплазией были описаны А. В. Суворовой (2000). Автор предложила включить в комплекс обследования больных с наследственными тромбоцитопатиями определение маркеров ДСТ и показала наличие самостоятельного мембранного дефекта тромбоцитов при данной патологии, сопровождающейся нарушением реакций высвобождения и транспорта внутриклеточного кальция. Это нарушение может сопровождаться как повышенной кровоточивостью, так и тенденцией к тромбозу, вследствие преждевременных реакций высвобождения. При проведении лабораторных исследований это может обусловить феномен «спонтанной агрегации». Другими исследователями показана прямая зависимость нарушений адгезивной и агрегационной активности тромбоцитов от выраженности фенотипических проявлений соединительнотканной дисплазии у детей (Хабижанов Б. Х. и соавт., 2000). В качестве одного из механизмов нарушения внутритромбоцитарного проведения сигнала предлагается рассматривать дисбаланс эссенциальных микроэлементов: Ca, Mg, Zn, Cu, Mn. Показано, что Zn участвует в реакциях внутритромбоцитарного метаболизма арахидоновой кислоты и секреции содержимого тромбоцитарных гранул; Cu и Mg обеспечивают стабильность тромбоцитарных гранул и реакции высвобождения агонистов (Гладких, Ягода, 2007). Известно также, что Mn участвует в процессах мембранной активации на уровне синтеза и биотрансформации мембранных рецепторов — гликопротеинов, а также в образовании межтромбоцитарных фибриногеновых мостиков. Ca и Mg обеспечивают функциональную активность тромбоцитов, в том числе, участвуя в процессах трансмембранного обмена.

Эластические волокна соединительной ткани, по имеющимся до настоящего времени сведениям, имеют, хотя и не столь разнообразные, но вполне определенные механизмы участия в системе гемостаза. Это позволяет ожидать проявлений геморрагического диатеза у лиц с соответствующим дефектом соединительной ткани. В сосудах с низкой скоростью сдвига происходит адгезия тромбоцитов к эластину через белок-посредник фибронектин. Отчетливое снижение его уровня в крови больных с ДСТ отмечено в исследованиях В. Г. Стурова (2007). Фибронектин, в свою очередь, образуется в одном из компонентов соединительной ткани — клетках эндотелия — и участвует в последующих репаративных реакциях, создавая субстрат для пролиферации другого компонента соединительной ткани — фибробластов.

Нарушения образования первичного тромба при ДСТ влекут за собой и изменения в формировании каталитической поверхности как плацдарма для реакций гемокоагуляции. Это указывает на опосредованную связь коллагенопатий с нарушениями вторичных реакций гемостаза. Непосредственное взаимодействие этих механизмов осуществляется через контакты коллагена с фактором XII, но нарушения на этом этапе могут быть компенсированы за счет других путей активации системы свертывания крови. Очевидно, поэтому среди клинических симптомов повышенной кровоточивости у пациентов с ДСТ чаще описывается микроциркуляторный тип кровоточивости, характерный для нарушений первичного звена гемостаза, или смешанный тип кровоточивости с участием нарушений по микроциркуляторному пути. Тем не менее, появляются новые направления и результаты ис-

коагулопатий с ДСТ. Описаны сочетания дефицита факторов свертывания VII и X с мезенхимальными дисплазиями, что объясняют локализацией генов, отвечающих за синтез этих факторов свертывания, и двух типов коллагена в рядом расположенных локусах хромосомы 13q34 (Гладких, Ягода, 2007; Суханова с соавт., 2004). В. Г. Стуров, используя в комплексном гемостазиологическом обследовании пациентов с ДСТ анцистродоновый тест, показал наличие у них врожденных дисфибриногенемий с частотой до 90%. Гемостатический дефект фибриногена обусловлен, в частности, нарушением отщепления от него фибринопептида А, являющегося необходимой предпосылкой для дальнейшей трансформации молекулы фибриногена в фибрин. В этих исследованиях было доказано наличие не только нарушений тромбоцитарной агрегации при коллагенопатиях, но и существование комплексного дефекта, распространяющегося также и на реакции вторичных механизмов гемостаза на конечных этапах гемокоагуляции.

Таким образом, тесная органическая связь системы гемостаза с соединительной тканью обусловлена ее взаимодействием с волокнистыми структурами и, прежде всего, с коллагеном. Именно поэтому коллагенопатиям принадлежит основное место среди прочей патологии у пациентов с наследственными гемостазиопатиями, а пациенты с ДСТ часто страдают как геморрагическими, так и тромботическими гемостазиопатиями.

Поскольку из всех компонентов гемостаза первичные, тромбоцитарно-сосудистые механизмы страдают у пациентов с ДСТ в наибольшей мере, основным клиническим симптомокомплексом у них из пяти известных (микроциркуляторный, васкулитно-пурпурный, ангиоматозный, гематомный и смешанный) является микроциркуляторный (петехиально-пятнистый) тип кровоточивости (Шабалов, 1999; Папаян, Шитикова; 1998, Баркаган, 1993; Garcia-Callejo et al., 1998). Хорошо известно, что его клиническими проявлениями являются: петехии и синячковость, носовые кровотечения, кровоточивость десен, кровоизлияния в склеры и на видимых слизистых оболочках; меноррагии, микрогематурия встречаются у больных ДСТ с наибольшей частотой. Кроме того, весьма вероятны продолжительные кровотечения при мелких повреждениях (травмирование сосудов микроциркуляции — с высокой скоростью сдвига), а также нарушение их заживления, поскольку процессы регенерации непосредственно зависят от функциональной активности тромбоцитного рубца на месте долго не заживающего повреждения позволяет сразу предполагать возможный дефект первичного звена гемостаза — тромбоцитопатию в сочетании с коллагенопатией. Характерным признаком данного типа кровоточивости является интенсивное кровотечение во время и сразу после травмирующих вмешательств: экстракция зуба, аденотомия, подрезание уздечки языка и другие; возможна повышенная контактная ранимость слизистых оболочек (фиброгастроскопия, цистоскопия и др. процедуры). Женщины, страдающие этим типом кровоточивости, имеют склонность к самопроизвольным прерываниям беременности, обильным кровопотерям после абортов и родов. В последние годы появилось достаточно большое число наблюдений повышенной кровоточивости у новорожденных в виде описанных выше кровоизлияний на коже и слизистых оболочках, а также внутричерепных кровоизлияний и кровоточивости пупочной ранки (Житомирская, 2001).

Второе место по частоте встречаемости, как в популяции в целом, так и у больных ДСТ, занимает смешанный, микроциркуляторно-гематомный тип кровоточивости. Это наблюдается при сочетании ДСТ и болезни или синдрома (в случае отсутствия данных за наследственный характер) Виллебранда. Фактор Виллебранда участвует как в тромбоцитарных, так и в плазменных реакциях гемостаза, поэтому в подобных случаях, кроме перечисленных выше симптомов микроциркуляторного типа кровоточивости, отмечается склонность к образованию гематом, в том числе — кефалогематом у новорожденных. Кровотечения могут быть более обильными, продолжительными и часто имеют рецидивирующий характер.

Одним из распространенных синдромов при ДСТ является комплекс вегетативных дисфункций, что служит принципиально важным фактом при рассмотрении механизмов развития гемостазиопатий. Хорошо известна связь функциональной активности тромбоцитов и состояния вегетативной нервной системы (Баркаган с соавт., 2001; Житомирская, 2001; Пожиленко, 2000; Арсентьев, 1998). В наших предыдущих исследованиях было показано, что различные виды синдрома ВСД встречаются у детей с наследственными тромбоцитопатиями с частотой 51,9%, в то время как в целом у детей в популяции по России эта величина составляла 19,9%, а у подростков достигала 25% (Шабалов, 2002). Другие авторы приводят еще более высокую частоту синдрома ВСД у де

тей с нарушениями тромбоцитарного звена гемостаза — 64,2% (Пожиленко, 2000). В качестве одного из этиопатогенетических механизмов развития синдрома ВСД рассматривается нарушение высвобождения серотонина из плотных гранул тромбоцитов (Трубников, 1998). Кроме того, было доказано, что ВСД по ваго-инсулярному типу непосредственно связана с нарушением динамических функций тромбоцитов (Баркаган с соавт., 2001; Баркаган, 1988). При повышении активности симпато-адреналовой системы поначалу, напротив, тромбоцитарное звено гемостаза активизируется как за счет выхода дополнительного количества тромбоцитов из депо, так и за счет прямого активизирующего действия медиаторов этой системы на соответствующие рецепторы тромбоцитарной мембраны (Sutor, 1995; Шитикова, 2000). Однако продолжительная катехоламинемия приводит к уменьшению количества адренорецепторов на тромбоцитах. Длительная гиперсимпатикотония сопровождается нарушением агрегации тромбоцитов, в частности, с адреналином (Трубников, 1998). Известно также, что наличие синдрома ВСД способствует развитию тромбоцитарных дисфункций даже у лиц без предшествующей тромбоцитопатии, то есть — по типу приобретенных тромбоцитопатий (Арсентьев, 1998; Трубников, 1998; Баркаган с соавт., 2001). Поскольку синдром ВСД является одним из основных клинических симптомокомплексов у пациентов с ДСТ, можно ожидать у них и такого, опосредованного действия на систему гемостаза с преобладанием процессов угнетения механизмов первичного гемостаза. Это является еще одним из путей взаимодействия механизмов системы гемостаза с нарушениями, типичными для ДСТ.

Результаты имеющихся в настоящее время исследований при тромбогенных формах гематомезенхимальных дисплазий позволяют предполагать наличие нескольких механизмов, создающих угрозу тромбозов у больных с ДСТ. К ним относятся: прямое воздействие гемодинамических нагрузок при ПМК, недостаточность венозных клапанов, усиливающие адгезивно-агрегационные свойства тромбоцитов. Известны повышенная агрегация тромбоцитов при миксоматозно измененных створках митрального клапана с высвобождением вазоактивных веществ; повышение уровня тромбогенных факторов сосудистой стенки (фактора Виллебранда, ингибитора активации плазминогена, эндотелина-1) при наличии дисфункции эндотелия у больных с ДСТ; снижение уровня внутри- и внеклеточного магния, а также увеличение высвобождения Са в тромбоцитах, повышенная резистентность активированного фактора V (АПС-резистентность). Предрасполагающим к тромбозам фактором служат и морфологические изменения в сосудах: сужения, извитость и др. Все эти данные позволили выделить три вида гематомезенхимальных дисплазий: геморрагические, тромботические и смешанные.

Диагностика нарушений в системе гемостаза должна осуществляться одновременно и в комплексе с другими методами обследования, составляющими основу диагностики ДСТ. Показанием для проведения гемостазиограммы служит отягощенный индивидуальный и семейный гемостазиологический анамнез. Для целенаправленного и наиболее полного сбора такого анамнеза нами была предложена специальная анкета, представляющая собой следующее:

Дополнительный гемостазиологический анамнез больных с повышенной кровоточивостью (анкета-опросник)

Семейный анамнез

Наличие у матери, отца и других родственников (указать вид родства) когда-либо следующих симптомов:

— носовых кровотечений;
— кровоточивости десен;
— легкого появления синяков;
— длительного угасания синяков;
— массивных синяков, не адекватных травме;
— гематом;
— гемартрозов;
— длительных кровотечений после экстракции зубов (сроки появления);
— обильных кровопотерь после травм и операций (сроки появления);
— длительного заживления повреждений;
— мелких кровоизлияний на лице (или других участках тела) после физического напряжения;
— кровоизлияний в склеры;
— прочих проявлений кровоточивости (в том числе, связанных с приемом лекарств).

Наличие у матери и у других женщин в семье:

— обильных (со сгустками) и/или продолжительных месячных;
— кровотечений после абортов;
— кровотечений после родов;
— выкидышей, преждевременных родов;
— угрозы прерывания беременности.

Анамнез ребенка

Наличие у ребенка:

— длительно кровоточащей пупочной ранки;

— легкого появления синяков;

— длительного угасания синяков;

— массивных синяков, неадекватных травме;

— гематом;

— гемартрозов;

— мелкоточечных геморрагий на коже (в том числе на лице) после физического напряжения, крика, плача, рвоты, кашля;

— кровоизлияний в склеры;

— кровоточивости десен;

— длительных кровотечений после экстракции зубов (сроки появления);

— кровотечений после травм, операций (сроки появления);

— длительного заживления повреждений;

— прочих проявлений кровоточивости, в том числе от приема лекарств.

Наличие носовых кровотечений:

— возраст появления и окончания;

— сезонность;

— условия появления (спонтанные, после травмирования, на фоне заболеваний, прочие);

— продолжительность;

— частота (в год, в месяц, в неделю);

— рецидивирующий характер;

— интенсивность (редкими каплями, частыми каплями, струей);

— способ остановки (самостоятельно, с пособиями);

— наличие подтвержденной ЛОР-врачом расширенной сосудистой сети слизистой оболочки носа);

— неэффективность лечебного прижигания слизистой носа (при наличии таковой).

Исследования системы гемостаза должны осуществляться с обязательным соблюдением некоторых правил. Они проводятся в динамике, не менее трех раз, до получения сопоставимых результатов, в разные времена года. Желательно захватить холодное, сырое время, когда признаки кровоточивости у большинства детей отмечаются с наибольшей частотой и интенсивностью, особенно это относится к периоду конец зимы — начало весны. Целесообразно также обследовать ребенка как в период возможного обострения геморрагического синдрома, так и во время клинической ремиссии, для оценки его индивидуальных компенсаторных возможностей и условий их реализации. Система гемостаза исследуется на неотягощенном

заболеваний, приема лекарств, предшество
в течение ближайших двух недель прививо
беркулиновых проб. Всегда предпочти
проводить обследование ребенка вместе с
лями и другими родственниками, страда
проявлениями повышенной кровоточивос
этом удается узнать при заполнении предла
анкеты. Общие диагностические принцип
ставлены в предложенной А. С. Шит
(2000) и разработанной нами, применитель
тям различных возрастных групп, схеме
стического алгоритма (рис. 2).

Основные методы лечения геморраги
синдрома у пациентов с ДСТ включают в с
пользование средств местного и общего де
Для остановки кровотечения местно чащ
используются гемостатическая губка, пре
антифибринолитического действия (5%
эпсилон-аминокапроновой кислоты ЕАК
транексамовой кислоты), раствор тромби
готовленный ex tempore в произвольной
трации, перекись водорода. Предлагаемые
ственной фармакопеей капрофер, бериплас
вин, оксицелодекс, спонгостин, медиц
желатин используются у детей сравни
реже. По преобладающему механизму д
выделяют:

1) препараты антифибринолитического
вия (ЕАКК, транексамовая кислота, пара
зойная кислота, амбен, апротинин);

2) ангиопротектокторы (доксиум, пре
кальция, троксевазин, аскорбиновая кисло
тин и др.);

3) стабилизаторы биологических мембра
параты кальция и магния, этамзилат или ди
карбонат лития, АТФ);

4) средства, стимулирующие внутрикле
биоэнергетические процессы (витамины А,
B_6, B_{12}, С, Е, фолиевая кислота, рутин, л
кислота, оротат калия, глютаминовая кис
прочие (Николаева с соавт., 2005; Плющ
лов, 2002; Плахута с соавт., 1999).

К последним относят препараты разл
механизма действия на реакции гемостаза:
боры (крапива, тысячелистник, красный
водяной перец, плоды шиповника, душиц
рыш и др.), комплексные препараты (Оли
Триовит, окситекс, Селцинк-плюс, Цыгап
дур-Е-200, аевит и др.), а также препарат
прессина DDAVP (Чистякова, Петрова,
Бышевский с соавт., 1996). Гемостатическ
ства представлены также препаратами, на

Схема диагностики наследственных тромбоцитопатий

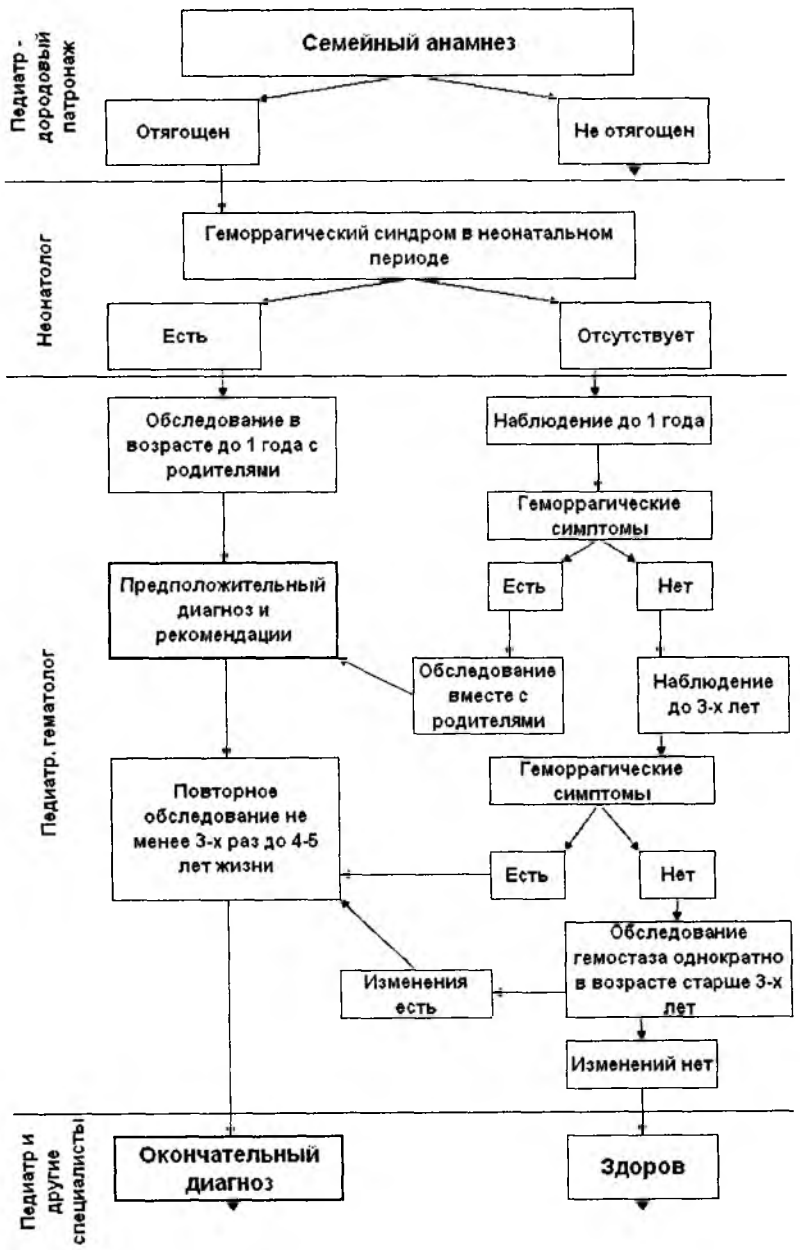

Рис. 2. Схема диагностического алгоритма наследственных гемостазиопатий

мыми в ургентных ситуациях, оказывающих быстрый гемостатический эффект (свежезамороженная плазма, DDAVP, дицинон парентерально, рекомбинантный активированный фактор VII — препарат новосевен), и средствами, перечисленными выше, для курсового использования как с лечебной, так и с профилактической целью (Вознюк, 2000). Лечение проводится курсами продолжительностью от двух недель и более с частотой, определяемой индивидуально для каждого пациента, в зависимости от тяжести геморрагических проявлений. Предпочтительнее включать в лечебную программу препараты из нескольких групп, с разными механизмами действия. Многие из медикаментозных препаратов в равной мере могут быть использованы в комплексной терапии ДСТ и гемостазиопатии. Теоретической предпосылкой к этому служит непостоянство структуры экстрацел-

люлярного матрикса, образуемого эндотелием и зависящего от состояния метаболизма последнего. Все методы коррекции метаболических процессов в эндотелии направлены, таким образом, и на улучшение эндотелиально-тромбоцитарных взаимодействий (Ожегов, 1995). Большинство из них являются неспецифическими гемостатиками, многие используются в комплексном лечении коллагенопатий. Это демонстрирует единство процессов, происходящих в организме, обусловливающих и единство терапевтических подходов. Рекомендации пациентам с ДСТ, страдающим также признаками повышенной кровоточивости, должны включать отмену использования медикаментозных средств, подавляющих активность гемостатических процессов. К ним относят, прежде всего, аспирин и аспиринсодержащие препараты, а также тиклид, курантил. Усиленного гемостазиологического контроля требуют пациенты с ДСТ, получающие распространенные препараты со слабой дезагрегантной активностью: эуфиллин, папаверин, дибазол, никотиновую кислоту, пиридоксин и другие. Проведение травмирующих процедур должно осуществляться с подготовкой, а профилактических прививок — с индивидуальной подготовкой и дополнительным контролем.

Таким образом, нарушения в системе гемостаза могут иметь место у значительного числа пациентов с ДСТ и, в первую очередь, с наследственными коллагенопатиями. Непосредственные механизмы гемостазиопатии весьма разнообразны и лежат как в сфере взаимодействия факторов гемостаза с различными структурами соединительной ткани, так и в особенностях самих участников гемостатического процесса: тромбоцитов, сосудистой стенки, факторов свертывания крови. Нарушения могут иметь как геморрагическую, так и тромботическую направленность, распространяться на различные реакции гемостаза, но преобладающими являются дефекты тромбоцитарно-сосудистого звена гемостаза. Соответственно, в клинической картине преобладают признаки повышенной кровоточивости микроциркуляторного типа и реже — смешанного типа. Диагностика гемостазиопатий у пациентов с ДСТ может и должна осуществляться уже в ранние сроки жизни. Лечебные мероприятия, направленные на купирование и профилактику геморрагического синдрома, следует рассматривать как непременную составляющую в комплексном лечении детей с ДСТ.

Литература

1. *Арсентьев В. Г.* Функциональная активность т цитов при вегетативных дисфункциях у детей. Автор канд. Санкт-Петербург. — 1998. — 24 с.

2. *Андреева Н. Н.* Распространенность и ранняя д стика тромбоцитопатий у детей. Автор. дисс. канд. ва. — 2005. — 22 с.

3. *Баркаган З. С.* Геморрагические заболевания дромы. — М.: Медицина, 1988. —528 с.

4. *Баркаган З. С., Белых В. И., Моисеева Н. В.* Не ческая кровоточивость и нераскрытые механизмы рег системы гемостаза (лекция) // Терапевтический арх 2001. — № 7. — С. 45–48.

5. *Баркаган З. С., Момот А. П.* Диагностика и кон руемая терапия нарушений гемостаза. — М.: Ньюд 2001. — 296 с.

6. *Баркаган З. С., Перегудова И. Г., Суханова Г. ломина Т. И.* О нарушениях свертывания крови у бо мезенхимальными дисплазиями // Гематология и транс логия. — 1993. — № 5. — С. 28–30.

7. *Баркаган Л. З.* Нарушения гемостаза у детей. Медицина, 1993. — 176 с.

8. *Беляева Е. Н., Маркович Т. А., Реева С. В., Пар ва Н. Н.* Распространенность внутренних фенов соедин нотканной дисплазии. Педиатрия на рубеже веков: проб пути развития (Сборник материалов конференции II). — СПб., 2000. — С. 137.

9. *Бышевский А. Ш., Галян С. Л., Вакулин А. А., Д тьева И. И., Ральченко И. В., Сабиров А. Х., С ев В. Г.* Влияние антиоксидантов на агрегацию тромбо Актуальные вопросы гематологии и трансфузиологии сы докладов III Всероссийского съезда гематологов и фузиологов 26–28 ноября 1996 г.). — СПб., 1996. — С.

10. Возможности гематоллогических анализаторов н ностике патологии тромбоцитов. Методические реко ции // Под ред. А. В. Федорова. — Барнаул, 1997. — 42

11. *Вознюк В. П.* Использование десмопрессина в нии болезни Виллебранда. Актуальные вопросы гемат и трансфузиологии (Тезисы докладов IV Всероссии съезда гематологов и трансфузиологов 6–8 июня 2000 Санкт-Петербург. — 2000. — С. 185.

12. *Гладких Н. Н., Ягода А. В.* Клинико-патоген ские аспекты изменений в системе гемостаза при врожд дисплазии соединительной ткани // Гематология и тра зиология. — 2007. — № 3. — С. 42–47.

13. *Грин А.* Физиология кровообращения. (В кн. «(ты физиологии» // Под ред. Гершел Рафф, гл. 2.) — Невский диалект, 2001. — С. 64–66.

14. *Головина О. Г.* Роль фактора Виллебранда в реа гемостаза и тромбоза. Ученые записки СПбГМУ им. ака ка И. П. Павлова. — СПб. — 2004. — Т. XI, № 3. При ние. — С. 37–44.

15. *Дейл М. М., Формен Д. К.* Руководство по им фармакологии. — М.: Медицина, 1998. — С. 332.

16. *Ермолаева Т. А.* Программа дифференциальной ностики тромбоцитопатий // Гематология и трансфуз гия. — 1997. — № 4. — С. 33–36.

17. *Житомирская М. Л.* Особенности диагностики чения интранатальных внутрижелудочковых кровоизлия детей первого года жизни с наследственными гемоста тиями. — Автореф. дисс. канд. — СПб. — 2001.

18. *Залепухина О. Э., Папаян Л. П., Минеева Климова Н. И.* Изучение активности факторов VIII и

лебранда у лиц с различными группами крови по системе АВО. Актуальные вопросы гематологии и трансфузиологии (Тезисы докладов IV Всероссийского съезда гематологов и трансфузиологов 6–8 июня 2000 г.). — СПб. — 2000. — С. 189.

19. *Зубаиров Д. М.* Молекулярные основы свертывания крови и тромбообразования. — Казань. — 2000 — 364 с.

20. *Кадурина Т. И.* Наследственные коллагенопатии (клиника, диагностика, лечение, диспансеризация). — СПб.: Невский диалект, 2000. — 271 с.

21. *Калашникова Е. В., Суханова Г. А., Буевич Е. И., Екинов В. М., Кривов В. А.* Нарушения системы гемостаза и генез кровоточивости больных с диспластическим сколиозом // Гематология и трансфузиология. — 1993. — № 9. — С. 15–19.

22. *Клеменов А. В.* Внекардиальные проявления дисплазии соединительной ткани при пролапсе митрального клапана // Российский кардиологический журнал. — 2004. — № 1. — С. 23–25.

23. *Королева С. В., Юрченко Л. Н., Цвиренко С. В., Царегородцева Н. А.* Гемостазиограмма: интерпретационные возможности. Актуальные вопросы гематологии и трансфузиологии (Тезисы докладов IV Всероссийского съезда гематологов и трансфузиологов 6–8 июня 2000 г.). — СПб. — 2000. — С. 197.

24. *Корякина Л. Б., Андреева Е. О., Кузнецова Э. Э. с соавт.* Эндотелий (функциональные особенности, дисфункция, способы коррекции). Обзор // Тромбоз, гемостаз и реология. — 2005. — № 4 (24), декабрь. — С. 3–11.

25. *Летаген С.* Гемостаз и геморрагические заболевания / Пер. с англ. — М.: Аир-Арт, 2004. — 82 с.

26. *Лысенко В. С., Муха А. И., Бунин А. Я., Федорова Н. В.* Тромбоцитопатии и их роль в развитии геморрагического синдрома при сосудистых заболеваниях глазного дна // Вестник офтальмологии. — 2001. — № 1. — С. 24–26.

27. *Мазур Э. М.* Тромбоциты (Патофизиология крови. Под ред. Шиффман Ф. Д.). — СПб.: Невский диалект, 2001. — С. 149–190.

28. *Николаева Е. А., Сухоруков В. С., Семячкина А. Н. с соавт.* Эффективность медикаментозной коррекции недостаточности карнитина у детей с генетически детерминированными заболеваниями соединительной ткани // Вестник педиатрической фармакологии и нутрициологии. — 2005. — Т. 2. — № 3. — С. 16–20.

29. *Ожегов А. М.* Эффективность применения метаболитов в лечении идиопатической тромбоцитопенической пурпуры у детей. (Тезисы докл.) Сборник тезисов Российской конференции по детской гематологии «От науки к практике» 17–20 октября 1995 г. — СПб., 1995. — С. 70.

30. *Папаян Л. П., Шитикова А. С.* Геморрагические диатезы. Гематология детского возраста. Руководство для врачей // Под ред. Н. А. Алексеева СПб.: Гиппократ, 1998. — С. 332–345.

31. *Папаян Л. П., Головина О. Г.* Имеется ли тромбоцитопатия при болезни Виллебранда? Наследственные и приобретенные тромбоцитопатии. Сборник научных трудов Всероссийского НИИ гематологии и трансфузиологии. — Л., 1989. — С. 36–40.

32. *Петрищев Н. Н.* Тромборезистентность сосудов. — СПб.: АНТ-М, 1994. — 130 с.

33. *Петрищев Н. Н., Папаян Л. П.* Гемостаз. Физиологические механизмы, принципы диагностики основных форм геморрагических заболеваний. Учебное пособие. — СПб., 1999. — 117 с.

34. *Плахута Т. Г., Якунина Л. Н., Петров В. Ю., Сосков В. И., Яценко Е. А., Гужеедова О. А.* Преимущества применения транексамовой кислоты у детей с нарушениями гемостаза // Гематология и трансфузиология. — 1999. — № 6. — С. 57.

35. *Плющ О. П., Копылов К. Г.* Амбулаторное лечение больных гемофилией и болезнью Виллебранда // Гематология и трансфузиология. — 2002. — № 3. — С. 30–33.

36. *Пожиленко Н. С.* Психический статус и вегетативные дисфункции у больных геморрагическими болезнями. Актуальные вопросы гематологии и трансфузиологии (Тезисы докладов IV Всероссийского съезда гематологов и трансфузиологов 6–8 июня 2000 г.). — СПб., 2000. — С. 209.

37. Применение препарата Новосэвен в лечении геморрагического синдрома, вызванного тромбоцитопенией. Гематологический научный центр РАМН НИИ детской гематологии МЗ РФ. — М.: МАКС Пресс, 2004. — 74 с.

38. *Розанова Л. С.* Мезенхимальная дисплазия с признаками болезни Виллебранда // Гематология и трансфузиология. — 1996. — № 5. — С. 34.

39. *Стуров В. Г., Чупрова А. В., Антонов А. Р., Анмут С. Я.* Наследственные дисфибриногенемии: современное состояние проблемы клинико-лабораторной диагностики и направленной терапии // Гематология и трансфузиология. — 2005. — № 5. — С. 35–40.

40. *Суворова А. В.* Наследственные тромбоцитопатии у детей и их связь с дисплазиями соединительной ткани. — Автореф. дисс. докт. — Барнаул. — 2000. — 38 с.

41. *Суханова Г. А., Баркаган З. С., Буевич Е. И.* Новые варианты сочетания гипопроконвертинемии с мезенхимальными дисплазиями // Гематология и трансфузиология. — 2004. — № 1. — С. 26–28.

42. *Трубников П. Н.* Геморрагический синдром при наследственных тромбоцитопатиях. Автореф. дисс. докт. — Барнаул. — 1998. — 42 с.

43. *Чистякова А. И., Петрова Э. М.* Фитотерапия детей, больных тромбоцитопенической пурпурой // Педиатрия. — 1991. — № 8. — С. 70–73.

44. *Шабалов Н. П.* Геморрагические диатезы и геморрагические заболевания. Детские болезни // Под ред. Н. П. Шабалова. — СПб.: Питер, 1999. — С. 768–804.

45. *Шабалов Н. П.* Педиатрия. — СПб.: СпецЛит, 2002. — 476 с.

46. *Шитикова А. С.* Алгоритм диагностики тромбоцитопатий высвобождения // Казанский медицинский журнал. — 1990. — № 3. — С. 206–212.

47. *Шитикова А. С.* Значение анамнеза при обследовании больных с нарушениями в системе гемостаза // Терапевтический архив. — 1977. — № 6. — С. 44–47.

48. *Шитикова А. С.* Изменение формы тромбоцитов как показатель их внутрисосудистой активации. Клинико-лабораторная диагностика предтромбоза и тромботических состояний. Сборник научных трудов. Российский НИИ гематологии и трансфузиологии. — СПб., 1991. — С. 38–51.

49. *Шитикова А. С.* Тромбоцитарный гемостаз. — СПб.: СПб ГМУ, 2000. — 227 с.

50. *Хабижанов Б. Х., Ахенбекова А. Ж., Смирнова Е. С.* Показатели гемостаза у детей с признаками дисплазии соединительной ткани при артериальной гипертензии. Материалы III Республиканской научно-практической конференции «Экология и здоровые дети» 27–28 июня 2000 г. — Астана, 2000. — С. 124–126.

51. *Шиляев Р. Р., Шальнова С. Н.* Дисплазия соединительной ткани и ее связь с патологией внутренних органов у

детей и взрослых // Вопросы современной педиатрии. — 2003. — Т. 2. — № 5. — С. 61–67.

52. *Carcao M. D., Blanchette V. S., Dean L. A., He L., Kern M. A., Stain A. M. et al.* The Platelet Function Analyzer (DFA-100): a novel in vitro system for evaluation of primary haemostasis in children // British Journal of Haematology. — 1998. — Vol. 101. — P 70–73.

53. *Chey W. D., Hasler W. Z. and Bockenstedt P. Z.* Angiodysplasia and von Willebrand's disease type II treated with Oestrogen/progestrone therapy // American Journal of Hematology. — 1992. — Vol. 41. — P. 276–279.

54. *Duray P. H., Marcar Jr., J. M., Zivolsi V. A., Fisher R., Scholhamer C., and Brand M. H.* Gastrointenstinal angiodysplasia: a possible component of von Willebrand's disease // Human Pathology. — 1984. — Vol. 15. — P. 539–544.

55. *Garcia-Callejo F. J., Velert-Vila M. M., and Marco-Algarra J.* Recurrent epistaxis in children as an indicator of hemostatic disorders // An. Esp. Pediatr. — 1998. — Vol. 49. — P. 475–480.

56. *Houdijk W. R. M., Sakariasson K. S., Nievelstein P. F. E. M. at al.* // J. Clin. Invest. — 1985. — Vol. 75. — P. 531–540.

57. *Kehrel B.* // Platelets. — 1995. — Vol. 6. — P. 11–16.

58. *Kroll M. N., Eds J.* Loscalzo, Schafer-Boston et al. Thrombosis and hemorrahge. — 1994. — P. 247–277.

59. *Nievelstein P. F. E. M., de Groot P. G., D. Alessio P. at al.* Arteriosclerosis. — 1990. — Vol. 10. — P. 462–469.

60. *Ramsay M., Buist T. A., Maclead D. A., Heading R.* Persistent gastrointerstinal bleeding due to angiodysplasia of the gut in von Willebrand disease // Lancet. — 1976. — Vol. 2. — P. 275–278.

61. *Resborough T. K., Swain W. R.* Acquired von Willebrand disese, platelet-release defect and angiodisplasia // American Journal of Medicine. — 1978. — P. 96–100.

62. *Ross J. M., McIntire J. V., Moake G. Z., Rand G. H.* Platelet adhesion and aggregation of human type VI collagen surfaces under physiological flow conditions // Blood. — 1995. — Vol. 85. — P. 1826 — 1835.

63. *Santoro S. A., Zutter M. M.* Thrombosis an Hemostasis. — 1995. — Vol. 74. — P. 813–821.

64. *Savage B., Almus-Jacobs F., Ruggeri Z.* M. Cell. – 1998. — Vol. 94. — P. 657–666.

65. *Savidge G. F.* Genetic basis of inherited bleeding an thrombotic disorders // Best Practice Research Clinic Anesthesiology. — 2001. — Vol. 15. — P. 213–228.

66. *Sixma J. J., Verstraete M., Vermylen J. Leuve* Thrombosis and Hemostasis. — 1987. — Vol. 74. – P. 127–146.

67. *Sixma J. J., van Zanten G. H., Saelman E. U. M. et a* Thrombosis and Hemostasis. — 1995. — Vol. 74. – P. 454–459

68. *Sutor, A. H.* Thrombocytosis in childhood // Thrombos and Hemostasis / Seminars in Hematology.–1995. — Vol. 21. P. 330–339.

69. *Von Roemeling R., Neidhardt,B., Konig Schrincker K.T., Stadier W.* Interstinal angiodysplasia in v Willebrand-Jurgens syndrome causing massive gastrointesti bleeding // Med. Welt. — 1980. — Vol. 31. — P. 540–544.

70. *Warkentin T. E., Moore I. C., Morgan D. G.* Aor stenosis and bleeding gastrointestinal angiodysplasia: Is acqui von Willebrand disease the link? // Lancet. — 1992. Vol. 340. — P. 35–37.

71. *Wautier I. I., Caen J., Rymer R.* Angiodysplasia acquired von Willebrand disease // Lancet. — 1976. Vol. 2. — P. 973.

72. *Wautier I. I., Fusciardi J., Wanet A., Caen J., Lubet L.* Acquired von Willebrand disease with chronic lymphocy leukaemia and angiodysplasia // Nouv. Presse Med. — 1977. Vol. 6. — P. 3733–3734.

73. *Wood G. M., Losowsky M. S.* Angiodysplasia of tongue with acquired von Willebrand's disease // Postgradu Medicine Journal. — 1982. — Vol. 58. — P. 37–38.

74. *Zijenah L. S., Barnes M. J.* Thromb. Res. — 1990 Vol. 59. — P. 553–566.

6.9. БОЛЕЗНИ ОРГАНОВ ДЫХАНИЯ И НЕДИФФЕРЕНЦИРОВАННАЯ ДИСПЛАЗИЯ СОЕДИНИТЕЛЬНОЙ ТКАНИ

Нестеренко З. В.

В последние десятилетия значительно увеличился удельный вес респираторных заболеваний, протекающих с бронхиальной обструкцией, эмфиземой, пневмофиброзом, легочной гипертензией, отмечается рост аллергических, аутоиммунных болезней органов дыхания, генетической и врожденной бронхолегочной патологии (Вельтищев, 1995; Рачинский и др., 1996; Нестеренко, 1999). Многие из этих заболеваний протекают на фоне недифференцированной дисплазии соединительной ткани (ДСТ). Учитывая высокую популяционную частоту распространения ДСТ, уникальную роль соединительной ткани в осуществлении многообразных функций различных органов и сис организма, целесообразно изучение влияния единительнотканной дисплазии на клиническое чение известных бронхолегочных заболева Нарушение формирования эластического кар легких в эмбриональном периоде при недиф ренцированной ДСТ приводит в последующе деструкции межальвеолярных перегородок и менению мышечно-хрящевого каркаса тра бронхиального дерева. Это обусловливает кла ный механизм бронхиальной обструкции с заде кой воздуха в терминальных респиратор отделах и формирование эмфизематозных б Одним из следствий буллезной эмфиземы явл ся спонтанный пневмоторакс (Шахназарова и 2004). Врожденный морфологический дефект щевого и соединительнотканного каркаса трах бронхов («размягчение») приводит к их повы ной подвижности, возникновению бронхоэкта

пневмосклеротических изменений. У ряда больных отмечается увеличение подвижности трахеи и бронхов во время дыхательных маневров — трахеобронхиальная дискинезия с чрезмерной инвагинацией мембранозной стенки (экспираторный пролапс) и высокой частотой развития бронхоспазма периферических бронхов (Таточенко, 2000; Кадурина, 2000). С недифференцированной ДСТ связывают рецидивирующее, хроническое воспаление органов дыхания из-за нарушения дренажной функции бронхов, изменения вязкости бронхиального секрета. Трахеобронхиальная дискинезия, несостоятельность иммунной системы при соединительнотканной дисплазии могут являться причиной повторных эпизодов острого бронхита у детей, обозначаемых как *рецидивирующий бронхит*. По мере дифференцировки бронхолегочной ткани, ЦНС, эндокринной и иммунной систем отмечается снижение удельного веса рецидивирующих бронхитов в реестре болезней органов дыхания детского возраста (Нестеренко, 1999).

Одним из ведущих клинических признаков современного течения значительной части бронхолегочных заболеваний является *бронхиальная обструкция,* или *бронхообструктивный синдром* (БОС), которую рассматривают в настоящее время не как самостоятельное заболевание, а как патофизиологическое проявление одной из разновидностей нарушения бронхиальной проходимости (Артамонов, 1992; Рачинский и др., 1996). БОС любого происхождения, как правило, дебютирует в детском возрасте, чаще у тех детей с бронхопульмональной дисплазией, которые имели низкие показатели бронхиальной проходимости в периоде новорожденности. Начало бронхиальной обструкции на первом году жизни ребенка, как правило, провоцируется вирусной инфекцией (RS-вирусом, вирусом парагриппа 3 типа, аденовирусами). В этих случаях БОС рассматривают как защитный механизм нижних отделов дыхательных путей от проникновения микробной флоры. Нарушению бронхиальной проходимости способствуют не только анатомически узкие дыхательные пути у детей раннего возраста, склонность к экссудации при их воспалении, высокая проницаемость легочных капилляров, но и особенности нейрогуморальной регуляции, обеспечивающие высокую реактивность бронхов. У 50% пациентов БОС повторяется, и порой истинные причины рецидивов бронхиальной обструкции остаются невыясненными (Рачинский и др., 1996). Наиболее частой причиной повторяющихся эпизодов БОС является бронхиальная астма, а также врожденные пороки бронхолегочной системы, инородные тела бронхов, муковисцидоз (Артамонов, 1992; Таточенко, 2000). Бронхиальная обструкция может быть проявлением системных васкулитов (узелкового полиартериита, синдрома Charge-Strauss, гранулематоза Вегенера). Значение недифференцированной ДСТ в формировании БОС показано многими исследователями. Рассматривается роль не только измененной костно-мышечной системы (деформация грудной клетки, слабость дыхательной мускулатуры), но и нарушения функции мукоцилиарного клиренса, дискинезии трахеобронхиального дерева, дисвегетатизма, иммунопатии, которые приводят к частым инфекционным заболеваниям, способствующим формированию легочного фиброза и бронхоэктазов (Мартынов и др., 1998; Шахназарова и др., 2004). Таким образом, доказанная роль ДСТ в формировании патологических процессов в бронхолегочной системе позволяет рассматривать БОС как один из многочисленных феноменов, встречающихся при соединительнотканной дисплазии.

Для изучения особенностей течения заболеваний органов дыхания на фоне ДСТ целесообразно исследовать их дебют с последующим мониторингом в динамике. В контексте этой задачи было изучено клиническое течение различных видов БОС и их связь с соединительнотканной дисплазией у 365 детей, лечившихся в областной детской больнице г. Луганска. В группы исследования вошли пациенты с наиболее распространенными клиническими вариантами БОС: *острый обструктивный бронхит* (ООБ) — 71 чел. (19,4%); *рецидивирующий обструктивный бронхит* (РОБ) — 29 чел. (7,9%); *бронхиальная астма* (БА) — 252 чел. (72,6%). В первую группу включены дети первых трех лет жизни, у которых диагностирован ООБ; во вторую — пациенты до семи лет жизни с диагнозом РОБ; в третью больные с бронхиальной астмой (БА) 4–15 лет. В основу диагностических критериев болезней органов дыхания, протекающих с бронхиальной обструкцией, была положена классификация неспецифических болезней органов дыхания у детей, принятая в ноябре 1995 года на симпозиуме педиатров-пульмонологов России совместно с проблемной комиссией по детской пульмонологии РАМН. Диагностика соединительнотканной дисплазии проводилась согласно классификации, принятой в 1990 году в г. Омске, где были выделены 2 группы болезней соединительной ткани. Больные из каждой указанной нозологической группы

чия или отсутствия признаков ДСТ. В группе детей с РОБ признаки соединительнотканной дисплазии отмечены у 93,1%. Проявления ДСТ у пациентов с ООБ имели место в 36,6% случаев. Группа детей с БА в периоде обострения была самой многочисленной — 265 человек, при этом признаки соединительнотканной дисплазии были отмечены у 20,4% обследованных. Большая часть пациентов (95,8%; 254 чел.) были со среднетяжелым, а 4,2% (11 чел.) — с тяжелым течением БА. Следует отметить, что все дети с тяжелым течением БА имели признаки ДСТ. Таким образом, у детей с РОБ отмечена высокая частота соединительнотканной дисплазии. Более редкое проявление этой патологии у пациентов с ООБ и БА, вероятно, можно объяснить не менее значимым влиянием на формирование бронхообструкции и других причин, например, аллергического фактора.

Наиболее часто фиксируемое изменение на рентгенограмме у детей с БОС — усиление и деформация легочного рисунка, снижение структурности корней, вздутие легочной ткани. Венозный застой I–II степени, гомогенизация корней легких, сглаженность сердечной «талии» за счет II дуги выявлены у 59,3% детей с РОБ на фоне ДСТ, у трети больных с ООБ и ДСТ (26,9%), в 3,8 раз реже у детей с ООБ без соединительнотканной дисплазии. У детей с БА этот феномен отмечен в 2,5 раза чаще у пациентов с признаками ДСТ в сравнении с детьми, имеющими БА без признаков соединительнотканной дисплазии (61,1 и 24,2%, соответственно). Необходимо заметить, что рентгенологические проявления легочной гипертензии выявлены у больных с дисплазией, имевших Эхо-кардиоскопические признаки голосистолического пролабирования митрального клапана и неполного пролабирования обеих створок митрального клапана. Анализ ЭКГ позволил выявить у более чем 90% больных с бронхообструктивными заболеваниями дисметаболические процессы в миокарде. У детей с ООБ и дисплазией отмечено повышение электрической активности правого желудочка в 2,5 раза чаще, чем у пациентов с ООБ без проявлений дисплазии. У 33,3% больных с РОБ, у 15% — с ООБ и 14,8% — с БА имела место неполная блокада правой ножки пучка Гиса. У детей с ООБ эти изменения выявлялись в 1,6 раза чаще у пациентов с проявлениями ДСТ. Бронхоскопия была проведена 12 детям с РОБ на фоне ДСТ: у 9 (75%) — диагностирован двусторонний диффузный катарально-гнойный эндобронхит, у 3 (25%) — катарально-гнойный эндобронхит.

Рентгенография органов грудной клетки и ЭКГ-графия (РПГ) выявила повышение давления в системе легочной артерии у 44,4% исследуемых больных с РОБ и у 60,5% с БА и признаками ДСТ (без проявлений ДСТ при БА — у 10,9%). У тех же детей при проведении ФКС было зафиксировано расщепление II тона на легочной артерии. Эхо-КС — голосистолическое пролабирование, неполное пролабирование обеих створок митрального клапана; отмечены признаки легочной гипертензии на рентгенограмме органов грудной клетки.

Ухудшение внутрисердечных гемодинамических показателей у пациентов с пролапсом створок митрального клапана может способствовать более выраженному проявлению легочной гипертензии и увеличению тяжести астмы. Выявление легочной гипертензии основано на клиническом наблюдении (повышенная утомляемость, одышка после небольшой физической нагрузки при объективном осмотре — ослабление сердечных тонов и акцент второго тона на легочной артерии), а также на результатах инструментального обследования (ЭКГ — признаки систолической перегрузки правого желудочка; ФКС — расщепление второго тона; РПГ — повышение давления в легочной артерии; рентгенограммы органов грудной клетки — признаки венозного застоя, «выбухание» ствола легочной артерии). Своевременная диагностика легочной гипертензии позволяет проведение адекватной, эффективной терапии бронхиальной обструкции с целью предупреждения развития таких тяжелых осложнений, как отек легкого. Результаты проведенных исследований дают возможность рассматривать соединительнотканную дисплазию как основу для развития генерализованного поражения, сопровождающегося полиморфностью клинических проявлений и частых болезней органов дыхания, протекающих как БОС. Необходим интегрированный подход к диагностике этого синдрома у пациентов с позиций вовлечения кардиореспираторной системы. На основании изложенных выше данных предлагается введение термина, соответствующего описанным клинико-морфологическим изменениям при рецидивах бронхиальной обструкции на фоне недифференцированной ДСТ, — ***кардиореспираторный синдром (ДКРС).***

Диагностическими критериями ДКРС могут служить:

— *жалобы* на частый влажный длительный кашель, возникающий на фоне ОРВИ, э

ной одышки, утомляемости, а также многочисленные жалобы, характерные для соединительнотканной дисплазии: боли в области сердца, головные боли, липотимия и др. (у детей старшего возраста), и, в целом, более тяжелое течение бронхиальной обструкции;

— *отягощенный перинатальный анамнез*;

— *наличие маркеров соединительнотканной дисплазии* (гипермобильность суставов, истончение, гиперэластичность кожи, аномалии зубов, органа зрения, деформация грудной клетки, сколиоз и др.);

— типичны *аускультативные изменения со стороны сердца*: наличие «мезосистолического щелчка», акцент II тона на легочной артерии;

— *инструментальное исследование:* Эхо-КС (пролабирование митрального клапана, снижение сократительной способности миокарда и другие малые аномалии развития сердца); ЭКГ (повышение электрической активности правого желудочка, нарушение ритма и проводимости); ФКС («мезосистолический щелчок», расщепление II тона на легочной артерии); РПГ (повышение давления в системе легочной артерии). На рентгенограмме органов грудной клетки — усиление легочного рисунка, снижение структурности корней легких, признаки легочной гипертензии; при бронхоскопии — диффузный катарально-гнойный эндобронхит, проявления трахеобронхиальной дискинезии.

У пациентов с ДКРС чаще формируется легочная гипертензия, обусловливающая более тяжелое и длительное течение бронхиальной обструкции. Вероятно, рецидивы бронхиальной обструкции у детей с РОБ (при исключении аллергического характера бронхоспазма) можно объяснить наличием трахеобронхиальной дискинезии, связанной с ДСТ. Своевременное выявление и диагностика ДКРС, требующая тщательного обследования больного, позволит адекватно оценить состояние пациента, проводить целенаправленную терапию, избегая полипрагмазии.

В последнее десятилетие отмечен значительный рост (до 30% и выше) числа *интерстициальных пневмоний,* вызванных атипичными возбудителями (микоплазмами, хламидиями и др.), которые клинически нередко протекают с бронхиальной обструкцией. В контексте исследования роли соединительнотканной дисплазии в формировании клинических особенностей болезней органов дыхания интерстициальные пневмонии представляют особый интерес. Согласно современному определению, под *пневмониями* понимают группу разнородных по этиологии, патогенезу, морфологическим изменениям и клиническим проявлениям острые инфекционные заболевания легочной паренхимы, диагностируемые по синдрому дыхательных расстройств и/или физикальным данным, а также инфильтративным изменениям на рентгенограмме (Таточенко, 2000). Заболеваемость пневмониями по статистическим данным, в среднем, составляет 4–17 на 1000 детей в возрасте от 1 мес. до 15 лет.

Интерстициальные пневмонии (ИП) занимают свою нишу среди *внебольничных* пневмоний у детей и характеризуются преимущественно диффузными изменениями в легких, протекающими при невысокой или нормальной температуре тела в отличие от типичных фокальных пневмоний. Основными возбудителями этих пневмоний являются хламидии, микоплазмы, легионеллы. Последнее время хламидийные, микоплазменные пневмонии рассматривают как одну из причин прогрессирования бронхообструктивного синдрома и бронхиальной астмы у детей. При тяжелых аденовирусных, парагриппозных пневмониях у детей раннего возраста на фоне поражения интерстициальной ткани легкого возможно развитие бронхоэктазов, тяжелого бронхиолита, пневмофиброза (Smyth, 2002). Воспаление, возникающее при пневмониях, вызванных атипичными возбудителями, распространяется как на интерстициальную ткань, так и на бронхоальвеолярный аппарат легких. Однако это не означает, что другие структуры легочной паренхимы (альвеолярные клетки, эндотелиальные клетки капилляров) остаются интактными. Менее выраженный внутриальвеолярный экссудативный компонент при ИП в сравнении с типичными (фокальными) пневмониями (Сильвестров, 2001) дает основание для частых врачебных ошибок в диагностике этих состояний. В детской практике БОС на фоне ИП зачастую расценивают как острые респираторные заболевания. По данным Л. А. Вишнякова, М. А. Никитиной (2004) у 48% детей имеет место сочетание хламидийных и пневмококковых пневмоний (Папаян, 2004), что существенно отличает клиническое течение внебольничных пневмоний прошлых лет, имевших преимущественно пневмококковую этиологию.

Механизмы развития воспалительного процесса в легких сложны и недостаточно изучены. Существенное значение в развитии пневмонии имеет вирулентность микроорганизма и иммунобиологическая реактивность макроорганизма. При пневмониях, вызванных атипичными возбудителями, воспалительный процесс распространяется,

капливается. Вовлечение в воспалительный процесс как бронхиол, так и альвеол обусловливает, особенно у детей раннего возраста, клинические проявления бронхиолита на фоне пневмонии, в отличие от типичных пневмоний, протекающих без выраженных бронхитических изменений. Установлена связь выраженности воспаления в дыхательных путях и структурных изменений сосудов легких. Причиной роста интерстициальных пневмоний некоторые авторы считают снижение иммунной резистентности на фоне высокой частоты выявления соединительнотканной дисплазии, ухудшение элиминации патогенных агентов в условиях измененной иммунной реактивности (Логвинова, 2004). Персистенция атипичных возбудителей приводит к формированию рецидивирующего течения интерстициальных пневмоний.

Диагностика интерстициальных пневмоний осуществляется на основании клинических симптомов, наличия разной степени выраженности интоксикации, респираторных нарушений. Выявление ИП представляет значительную сложность для врачей педиатров, зачастую трактующих этот процесс как «затяжные острые респираторные вирусные инфекции». В целом, диагностика пневмоний, вызванных атипичными возбудителями, основывается на умении выявить и идентифицировать клинико-лабораторные признаки этой патологии, провести дифференциальную диагностику с ОРВИ, протекающей с бронхиальной обструкцией, с атипичной пневмонией, что предполагает не только высокую эффективность терапии в последующем, но и профилактику осложнений, улучшение прогноза болезни.

Представленная ниже минимальная диагностическая программа позволит избежать педиатрам ошибок в выявлении атипичных пневмоний:

— наличие *респираторных жалоб* (ринит, фарингит, трахеобронхит), предшествующих пневмонии; зачастую малосимптомное начало и невыраженный интоксикационный синдром, упорный малопродуктивный кашель, более выраженное нарушение общего состояния, в сравнении с бронхиальной обструкцией на фоне ОРВИ;

— *клинические симптомы*: признаки бронхообструкции, неопределенность физикальной картины в легких, нехарактерная острому обструктивному бронхиту, длительность физикальных изменений в легких с нарастающими признаками интерстициального отека (усиление одышки, укорочение перкуторного звука, ослабление дыхания

— отсутствие эффекта от проводимой тера

— наличие в *гемограмме* лейкоцитоза, не филеза, нередко эозинофилии, ускоренной СС

— изменения на *рентгенограмме ор грудной клетки*, включающие усиление и стициально-сосудистого компонента, неодн ную инфильтрацию легочных полей;

— выявление *диагностически значи титра антител* к определяемым внутрикл ным возбудителям атипичных пневмоний при ведении иммуноферментного анализа;

— *идентификация возбудителя* (полим ная цепная реакция).

С целью изучения особенностей клиниче течения ИП у детей с признаками ДСТ в те 5 лет нами обследован 171 пациент в возрас нескольких дней до 18 лет. Большую часть и дуемой группы составили дети от года до 3- (26,9%) и от 8 до 12 лет (24,6%); более мал ленны группы пациентов от 4-х до 7 лет (18,1 детей первого года жизни (17,5%). Больные в расте 13–15 лет — 9,4% и 16–18 лет — 3,5% агностика ИП проводилась согласно прин критериям на основании клинико-рентгеноло ских признаков, серологического исследова определением титра специфических антител воротке крови методом иммуноферментного лиза. У всех больных отмечались характерны нотипические признаки недифференцирова ДСТ. У 75 пациентов (43,9%) ИП протекала ко на фоне соединительнотканной дисплазии; детей (34,5%) дополнительно диагностирс бронхиальная астма (БА), а у 15 (8,8%) — денный порок сердца (ВПС).

11 (6,4%) пациентам выставлен диагноз стгипоксический синдром дезадаптации се но-сосудистой системы» (ПгСДССС) и ИП; фузные заболевания соединительной (ДБСТ) и ИП — 9 больным (5,3%); ИП и вт ные кардиомиопатии (КМП) — 4 пацие (2,3%).

Рецидивирующее течение ИП (повторение зодов обострения 3 и более раз в течение времени наблюдения) отмечено у 106 (62%) ентов. Все случаи повторного возникновени имели место после перенесенного больными рого респираторного заболевания. Признак дифференцированной ДСТ были выявлены у больных. Однако только у 38 из них (35,8% единительнотканная дисплазия была единстве сопутствующей патологией. У 32 бол

(30,2%) дополнительно диагностирована БА; у 6 (5,7%) — ДБСТ; у 15 (14,2%) — ВПС; у 11 (10,3%) — ПгСДССС; у 4 (3,8%) — вторичные кардиомиопатии (КМП). Внутри каждой нозологической группы процент больных с рецидивирующим течением ИП был следующим: с БА — 54,2%; с ДСТ — 50,7%; из группы детей с ДБСТ (66,7%). Обострений ИП не выявлено только у пациентов с преимущественно суставной формой ювенильного ревматоидного артрита (ЮРА). У больных с кардиологической патологией — ВПС, ПгСД ССС, вторичными КМП — рецидивирующее течение ИП отмечено во всех случаях. Во всех случаях родители детей с рецидивирующими ИП обращали внимание на отягощенный перинатальный анамнез (угроза прерывания беременности, предшествующее мертворождение, выкидыши и т. д.). В целом, отягощенный перинатальный анамнез отмечен у 156 исследуемых больных (91,7%), из них у 50 (32%) пациентов (дети первых двух возрастных групп) с отягощенным перинатальным анамнезом ИП была выявлена впервые. Внутриутробное инфицирование установлено в результате обследования в родильных стационарах у 27 детей (17,3%). Гиподиагностику внутриутробных инфекций можно объяснить отсутствием необходимого объема обследования в городах и районах области. Исследование с использованием иммуноферментного анализа с определением титра антител к C. Pneumoniae было проведено у 126 больных (73,7%) с ИП. У 81 пациента (64,3%) был выявлен диагностически значимый титр антител к C. Pneumoniae (дети первых трех возрастных групп); а у 45 пациентов (35,7%) — к микоплазменной инфекции (дети 4–6 групп), но у 40% детей этой группы отмечена персистенция и C. Pneumoniae.

Признаки легочной гипертензии диагностированы у всех детей с сердечно-сосудистой патологией (ВПС, ПгСДССС, вторичными КМП), а также у 80% пациентов с БА и ИП; у 68% детей с ДСТ и ИП и у 66,7% — с ДБСТ, ДСТ и ИП. Бронхообструктивный синдром наблюдался у всех детей с ИП, протекающей на фоне БА. У детей первых трех лет жизни (20% пациентов с БА и ИП, 32% — с ДСТ и ИП и у 33,3% с суставной формой ЮРА) формирования легочной гипертензии не отмечено.

Пневмофиброз выявлен при физикальном и рентгенологическом обследовании у 81 пациента (74,3%) с рецидивирующим течением ИП: из них 35 (43,2%) — с ДСТ; 32 (39,5%) — с БА (рис. 1, 2); 8 (9,9%) — с ВПС; 6 (7,4%) — с ДБСТ. Частота формирования пневмофиброза внутри каждой нозологической группы выглядит следующим образом: у больных с ДБСТ — 66,7%; с БА — 54,2%, несколько реже у детей с ВПС — 53,3% и с ДСТ — 46,6%.

У 4-х пациентов (12,5%) с БА и длительным (более 5 лет) рецидивирующим течением ИП на рентгенограмме органов грудной клетки и при исследовании на компьютерном томографе на фоне пневмофиброза отмечено образование воздушных полостей в легочной ткани (рис. 3).

Таким образом, рецидивирующее течение ИП имело место у детей с отягощенным перинатальным анамнезом, страдающих БА и сердечно-сосудистой патологией, протекающих на фоне ДСТ. В этих случаях у пациентов симптомы ИП сочетались с проявлениями легочной гипертензии и пневмофиброза. При рецидивирующем течении ИП (более 5 лет) у больных с БА в 12,5% случаев имело место появление на рентгенограмме органов грудной клетки и на компьютерной томограмме воздушных полостей на фоне пневмофиброза.

Важным морфологическим субстратом многочисленных описанных изменений является пневмофиброз, при котором происходит диффузное уплотнение легкого за счет фиброзной ткани вокруг долек и между дольками, перибронхиально и периваскулярно. Раздутая внутри ячеистых фиброзных структур легочная ткань разрывает межальвеолярные перегородки с образованием воздушных булл. Так возникает картина «сотового» легкого, когда нормальная легочная ткань замещается кистозными полостями. Кистозное легкое формируется как заключительный этап стереотипной тканевой реакции на воздействие повреждающих агентов (Власов, 2005). Аналогичные изменения в легочной ткани описаны при формировании спонтанного пневмоторакса у пациентов с признаками соединительнотканной дисплазии (Шахназарова, 2004).

Многими авторами отмечается высокий процент рождения внутриутробно инфицированных детей (в т. ч. хламидиями, микоплазмами). Внутриутробные инфекции могут быть причиной летальных исходов в перинатальном периоде, а также при менее ярком и длительном течении — источником разнообразной соматической патологии (Цинзерлинг, 2001). Особенностью современного течения инфекционных заболеваний органов дыхания является длительная персистенция инфекционных агентов. Аномалии строения бронхолегочной системы на фоне ДСТ способствуют ухудшению элиминации патогенных агентов в условиях

измененной иммунной реактивности (Логвінова, 2004). Хроническая стимуляция иммунной системы может стать причиной возможной трансформации в аутоиммунный процесс. Проникновение возбудителя в организм плода в ранний фетальный период способствует развитию инфекционно-воспалительного процесса, характеризующегося преобладанием альтернативного компонента с формированием в поврежденных органах фиброзно-склеротических деформаций. Наиболее характерной чертой внутриутробного микоплазмоза является размножение микоплазм в клетках эпителия. В органах дыхания типичными являются изменения альвеоцитов, расстройство кровообращения, кровоизлияния в альвеолы, лимфогистиоцитарная инфильтрация, фиброз перибронхиальной, периваскулярной и межальвеолярной межуточной ткани.

При анатомической и биохимической незрелости легочной ткани у новорожденных детей, имеющих проявления кардиореспираторной депрессии, на фоне повреждающего действия ИВЛ может формироваться *бронхолегочная дисплазия* (БЛД). Это хроническое обструктивное заболевание легких у детей раннего возраста, развивающееся вследствие дистрофического синдрома как результат механической вентиляции легких. При БЛД морфологически определяются облитерирующий бронхиолит, интерстициальный отек с фибропластической пролиферацией и эмфиземой, хроническое воспаление и метаплазия легочного эпителия. Процесс завершается на 2-м месяце массивным фиброзом с деструкцией альвеол, формированием буллезных участков в легком, редукцией кровотока, часто правожелудочковой недостаточностью. Последствия БЛД — стойкие нарушения газообмена, оксигенации крови, волнообразно протекающее хроническое обструктивное заболевание легких. В первые годы жизни пациенты с БЛД нередко погибают от некротизирующего респираторного синдрома — вирусного бронхиолита. Более благоприятный исход наблюдается при предотвращении развития хронического бронхиолита. Проблема БЛД и интерстициальных болезней легких тесно переплетается (Илькович, 2004).

На фоне ДСТ диагностируются также *врожденные пороки бронхолегочной системы: трахеобронхомегалия, трахеобронхомаляция, кистозная гипоплазии легких* и др.

При *трахеобронхомегалии* имеет место врожденное чрезмерное расширение трахеи и крупных бронхов, истончение хрящей трахеи и главных бронхов в сочетании с количественным и венным дефицитом эластических и мыше локон в мембранозной части трахеи. Кли характерны приступы удушья, проявления вирующего стеноза гортани, обструктивно хита, затяжного течения бронхопневмон

Для *трахеобронхомаляции* характер денный морфологический дефект хрящев единительнотканного каркаса трахеи и При наличии морфологического дефекта в мальных отделах бронхов может форми хронический воспалительный процесс (эндобронхит, пневмосклероз, бронхоэкт

Кистозная гипоплазия сопровождает развитием легочной ткани с кистозным д дением респираторных отделов. В клини чается влажный кашель с гнойной м усиливающийся при обострении. Возможн ление заболевания в виде рецидивирующе ния пневмоний, развития напряженной пневмо- и пиопневмоторакса.

Особый интерес, с точки зрения лока патологического процесса, особенностей ских симптомов, представляют *интерст ные заболевания легких* (ИЗЛ), диагнос торых крайне неудовлетворительная. ИЗЛ гетерогенная группа болезней, характери ся различной степенью паренхиматозног ления (альвеолита) и фиброза. Согласно фикации, разработанной М. М. Иль (2004), выделяют альвеолиты, гранулемат кулиты, болезни накопления и опухолевы ные диссеминации. Морфологической ИЗЛ является интерстициальная ткань лег ходы заболевания определяет степень и с формирования пневмофиброза. Вполне до считать, что ДСТ способствует прогресси фиброза легочной ткани и играет сущес роль в возникновении различных форм И яя на исход болезни.

Нельзя не принимать во внимание то, ч меняет не только строение, но и функцию легочной системы, являясь основой для л ших вариаций клинических симптомов. Ми ленные проявления соединительнотканн плазии изменяют клиническое течен острых, так и хронических заболеваний. нетическое закрепление произошедших изм в строении и функции соединительной тка сит коррективы в устоявшиеся представ причинах возникновения и механизмах р патологических процессов. Отсутствие не мых знаний создает условия для грубых

ных ошибок, неверной терапевтической тактики, осложняющей течение болезней.

Роль ДСТ в изменении клинического течения болезней органов дыхания, в формировании поликистоза легких, БОС, легочной гипертензии, бронхоэктатической болезни, интерстициальной эмфиземы, интерстициальных болезней легких еще предстоит изучить. В то же время анализ работ ряда специалистов, изучающих эту проблему, свидетельствует о существенном значении соединительнотканной дисплазии в возникновении внутриутробного инфицирования, персистенции инфекционных агентов, провоцирующих развитие как атопических, так и аутоиммунных заболеваний, а также влияющих на развитие хронического бронхолегочного процесса, пневмофиброза. Применение в практике терминов *«диспластическая бронхопатия»*, *«диспластический кардиореспираторный синдром»* позволит объяснить не только появившиеся многочисленные клинические вариации известных болезней органов дыхания, но и осуществлять адекватную терапию, проводить профилактику осложнений.

Литература

1. *Артамонов Р. Г.* О некоторых дискуссионных аспектах бронхообструктивного состояния у детей // Педиатрия. — 1992. — № 4. — С. 71–73.
2. *Вельтищев Ю. Е.* Экопатология детского возраста // Педиатрия. — 1995. — № 4. — С. 7–11.
3. *Власов П., Кармазановский Г.* Кисты и кистоподобные образования в легких // Новости медицины и фармации. — 2005. — № 3 (163). — С. 23–24.
4. *Дементьева Г. М.* Актуальные проблемы пульмонологии новорожденных // Рос. Вестник перинатологии и педиатрии. — 2001. — № 5. — Т. 46. — С. 14–19.
5. Интерстициальные заболевания легких // Под ред. М. М. Ильковича, А. Н. Кокосова. — Санкт-Петербург. — 2004. — 560 с.
6. *Кадурина Т. И.* Наследственные коллагенопатии. — СПб. — 2000. — 271 с.
7. *Мартынов А. И., Степура О. Б., Остроумова О. Д., Пак Л. С.* Пролапс митрального клапана. Часть 1. Фенотипические особенности и клинические проявления// Кардиология. — 1998. — № 1. — С. 72–80.
8. Национальная программа: бронхиальная астма у детей. Стратегия лечения и профилактика. Москва. — 1997. — 93 с.
9. *Нестеренко З. В.* Врожденная дисплазия соединительной ткани и обструктивные бронхиты у детей. Дисс. ... д-ра мед. наук. — М., 1999. — 233 с.
10. *Папаян А. В., Никитина М. А., Вишняков Л. А.* Особенности клинического течения пневмоний у детей на фоне хламидийной инфекции // Рос. Вестник перинатологии и педиатрии. — 2004. — № 4. — Т. 49. — С. 42–51.
11. Практическая пульмонология детского возраста // Под ред. В. К. Таточенко. — М., 2000. — С. 167–183.
12. *Рачинский С. В., Волков И. К., Таточенко В. К., Артамонов Р. Г.* Альвеолиты и обструкттивные бронхты у детей. М. — 1996. — С. 99–142.
13. *Сильвестров В. П.* Острые бактериальные пневмонии // Российский медицинский журнал, 2001. — № 5. — С. 27–30.
14. *Smyth A.* Pneumonia due to viral and atypical organisms and their sequealae // British Medical Bulletin. — 2002. — № 61. — P. 247–262.
15. *Цинзерлинг В. А., Мельникова В. Ф.* Перинатальные инфекции. — СПб., 2002. — 351 с.
16. *Шахназарова М. Д., Розинова Н. Н.* Поражение бронхолегочной системы при моногенных заболеваниях соединительной ткани // Рос. Вестник перинатологии и педиатрии. — 2004. — № 4. — Т. 49. — С. 11–13.

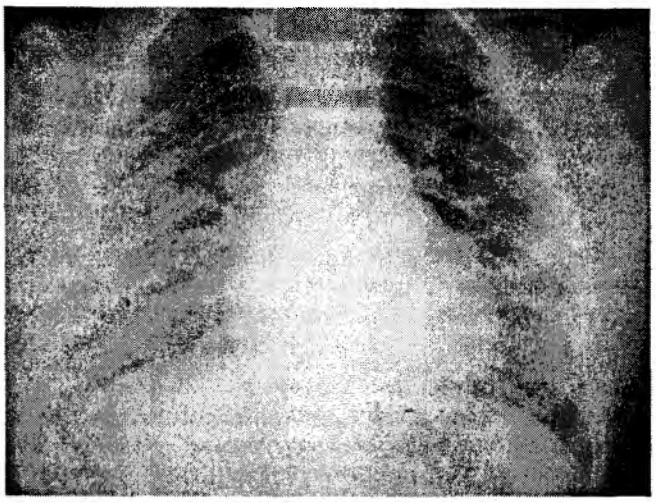

Рис. 1. Рентгенограмма Григоренко Д., 1,5 года.

В первые месяцы жизни мальчик перенес микоплазменную пневмонию с последующим формированием бронхиальной астмы, рецидивирующей на фоне обострения пневмонии

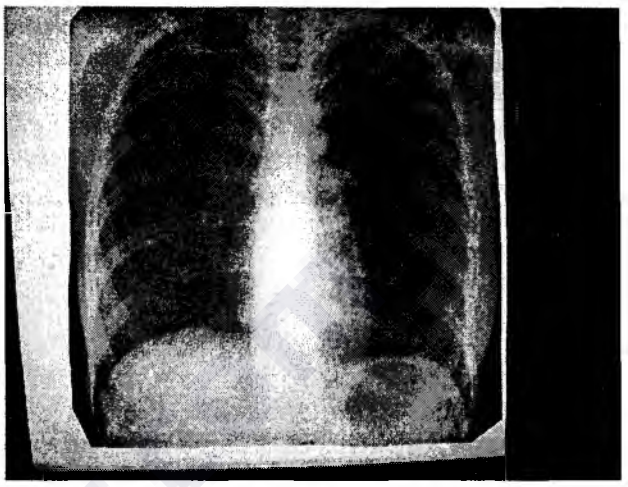

Рис. 2. Рентгенограмма Ермиловой Л., 14 лет.

Больная наблюдается по поводу бронхиальной астмы, развившейся фоне микоплазменной пневмонии. Отчетливо видны усиление и деф мация легочного рисунка, эмфизема, мелкоочаговые тени в нижне доле правого легкого, признаки легочной гипертензии

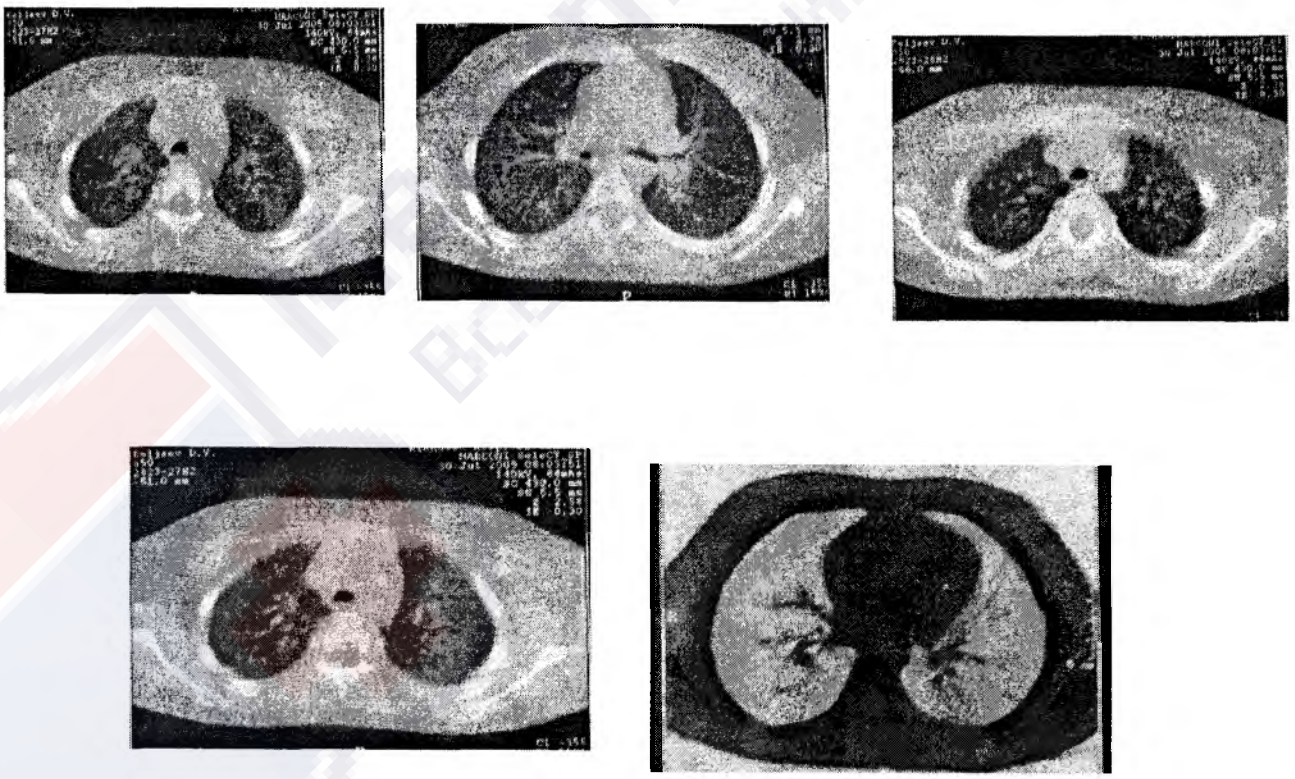

Рис. 3. Компьютерная томография легких больного Беляева Д., 9 лет.

В анамнезе внутриутробная хламидиозно-микоплазменная инфекция. С первых месяцев жизни — интерстициальная пневмония, рецидивирующая 2–3 раза в год. Наблюдается нерегулярно. К 5 годам у больного сформировались легочное сердце и пневмофиброз, к 7 — пневмоцеле

6.10. ДИСПЛАЗИИ СОЕДИНИТЕЛЬНОЙ ТКАНИ И ПИЩЕВАРИТЕЛЬНАЯ СИСТЕМА У ДЕТЕЙ: ВЗГЛЯД ИНТЕРНИСТА

Луппова Н. Е., Приворотский В. Ф.

В настоящее время ни для кого не является секретом, что человеческое тело на 85% состоит из соединительной ткани. Разумеется, она весьма широко представлена и в желудочно-кишечном тракте (ЖКТ). При соединительноканной дисплазии «коллагенизированный» пищеварительный тракт вовлекается в патологический процесс одним из первых. Известно, что у 80% детей с признаками дисплазии соединительной ткани (ДСТ) патология пищеварительной системы является ведущей (страдают сократительная, секреторная, выделительная и другие важнейшие функции ЖКТ). В то же время необходимо отметить, что у этой категории больных клиническая симптоматика заболевания нередко оказывается «затушеванной», что отодвигает сроки обращения к гастроэнтерологу, а, стало быть, и сроки установления точного диагноза.

Учитывая широкое представительство соединительной ткани в системе органов пищеварения, нетрудно представить себе обширность зоны поражения у детей с ДСТ: от ротовой полости до толстого кишечника. Следует отметить, что существуют полярные точки зрения на взаимосвязь фенотипических признаков ДСТ и степени выраженности патологии ЖКТ. Одни авторы усматривают прямую корреляцию между этими признаками, другие не подтверждают ее, полагая, что большее значение имеет не число, а качественный состав выявляемых микроаномалий.

В данном разделе мы не будем подробно рассматривать патологию ротовой полости, хотя значимость ее как «входных ворот» ЖКТ трудно переоценить. Одним из ярких проявлений ДСТ применительно к ротовой полости является патология зубов. Эти нарушения могут расцениваться с двух позиций. С одной стороны, как маркеры соединительнотканной дисплазии (например, неправильный рост зубов), с другой стороны, как следствие ее приобретенной несостоятельности (например, прогрессирующий кариес, разнообразные нарушения дентино- и эмалеобразования). Понятно, что описанная патология курируется стоматологами.

Педиатрам хорошо известно, что ДСТ нередко приводит к патологии пищевода. Можно предположить, что снижение, в силу ряда обстоятельств, эффективности работы мышечного слоя пищевода приводит к нарушению моторики последнего (гипомоторная дискинезия пищевода). Доказать этот механизм развития пищеводной патологии очень трудно, однако педиатрам следует помнить о том, что нарушения моторики часто являются отправной точкой развития органической патологии.

Одной из главных причин развития патологии пищевода по праву считается несостоятельность кардии. В поддержании активного тонуса кардии, что в норме препятствует возникновению гастроэзофагеального рефлюкса (ГЭР), важную роль играют соединительнотканные структуры. Несмотря на то, что известно множество других факторов, определяющих защитную функцию кардии (анатомических, нервных, гуморальных), именно ДСТ нередко обуславливает развитие таких состояний, как истинная (абсолютная) недостаточность кардии, скользящая грыжа пищеводного отверстия диафрагмы и др.

В настоящее время известно, что недостаточность кардии способствует возникновению патологического ГЭР, который является основным патогенетическим механизмом развития *гастроэзофагельной рефлюксной болезни* (ГЭРБ).

В данном разделе уместно более подробно поговорить о *скользящей грыже пищеводного отверстия диафрагмы* (СГПОД), которой принадлежит важная роль в генезе ГЭРБ. По мнению ряда отечественных авторов, частота СГПОД у детей с заболеваниями пищевода находится в диапазоне 4,5–7,2%. Под СГПОД (рис. 1) понимают последовательное пролабирование абдоминального отдела пищевода, кардии и верхнего отдела желудка через пищеводное отверстие диафрагмы в грудную полость (т. е. выше ножек диафрагмы). В результате происходит парциальное нарушение моторики как пищевода, так и желудка. Помимо этого, велика вероятность частичной фиксации пролабирующего комплекса в пищеводе, травматизация его слизистой с возможным развитием осложнений (анемия). Еще недавно считалось, что прямой связи между СГПОД и развитием рефлюкс-эзофагита нет. В настоящее время имеется достаточное число работ, опровергающих это положение. В своей практике мы нередко обнаруживаем тесную корреляцию между СГПОД и развитием рефлюкс-эзофагита (рис. 2). По нашему мнению, в тех случаях, когда грыжа подтверждена (эндоскопически и/или рентгенологически), а признаков эзофагита нет, не следует обольщаться, поскольку риск развития воспаления слизистой оболочки пищевода очень высок. СГПОД нередко приводит к тяжелому рефлюкс-эзофагиту, кото-

рый, в свою очередь, способствует поддержанию грыжи («порочный круг»). По образному выражению A. F. Hurst, СГПОД является «рецидивирующей болезнью пищевода».

Помимо СГПОД, которые составляют в структуре всех грыж более 99%, по анатомическому признаку выделяют *параэзофагеальные грыжи* (0,04%). В этиологии последних также играет роль неполноценность соединительнотканных структур. При параэзофагеальной грыже часть желудка, являющаяся содержимым грыжевого мешка, располагается над диафрагмой рядом с пищеводом; при этом кардия находится под диафрагмой. Таким образом, смещения кардии и брюшного сегмента пищевода не происходит. Пищевод при параэзофагеальной грыже не меняет своей длины, а пролабированный в заднее средостение отдел желудка обычно небольших размеров.

Возникновение *врожденных* грыж пищеводного отверстия диафрагмы обусловлено эмбриональными нарушениями, аномалиями развития пищеварительного тракта, а также неравномерным развитием мышц и отверстий диафрагмы (например, врожденное расширение пищеводного отверстия диафрагмы), слабостью соединительной ткани в пищеводном и аортальном отверстиях диафрагмы и т. д.

Приобретенные грыжи у детей диагностируются преимущественно в старшем возрасте, и к их образованию также предрасполагают анатомо-физиологические особенности строения этой области. Известно, что пищеводное отверстие диафрагмы образовано ее ножками, охватывающими пищевод. Нижняя часть пищевода фиксирована в основном диафрагмально-пищеводной связкой. При ослаблении мышечных и (или) соединительнотканных структур происходит пролабирование абдоминального отдела пищевода и части желудка в грудную полость.

Клинические проявления СГПОД зависят от степени недостаточности кардии, выраженности ГЭР и рефлюкс-эзофагита. В детском возрасте заболевание может протекать бессимптомно, субклинически или с определенными клиническими маркерами. Совокупность и выраженность последних во многом определяется размерами грыжевого мешка и степенью фиксации его в пищеводе.

Одним из ярчайших проявлений синдрома ДСТ применительно к ЖКТ является образование *дивертикулов пищевода.* В детском возрасте эта патология встречается относительно редко (эпидемиология заболевания весьма расплывчата). Дивертикулы пищевода представляют выпячивание стенки органа, чаще врожде общающееся с его полостью (рис. 3, 4.). реже у детей встречаются приобретенны тикулы пищевода. Нередкое сочетание д лов пищевода с дивертикулами кишечник и СГПОД позволяет считать, что в их во нии также имеет значение конституциона полноценность соединительной ткани по го ЖКТ.

Локализация, количество, размеры и ф вертикулов могут быть различными. И истинные (образуются в результате вып всех слоев пищевода) и ложные (в резул пячивания слизистой оболочки и подсл слоя через дефект мышечной мембраны) кулы. В раннем возрасте или на начальны формирования дивертикула (дивертикуло вода заболевание, как правило, протекае птомно. В дальнейшем клиническая карт деляется локализацией дивертикула. частым осложнением является собствен тикулит, нередко отмечаются бронхолег ложнения. В прогнозировании возможны нений основную роль играет диаметр вхо верстия дивертикула (чем он больше, т вероятность развития воспаления в пол вертикула).

Наиболее частой областью поражени с заболеваниями ЖКТ является гастрод ная зона. Эта патология весьма распрос детском возрасте, составляя 60–65% осн агнозов врача-гастроэнтеролога. В струк патологии у детей среднего и старшего в возраста преобладают *хронические гаст ниты* (ХГД).

Каковы особенности течения ХГД у ДСТ? Немногочисленные публикации на дают разноречивые сведения о характер гического процесса. С одной стороны, от более ранний дебют и более упорный хар чения заболевания при отсутствии яркой ХГД. С другой стороны, у многих дете наоборот, определяется более манифес рактер гастродуоденальной патологии.

В то же время, большинством иссле признается факт большей частоты возни нарушений моторики в виде гастроэзофа и дуоденогастрального рефлюксов у де левание которых протекает на фоне ДС и причинах ГЭР было достаточно подроб но выше, поэтому сейчас самое время

разговору о *дуоденогастральном рефлюксе* (ДГР).

Причины ДГР разнообразны. Среди главных можно назвать недостаточность привратника, нарушение опорожнения желудка, нарушение пилородуоденальной моторики, а также дискинезия самой двенадцатиперстной кишки. Безусловно, ведущая роль в возникновении этих патофизиологических процессов принадлежит нарушенной вегетативной и гуморальной регуляции. В то же время, у детей с ДСТ в силу «мезенхимального единства» соединительной ткани и гладких мышц создаются дополнительные условия для пилорической и дуоденальной дисфункции.

ДГР у детей отнюдь не безобидное явление, как это иногда представляется педиатрам. Кратковременный заброс содержимого двенадцатиперстной кишки в желудок почти не таит в себе серьезных угроз для слизистой оболочки желудка и/или пищевода, а, стало быть, обычно не сопровождается глубокими морфологическими изменениями этих органов. В то же время, длительное существование ДГР высоких степеней (обильный и «высокий» рефлюкс), т. е. фундальный и эзофагеальный заброс желчи, несомненно, способствует повреждению слизистой и может стать триггер-фактором, запускающим серьезные механизмы, приводящие спустя много лет к гастриту «перестройки» на фоне метаплазии, как правило, кишечного типа.

По мнению многих авторов, специфических клинических симптомов ДГР не существует, но наличие ДГР усиливает интенсивность таких общих для заболеваний желудка и двенадцатиперстной кишки симптомов, как приступообразные боли в верхней половине живота, изжога, тошнота и рвота; эти проявления чаще сопровождаются запором. Относительно «специфическим» симптомом ДГР можно считать горечь во рту или отрыжку горьким.

По мнению некоторых авторов, к особенностям эндоскопической картины детей с ХГД на фоне ДСТ можно отнести большую частоту элементов лимфофолликулярной гиперплазии слизистой двенадцатиперстной кишки вследствие нарушения микроциркуляции с застоем лимфы, возможное появление лимфоангиоэктазий и точечных белесоватых наложений по типу «манной крупы». Вопрос об абсолютной специфичности описанных признаков применительно к ДСТ, тем не менее, остается открытым, поскольку в доступной литературе отсутствуют серьезные масштабные исследования на эту тему.

Переходя к разговору о *язвенной болезни* (ЯБ), следует сказать о том, что ДСТ не описывается в литературе как звено патогенеза этого заболевания. Скорее дисплазию можно рассматривать как фактор, предрасполагающий к развитию моторных и секреторных нарушений в гастродуоденальной зоне, а, следовательно, при определенных условиях и к развитию язвенного дефекта. Вместе с тем, есть данные о том, что течение ЯБ у детей и взрослых на фоне ДСТ имеет затяжной характер, отмечаются достоверно большие размеры язвенных дефектов, чаще встречаются множественные язвы (рис. 6).

Значение соединительной ткани многократно возрастает на этапах заживления язвенного дефекта. Основу постъязвенного рубца составляет фибриллярный белок коллаген, продуцируемый фибробластами. Процесс рубцевания язвенного дефекта можно рассматривать с точки зрения общих положений грануляции и коллагенообразования, в результате которых происходит накопление фибробластов в очаге поражения. На начальных этапах формирования рубца происходит интенсивный синтез коллагена, в стадии окончательной организации рубца — усиленный его распад. В результате катаболизма коллагена активно экскретируется оксипролин (ОП).

В серии работ изучалось содержание общего ОП, а также его фракций (свободный и белковосвязанный) в сыворотке крови, желудочном соке и моче у больных язвенной болезнью двенадцатиперстной кишки (ЯБДК) и эрозивным дуоденитом. Как показали исследования, при обострении ЯБ общее содержание ОП (свободного и белковосвязанного) достоверно выше, чем у людей без ЯБ. По мере стихания обострения содержание ОП остается повышенным только за счет белковосвязанных фракций. Поэтому белковосвязанный ОП является информативным показателем оценки состояния язвенного дефекта и может служить критерием рубцевания. Содержание ОП в желудочном соке при обострении ЯБДК повышается в несколько раз, а после лечения достоверно уменьшается. Данная закономерность свидетельствует о корреляции значений оксипролина в сыворотке крови и желудочном соке у больных с ЯБДК. Таким образом, об эффективности противоязвенной терапии можно судить по достоверному снижению значений ОП в сыворотке крови и желудочном соке. Также было отмечено, что содержание ОП в сыворотки крови и желудочном соке не находится в какой-либо зависимости от локализации язвенного дефекта и давности заболевания.

В группе больных, у которых при повторном эндоскопическом исследовании не наблюдается полного рубцевания язвенного дефекта, отмечается достоверно более высокий уровень ОП, чем у больных с полным рубцеванием, что позволяет рассматривать этот показатель с точки зрения прогноза репаративных процессов в двенадцатиперстной кишке. В то же время, уровень ОП в моче у больных с ЯБДПК малоинформативен как маркер оценки состояния язвенного дефекта и перспектив его рубцевания. Многочисленные наблюдения демонстрируют, что у взрослых и детей с ДСТ стадия формирования рубца протекает более длительно, рубец обычно более грубый, чем у пациентов без дисплазии (рис. 7).

При эрозивном дуодените содержание ОП в сыворотке крови и желудочном соке повышается, однако эти изменения выражены достоверно меньше, чем при ЯБ. Отсутствие достоверных различий в этом случае объясняется тем фактом, что при эрозивном процессе нарушается целостность только поверхностного слоя слизистой, а подслизистый, богатый соединительной тканью, не вовлекается в процесс. После курса лечения показатель ОП у больных эрозивным дуоденитом практически полностью восстанавливается и достоверно не отличается от нормальной величины.

При гистологическом исследовании биоптатов слизистой двенадцатиперстной кишки у больных ЯБ обнаружены явные признаки деструкции соединительной ткани в виде накопления ГАГ, изменения формы эластиновых волокон, скудная эозинофильная инфильтрация, гиалиноз сосудов.

Гастроптоз. Положение и форма желудка у детей и взрослых в норме весьма вариабельны и зависят в первую очередь от конституциональных особенностей человека. У детей астенического телосложения, особенно в период «вытяжения», возможно низкое расположение желудка. При этом он имеет вытянутую вниз крючкообразную форму, а его нижний полюс может располагаться на уровне или даже ниже пупка. Гастроптоз конституционального характера чаще отмечается у лиц женского пола вследствие анатомо-физиологических особенностей. Помимо конституционального, то есть врожденного, гастроптоза, выделяют и приобретенный, который обусловлен снижением тонуса брюшной мускулатуры. Данное состояние может быть следствием резкого похудания, интенсивной физической нагрузки, родов и т. д.

Гастроптоз обычно протекает бессимптомно. Однако он может сопровождаться гипотонией желудка, а у лиц среднего и старшего возраста гипохлоргидрией, что и определяет клиническую картину. У некоторых субъектов помимо опущения желудка отмечается аналогичная картина со стороны других внутренних органов (печень, почки), что позволяет говорить о висцероптозе.

Изменения со стороны *желчевыводящей системы* (ЖВС) у детей с ДСТ, в первую очередь касаются аномалий формы и положения желчного пузыря, т. е. врожденных, часто необратимых, изменений последнего. К ним относятся фиксированные перегибы, перетяжки и перегородки, дуликатуры желчного пузыря. Согласно литературным данным, эти изменения достоверно чаще встречаются у детей, имеющих те или иные проявления соединительнотканной дисплазии.

Основная причина развития пороков и аномалий развития — нарушения эмбриогенеза на 4 неделе внутриутробного развития, когда происходит закладка органов гепатобилиарного тракта. Примером истинной деформации, т. е. порока развития, являются S-образная деформация желчного пузыря и загиб последнего в области дна (т. н. «фригийский колпак»). Фиксированный перегиб желчного пузыря возникает благодаря тому, что в его просвете за счет изгиба формируется ложная «перегородка», представляющая собой дупликатуру стенки.

По нашим данным, среди аномалий развития наиболее часто встречаются перегиб в области шейки пузыря — 45%, реже — перегибы в области тела — 32% и в области дна — в 7% случаев. Истинные перегородки желчного пузыря могут быть врожденными и приобретенными. Врожденные возникают как результат нарушения эмбрионального развития на этапе вакуолизации или реканализации пузыря. Наиболее часто такие перегородки локализуются в шеечном отделе (77%), реже — в области тела (22%) и в области дна (1%). Приобретенные перегородки, как правило, являются результатом воспалительного процесса в пузыре. Атрезия и гипоплазия желчного пузыря наблюдаются редко и в детском возрасте обычно являются случайной находкой. Клиническая картина пороков развития желчного пузыря обусловлена выраженностью моторно-эвакуаторных нарушений со стороны желчевыводящей системы, в дальнейшем — присоединением воспалительных обменных (холелитиаз) нарушений, а также рефлекторных изменений со стороны поджелудочной железы.

Серьезные данные об особенностях патологии *поджелудочной железы* у детей с ДСТ в дост

ной литературе нам не встретились. Описываемые некоторыми авторами сонографические «находки» не носят специфического характера и отражают, как правило, реактивные изменения поджелудочной железы разной степени выраженности.

Известна роль мезенхимной недостаточности в генезе *геморрагического синдрома*. Эта взаимосвязь обусловлена существованием общности генетического происхождения коллагена с плазменными и тромбоцитарными компонентами гемостаза. Существует даже термин «гематомезенхимальные дисплазии». Последние можно рассматривать двояко: с одной стороны, речь идет о нарушениях собственно системы гемостаза, с другой — о нарушениях целостности сосудистой стенки. Рассматривая первую из приведенных выше составляющих, следует отметить, что у больных с ДСТ отмечается повышенная контактная ранимость или кровоточивость слизистой оболочки ЖКТ. Поэтому минимальный гемостазиологический анамнез должен быть собран у каждого ребенка, у которого планируется эндоскопическое или другое инвазивное исследование.

Грозным осложнением ЯБ является кровотечение. По статистике кровотечение из луковицы двенадцатиперстной кишки встречается в шесть раз чаще, чем из желудка. Гематомезенхимальные дисплазии являются предрасполагающим фактором к их возникновению. У таких детей возможно развитие геморрагических гастритов (гастродуоденитов) даже при минимальных тупых травмах живота.

Как уже отмечалось выше, в структуре ДСТ нередко отмечаются различные вазопатии (слабость сосудистой стенки). Они возникают на разных «этажах» пищеварительного тракта и проявляются чаще в виде различных врожденных аномалий строения сосудистой стенки (эктазии, гемангиомы, артериовенозные аномалии и т. д.), но могут иметь и приобретенный характер.

Этиология и патогенез этих состояний изучены недостаточно, однако, один из возможных механизмов возникновения неполноценности сосудистой стенки — ДСТ вследствие дефицита некоторых белков (например, протеина S). Основным клиническим проявлением сосудистых аномалий являются повторяющиеся кровотечения, клиническая картина которых определяется уровнем локализации аномального сосуда (сосудов). Так, при нахождении последнего в нижних отделах кишечника в стуле присутствует неизмененная кровь. К сосудистым аномалиям относятся также телеангиоэктазии, которые могут выявляться как на слизистых ЖКТ, так и на коже.

Рассматривая состояние кишечника у детей с ДСТ, нельзя остановиться подробно на таком важном нарушении кишечной функции, как *запоры*. Нарушения стула у этой группы детей могут быть обусловлены как чисто анатомическими особенностями строения, так и нарушением функционирования нормально сформированного кишечника. В первом случае следует думать о долихоколон (удлинение всей толстой кишки или отдельных ее составляющих, например, долихосигма) или мегаколон (расширение толстой кишки на всем протяжении или на отдельных ее участках); возможно сочетание обоих вариантов — мегадолихоколон. С учетом того, что мышечная ткань является разновидностью соединительной ткани, логично предположить, что у детей с ДСТ чаще отмечается нарушение перистальтики внутренних органов, в том числе кишечника. Как правило, у этих пациентов диагностируется гипотонический вариант дискинезии кишечника со снижением тонуса сфинктеров. Запоры могут быть также результатом аноректальной дисфункции (нарушение нормального функционирования гладких и поперечнополосатых мышц тазового дна). Задержка стула может быть обусловлена висцероптозом, а точнее, провисанием различных отделов кишечника за счет слабости поддерживающего аппарата (например, синдром Пайера; рис. 8).

Длинная многопетлистая сигмовидная кишка (долихосигма) определяется у 2–15% здоровых детей и у 30–45% детей, предъявляющих жалобы на запоры. Поэтому отношение к долихосигме двоякое: с одной стороны, ее можно считать вариантом нормы, с другой, в случаях, когда она сопровождается болевым и диспепсическим синдромом (в первую очередь запорами), — аномалией развития. Значительно реже в популяции встречается удлинение поперечно-ободочной кишки — долихотрансверзум.

Запоры у детей с долихо- или мегаколон обычно обусловлены как увеличением времени транзита содержимого кишки, так и нарушением ее моторики. Первые симптомы заболевания возникают, как правило, в первые годы жизни ребенка, но в некоторых случаях возможна более поздняя манифестация. Следует в очередной раз подчеркнуть, что исследований, касающихся нарушений функции кишечника у детей с ДСТ, в доступной литературе нам не встретилось. Единственное упоминание, которое достойно быть приведено в этой главе, касается формирования длинного и ги-

попластичного кишечника у детей с синдромом Марфана.

Ни для кого не является секретом, что баугинева заслонка является чрезвычайно значимым анатомическим образованием. Основоположник клапанной гастроэнтерологии профессор Витебский придавал большое значение нормальному функционированию этого «клапана», разделяющего тонкий и толстый кишечник, которые различаются по своим анатомо-физиологическим и микробиологическим характеристикам. Илеоцекальную недостаточность рассматривают как один из висцеральных маркеров ДСТ.

Одним из ярких проявлений ДСТ являются *дивертикулы кишечника.* Известно, что истинные дивертикулы встречаются редко, чаще образуются ложные (выпячивание слизистой через мышечную оболочку кишки в ее наиболее слабых точках, которые, как правило, локализуются в местах вхождения артерии в кишечную стенку). Значимая роль в возникновении дивертикулов кишечника принадлежит увеличению внутрипросветного давления на фоне генетически обусловленной несостоятельности соединительной ткани или ее возрастной инволюции. Дивертикулез крайне редко наблюдается у лиц моложе 30 лет, но считается, что к 80 годам он развивается практически у каждого. В большинстве случаев дивертикулы локализуются в сигмовидной кишке (до 85% всех случаев). Заболевание, как правило, протекает без каких-либо симптомов, а дивертикулы являются случайной находкой.

Геморрой является наиболее частым заболеванием во «взрослой» колопроктологии и по данным разных авторов его частота колеблется от 11 до 24%. Истинная частота в детской популяции неизвестна. Геморрой характеризуется наличием в заднем проходе обильно васкуляризированных объемных образований (валиков), и его также рассматривают как одно из проявлений ДСТ в «проекции» пищеварительного тракта. Нужно сказать, что валики присутствуют в прямой кишке и в норме. Они формируются за счет утолщения подслизистого слоя и содержат сосуды (артериолы, венулы, артериовенозные анастомозы), гладкие мышцы, эластичные и коллагеновые волокна. Геморрой же возникает в результате увеличения валиков за счет усиленного притока артериальной крови в кавернозные тельца и уменьшения оттока по кавернозным венам, а также за счет дистрофических процессов в мышце и связке, удерживающих геморроидальные узлы в просвете прямой кишки. Предрасполагающие и провоцирующие факторы развития геморроя многочисленны. ди первых значимую роль играет ДСТ, опреде щая особенности строения сосудистых стен среди вторых — любые состояния, сопровож щиеся натуживанием (например, запоры). О ными клиническими проявлениями геморроя ются: периодическое кровотечение из узло выпадение из анального отдела и воспале

Таким образом, при несостоятельности с нительной ткани врач-педиатр встречается с ма полиморфной картиной поражения ор ЖКТ. Помимо нарушения структуры и фу органов пищеварения в состав своеобра «синдрома» нередко включаются дефицит м тела (отмечается почти у трети детей с ДСТ менения в грудном и поясничном отделе п ночника (гиперлордоз, кифоз, сколиоз), си вегетативной дистонии и др. Эти обстоятел обуславливают необходимость углубленног следования пищеварительного тракта у де ДСТ.

Литература

1. *Абу-Джабаль Гасан.* Хронический гастродуод детей на фоне дисплазии соединительной ткани: А дисс. ... канд. мед. наук. — М., 1997.

2. *Бабаян М. Л., Магомедова М. П., Делягин Бельмер С. В.* Особенности состояния соединительно при язвенной болезни двенадцатиперстной кишки и х ском гастродуодените у детей // Материалы VII конф «Актуальные проблемы абдоминальной патологии тей». — М., 2000. — С. 7.

3. *Богмат Л. Ф., Савво В. М.* Состояние верхн лов желудочно-кишечного тракта у подростков с си дисплазией соединительной ткани сердца // Материа конференции «Актуальные проблемы абдоминальной гии у детей». — М., 2001. — С. 3–4.

4. *Гофман О. М.* Дифференциально-диагностичес чение малых аномалий развития в оценке состояния з детей: Автореф. дисс. ... канд. мед. наук. — М.

5. *Казюлин А. Н.* Особенности проявлений абдо но-кардиального синдрома у больных с различными з ниями органов пищеварения: Автореф. дисс. ... д наук. — М., 1998.

6. *Клеменов А. В.* Внекардиальные проявления н ренцированной дисплазии соединительной ткани // Р ская медицина. — 2003. — № 10. — С. 4–7.

7. *Клеменов А. В., Мартынов В. Л., Торгушин* Недостаточность баугиневой заслонки как висцераль явление недифференцированной дисплазии соедини ткани // Терапевтический архив. — 2003. — Т. 75. — С. 44–46.

8. *Ключников С. О., Ключникова М. А., Барыш* Состояние желудочно-кишечного тракта и сыворотк мунореактивность у детей при дисплазии соедин ткани // Материалы XI конференции «Актуальные п абдоминальной патологии у детей». — М., 2004. —

9. *Куликов А. М., Медведев В. П.* Роль семейного врача в охране здоровья подростков: дисплазии соединительной ткани у подростков и их распознавание // Семейная медицина. — 2000. — № 4. — С. 37–51.

10. *Маев И. В., Казюлин А. Н., Вальцова Е. Д.* Особенности течения заболеваний органов пищеварения у больных с пролапсом митрального клапана // Клиническая медицина. — 2000. — № 1. — С. 22–26.

11. *Осипенко М. Ф., Макарова Т. А., Прокофьев С. В.* Клинико-статистический анализ дисплазий желудочно-кишечного тракта // Российский журнал гастроэнтерологии, гепатологии и колопроктологии. — 1997. — № 5. — С. 296.

12. *Приворотский В. Ф., Луппова Н. Е.* Кислотозависимые заболевания у детей. — СПб МАПО. — 2005. — 97 с.

13. *Приворотский В. Ф., Луппова Н. Е.* Заболевания желчевыводящей системы у детей СПб МАПО. — 2003. — 77 с.

14. *Романов В. А.* Эндоскопический атлас. — М., 1996. — С. 208.

15. *Шиляев Р. Р., Шальнова С. Н.* Дисплазия соединительной ткани и ее связь с патологией внутренних органов у детей и взрослых // Вопросы современной педиатрии. — 2003. — Т. 2. — № 5. — С. 61–67.



Рис. 1. Эндофото. Скользящая грыжа пищеводного отверстия диафрагмы



Рис. 2. Контрастная рентгенограмма пищевода (призн ГЭР, скользящая грыжа пищеводного отверстия диафр



Рис. 3. Эндофото. Тракционный дивертикул в средне-грудном отделе пищевода



Рис. 4. Эндофото. Дивертикул пищевода



Рис. 5. Эндофото. Дивертикул поперечно-ободочной кишки

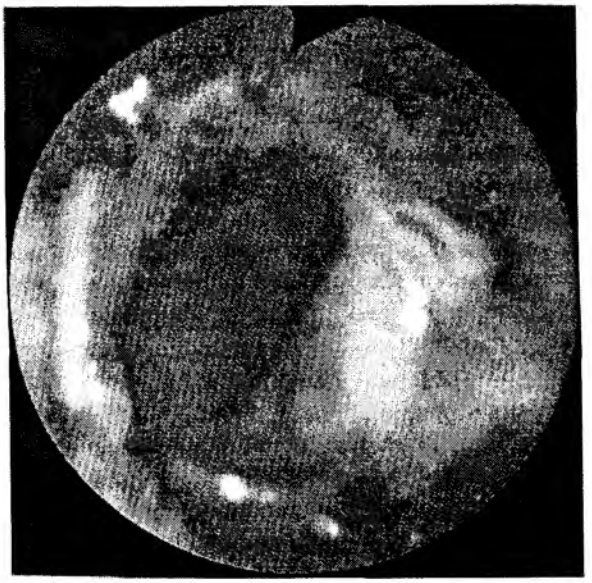

Рис. 6. Множественные язвы луковицы двенадцатиперстной кишки

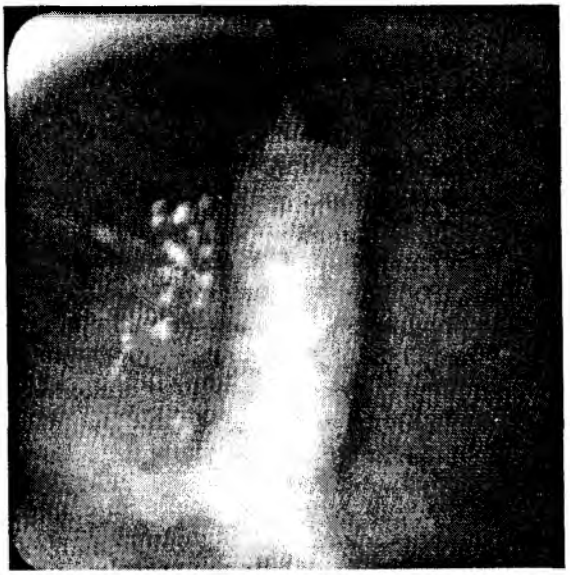

Рис. 7. Рубцовая деформация двенадцатиперстной кишки

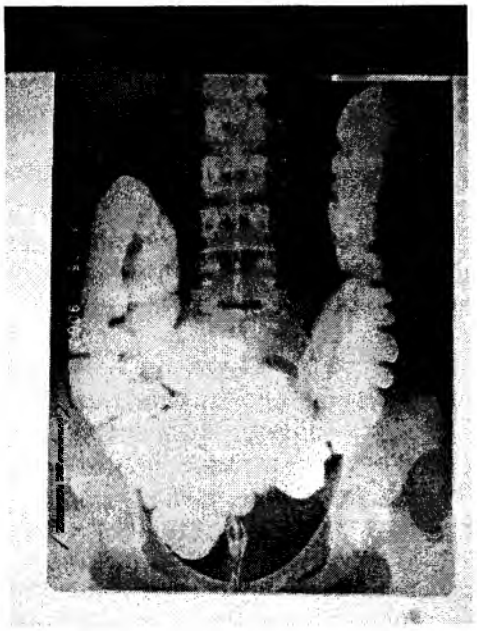

Рис. 8. Синдром Пайера

6.11. ДИСПЛАЗИЯ СОЕДИНИТЕЛЬНОЙ ТКАНИ И ЭНДОКРИННАЯ РЕГУЛЯЦИЯ

Строев Ю. И., Чурилов Л. П.

В основе многих заболеваний лежит нарушение информационного разграничения сфер влияния между системной нейроэндокринной регуляцией (гормоны и нейротрансмиттеры) и местными аутакоидными механизмами аутокринного и паракринного характера (цитокины и другие медиаторы воспаления).

Как в здоровом организме, так и при штатном, нормергическом успешном функционировании типовых патологических процессов эти управляющие программы *не конфликтуют между собой*, так как короткоживущие аутакоидные сигналы эффективны только на небольшом удалении от источника, а их молекулярные носители *не достигают регуляторно значимых концентраций* в системном кровотоке. С другой стороны, системные нервные и гормональные сигналы *не унифицируют* и *не парализуют* основанную на аутокоидной регуляции оптимальную и топически разнообразную работу местных защитных механизмов, так как доступ гормонов и нейротрансмиттеров в очаги нормергического воспаления ограничен барьерными изменениями микроциркуляции и функциональным симпатолизом.

На наш взгляд, один из основных факторов, обеспечивающих бесконфликтную реализацию системных и местных защитных программ, — структурно-функциональная целостность мезенхимальных тканей, с одной стороны, составляющих арену местных типовых патологических процессов, а с другой — производящих уникальный репертуар аутакоидов и гормонов — от медиаторов воспаления до кортикостероидов. Микроструктура мезенхимы влияет на поведение ее клеток и в норме позволяет *разграничить* информационные сферы влияния аутакоидов и гормонов и *бесконфликтно сочетать* эти формы гуморальной регуляции.

Данный принцип впервые был сформулирован нами как «*правило системно-местного защитного равновесия*» (Зайчик, Чурилов, 1999). При гиперергическом протекании патологических процессов, например, при различных видах шока и избыточном ответе острой фазы он может *остро* нарушаться, что снижает резистентность организма.

Синдром Марфана и близкие к нему *марфаноидные фибриллинопатии* служат примером хронического нарушения системно-местного защитного равновесия, когда аномалии самосборки ключевых молекул активной мезенхимы приводят к избыточному системному действию некоторых аутакоидов и хроническим мультиорганным поражениям. К мысли о возможности трактовки фибриллинопатий как заболеваний с хронически нарушенным аутакоидно-гормональным равновесием нас привели некоторые практические наблюдения. В последние годы типичным для детей и подростков России стал так называемый «трофологический синдром» (гипотрофия) с дисгармоничным развитием и снижением функциональных резервов их организма (Баранов, 1999). Возросло число юношей астенического телосложения. Так, по нашим данным, среди учеников 1–11 классов одной из школ Санкт-Петербурга лишь 58,7% школьников имели гармоничное развитие, а 25,4% — пониженную и низкую массу тела, часто сочетающуюся с астеническим телосложением и непропорциональным развитием (Строев, 2000; Строев с соавт., 1999, 2003). В это же время в средствах массовой информации стали появляться сообщения о гибели в российской армии молодых солдат от гипотрофии, причину которой видели преимущественно в качественном и количественном недоедании большинства населения в России перестроечного периода (Мальцев, 1997; Строев и др., 1999). Трофологический синдром у подростков мужского пола при определении их пригодности к службе в армии оказался настолько серьезной проблемой, что она переросла в проблему государственную. В связи с этим в стационарах стало заметно нарастать число направляемых райвоенкоматами в целях медицинского освидетельствования допризывников и призывников с гипотрофией, которые подлежали тщательному обследованию. Такие подростки, как правило, обследовались в первом и единственном в Санкт-Петербурге подростковом отделении Мариинской больницы, развернутом на территории старейшего в стране эндокринологического стационара, который уже полвека является клинической базой кафедры госпитальной терапии СПбГПМА. Здесь и в других отделениях Мариинской больницы нами стали проводиться всесторонние обследования подростков с трофологической недостаточностью.

Так, клиническое обследование 163 подростков-призывников с гипотрофией (индекс Кетле — 17,4 ± 0,07) выявило, что из них практически здоровыми оказались только 5,5%, остальные имели различные заболевания: нейроциркуляторную астению (75%), хронический гастродуоденит (53,3%), патологическое увеличение щитовидной железы (33,1%), пролапс митрального клапана

(4,9%) и другие дефекты (Строев с соавт., 2000). Конечно, объяснить такую патологию одним только недоеданием было невозможно.

Широкое использование ультрасонографии, тепловидения, радиоиммунологического и иммуноферментного методов определения уровня гормонов привело нас к любопытным результатам. Оказалось, что подавляющая часть подростков-призывников с трофологической недостаточностью имела сочетание различных признаков недифференцированной дисплазии соединительной ткани (ДСТ). По крайней мере, эндоскопическое обследование 282 призывников с гипотрофией в 93,6% случаев выявляло изолированную или сочетанную патологию желудочно-кишечного тракта, которую можно было расценивать как фенотипические признаки соединительнотканной дисплазии (например, хронический гастродуоденит выявлен у 55,3%, недостаточность кардии желудка — у 26,1%, дуодено-гастральный рефлюкс — также у 26,9%). Интересно, что эта перечисленная патология наблюдалась не только у призывников с гипотрофией, направленных райвоенкоматами для медицинского освидетельствования с заведомо известной патологией желудочно-кишечного тракта, но и у призывников с гипотрофией, которые обследовались совсем по другому поводу (Строев и др., 2003). Поэтому стало возможным подозревать уже при первом осмотре и подтверждать при дальнейшем обследовании у подавляющего большинства подростков с трофологической недостаточностью наличие ведущей системной патологии — соединительнотканной дисплазии.

Известно, что у каждого пациента с ДСТ может быть столько проблем со здоровьем, сколько специалистов в поликлинике (Викторова, Нечаева, 2004). Нельзя забывать и о том, какое важное модифицирующее влияние оказывает нарушение нейроэндокринной регуляции роста и обмена веществ на фенотип детей с наследственными болезнями соединительной ткани (Семячкина, 1995). Нарушения опорно-двигательного аппарата чаще всего наблюдаются в пубертатном периоде в связи с быстрым ростом соединительной ткани. На этом фоне проявляются ранее скрытые дефекты. Не исключено, что генетическая предрасположенность и неблагоприятные воздействия на организм в пренатальном периоде служат истинными причинами ДСТ, а натальные травмы и эндокринные влияния усугубляют эти нарушения (Куликов, Медведев, 2000).

Конституция — форма групповой реактивности, сопрягающая телосложение с определенным паттерном функционирования иммунонейроэндокринного аппарата (Зайчик, Чурилов, 2005).

Основоположник конституционального подхода в отечественной патофизиологии А. А. Богомолец (1926) считал, что конституциональный тип определяется состоянием в организме активной мезенхимы. С современных позиций можно полагать, что состояние мезенхимы подвержено влиянию генетических особенностей белков экстрацеллюлярного матрикса и сигнальных механизмов, управляющих возобновлением соединительной ткани. Именно по состоянию соединительной ткани А. А. Богомолец предложил выделять астенический (преобладает тонкая, нежная соединительная ткань), фиброзный (преобладает плотная, волокнистая соединительная ткань), пастозный (преобладает рыхлая соединительная ткань) и липоматозный (обильное развитие жировой ткани) типы конституции. Один из корифеев отечественного учения о конституции М. В. Черноруцкий (1928, 1930) различал астенический, нормостенический и гиперстенический типы конституции не только по морфологическим, но и по функциональным свойствам. На большом секционном материале было показано, что средний относительный вес эндокринных желез (надпочечники, щитовидная железа, околощитовидные и половые железы, гипофиз и эпифиз) у астеников выше, чем у гиперстеников, что может носить компенсаторный характер. N. Pende (1928) в качестве основы конституции также рассматривал функциональное состояние эндокринной системы. Он выделил длинный (микроспланхнический), короткий (макроспланхнический) и нормоспланхнический типы конституции и отметил, что у микроспланхнического типа преобладают функции гипофиза и щитовидной железы, а функция надпочечников снижается. Г. Шаде (1923) считал соединительную ткань важнейшим регулятором гомеостаза, а ее межклеточное вещество — ключевым компонентом внутренней среды организма.

А. Н. Семячкина (1995) полагает, что патология эндокринной системы у больных синдромом Марфана не только усугубляет тяжесть основного заболевания, но и является одним из главных патогенетических механизмов формирования кардинальных симптомов болезни. Даже явные различия в частоте некоторых признаков ДСТ при разных фенотипах, например, арахнодактилии, гипермобильности суставов, нарушенного роста зубов, ангиэктазий, деформации грудной клетки и пр., могут указывать на роль гормонального дисбаланса в развитии и усугублении дефектов обме-

на соединительной ткани (Куликов, Медведев, 2000). Так, известно участие гормона липоцитов *лептина* в аксиальном росте мезенхимальных производных и формировании удлиненных пропорций тела (Livshits et al., 2003), но этот же гормон, действуя как цитокин, участвует в определении направления дифференцировки Т-хелперов и в развитии аутоиммунных процессов (Matarese et al., 2002).

Связь между конституцией организма и функцией мезенхимальных производных становится очевидной и при обращении к особенностям иммунологической реактивности. Важнейшим серологическим маркером конституции являются белки главного комплекса гистосовместимости (ГКГС), кодируемые кластерами генов, расположенными в коротком плече 6-й хромосомы. Именно они определяют репертуар и силу иммунных ответов индивида. Особенности гаплотипа белков ГКГС предрасполагают к различным аутоаллергическим заболеваниям. Особенности гаплотипов генов, кодирующих белки ГКГС (ГКГС-гаплотипов) при ДСТ, изучены пока недостаточно. Однако наличие у пациентов с ДСТ проявлений аутоиммунной патологии делает их схожими с больными теми системными заболеваниями соединительной ткани, которым свойственны неорганоспецифические аутоантитела. Для таких болезней сцепление с определенными ГКГС-гаплотипами уже доказано. В недавнем обзоре украинские генетики Г. В. Нехимчук и Т. М. Клименко (2006) указывают, что при недифференцированных формах ДСТ частота ГКГС-гаплотипов A28, B35, Cw5, Cw52 повышена, а A2, B12, Cw3 — снижена. Имеются наблюдения, что у лиц с ДСТ существует высокий риск развития аутоаллергии. Так, у 8,7% пациентов фиксируются признаки формирования аутоиммунного синдрома (Глотов, 2003). Нарушения функций системы иммунитета при ДСТ проявляются прогредиентным формированием иммунодефицитного, аллергического и аутоиммунного синдромов. Известно, что дефект системы иммунитета при ДСТ тесно связан с иммуногенетическими факторами предрасположенности, которые ассоциированы с аллельным полиморфизмом генов, кодирующих белки ГКГС. Имеются иммуногенетические маркеры фибриллинопатий и ДСТ. Так, антигены гистосовместимости A1 и B27 типичны для лиц с синдромом Марфана, а B5 и B13 — для пациентов с деформацией грудной клетки в сочетании с пролапсом митрального клапана (Куликов, Медведев, 2000). Результаты, полученные А. В. Глотовым (2003), свидетельствуют о наличии взаимосвязи иммуногенетических маркеров с врожденной патологией соединительной ткани.

Уместно предположить, что при ДСТ аутоаллергические процессы могут вовлекать эндокринные органы. Накопление в крови больных ДСТ аутоантител к клеткам эндокринных органов и к продуцируемым ими гормонам, конкуренция аутоантител, иммунных комплексов и гормонов за рецепторы в клетках-мишенях, а также вторичные расстройства микроциркуляции и системное действие цитокинов, связанное с аутоаллергическим воспалением, могут приводить к нарушению функционального состояния системы «гипофиз—щитовидная железа—надпочечники—гонады». Это, конечно, не может не сказываться на компенсаторно-приспособительных возможностях организма.

Имеет ли столь часто выявляемое у российских подростков сочетание гипотрофии и ДСТ эндокринную основу? Принято считать, что у детей и подростков не бывает первичных эндокринных заболеваний, при которых ведущим симптомом было бы истощение (Блунк, 1981). К сожалению, литературные сведения о состоянии эндокринной системы при ДСТ весьма скудны и касаются в основном описания единичных или малочисленных наблюдений, особенно при синдромах Марфана, Элерса–Данло, несовершенном остеогенезе, которые в своей классической форме встречаются не часто. В настоящей работе, используя литературные данные и собственные наблюдения за больными с ДСТ, мы попытались охарактеризовать состояние нейроэндокринной системы у больных недифференцированной ДСТ с марфаноидным, MASS-подобным и элерсоподобным фенотипами. Недифференцированная ДСТ диагностировалась нами тогда, когда у пациента набор фенотипических признаков не укладывался ни в одно из перечисленных дифференцированных заболеваний (Кадурина, 2000; Клеменов, 2004; Кадурина, Горбунова, 2005). Эта группа включала также и широко обсуждаемый в западной литературе (особенно хирургической и хиропрактической) так называемый синдром гипермобильных суставов (Оганов с соавт., 2003).

Эпидемиологические исследования с целью выявления взаимосвязи недифференцированной ДСТ и эндокринопатий проводились, в частности, Р. Г. Огановым и соавт. (2003). Частота эндокринных заболеваний в группе из 734 подростков 16–17 лет с недифференцированной ДСТ составила 11,3 ± 1,47%, а среди 270 обследованных без

ДСТ она была ниже — 8,79 ± 2,03%, хотя статистически разница оказалась недостоверной.

В большинстве исследований дифференцированных и недифференцированных ДСТ показана повышенная функция аденогипофиза. В частности, высокий рост при синдроме Марфана может быть связан с повышенной функцией гипоталамо-гипофизарной системы (Лисиченко, 1986). А. Н. Семячкина с соавт. (1983) изучали соматомединовую активность сыворотки крови и активность СТГ под контролем внутривенного введения тиролиберина и теста на толерантность к глюкозе у 25 лиц с синдромом Марфана при полном и неполном симптомокомплексе болезни (16 детей, 7 юношей и 2 взрослых). У 9 детей с полным симптомокомплексом болезни Марфана базальный уровень СТГ был низким и не превышал 3,8 нг/мл (при норме 3,81 ± 0,2 нг/мл), но парадоксально возрос при глюкозо-толерантном тесте (до 33,3 нг/мл!). Из 16 остальных пробандов базальная активность СТГ была повышена у 6 (до 20 нг/мл) и после нагрузки глюкозой существенно подавлялась, что соответствовало норме. По мнению А. Н. Семячкиной (1995), при синдроме Марфана эндокринная регуляция роста детей нарушается почти у 2/3 обследованных, причем самые высокие показатели СТГ (в 5–10 раз выше нормы!) обнаруживаются у лиц с тяжелыми клиническими проявлениями синдрома Марфана. По мнению автора, для подавления избыточного роста таким больным с раннего детства рекомендуется высокожировая диета, подавляющая продукцию СТГ.

Однако не всегда рост больных синдромом Марфана зависит от соматотропина. При синдроме Марфана описана даже карликовость (Benjelloun M., Iraqui A., 1981), в частности, гипофизарный нанизм (Endo, 1981). Р. Г. Оганов с соавт. (2003) среди 734 детей и подростков с недифференцированной ДСТ обнаружили нанизм в 2,03 ± 0,53%, а в контрольной группе — лишь в 0,74 ± 0,58% случаев. Ключевую роль в развитии крайне нежелательной диспропорции, свойственной марфаноподобному MASS-синдрому, играет, по-видимому, лептин (Matarese et al., 2002). Публикации последних лет свидетельствуют о том, что он, как упоминалось выше, вовлечен не только в регуляцию массы тела, но и в регуляцию аксиального роста производных мезенхимы (Livshits et al., 2003).

C. W. Denko и B. Boja (2001), исследуя у 24 женщин и 7 мужчин с гипермобильностью суставов содержание соматомедина С и СТГ в крови, обнаружили их уровни повышенными у всех пациентов, при этом пациенты с наследственной ДСТ имели более высокий уровень СТГ, а некоторые — повышенный уровень соматомедина С и инсулина. По мнению авторов, повышение в сыворотке крови уровня ростовых факторов у лиц с гипермобильностью суставов помогает установлению диагноза ДСТ, а сам СТГ может даже индуцировать мышечные и суставные боли. Однако R. Hoffenberg с соавт. (1977) описали двух молодых пациентов с повышенным содержанием соматомедина С, но при нормальном уровне СТГ, причем одна из них (женщина) имела явный синдром Марфана, а другой (мужчина) — клинически выраженную акромегалию. При этом у обоих пациентов концентрация в плазме СТГ подавлялась при гипергликемии, что является, по мнению авторов, результатом повышенной соматомединовой активности. А. Н. Семячкина с соавт. (1983) не выявили у больных синдромом Марфана четкого соответствия уровней СТГ и соматомединовой активности сыворотки крови. Отчетливое повышение соматомединов было только у 1 из 25 больных с этим синдромом.

Описано уникальное наблюдение пациентки 38 лет с выраженными синдромом Марфана, акромегалией, гиперплазией щитовидной железы и беременностью, закончившейся благополучными родами, что при таком сочетании удается крайне редко (Газазян с соавт., 2006). У пациента с марфаноидной внешностью S. Sivasankaran с соавт. (1988) наблюдали центральный несахарный диабет и гистиоцитоз Х (в оригинальной терминологии авторов — «мультифокальный гранулематоз эпидермоцитов Лангерганса»).

Известно, что АКТГ угнетает пролиферацию фибробластов, а соматотропный гормон, напротив, ее стимулирует (Куликов, Медведев, 2000). Так, уровень АКТГ у 15 обследованных больных с синдромом Марфана оказался нормальным, в то время как уровень СТГ — повышенным (Лисиченко, 1986). А. В. Клеменов (2004), проанализировав у лиц с недифференцированной ДСТ базальные концентрации АКТГ и кортизола при возникшем у них инфаркте миокарда, обнаружил достоверно более низкий уровень кортизола, при этом инфаркт миокарда протекал тяжелее. Выявлено нарушение механизма обратной связи, так как сопряженного с падением кортизола повышения уровня АКТГ не обнаруживалось. Следовательно, у больных ДСТ дезадаптационный синдром выражен в большей степени. Установлено, что в условиях дефицита кортизола процесс деградации коллагена ускоряется, растормаживается

активность коллагеназ, расщепляющих коллаген I и III типов (Капелько, 2000; Oikarinen et al., 1983), составляющих основу внеклеточного матрикса миокарда. Однако при этом наблюдается более высокий уровень альдостерона и ренина сыворотки крови, что, по-видимому, свидетельствует о более выраженной сердечной недостаточности.

Учитывая высокую физическую и психоэмоциональную выносливость лиц с синдромом Марфана, было высказано предположение, что в этом определенную роль играют надпочечники (Лисиченко, 1975). Еще в 1967 г. Н. Н. Малиновский описал увеличение надпочечников у больных синдромом Марфана. Однако в отношении гормональной функции надпочечников при фибриллинопатиях и других клинических вариантах соединительнотканной дисплазии литературные данные скудны и разноречивы.

При определении уровня кортизола в крови 12 больных с синдромом Марфана разного пола и возраста О. В. Лисиченко с соавт. (1975) получили его статистически достоверное увеличение (300 ± 42 нг/мл против 135 ± 52 нг/мл в контроле; $p < 0,001$). При повторном исследовании кортизола через 4 мес. (весной и осенью) результаты были аналогичными. Уровень кортизола оказывался обычно выше у больных синдромом Марфана, чем у их родственников. У одной больной, которая получала β-адреноблокаторы, уровень кортизола при повторном определении оказался нормальным. При гистологическом исследовании надпочечников лиц, умерших от синдрома Марфана, никаких типичных изменений в них выявить не удалось. С. А. Левенец с соавт. (2006) выявили у 52% девочек с недифференцированной ДСТ повышенное содержание кортизола (более 550 нМ/л), в то время как в контрольной группе этот феномен наблюдался лишь в 28,9% случаев. Однако Н. И. Кондрашин (1980) утверждал, что у больных синдромом Марфана глюкокортикоидная функция надпочечников снижается и дает основания для их лечения глюкокортикоидами. Такого же мнения придерживаются С. В. Лукьянов с соавт. (1991), полагающие, что дети с синдромом Марфана, Элерса–Данло и недифференцированной ДСТ марфаноподобного фенотипа должны получать глюкокортикоиды в стрессовых ситуациях (тяжелые болезни, травмы, операции). Так, при исследовании С-21-кортикостероидов в суточной моче детей с изолированными и синдромальными формами воронкообразной грудной клетки II и III степени авторы выявили сниженную функцию коры надпочечников. В дошкольном возрасте такое снижение сопровождалось усилением биосинтеза кортикостероидов в горизонтальном положении. Дети с наследственными ДСТ демонстрировали дисфункцию надпочечников, более выраженную при синдроме Марфана и менее значимую — при синдроме Элерса–Данло и недифференцированной ДСТ с марфаноподобным фенотипом. У лиц с ДСТ снижение в крови уровня кортизола сопровождается более высоким содержанием альдостерона и ренина, что может быть обусловлено сопутствующей сердечной недостаточностью (Капелько, 2000; Oikarinen et al. 1983). Описано сочетание синдрома Марфана с аддисоновой болезнью (Kopietz, 1967), а также — с аддисоновой болезнью и акромегалией (Schindler, 1975). Р. Г. Оганов с соавт. (2003) обращают внимание на то, что среди детей и подростков с недифференцированной ДСТ наиболее часто выявляются заболевания сердечно-сосудистой системы (45,9%). По мнению А. Н. Семячкиной (1995), в возникновении тяжелых сердечно-сосудистых расстройств при синдроме Марфана (аневризма аорты и других сосудов, пролапс митрального клапана) главная роль должна отводиться действию именно СТГ. Так, в своих исследованиях она обнаружила, что обмен коллагеновых волокон при синдроме Марфана четко соответствует показателям активности СТГ. Установлено, что под влиянием СТГ и соматомединов изменяется сосудистая стенка. Не исключено, что при соединительно-тканной дисплазии биологическая активность СТГ нарастает. Интересно, что у некоторых больных с синдромом Марфана возможны нарушения в строении СТГ (Merimel et al. 1969). Еще R. C. Read et al. (1967) предполагали, что пролапс митрального клапана является результатом гипофизарной и мукополисахаридной дисфункции. В соответствии с литературными данными и результатами собственных исследований предполагаем, что диапазон эндокринных расстройств у больных недифференцированной ДСТ может оказаться достаточно широким.

При клинико-морфологическом анализе 9 секционных наблюдений синдрома Марфана В. М. Курицын (2006) выявил зоны с полным отсутствием эластических волокон, очаги некроза, образование кистозных полостей в некоторых участках среднего слоя аорты. Такими же, но выраженными в меньшей степени, были изменения в створках аортального клапана. С. С. Тодоров (2006) при аутопсии 2,5-месячного ребенка с синдромом Марфана (длина его тела — 87 см!) также выявил в медии сосудов очаги, поражения глад-

миоцитов, вокруг которых формировались кисты, заполненные кислыми мукополисахаридами. Не исключено, что гормональные нарушения при синдроме Марфана могут быть обусловлены расстройствами кровообращения в гипоталамо-гипофизарной области в результате сопутствующих врожденных сосудистых аномалий головного мозга, а также кистозных изменений во всех внутренних органах, в том числе в головном мозге (мальформация сосудов головного и спинного мозга).

C. K. Wong et al. (1989) наблюдали у больного с синдромом Марфана трикуспидальную регургитацию и гигантскую дилатацию правого предсердия, которые были обусловлены значительным повышением уровня предсердного натрийуретического пептида. Известно, что предсердный натрийуретический пептид вызывает постоянную потерю натрия и, следовательно, воды. Это является одной из причин снижения массы тела и, в свою очередь, приводит к снижению активности ренин-альдостерон-ангиотензиновой системы, что способно снизить артериальное давление (Строев, Чурилов, 2004). G. Di Salvo et al. (2001) у больных с пролапсом митрального клапана также наблюдали различные варианты нейроэндокринных аномалий, в частности, нарушение реакции ренин-ангиотензин-альдостероновой системы на пробу с ортостазом и высокий уровень предсердного натрийуретического пептида, особенно при гиповолемии. По мнению авторов, роль этого пептида в происхождении синдрома пролапса митрального клапана, а также в нарушении реакции ренин-ангиотензин-альдостероновой системы на ортостаз и в дисбалансе симпатической и парасимпатической вегетативной нервной системы может быть очень значимой.

Современная эндокринология трактует популярный среди отечественных медиков, но отсутствующий в МКБ-10 диагноз — «вегето-сосудистая дистония» как эвфемизм для обозначения *обратимых стадий гипоталамопатий* (Строев, Чурилов, 2004). В связи с этим в данном эндокринологическом тексте уместно привести сведения о том, что среди детей и подростков с недифференцированной ДСТ нередко (21,04%) встречается вегетососудистая дистония, причем чаще по ваготоническому (16,32%), реже — по симпатикотоническому (3,32%) и смешанному (2,36%) типам (Оганов с соавт., 2003). Однако А. В. Клеменов (2004) выявлял вегето-сосудистую дистонию у 85,3% больных с недифференцированной ДСТ и пролапсом митрального клапана, в то время как у здоровых лиц она регистрировалась в 54,5% случаев. При этом наблюдались статистически значимое увеличение суточной активности симпатического отдела вегетативной нервной системы и более низкий тонус блуждающего нерва, что обнаруживалось как в клино-, так и в ортостазе, а также ночью, во время сна. Это, по мнению А. В. Клеменова (2004), дает основания для предположения о том, что дисфункция вегетативной нервной системы выводит клиническую сущность пролапса митрального клапана за рамки чисто клапанной аномалии. У больных с пролапсом митрального клапана Di Salvo G. et al. (2001) также наблюдали высокий уровень адреналина и норадреналина в плазме крови. Не удивительно, что в настоящее время основой для медикаментозного лечения лиц с ДСТ являются β-адреноблокаторы (Викторова, Нечаева, 2004).

Большинство исследователей находили у больных ДСТ лабильность артериального давления, при этом в 50–60% случаев обнаруживалась тенденция к гипотонии, особенно при маловыраженных признаках соединительнотканной дисплазии (Нечаева, 1994). Однако имеются данные о наличии у 15–30% пациентов с ДСТ артериальной гипертензии (Верещагина, 2004; Ларина, 2005). Р. Г. Оганов с соавт. (2003) выявляли артериальную гипертензию у детей и подростков с недифференцированной ДСТ в 2,82% случаев, в то время как в контрольной группе она вообще не обнаруживалась. По-видимому, одной из важных причин склонности лиц с ДСТ к артериальной гипертензии является гиперкатехоламинемия. Так, О. В. Лисиченко (1986) наблюдала гипертонические кризы у 85% больных с тяжелым течением заболевания. По своему клиническому проявлению они напоминали гипоталамические, сопровождающиеся головной болью, беспокойством, потливостью, гиперемией лица, дрожью конечностей, тахикардией, и носили сезонный характер. У некоторых больных при этом наблюдалось значительное повышение уровня адреналина и норадреналина, особенно у больных с врожденными пороками сердца, выраженной аневризмой аорты и явлениями сердечной недостаточности. Возможно, что в таких случаях заинтересованность симпатико-адреналовой системы является реакцией на специфический деструктивный процесс в соединительной ткани. Нами (Строев, Кирьянова, 2000; Строев и др., 2003) при исследовании артериального давления у 339 подростков-призывников с трофологической недостаточностью и индексом Кетле от 14,0 до 19,0 (16% из них имели пролапс митрального клапана) была выявлена артериальная

гипертензия в 9% случаев. Группу с артериальной гипертензией составили преимущественно подростки с недифференцированной ДСТ (индекс Кетле — от 14,0 до 15,0), у которых параллельно был обнаружен напряженный режим функционирования аденогипофиза. Шулутко И. Б. (1942, 1944) также придавал особую значимость дисфункции желез внутренней секреции, в частности, щитовидной железы в патогенезе частой артериальной гипертензии среди жителей блокадного Ленинграда с алиментарной дистрофией. Гиперкатехоламинемия отражается на психоэмоциональном статусе и на интеллекте больных с ДСТ. Особенно четко это проявляется у лиц с синдромом Марфана. При синдроме Марфана усиливается образование катехоламинов, активизирующих кровоснабжение головного мозга и стимулирующих центральную нервную систему. Поэтому такие пациенты часто высоко интеллектуальны и работоспособны. Избыточная продукция адреналина понуждает их постоянно находиться в состоянии гиперреактивности, которая нередко выливается не только в высокую работоспособность, но и в неординарные умственные способности, почему синдром Марфана иногда называют «синдромом гениев». Работоспособность у них не ограничивается только умственной деятельностью, поскольку действие катехоламинов затрагивает не только мозг, но и эндокринные железы, мышцы и сердце (Эфроимсон, 1982; Чурилов, 2001).

Сложилось представление о том, что у лиц с ДСТ редко развивается сахарный диабет. В 1976 г. Т. Н. Панова и Ю. И. Кротов сообщили о единичном случае сочетания болезни Марфана с сахарным диабетом. Р. Г. Оганов с соавт. (2003) выявили сахарный диабет у 2,03 ± 0,53% детей и подростков с недифференцированной ДСТ и в 1,85 ± 0,86% случаев контрольной группы (разница статистически недостоверна; $p > 0,1$). T. Yamamoto et al. (1992) описали первый в Японии случай сочетания синдрома Марфана с сахарным диабетом 1-го типа у 3-летней девочки. Первым проявлением эндокринной патологии оказалась жажда, после диагностики сахарного диабета пациентке был назначен инсулин. В дальнейшем, через 7–8 лет, у нее выявили митральный пролапс и кифосколиоз, а еще спустя 4 года — катаракту, что в сочетании с другими внешними признаками позволило диагностировать синдром Марфана, несмотря на то, что изменения глаз были для этого синдрома неспецифичны. Причина такой связи авторам осталась не ясной.

Из 108 больных синдромом Марфана, котор
в течение 22 лет наблюдались А. Н. Семячкин
(1995), ни в одном случае не было выявлено
харного диабета (в противоположность больным
акромегалией). Автор полагает, что причина э
го — в компенсаторно увеличенной секреции
матостатина. C. W. Denko и B. Boja (2001) изу
ли содержание иимунореактивного инсули
(ИРИ) у 24 женщин и 7 мужчин с синдромом
пермобильности суставов. У многих пациент
уровень ИРИ оказался повышенным, что соче
лось с увеличением содержания СТГ, а иногда
соматомедина С. А. Н. Семячкина (1995) иссле
вала уровень ИРИ у 25 пациентов с синдром
Марфана и при этом почти у всех из них обна
жила его повышение после введения тиролибе
на. Причем это повышение больше всего прояв
лось у детей с полным симптомокомплексом
лезни Марфана (ИРИ достигал 98,5 мкМЕ/мл
норме — 10–20 мкМЕ/мл). При глюкозотолера
ном тесте нормальная углеводная толерантно
была обнаружена у 13 из 25 пациентов, причем
всех с полным симптомокомплексом заболеван
Патологические гликемические кривые были п
имущественно двух типов: предиабетические (4
плоские, гипореактивные (9) кривые. По мнен
автора, наличия изменений самого инсулярно
аппарата поджелудочной железы доказано
было. В ряде случаев у больных синдромом М
фана О. В. Лисиченко (1975) обнаруживала да
тенденцию к снижению уровня глюкозы в кро
Гликемические кривые иногда имели довольно
логий спуск, но все показатели гликемии пол
стью соответствовали нормальному распреде
нию, хотя в семьях больных синдромом Марф
сахарный диабет при этом наблюдался.

Наши исследования углеводной толерантно
у подростков призывного возраста с признака
недифференцированной ДСТ выявили ее сни
ние (скрытый сахарный диабет) в 6,8% случа
при этом умеренная глюкозурия после нагру
глюкозой (не более 32,3 ммоль/л) выявилась
9,1% случаев. В этом исследовании был исполь
ван глюкозотолерантный тест. Явного сахарн
диабета не было выявлено ни в одном случ
В зависимости от выраженности диспропор
онального статуса эти подростки были разделе
на 3 группы: с индексом Кетле от 15 до 1
(43 чел.), от 17,5 до 18,4 (31 чел.) и от 18,5
19,4 (13 чел.). Оказалось, что по мере нараста
признаков диспропорционального телосложе
увеличивалась частота патологических гликеми
ских кривых. У подростков с индексом Кетле

15 до 17,4 гликемия натощак была выше (4,68 ± 0,13 ммоль/л), чем в других группах (соответственно — 4,46 ± 0,23 и 4,36 ± 0,05 ммоль/л). Постпрандиальная гипергликемия была выражена слабее (7,43 ± 0,19 ммоль), чем у подростков с индексом Кетле от 17,5 до 18,4 и от 18,5 до 19,4 (соответственно — 7,54 ± 0,44 и 7,63 ± 0,4 ммоль/л), однако гликемические кривые, по средним данным, снижались в динамике медленнее и не достигали уровня исходной гликемии. Вообще такие гликемические кривые типичны для инсулинорезистентности. Патологические кривые, свидетельствующие о пониженной углеводной толерантности, наблюдались также у подростков-призывников с максимально выраженным диспропорциональным статусом. Именно в этой группе у 6,8% подростков были получены гликемические кривые диабетоподобного типа (с максимальным подъемом уровня гликемии выше 11,1 ммоль/л и выше 7,8 ммоль/л — через 2 часа после нагрузки глюкозой). При этом обнаруживалась глюкозурия, составившая в среднем 18 ммоль/л. Гликемические кривые при легкой диспропорциональности статуса существенно не отличались от здоровых лиц, а гликемических кривых диабетоподобного типа и глюкозурии при этом не было ни в одном случае. У большинства подростков-призывников с индексом Кетле от 18,5 до 19,4 гликемические кривые оказались двугорбыми, что характерно для лиц с высокой эмоциональной лабильностью (Строев с соавт., 1999, 2006).

Репродуктивная функция при ДСТ довольно подробно изучена у лиц женского пола и в гораздо меньшей степени — у мужского. Это объясняется тем, что у женщин с недифференцированной ДСТ значительно чаще возникают осложнения беременности и родов (87,5% против 53,3% в контрольной группе, $p < 0,001$), хроническая гипоксия и задержка внутриутробного развития плода (23,2% против 6,7% в контроле, $p < 0,05$); чаще рождаются недоношенные дети и наблюдается более низкая масса детей при рождении (3633,3 ± 54 против 3990,8 ± 69,8 г в контроле; $p < 0,001$) (Клеменов, 2004). По мнению автора, одним из реальных факторов развития осложнений беременности, родов и патологии плода может выступать дефицит магния, так как в условиях магниевой недостаточности нарушается способность фибробластов продуцировать коллаген (Levi-Schaffer et al., 1996). Некоторые исследователи утверждают, что обильные менструации при ДСТ, как и геморрагический синдром, вообще служат одним из проявлений мезенхимальных аномалий (Баркаган, 1988; Суханова, 1993). Гипермобильность суставов чаще отмечается у девушек, следовательно, ее природа не всегда церебральная, можно допустить эстрогензависимые механизмы ее развития. Эту гипотезу подтверждает и тот факт, что гипермобильность суставов, пигментные пятна, расширения мелких подкожных сосудов чаще встречаются у гиперэстрогенных юношей. В то же время у девушек с гиперандрогенией отсутствует гипермобильность пальцев кистей и реже отмечается кровоточивость (Куликов, Медведев, 2000). С. А. Левенец с соавт. (2006) при обследовании 314 девочек-подростков 13–18 лет по поводу олигоменореи и вторичного бесплодия центрального генеза у 75 из них (23,9%) выявили выраженные признаки генерализованной ДСТ. У девочек с олигоменореей и вторичной аменореей ДСТ без признаков гипоталамического синдрома и синдрома поликистозных яичников наблюдалась в 2 раза чаще (38,7%), чем у пациенток с типичными проявлениями последнего (17%). Девочки с ДСТ несколько чаще имели при рождении массу тела ниже 2700 г, почти у 1/3 пациенток были признаки дисплазии тазобедренных суставов. Первая менструация у них появилась в среднем в 13 лет и 2 мес. ± 2 мес., а в сравнительной группе — в 13 лет 4 мес ± 2 мес. Среди них в 2,5 раза чаще наблюдались ранние менархе (до 10 лет 10 мес.) и в 3 раза чаще — поздние менархе (после 14,5 лет), костный возраст преобладал над паспортным не менее чем на 2 года (90,5%), что сочеталось со слабо выраженным гирсутизмом и юношескими угрями кожи лица и спины. У 30,1% девочек без ДСТ с вторичной аменореей обнаружен низкий уровень пролактина в крови (менее 3,5 нг/л), в то время как у девочек с ДСТ гипопролактинемия была выявлена в 20,4% случаев. При соединительнотканной дисплазии обнаруживались более выраженная гипоэстрогения (уровень эстрадиола составил 0,13 ± 0,02 нМ/л против 0,24 ± 0,03 нМ/л у девочек без ДСТ), а также более низкая концентрация тестостерона (соответственно 1,8 ± 0,2 против 2,6 ± 0,4 нМ/л). По мнению авторов, гормональная активность системы стероидогенеза имеет определенную функциональную связь с состоянием соединительной ткани или активностью ферментов, участвующих в ее метаболизме. Степень дифференцировки скелета и размеры матки при этом не отражали гормонального статуса всего организма. Авторы считают, что при появлении олигоменореи или вторичного бесплодия у девочек-подростков после 2–4-летнего периода регу-

лярных менструаций необходимо исключить у них ДСТ. Такие девочки нуждаются в длительной реабилитационной терапии. На фоне ДСТ стойкость достигнутых результатов остается низкой — через 2–3 мес. возникает рецидив заболевания. В нашей практике вторичная олигоменорея и даже аменорея у девушек-подростков часто закономерно сочетается с гипотирозом на фоне аутоиммунного тироидита (Строев с соавт., 2006). В связи с этим лица, подобные описанным в цитируемом выше исследовании, нуждаются, по нашему мнению, в обязательной проверке функции щитовидной железы.

При ДСТ наблюдаются аномалии развития и расположения женских гениталий (загиб матки, гипертрофия клитора, поликистоз яичников, двурогая матка), гиперандрогения у женщин, тяжелые нарушения менструальной функции и самопроизвольные аборты. У юношей и мужчин возможны гермафродитизм, одно- и двусторонние гинекомастии, крипторхизм, варикоцеле, евнухоидизм и феминизм (Клеменов, 2004; Куликов, Медведев, 2000). Возникает вопрос: в какой степени эти проявления могут объясняться вторичной гиперпролактинемией, и характерно ли данное эндокринное расстройство для ДСТ? В нашей практике нередко отмечается подобная вторичная гиперпролактинемия при гипотирозе, вызванном аутоиммунным тироидитом (Строев, Чурилов, 2004).

М. А. Перекальская с соавт. (2002) обследовали 119 женщин в возрасте от 14 до 39 лет с недифференцированной ДСТ. У 83 женщин без гипотироза, у которых с момента последней беременности прошло не менее 1 года и не использовались контрацептивы, исследовались пролактин, СТГ, ФСГ и ИРИ. Кровь забиралась в секреторную фазу менструального цикла в базальных условиях и после 3-часового ортостаза. Средний возраст начала развития нейроэндокринной симптоматики у женщин с гипоталамическим синдромом (ГС) без ДСТ составлял 22,3 ± 1,2 года; они были достоверно старше ($p < 0,04$), чем больные ДСТ в сочетании с ГС, у которых данный показатель составил 17,9 ± 1,2 года. При ГС (26,1%) чаще всего отмечались избыточная масса тела (87,1%), нарушения менструального цикла (83,9%), розовые и багровые стрии (51,6%), галактория (48,4%), мастопатия (45,2%), жажда (32,3%), гирсутизм (29,0%). У 3 женщин из 31 ГС возник в препубертатном периоде, у 8 — дебютировал синдромом пубертатно-юношеского диспитуитаризма, который в дальнейшем приобрел хроническое течение. У 23 пациентов ГС развилс
постпубертатном периоде, чаще при закрыт
мозговых травмах (9) и в связи с беременност
(11). Женщины с ДСТ в сочетании с ГС име
достоверно большее среднее количество берем
ностей и более высокий уровень СТГ в крови,
зальная гиперинсулинемия была выявлена у 5
циенток. В 28,6% случаев обнаружено отсутств
овуляции, 3 женщины страдали первичным б
плодием. Наличие у больных женщин с ДСТ ве
тативных расстройств, ГС и предменструальн
синдрома (51,3%), нарушений месячных (65,5
свидетельствует, по мнению авторов, о нейро
докринных расстройствах вследствие патоло
высших центров вегетативно-эндокринной регу
ции.

Норвежские исследователи J. Knudtzon
D. Aarskog (1988) сообщили о 5 девушках с с
дромом Марфана (средний возраст — 12 ±
года, костный возраст — 12,4 ± 0,2 г., рост
173,0 ± 3,1 см), которых они попытались леч
эстрогенами. Предполагаемый рост в будущем
формуле Bayley-Pinneau должен был достиг
186,3 ± 1,4 см, однако после лечения девушек э
рогенами в течение 2 ± 0,5 лет их рост оказа
меньше расчетного (184,1 ± 0,2 см, $p < 0,05$)
масса тела выросла на 7,8 ± 2,7 кг. Таким об
зом, лечение эстрогенами девушек с синдром
Марфана приводит к увеличению массы тела и
медлению роста, что представляется перспект
ным в терапии этого синдрома.

R. Gershoni-Baruch et al. (1990) описали с
дром Марфана, сочетавшийся с двустворчат
аортальным клапаном и первичным гипогонад
мом, а V. Fertig (1977) — мужчину с абортив
формой синдрома Марфана и легкими появлен
ми гипоандрии.

Р. Г. Оганов и др. (2003) диагностировали
погонадизм на фоне недифференцированной Д
в 0,95 ± 0,37% случаев, что было реже, чем в к
трольной группе (1,85 ± 0,86%). В то же вре
крипторхизм наблюдался в 0,27 ± 0,21% случ
соединительнотканной дисплазии. Описан 17-л
ний юноша с задержкой полового развития, у
торого выявлена недостаточность 17-оксигидр
силазы и диагностирован марфаноподобный с
дром Шпринтцена–Гольдберга (Adachi et
1999). A. A. Epenetos, C. H. Collis (1979) набл
дали пациента с синдромом Марфана и тести
лярной семиномой. По данным П. А. Юрче
(2007), гипогонадизм выявляется у 18,7% юнош
с ДСТ. Thauvin-Robinet C. et al. (2001) описа
12-летнюю девочку с семейным случаем синдро

Марфана и первичной аменореей. Выяснение причины аменореи позволило обнаружить у нее хромосомную аберрацию 45,X (синдром Шерешевского–Тернера), хотя других симптомов этого сопутствующего заболевания не было (это — первое сообщение о сочетании синдромов Марфана и Шерешевского–Тернера).

Известно, что при многих наследственных болезнях в патологический процесс часто вовлекается костно-мышечная система с развитием остеопении и остеопороза (Коровина с соавт., 2002; Матковская с соавт., 2001; Риггз, Мелтон, 2000). При синдроме Марфана важное место принадлежит системному поражению скелета (Козлова с соавт., 1996). При обследовании 14 детей в возрасте от 9 до 17,5 лет с синдромом Марфана L. Kolhermeire et al. (1995), используя метод двойной рентгеновской абсорбциометрии костей, обнаружили снижение плотности костной ткани и явления остеопении у всех исследуемых.

По мнению Е. Я. Гречаниной с соавт. (1998), уменьшение костной массы, наблюдаемое при синдромах Марфана и Элерса–Данло, которые всегда сопровождаются эндокринными нарушениями и остеопорозом, является отражением одного из звеньев патогенеза и считается вторичным. Установлено, что в патогенез скелетопатий при ДСТ вносит вклад СТГ, причем почечная экскреция гидроксипролина, являющегося основным маркером резорбции коллагена, обязана именно разрушительному воздействию этого гормона на кости (Блунк, 1981). В происхождении скелетопатии при синдроме Марфана виновен дефицит некоторых макро- и микроэлементов — кальция, магния, цинка, меди и некоторых белков (Викторова, Нечаева, 2004). Например, носители антигена B35 характеризуются низким уровнем магния, с дефицитом которого связывают латентную тетанию, наблюдаемую иногда при пролапсе митрального клапана (Глотов, 2003).

P. F. Giampietro et al. (2003) выявили корреляцию между плотностью костной ткани и возрастом, а также ростом и уровнем полового развития у больных синдромом Марфана. Патологию скелета при синдроме Элерса–Данло подробно описали A. L. Dolan и N. K. Arden (1998).

П. В. Новиков с соавт. (2004) при обследовании 55 детей (13 больных с синдромом Марфана, 34 — с синдромом Элерса–Данло и 8 — с несовершенным остеогенезом) обнаружили проявления метаболической остеопатии у 76,9% обследованных при синдроме Марфана, у 73,5% — при синдроме Элерса–Данло и у 87,5% — при несовершенном остеогенезе. При синдроме Марфана, Элерса–Данло и несовершенном остеогенезе показатели общего и ионизированного кальция, неорганических фосфатов, активности щелочной фосфатазы, почечной экскреции кальция и фосфора не отличались от нормальных показателей. Однако у детей с синдромом Марфана и несовершенным остеогенезом уровни паратгормона и кальцитонина в сыворотке крови были повышены, а при синдроме Элерса–Данло они не имели отклонений от нормы. При всех трех заболеваниях уровни остеокальцина значительно отличались от контрольных значений. Наибольшие отклонения параметров при исследовании костной ткани с помощью эхоостеометрии наблюдались при несовершенном остеогенезе. Под влиянием комплексной терапии отмечался позитивный сдвиг по параметрам эхоостеометрии костной плотности и по уровню паратироидного гормона сыворотки крови, в то время как остальные показатели не имели тенденции к улучшению.

Таким образом, по мнению П. В. Новикова с соавт. (2004), среди наиболее распространенных наследственных болезней соединительной ткани высока частота вторичных метаболических остеопатий. Уровни остеокальцина, паратгормона и кальцитонина в крови, а также параметры плотности костной ткани служат наиболее информативными лабораторно-функциональными признаками метаболических остеопатий у детей, больных наследственными ДСТ.

При ДСТ часто выявляется различная патология щитовидной железы. Гормоны щитовидной железы угнетают пролиферацию фибробластов (Куликов, Медведев, 2000) и дифференцировку хондроцитов (Mello, Tuan, 2006), но способствуют синтезу в костях коллагена I типа и остеокальцина. ТТГ имеет рецепторы в костной ткани и тормозит пролиферацию остеокластов и остеобластов (Белая с соавт., 2006). P. S. Gutierres et al. (2004) не обнаружили корреляции между уровнями T_3, T_4 и ТТГ в крови и количеством мукоидных депозитов в медии аорты погибших пациентов с разрывом аорты (основная причина гибели больных с соединительнотканной дисплазией).

А. Н. Семячкина с соавт. (1983) не обнаружили у больных синдромом Марфана нарушений тиротропной функции гипофиза и щитовидной железы, исследуя T_3 и T_4 с помощью пробы с тиролиберином. В то же время опубликовано много работ, в которых обращается внимание на частое сочетание ДСТ с заболеваниями щитовидной железы. При синдроме Марфана описывают случаи колло-

идного зоба без явлений тиротоксикоза. О. В. Лисиченко (1986) обнаружила увеличенную щитовидную железу без нарушения ее функции у 5 из 15 больных синдромом Марфана. De L. R. S. Ponce and P. Chavarria (1986) описали 26-летнего мужчину с марфаноидной внешностью, холодными узлами в щитовидной железе, умственной отсталостью и геморрагиями в пищеварительном тракте.

Р. Г. Оганов с сотр. (2003) наблюдали гиперплазию щитовидной железы у 24,4% больных недифференцированной ДСТ. E. Evangelopoulou et al. (1999) у 8 из 29 больных с болезнью Гревса–фон Базедова и у 8 из 35 пациентов с аутоиммунным тиреоидитом Хасимото выявили пролапс митрального клапана, в то время как в контроле — только у 2 из 20 лиц с простым зобом. По мнению авторов, ассоциация пролапса митрального клапана с аутоиммунным тиреоидитом указывает на возможность аутоиммунного генеза этой аномалии сердца. Исследователи считают, что пациенты с аутоиммунной патологией щитовидной железы и пролапсом митрального клапана предрасположены к системным аутоиммунным заболеваниям.

Tanaka et al. (2005) описали 48-летнего японца с синдромом Марфана, сочетавшимся с болезнью Гревса–фон Базедова и дефицитом VII фактора свертывания крови, и отметили отягощающее влияние патологии щитовидной железы на течение синдрома Марфана. A. Kontopoulos et al. (1996) находили более высокой частоту пролапса митрального клапана при болезни Гревса–фон Базедова, хотя генетических связей между этими заболеваниями им выявить не удалось. P. Piraino et al. (1990) обнаружили сходные показатели T_3, T_4 при гипертиреозе как у лиц с пролапсом митрального клапана, так и без него. A. Roussanne et al. (1985) не отметили более высокой частоты митрального пролапса (5,8%) среди гипертиреоидных пациентов (в контрольной группе он был выявлен в 7,7% случаев). G. Kahaly et al. (1987) определяли антигены HLA-гистосовместимости у 60 пациентов с болезнью Гревса–фон Базедова. У 42 из них наблюдалась офтальмопатия, 20 пациентов имели узловой токсический зоб, у 36 обследованных был пролапс митрального клапана. HLA-фенотип B8 наблюдался у 22 из 36, а DR3 — у 24 из 36 пациентов с пролапсом митральным клапана. Однако взаимосвязи между функциональным состоянием щитовидной железы и пролапсом митрального клапана обнаружено не было.

В то же время A. Alvarado et al. (1990) отмети ли более высокую частоту пролапса митрального клапана при болезни Гревса–фон Базедова, что однако, не коррелировало с тиреоидной функцией В Саудовской Аравии M. S. Noah et al. (1988) на блюдали 77 пациентов с диффузным токсическим зобом и 15 — с узловым токсическим зобом. Про лапс митрального клапана был выявлен у 37,8% пациентов, причем несколько чаще у женщин При узловом токсическом зобе у женщин частот пролапса достигала 55,5%. Пол, этническая груп па, раса и тип гипертиреоза на такое сочетание не влияли. При обследовании 87 пациентов с аутоим мунным тиреоидитом, 50 пациентов с гипотиреозом без зоба и 111 здоровых лиц A. Brauman et al (1988) выявили пролапс митрального клапана у 16,09% больных с аутоиммунным тиреоидитом, у 6% с гипотиреозом и у 5,4% лиц контрольной группы.

По данным Р. Г. Оганова с соавт. (2003), наи более частой эндокринной патологией у детей и подростков с недифференцированной ДСТ являет ся аутоиммунный тиреоидит, который наблюдается в три раза чаще (2,7 ± 0,6%), чем у детей и подростков без ДСТ (0,7 ± 0,58). Любопытно, что те же авторы среди детей и подростков 16–17 лет с недифференцированной ДСТ наблюдали в 3 раза чаще (16,8 ± 1,4%) аллергические и аутоиммунные заболевания (поллиноз, пищевую аллергию, экзему, бронхиальную астму, астматический бронхит) по сравнению с контрольной группой (5,8 ± 1,4%). Известно, что аутоиммунный тиреоидит развивается, как правило, на фоне предшествующей ювенильной гиперплазии щитовидной железы (Зайчик с соавт., 1999). А. В. Глотов (2003) указывает на корреляцию между антигеном B35 и частотой развития заболеваний аутоиммунной природы (аутоиммунный тиреоидит, болезнь Гревса–фон Базедова, гломерулонефрит). Генетические факторы (особенно гаплотип главного комплекса гистосовместимости) играют ключевую роль в этиологии аутоиммунных заболеваний (Строев, Чурилов, 2004). А. А. Тарасова (2006) показала, что у детей и подростков (248 чел.) с патологией щитовидной железы (перманентная и транзиторная формы первичного врожденного гипотиреоза, аутоиммунный тиреоидит, диффузный эндемический, диффузный токсический и узловой зобы) на фоне недифференцированной ДСТ выявляются различные малые аномалии сердца, имеющие мультифакториальную природу. Наибольшее разнообразие этих нарушений встречалось при перманентной форме врожденного гипотиреоза в

подгруппе дисэмбриогенеза щитовидной железы. Выявлено (Юрченко, 2005) увеличение щитовидной железы III степени у 47 подростков (средний возраст 18,4 ± диагностика которой осуществлялась при наличии не менее шести фенотипических признаков соединительнотканной дисплазии и, как минимум, поражения одного внутреннего органа, подтвержденного клинико-инструментальным обследованием. В 25,5% случаев (12 чел.) им был диагностирован аутоиммунный тиреоидит, а у одного подростка — диффузный токсический зоб. Аутоиммунный тиреоидит характеризовался типичными ультрасонографическими (Дедов и др., 2000; Шустов, Халимов, 2001) и тепловизионными (Строев и др., 1998) признаками. У 6 подростков с узловой формой аутоиммунного тиреоидита была выполнена тонкоигольная биопсия щитовидной железы, при этом в биоптатах выявлены признаки тиреоидита Хасимото. Таким образом, у подростков соединительнотканная дисплазия нередко сочетается с аутоиммунной реакцией на ткани щитовидной железы с развитием аутоиммунного тиреоидита (Юрченко, 2005).

Наши исследования функции щитовидной железы у 195 подростков-призывников с трофологической недостаточностью и различными фенотипическими признаками недифференцированной ДСТ показали явную тенденцию к повышению уровня T_3 до 2,25 ± 0,06 при 1,74 ± 0,06 нМ/л в контроле, к снижению T_4 до 107,6 ± 0,1 при 124,4 ± 3,3 нМ/л в контроле и к нарастанию ТТГ до 2,14 ± 0,13 при 0,99 ± 0,06 мкЕд/мл в контроле (Строев и др., 2005). Антитироидные аутоантитела обнаружились в 11,5% случаев. У половины подростков ультрасонография щитовидной железы выявила патологию в виде аутоиммунного тиреоидита: гипоэхогенность и неоднородность ее структуры, кисты и узелки (рис. 1). У каждого третьего подростка призывного возраста можно было говорить о так называемом «субклиническом» гипотирозе. Весьма типичными для подростков были ультрасонограммы щитовидной железы с кистозной дегенерацией (Строев, Волкова, Иванова, 1998), представленные на рис. 2.

Среди 248 юношей-призывников с дефицитом массы тела (средний рост — 177,7 ± 0,84, средняя масса тела — 54,7 ± 0,8 кг) в 26,6% случаев мы обнаружили термографическую патологию щитовидной железы с помощью тепловидения. Однако убедительной корреляции между термографическими параметрами и содержанием в крови T_3, T_4 и ТТГ получено не было. При более выраженной термографической патологии наблюдался более высокий уровень холестерина крови (Строев с соавт., 1998), что может свидетельствовать в пользу гипофункции щитовидной железы.

При недифференцированной ДСТ с марфаноидным фенотипом у всех подростков без исключения нами выявлялись антитела к тироглобулину (11,1 ± 3,45 Ед/мл) и тиропероксидазе (0,95 ± 0,06 Мед), что указывает на аутоиммунный тиреоидит, степень выраженности которого коррелировала с тяжестью ДСТ (Строев с соавт., 2006). Возможно, выявленная нами явная тенденция к лимфоцитозу у 274 подростков с гипотрофией также объясняется аутоиммунными процессами (Строев и др., 2006). Интересно, что подобная картина периферической крови наблюдалась у истощенных жителей блокадного Ленинграда, страдавших алиментарной дистрофией (Гельштейн, Стоцик, 1951). У лиц преимущественно молодого возраста с аутоиммунным тиреоидитом на ЭКГ весьма часто (11,7%) выявлялся LGL-синдром, что может служить косвенным указанием на наличие у них малых аномалий сердца (Строев и др., 1999).

Наша сотрудница О. М. Муджикова (2006, 2007) обследовала 194 человека с недифференцированной ДССТ в возрасте от 14 до 50 лет (мужчин — 170, женщин — 24) с признаками ДСТ и оценила у них функцию щитовидной железы и особенности иммуноэндокринной реактивности. В общей группе обследованных уровень Т3 составил в среднем 1,71 ± 0,3 нМ/л, Т4 — 96,9 ± 17,2 нМ/л, ТТГ — 1,9 ± 0,3 мкЕд/мл, антитела к тироглобулина (АТ к ТГ) — 94,4 ± 94,4 ± 47,7 Ед/мл, антитела к тиропероксидазе (АТ к ТПО) — 86,4 ± 42,2 Ед/мл. Эти данные достоверно отличались от показателей здоровых лиц (T_3 — 2,09 ± 0,04 нМ/л, T_4 — 114,3 ± 1,6 нМ/л, ТТГ — 2,06 ± 0,05 мкЕд/мл, АТ к ТГ и АТ к ТПО не обнаружены). В контрольной группе из 40 лиц с явным гипотирозом эти показатели составили: T_3 — 1,93 ± 0,38 нМ/л, T_4 _ 85,52 ± 6,42 нМ/л, ТТГ — 5,24 ± 1,5 мкЕД/мл, АТ к ТГ — 87,3 ± 36, д/мл, АТ к ТПО — 505,7 ± 180 Ед/мл. У обследованных лиц обнаружено отчетливо нарастающее с возрастом снижение продукции T_3 и T_4 с одновременным подъемом уровней ТТГ, АТ к ТГ и АТ к ТПО. По данным ультрасонографии, это сопровождалось увеличением объема щитовидной железы. Сравнение результатов клинического обследования больных недифференцированной ДСТ, показателей T_3, T_4, ТТГ и иммуноэндокринной реактивности с результатами аналогичного обследования здоровых лиц и больных гипотирозом свидетельствует о постепенном развитии аутоиммунного тиреоидита на

фоне ДСТ с исходом в гипофункцию щитовидной железы.

Щитовидная железа вообще богата соединительной тканью. Ее паренхима представлена многочисленными фолликулами, между которыми имеются прослойки (трабекулы) соединительной ткани и густая сеть кровеносных сосудов. Трабекулы, проникающие в паренхиму щитовидной железы от внутренней капсулы, образуют тонкую и нежную ее строму. Щитовидная железа отличается исключительным кровоснабжением и занимает первое место среди всех органов по количеству крови, протекающей в единицу времени на единицу веса. Установлено, что на 10 г щитовидной железы приходится 56 мл/мин крови, в то время как на такое же количество почечной ткани — всего 15 мл (Туракулов, 1979). По данным И. Н. Потаповой (1971), строма щитовидной железы большинства новорожденных, погибших от различных причин в интра- и постнатальном периодах, представлена соединительнотканными прослойками толщиной большей частью 11,5–46 мк. Но у новорожденных с выраженной гипофункцией щитовидной железы наблюдается разрастание стромы с утолщением соединительнотканных прослоек до 115–230 мк. Возникает предположение, не зависит ли столь частое поражение щитовидной железы при ДСТ от постоянного травмирующего действия на местный сосудистый эндотелий повышенного давления крови, которое может существовать в щитовидной железе при столь обильном в ней кровотоке? Ведь известно, что извитые сосудистые сети, как правило, с высоким давлением крови (сетчатка глаз, plexus chorioideus, клубочки почек), поражаются в первую очередь при многих системных метаболических и иммунопатологических расстройствах.

Наша сотрудница А. В. Калашникова (2006), обследовав 111 женщин и 13 мужчин в возрасте от 20 до 59 лет, страдающих аутоиммунным тиреоидитом и недифференцированной ДСТ, в 2% случаев выявила артериальную гипертензию, нормальное кровяное давление имели 80%, а пониженное — 18% обследованных. У 52% пациентов наблюдалось гипотироидное, у 34% — эутироидное и у 14% — гипертироидное состояние. В то же время в контрольной группе лиц того же возраста (женщин — 86, мужчин — 6), страдавших аутоиммунным тиреоидитом, но без признаков ДСТ, артериальная гипертензия была обнаружена у 5% лиц, нормальное артериальное давление имели 87%, а пониженное — 8% лиц. В контрольной группе у 39% пациентов был гипотироз, у 61% — эутироз. Таким образом, у лиц с мунным тиреоидитом на фоне недифферен ной ДСТ склонность к гипотирозу бы выраженной, и, соответственно, гипотони далась чаще ($p < 0,05$). Корреляции межд телями артериального давления, индекс и уровнем ТТГ не было обнаружено.

По нашим данным, аутоиммунный очень часто сочетается с гипокальциеми клинике проявляется симптомами явной той тетании (спазмофилии), остеопенией порозом (Строев с соавт., 1997). Нами об но 108 подростков женского пола со сред растом 18,9 ± 0,2 лет, страдающих аутоим тиреоидитом (Строев и др., 1999). У боль из них была клиника гипофункции щит железы (сонное выражение пастозного л хая кожа с гиперкератозом локтей, ко стоп, зябкость, сонливость, прибавка ве ры). Из 108 девушек нормальные месячн лишь у 40 (37%). Чаще всего регистри нерегулярные месячные (42 чел.). Альгом страдали 9, кровотечениями — 6, вторич плодием — 1, выкидыши были у 4 из обс ных. Интересно, что практически у всех ванных девушек выявлялись признаки г циемии (периодические судороги в ни верхних конечностях, ломкость ногтей, вы волос до гнездной плешивости, выраженн ес, склонность к кожным аллергозам, ра вегетативные расстройства в виде пот сердцебиений, положительные симптом шенной нервной возбудимости — симп стек II–III и даже I). Такая явная и скры ния (гипопаратироз) во всех случаях под лась снижением уровня ионизированного в крови (1,0 ± 0,025 ммоль/л при нижней нормы — 1,12 ммоль/л). Такие же явлени дались у обследованных нами больных мунным тиреоидитом мужчин и женщин возраста (Строев с соавт., 1998). Но особ монстративным при аутоиммунном тир гипокальциемией был фобический синдр рым страдали 126 (18,8%) из 672 обслед нами больных. Положительный симптом чаще выявлялся ранней весной (в марте) ответствует известному представлению о сти тетании. У больных с явным гипоти низким уровнем в крови ионизированного были самые яркие признаки нервно-пси расстройств. Это проявлялось в фобиях темноты, одиночества и особенно в кла бии (боязнь метро, лифтов, тесных комна

Клаустрофобии были у 58 больных (46% от числа всех фобий!). Часть этих больных была направлена к психиатру и без особого эффекта получала нейролептики. Но лишь назначение таким лицам тироидных гормонов с витамином D_3 и кальцием приводило к положительному эффекту. Если учесть, что частота фобий в популяции колеблется от 5,6 до 8,0%, то в тироидологии они особенно актуальны, так как при АИТ отмечены нами в 2–3 раза чаще. Но подобные фобии прогностически более благоприятны, чем абсессивно-фобические неврозы другой этиологии, так как исчезают при адекватной терапии тироидными гормонами в сочетании с препаратами витамина D_3 и кальция, которые больным ДСТ в большинстве случаев показаны.

В связи с этим, мы склонны полагать, что большинство симптомов гипотиреоза у лиц с ДСТ в сочетании с аутоиммунным тироидитом обусловлено гипокальциемией (Строев, Чурилов, 2003). У подавляющего числа больных с аутоиммунным тироидитом, в том числе у лиц с аутоиммунным тироидитом и недифференцированной ДСТ, развивается вторичный гипопаратиреоз (по-видимому, вследствие нарушения всасывания кальция в кишечнике). Известно также, что к повышенной экскреции кальция приводит предсердный натрийуретический пептид, что может провоцировать и усиливать симптоматику гипокальциемии (Строев, Чурилов, 2004). Можно также полагать, что при ДСТ аутоиммунный тироидит с исходом в гипотиреоз является одной из важных причин расстройства кальциево-фосфорного обмена и скелетопатии.

Известно, что лица с ДСТ склонны к аритмиям, связанным с особенностями строения и функций сердца, и могут получать йодсодержащие противоаритмические препараты (кордарон, амиодарон). Как и остальное население, они не свободны от влияния навязчивой рекламы йодсодержащих добавок, якобы «улучшающих иммунитет и жизненный тонус». Мы полагаем, что важной провокационной причиной развития аутоиммунного тироидита у лиц с ДСТ является массовое злоупотребление населением йодом и йодсодержащими продуктами (Вольпе, 2000; Строев, Чурилов, 2004, 2006). Еще в 1985 г. H. J. Hazenberg и F. C. Tietge наблюдали у пациента с болезнью Марфана и нарушением ритма сердца (синдром Вольфа–Паркинсона–Уайта) развитие тяжелого амиодариндуцированного гипертиреоза. Известно, что амиодарон (кордарон) используется в кардиологической практике как отличное антиаритмическое средство. Однако он ингибирует в печени 5-дейодиназу. Из-за содержания в нем по весу 37% йода (в одной таблетке содержится годовая потребность человека в йоде!) он нарушает функцию щитовидной железы и в 61,2% случаев вызывает гипертиреоз. P. M. A. Perez et al. (2000) также описали случай гипертиреоза у 10-летнего мальчика с синдромом Марфана, который получал амиодарон по поводу пароксизмальной суправентрикулярной тахиаритмии и предсердной фибрилляции. После приема амиодарона у него повысился уровень свободного T_4, упал уровень ТТГ, но ультрасонографическая и сцинтиграфическая картина щитовидной железы оставалась нормальной.

Особый интерес представляет медуллярный рак щитовидной железы, который, по данным многочисленных публикаций, нередко входит в структуру синдрома множественных эндокринных неоплазий IIb-типа и закономерно сопровождается марфаноподобным внешним видом пациентов. Медуллярный рак может быть мультигормональным и помимо кальцитонина, серотонина и простагландинов вырабатывать катехоламины — адреналин, норадреналин (Подвязников, 1999). В структуру этого же синдрома входят параллельно формирующиеся феохромоцитомы. Так, V. D. Dembrow (1977) сообщил о двух пациентах, имевших сочетание билатерального медуллярного рака щитовидной железы с двусторонней феохромоцитомой и марфаноподобный фенотип (арахнодактилия, воронкообразная грудная клетка и др.). Марфаноподобная внешность при медуллярном раке щитовидной железы постоянно упоминается в литературе последних десятилетий в контексте проблемы множественных наследственных новообразований (Dabels et al., 1982; Galera et al., 1982; Gardet, 1984, 1981; Manning et al., 1983; Roy et al., 1983 и др.). Как указывали Р. Ф. Гаркавцева и И. Е. Лиснянский (1989), при клинико-генетических исследованиях семей пациентов с медуллярным раком щитовидной железы основанием для формирования группы риска на первом месте может быть именно марфаноподобный фенотип.

Многие авторы (Fassbender et al., 2000; Валдина, 2001; Tan et al., 2004) отмечают марфаноподобную внешность у больных множественной эндокринной неоплазией IIb типа, которая относится к классу аутосомно-доминантных опухолевых синдромов. Ее развитие обусловлено присутствием доминантных активирующих мутаций в протоонкогене RET, кодирующем одну из рецепторных тирозинкиназ (Ильин, Румянцева, 2000; Горбуно-

ва и др., 2004). Интересно, что при данном синдроме, в отличие от генетически и онкологически близкого к нему MEN IIa-синдрома, не бывает гиперпаратиреоза, больным свойственна, скорее, тенденция к гипокальциемии (Зайчик, Чурилов, 2001). Причины марфаноидности при медуллярном раке щитовидной железы пока остаются не ясными, однако имеется ряд работ, свидетельствующих о том, что у больных с MEN IIb-синдромом, как правило, обнаруживаются клинические признаки соединительнотканной дисплазии. Наше предположение состоит в том, что при MEN IIb-синдроме имеется избыток трансформирующего фактора роста-бета (ТФР-β), который и играет важнейшую патогенетическую роль. Дело в том, что данный цитокин, с одной стороны, опосредованно связан с развитием синдрома Марфана, а с другой, как многие факторы роста, — активно участвует в процессах канцерогенеза.

Однако в канцерогенезе роль ТФР-β двоякая. В эпителиальных клетках (молочные железы, простата, эндометрий) этот ростовой фактор способствует экспрессии антионкогена p53, индуцируя тем самым апоптоз, и одновременно ингибирует циклиновое переключение, препятствуя пролиферации стероидзависимых эпителиоцитов. Поэтому для эпителиальных гормонозависимых аденом и карцином этих эпителиев ТФР-β — антиканцерогенный регулятор, с которым, кстати, по крайней мере, частично ассоциируют противоопухолевое действие тамоксифена и гормонозависимое подавление роста опухолей половыми стероидами противоположного пола (Fleisch et al., 2006). Кроме всего прочего, это ставит вопрос о наличии у женщин с марфаноподобным фенотипом патогенетической связи между нарушениями менструального цикла, беременности, лактации и уровнем ТФР-β. Теоретически при марфаноидности пролиферация эндометрия и маммоцитов, а также их ответ на эстрогены должны быть ослаблены (см. ниже), и тамоксифен не показан. Эти аспекты гинекологии больных с марфаноидным фенотипом в современной клинической литературе не разработаны и ждут своих исследователей. Акушерско-гинекологические особенности женщин с ДСТ рассмотрены в нашем недавнем обзоре (Смирнова, Строев, Ниаури, Шлыкова, 2006), где, в частности, указано на высокую частоту у них самопроизвольных абортов и истмико-цервикальной недостаточности. В пользу нашего предположения свидетельствуют данные ряда авторов, которые при рассмотрении различных аспектов полового созревания и протекания беременности и родов у женщин с недифференцированной ДСТ отмечают некотор признаки, истолковывающиеся ими как прояв ния «гипоэстрогенного фона» (Куликов, Мед дев, 2000; Перекальская с соавт., 2002; Алексе с соавт., 2003; Левенец с соавт., 2006). Мож быть, и это — результат гиперактивности ТФР- марфаноидных индивидов?

Так как ТФР-β препятствует пролифера эпителия молочных желез, становится понят тенденция к гиперпролактинемии при марфано ных дисплазиях: системная регуляция воспри мает первичное ослабление пролиферативной тивности в органе, вызываемое избытком эт цитокина, как повод к усилению центральной с муляции — по принципу обратной связи. Одна роль ТФР-β меняется, если рассмотреть суд мезенхимальных опухолей и важный для инва и метастазирования карцином этап эпителиа но-мезенхимального проникновения. ТФР-β не ляется для мезенхимальных клеток ростовым гибитором, а в некоторых случаях (хондро нез) — даже способствует их росту (Mello, Tu 2006). Именно ТФР-*beta* \ способствует множе венному развитию неоплазм (сарком) при зара нии куриных эмбрионов вирусом саркомы Pay Во всяком случае без усиления его синтеза вир не способен преодолеть антинеопластическое в действие нормальных эмбриональных клеток, повышение его продукции в ходе заживле раны ведет к мультифокальному неопластичес му саркоматозному поражению (Dolberg et 1985). Более того, M. C. Fleisch et al. (2006) в давнем обзоре убедительно показали, что на по них стадиях канцерогенеза ТФР-β способству также метастазированию карцином. Оказывает этот цитокин активирует экспрессию белка Dab который связывает β-1-интегрин, что стимулиру интегринзависимую киназу, способствующ сборке комплекса с участием фибронектина Е-кадхерина и переходу эпителиальных клеток пределы базальной мембраны в мезенхимальн ткани без апоптозирования.

Истолковывая эти данные, надо помнить, ч ключевые сведения по саркомогенности и про вазивности ТФР-β получены на куриных эмбр нах и новорожденных цыплятах, у которых ба ерные механизмы несовершенны и не предотв щают системного действия цитокинов воспален Не исключено, что и при MEN-синдромах ро ТФРβ оказывается совсем не защитной. Важ что этот аутакоид оказался наиболее значим амбивалентным регулятором именно для развит и распространения эндокринных неоплазий, ко

рые и составляют ассоциированный с марфаноидностью MEN IIb-синдром.

И здесь мы возвращаемся к основной идее данного обзора, высказанной в самом начале. Новейшие данные о синдроме Марфана и марфаноподобных дисплазиях позволяют утверждать, что при этой группе заболеваний имеется аномально избыточное системное действие рассматриваемого нами аутакоида — ТФР-β. Дефектный при синдроме Марфана белок микрофибрилл внеклеточного матрикса — фибриллин 1 — обеспечивает ассоциацию гладкомышечных и иных клеток мезенхимальных тканей с эластиновыми волокнами. При нарушении этой связи миоциты и иные клетки мезенхимальных структур начинают вести себя, как при альтерации и воспалении, и синтезируют воспалительные аутакоиды и металлопротеиназы в избытке, что способствует поражению сосудов, легких, кожи и других органов (Judge, Dietz, 2005). Но этим не исчерпывается патогенетическая связь между фибриллинопатиями и цитокинами. Давно установлено, что протеины, представленные в соединительной ткани, экспрессируются также внутриклеточно в составе негистоновых белков хроматина и играют важную роль в формировании, упаковке и функционировании генома (Zardi et al. 1979). Коллаген-ассоциированные и эластин-ассоциированные белки — не просто строительный материал организма. Это распознающие структуры, участвующие в информационных взаимодействиях. Следовательно, при фибриллинопатиях можно ожидать не только развития морфологических отклонений в строении соединительной ткани, но и нарушений информационных процессов, в том числе — сигнализации и управления клеточными программами. Возможно также изменение регуляторного взаимодействия цитокинов и гормонов. В настоящее время показано, что фибриллин служит упаковочным белком при хранении такого важного биорегулятора, как ТФР-β (Gelb, 2006). Как показали L. I. Sakai с соавт. (1993), он содержит последовательности, высокогомологичные латентно-ассоциированному пептиду (LAP-пептиду) ТФР-β, при отщеплении которого происходит активация ТФР-β (Malsen et al., 1991; Isogai et al., 2003; Gregory et al., 2005). При нормальной структуре фибриллина ТФР-β объединяется с ним и LAP-пептидом в крупномолекулярный комплекс, ассоциированный с микрофибриллами. Это взаимодействие происходит при участии фибронектина. Активация и высвобождение ТФР-β из комплекса в эффективной концентрации строго дозируются, и этот процесс требует участия тромбина и других протеаз (Judge, Dietz, 2005; Gelb, 2006).

При фибриллинопатиях наблюдается нарушение этого комплексообразования, повышенное высвобождение ТФР-β и усиление его системных фиброгенных и мукоидогенных эффектов, которые вносят вклад в формирование марфаноидного фенотипа. Получена экспериментальная модель синдрома Марфана на мышах (Pereira L. et al., 1997, 1999). При этом было отмечено, что у экспериментальных животных повышается содержание ТФР-β. Более того, в эксперименте антитела к ТФР-β предупреждали формирование марфаноидного фенотипа у генетически дефектных животных, в частности — формирование буллезной эмфиземы и ангиопатий (Judge, Dietz, 2005). При наследственных дефектах рецепторов ТФР-β, в частности, синдроме Лоеса-Дитца, воспроизводится марфаноподобный симптомокомплекс, повышены продукция данного цитокина и его содержание в крови. Некоторые фармакологические средства, в частности, антагонист рецептора ангиотензина II 1-го типа лозартан, снижают действие ТФР-β и даже предотвращают формирование проявлений марфаноидности у мышей — носителей генетических дефектов фибриллина (Gelb, 2006). В этой связи интересно, что Казаков В. И., Кадурина Т. И. и др. (2003) сообщили о наличии у лиц с ДСТ взаимосвязи между генетическим полиморфизмом гена ангиотензинконвертирующего фермента и уровнем некоторых аминокислот в сыворотке крови. Применяемые ныне при терапии синдрома Марфана β-адреноблокаторы также обладают понижающим действием на активность ренин-ангиотензиновой системы. Интересно, что есть сообщения и об антиметастатической эффективности блокаторов ТФР-β, в частности, антител к этому цитокину при экспериментальных опухолях у мышей и о терапевтическом действии анти-ТФР-иммуноглобулинов при экспериментальной коллагенопатии, вызванной облучением (Fleisch et al., 2006). С нашей точки зрения, как натуральные (декорин, тромбоспондин), так и искусственные (галофугинон, SB505124) ингибиторы действия ТФР-β, настойчиво изучаемые онкологами (Fleisch, 2006), *могут в будущем оказаться многообещающими средствами терапии фибриллинопатий.*

Вышеприведенные данные позволяют трактовать фибриллинопатии как проявление избыточного системного эффекта цитокинов семейства ТФР-β. Как может сказаться на системных нейроэндокринных эффектах выраженное действие этих аута-

коидов? По данным M. A. Mello, R. S. Tuan (2006), ТФР-β является антагонистом гормона щитовидной железы — трийодтиронина или лиотиронина (T_3) в отношении дифференцировки хондробластов. Он способствует пролиферации хряща, синтезу коллагена X типа (но не кальцификации), а ТФР-β — тормозит экспрессию коллагена и гипертрофию хондроцитов. Следовательно, при избытке ТФР-β должна компенсаторно повышаться гормонообразующая функция щитовидной железы, что отразится на ее состоянии и с возрастом может привести к изменениям в экспрессии тироглобулина и других антигенов, способствующих нарушению аутоиммунной регуляции тироидной функции, развитию антитироидной аутоаллергии, истощению и гипофункции тироцитов — гипотирозу.

Полученные нами данные свидетельствуют о том, что лица любого пола и возраста с признаками марфаноподобной недифференцированной ДСТ нуждаются в исследовании функции щитовидной железы, а при выявлении ее гипофункции — в лечении синтетическими тироидными гормонами, что, несомненно, окажет благоприятное воздействие на состояние их соединительной ткани. R. Khanna, S. Dixit в 1992 г. уже сообщали о положительном опыте терапии левотироксином врожденного гипотиреоза в сочетании с синдромом Марфана.

По нашим наблюдениям, лечение аутоиммунного тироидита у подростков с недифференцированной ДСТ синтетическими тироидными гормонами (L-трийодтиронином, L-левотироксином и их комбинациями) в ряде случаев приводит к необъяснимому увеличению массы тела и замедлению роста пациентов. Рассматриваем это как хороший результат, так как большинство подобных пациентов еще до лечения имеют признаки ускоренного роста вплоть до субгигантизма, изменения сосудов сердца, а также дисплазии позвоночника.

Полагаем, что в развитии аутоаллергического поражения щитовидной железы при ДСТ определенно участвует и другой гормоноподобный цитокин — продукт адипоцитов *лептин*. Известно, что продукция лептина стимулируется ТТГ и регулируется тироидными гормонами (Menendez et al., 2003), а тироксин является важным фактором роста в периоде полового созревания. По нашему мнению, между фибриллинопатиями, лептином, аутоиммунным тироидитом и нежелательным эффектом лечения левотироксином имеется определенная патогенетическая связь, которая требует специального изучения и осмысления (Писарев Строев, Чурилов, 2004). Во всяком случае, пр варительные данные нашей сотрудницы С. В. Г саревой указывают на повышение уровня лепти как при аутоиммунном тироидите, так и при сво ственном многим марфаноидным подросткам юн шеском диспитуитаризме (Писарева, 2005).

ТФР-β известен как стимулятор дифферен ровки и пролиферации хондроцитов (Mello, Tua 2006). Повышение продукции ТФР–β типично д ряда мезенхимальных аномалий, сопровождаем усиленным фиброзом (например, контракту Дюпюитрена) — см. A. Berndt et al. (199 P. Kloen et al. (1995). Характерно, что контрак ра Дюпюитрена часто встречается как при аутои мунном тироидите, так и при метаболическ синдроме и сахарном диабете (Цой, 2004). В н давно опубликованной работе установлена свя между избыточной активностью ТФР-β в сосуд дефектом транспортера глюкозы GLUT-10 и со дистыми осложнениями при сахарном диабе 2-го типа (Coucke et al., 2006). С этим же цито ном связывают в настоящее время и системн склероз при некоторых формах склеродерм (у мышей Tsk с мутацией фибриллина и спонт ным развитием склеродермии). Интересно, что у человека склеродермия может сопровождать аутоаллергией против фибриллина (Lemai 2006).

Трансформирующий фактор роста-β — пр тивовоспалительный цитокин, ингибитор колла наз и эластаз, медиатор фиброплазии. Интерес что данный цитокин не только препятствует ге поэтической трансформации костного мозга, но служит мощным индуктором тромбоцитарн факторов роста, способствуя тем самым ангио незу и атерогенезу. Продукция данного цитоки стимулируется лептином, в частности, в Т-лимф цитах-хелперах. ТФР-β опосредует различн формы склероза и, возможно, его повышенная а тивация (как и гиперлептинемия) характерна д стресса (Calcagni, Elenkov, 2006). ТФР-β акти вырабатывается Т-хелперами 3-го типа, котор служат супрессорами аутоаллергических проц сов (Строев и соавт., 2007). В то же время леп служит активатором аксиального роста мезо мальных производных и стимулятором Т-хелпе 1-го типа, а значит — ГЗТ, в том числе, и аутоа лергии ГЗТ (Matarese et al., 2002). Продукция э го цитокина снижается под действием T_3 (Писа ва, Строев, Чурилов, 2004). Оба цитокина, по-в димому, усиленно производятся при юношеск ожирении с розовыми стриями, которое, по

шим наблюдениям (см. ниже), нередко сочетается с ДСТ, а тироидная функция при этом нарушается.

В связи с этим, мы полагаем, что изменения во *взаимоотношениях ТФР- с лептином и тироидными гормонами, происходящие в результате его хронической активации, служат ключевым звеном в формировании марфаноподобного фенотипа и предопределяют нарушения тироидной функции пациентов с ДСТ.* По нашему мнению, первичный дефект фибриллина может привести к усиленному освобождению лептина и ТФР-β, что предопределяет начало марфаноидной трансформации и компенсаторную гиперпродукцию T_3. Это вызывает активацию физиологических аутоиммунных регулирующих воздействий на ыношение лептина и ТФР-β может в дальнейшем определить, будет ли формироваться значительное аутоаллергическое воздействие на щитовидную железу или его удастся избежать. В то же время оба цитокина «в борьбе» за преобладающее регуляторное влияние на иммунологические механизмы будут способствовать аксиальному росту мезодермальных производных, дифференцировке хондроцитов и закреплению марфаноидности.

Мы исследовали большую группу подростков обоего пола, страдающих гипоталамическим синдромом пубертатного периода (синдромом Симпсона–Пейджа или ожирением с розовыми стриями). Они (особенно юноши), как правило, имели высокий рост — до 195 см (в среднем — 180 ± 0,78 см), избыточную массу тела — до 140 кг (в среднем — 108,4 ± 1,7 кг) при высоком индексе Кетле (в среднем — 33,0). До лечения у этих подростков обнаруживалась гиперпродукция кортизола, СТГ, инсулина, ренина, ангиотензина и альдостерона, пролактина и лептина при тенденции к гипофункции щитовидной железы и артериальной гипертензии (Строев с соавт., 2003; Чурилов с соавт., 2005; Писарева с соавт., 2004). При этом часто выявлялись сколиозы, гипермобильность суставов, длинные пальцы с выраженной межпальцевой кожной синдактилией кистей и стоп, поперечное плоскостопие, аномалии желудочно-кишечного тракта, что позволяет предполагать, что у большинства таких подростков может иметь место марфаноподобная недифференцированная ДСТ (Строев с соавт., 2003). Интересно, что многие из этих подростков при эффективном лечении теряли вес до нормального и даже субнормального уровня, превращаясь в пациентов с фенотипическими проявлениями недифференцированной ДСТ марфаноподобного фенотипа. Нельзя исключить, что и ожирение с розовыми стриями, и ДСТ могут иметь и имеют, по-видимому, общие звенья патогенеза.

Гипоталамический синдром пубертатного периода (синдром Симпсона–Пейджа) многими авторами рассматривается как псевдокушингоидное состояние. По классификации G. P. Crousos, он относится к типичным стресс-ассоциированным расстройствам перенапряженной адаптации (Dorn, Crousos, 1993; Tsigos, Kyrou, Crousos, 2004; Строев, Чурилов, 2007)), особенно учитывая специфику подросткового возраста как критически-сенситивного периода в развитии эндокринной системы (Строев, Чурилов, 2004). Вместе с тем C. Tsigos, I. Kyrou и G. P. Crousos (2004) показали подавляющее действие стресса на тироидную функцию и стимуляцию продукции лептина при стрессе, а, по данным D. Ogias et al. (2006), глюкокортикоиды ингибируют и ряд эффектов цитокина ТФР-β, явно участвующего в развитии марфаноидного фенотипа. Ввиду этого при ожирении с розовыми стриями может создаваться предпосылка к компенсаторной гиперпродукции ТФР-β, компенсаторной активации щитовидной железы и гиперлептинемии. Эти гормонально-цитокиновые сдвиги могут способствовать закреплению марфаноидного фенотипа (Чурилов с соавт., 2007. Стресс — это всегда энергетическое и пластическое «обкрадывание» мезенхимальных производных (Зайчик, Чурилов, 2001; Tsigos, Kyrou, Crousos, 2004). Не исключено, что соединительная ткань при ДСТ становится неустойчивой к депривационному действию хронического стресса, что и закрепляет взаимно провоцирующее действие ожирения с розовыми стриями и соединительнотканной дисплазии. Не случайно кожные стрии относятся к общим типичным проявлениям этих нарушений (Строев, Чурилов, 2008). Нам кажется, что обнаруженные нами при подростковом ожирении с розовыми стриями гормональные нарушения и симптомы ДСТ укладываются в отдельную нозологическую форму — ДСТ с гипоталамическим ожирением (Churilov, Stroev, Mudzhikova et al., 2007). Безусловно, ряд положений этой гипотезы нуждается в экспериментальной проверке и подтверждении клинико-патофизиологическими фактами. Но даже теперешнее состояние проблемы позволяет утверждать, что *нарушения взаимодействия аутакоидной и нейроэндокринной регуляции при фибриллинопатиях и, шире того, — при недифференцированной ДСТ — являются не просто сопутствующим вторич-*

ным феноменом, а служат ключевым звеном патогенеза этих расстройств, и указывает на целесообразность изучения системных эффектов лептина и ТФР-β в качестве важного и актуального направления дальнейших исследований.

Литература

1. *Алексеева О. П., Верткин А. Л., Востокова А. А., Гусева О. И., Клеменов А. В., Коркоташвили Л. В., Ткачева О. Н.* Течение и исходы беременности у женщин с недифференцированной дисплазией соединительной ткани // Русский мед. журн. — 2003. — Т. 11. — № 28. — публ.1565 [электронный документ, доступен по адресу: http://www.rmj.ru/articles_880.htm].
2. *Баранов А. А.* Основные направления укрепления здоровья детей / Ребенок. Проблемы экологии и здоровья. Доклады научной сессии. — СПб.: Изд-во «СПбГПМА», 1999. — С. 20–26.
3. *Баркаган З. С.* Геморрагические заболевания и синдромы. — М.: Медицина, 1988. — 527 с.
4. *Белая Ж. Е., Рожинская Л. Я., Мельниченко Г.* А. Современные представления о действии тиреоидных гормонов и тиреотропного гормона на костную ткань // Пробл. эндокринол. — 2006. — Т. 52. — № 2. — С. 48–54.
5. *Блунк В.* Детская эндокринология. (Пер. с нем.) — М.: «Медицина», 1981. — 304 с.
6. *Богомолец А. А.* Введение в учение о конституциях и диатезах. — М., 1926. — 172 с.
7. *Валдина Е.А.* Заболевания щитовидной железы (2-е изд.). — СПб.: Питер, 2001. — 416 с.
8. *Викторова И. А., Нечаева Г. И.* Синдром Марфана в практике терапевта и семейного врача: диагностика, тактика ведения, лечение, беременность и роды // Русский мед. журнал. — 2004. — Т. 12. — № 2.
9. *Вольпе Р.* / В кн.: Л. И. Браверман (ред.). Болезни щитовидной железы (пер. с англ.). — М.: Медицина, 2000. — С. 140–172.
10. *Газазян М Г., Лунева И. С., Саруханов В. М, Дубогрызова О. П., Янчук О. Я.* Беременность и роды у женщины с синдромом Марфана и акромегалией // Анналы МКС (Интернет-издание), Медиа-информационное агентство «Интелтэк»: Петрозаводск, 2006; текст доступен по адресу: ttp://critical.onego.ru/actual/marfan/marfan.htm.
11. *Гаркавцева Р. Ф., Лиснянский И. Е.* Клинико-генетические аспекты медуллярного рака щитовидной железы // Вопр. онкологии. — 1989. — № 6. — С. 63–68.
12. *Гельштейн Э. М, Стоцик Н. Л.* Опыт советской медицины в Великой Отечественной войне 1941–1945 гг. Т. 28. — М.: Медгиз, 1951. — С. 91–33.
13. *Глотов А. В.* Клиническая и структурно-функциональная характеристика иммунной системы при дисплазии соединительной ткани. — Автореф. дисс. ... докт. мед. наук. — Новосибирск, 2003. — 38 с.
14. *Гречанина Е. Я., Песочина Э. А., Гречанина Ю. Б.* Наследственные заболевания соединительной ткани / Учеб. пос. для врачей. — Харьков. — 1998. — 105 с.
15. *Горбунова В. Н., Имянитов Е. Н., Ледащева Т. А., Мацко Д. Е., Никифоров Б. М.* Молекулярная неврология. Часть III. Опухоли головного мозга, онкогены и антионкогены // Под ред. акад. РАМН А. А. Скоромца. — СПб.: «Интермедика», 2004. — 432 с.
16. *Дедов И. И., Мельниченко Г. А., Фадеев В. В.* Эндокринология: Учебник. — М.: Медицина, 2000. — 632 с.
17. *Зайчик А. Ш., Кравцова А. А., Строев Ю. И., Чурилов Л. П., Чурилова Е. Л.* Тироидит Хасимото и аутоиммунитет у подростков / Соматическое и репродуктивное здоровье подростков: Сб. научных статей. — СПб., 1999. — С. 17–18.
18. *Зайчик А. Ш., Чурилов Л. П.* Основы общей патологии. Т. I. — СПб.: ЭЛБИ-Спецлит, 1999. — 624 с.
19. *Зайчик А. Ш., Чурилов Л. П.* Патофизиология. Т. I: Общая патофизиология с основами иммунопатологии. Изд. 3-е, дополненное и исправленное. — СПб.: ЭЛБИ, 2005. — 656 с.
20. *Зайчик А. Ш., Чурилов Л. П.* Патофизиология. Т. II: Патохимия (эндокринно-метаболические нарушения). Изд. 3-е, дополн. и исправл. — СПб.: ЭЛБИ, 2007. — 768 с.
21. *Зильбер А. П., Шифман Е. М., Егорова И. М., Кузьмина Л. А.* Синдром Марфана и беременность: аспекты интенсивной терапии, анестезии и реанимации // Вестник интенсивной терапии. — 1999. — № 2. — С. 19–22.
22. *Ильин А. А., Румянцева П. О.* Диагностика и лечение семейного медуллярного рака щитовидной железы // Пробл. эндокринологии. — 2000. — № 4. — С. 19–23.
23. *Кадурина Т. И., Горбунова В. Н.* Вопросы терминологии и классификации дисплазии соединительной ткани. 2005. [Электронный документ, доступен по адресу: http://www.dst.omsk-osma.ru/c_52.html].
24. *Казаков В. И., Кадурина Т. И, Усманова Н. М., Томилин Н. В.* Полиморфизм вставок/делеций гена ангиотензин I превращающего фермента и его связь с уровнями свободных аминокислот в сыворотке больных с соединительно-тканными дисплазиями // Российский журнал генетики. — 2003. — Т. 39. — № 8. — С. 955–959.
25. *Калашникова А. В.* Показатели артериального давления и индекса массы тела у больных с недифференцированными дисплазиями соединительной ткани / Сборник материалов пятой ежегодной студенческой научной конференции. — СПб.: Издво СПбГЭТУ «ЛЭТИ», 2006. — С. 20–23.
26. *Капелько В. И.* Внеклеточный матрикс миокарда и его изменения при заболеваниях сердца // Кардиология. — 2000. — № 9. — С. 78–90.
27. *Клеменов А. В.* Клиническое значение недифференцированной дисплазии соединительной ткани. Автореф. дисс. ... докт. мед. наук. — Нижний Новгород, 2004. — 44 с.
28. *Козлова С. И, Семанова Е., Демикова Н. С. и др.* Наследственные синдромы и медико-генетическое консультирование. — М., 1996. — 416 с.
29. *Кондрашин Н. И.* Синдром Марфана / БМЭ. Гл. ред. Б. В. Петровский. Изд. 3-е. — М.: «Сов. энциклопедия», 1980. — Т. 13. — С. 433.
30. *Коровина Н. А., Творогова Т. М., Репина Е. А. и др.* Применение остеогенона при остеопорозе у детей с патологией мочевой системы // Детская больница. — 2002. — Т. 1. — № 7. — С. 17–20.
31. *Куликов А. М., Медведев В. П.* Роль семейного врача в охране здоровья подростка: VI. Дисплазии соединительной ткани у подростков и их распознавание // Рос. семейный врач. — 2000. — № 4. — С. 37–51.
32. *Курицын В. М.* Морфология поражений сердечно-сосудистой системы при синдроме Марфана / Труды II съезда Российского общества патологоанатомов. — Т. 2. — М.: МВД, 2006. — С. 87–89.
33. *Левенец С. А., Куликова Л. Ф., Начетова Т. А., Шелудько О. Ю., Мамешина С. В.* Клинико-анамнестические и

гормональные особенности олигоменореи и вторичной аменореи у девочек-подростков с системной дисплазией соединительной ткани // Акуш. и гин. — 2006. — № 1 . — С. 39–41.

34. *Лисиченко О. В.* Синдром Марфана. — Новосибирск: Изд. «НАУКА», Сибирское отделение, 1986. — 164 с.

35. *Лукьянов С. В., Мищенко В. Б., Яблоновская Т. С., Рудаков С. С.* Функциональное состояние коры надпочечников у детей с соединительнотканными синдромами и воронкообразной деформацией грудной клетки // Педиатрия. — 1991. — № 5. — С. 61–66.

36. *Ляшук П. М., Гусак П. М., Пипилова К. Д.* Случай синдрома Марфана // Врачеб. дело. — 1984. — № 1. — С. 95–97.

37. *Малиновский Н. Н., Гесев А. И., Атаков Е. Е. и др.* О синдроме Марфана // Сов. медицина. — 1967. — № 12. — С. 59–64.

38. *Мальцев С. В.* Причины и механизмы развития трофологической недостаточности у подростков / Материалы II Национальной Ассамблеи: Охрана репродуктивного здоровья населения, 18–20 апреля 1997 г. — М., 1997. — С. 38–39.

39. *Матковская Т. А., Попов К. И., Юрьева Э. А.* Бисфосфонаты: Свойства, строение и применение в медицине. — М.: Химия, 2001. — 224 с.

40. *Муджикова О. М.* Особенности иммуноэндокринной реактивности у индивидов с системной дисплазией соединительной ткани / Человек и его здоровье: Девятая Всероссийская медико-биологическая конференция молодых исследователей 22 апреля 2006 г., Санкт-Петербург. — СПб., 2006. — С. 222–223.

41. *Муджикова О. М.* Фибриллинопатии и аутоаллергия к щитовидной железе. В кн.: Актуальные проблемы патофизиологии. Конф-я молодых ученых. — СПб.: СПбГМУ–СПбГМА, 2007. — С. 93–94.

42. *Муджикова О. М.* Антитироидный аутоиммунитет при марфаноидном фенотипе / В кн.: Фундаментальная наука и клиническая медицина. Человек и его здоровье: Десятая Всероссийская медико-биологическая конференция молодых исследователей 20–21 апреля 20о7 г., Санкт-Петербург. — СПб.: СПбГУ, 2007. — С. 286–287.

43. *Нехимчук Г В., Клименко Т. М.* Бохмчн детермнанти сполучнотканинних дисплазий у новонароджених // Вісник Харьківського національного університету ім. В. Н. Каразіна. — 2006. — Вип. 12. — Серія «Медицина». — С. 150–155.

44. *Новиков П. В., Недашковский О. В., Семячкина А. Н.* Вторичные остеопатии у детей с наследственными болезнями соединительной ткани и способы их терапевтической коррекции // Южно-Российский медицинский журнал. — 2004. — № 2 [электронный документ, доступен по адресу: http://medi.ru/doc/68.htm].

45. *Оганов Р. Г., Лебедькова С. Е., Челпаченко О. Е., Суменко В. В.* Дисплазии соединительной ткани. — Оренбург: Изд. Центр ОГАУ, 2003. — 224 с.

46. *Перекальская М. А., Макарова Л. И., Верещагина Г. Н.* Нейроэндокринная дисфункция у женщин с системной дисплазией соединительной ткани // Клин. медицина. — 2002. — № 4. — С. 48–51.

47. *Писарева С. В.* Лептин, масса тела и некоторые психологические особенности пациентов с хроническим аутоиммунным тироидитом. / Конференция молодых исследователей, посвященная 10-летию медицинского факультета СПбГУ. — СПб., 2005. — С. 62–63.

48. *Писарева С. В., Строев Ю. И., Чурилов Л. П.* Лептин — нейроиммуноэндокринный регулятор обмена веществ / Актуальные проблемы диагностики, лечения и профилактики заболеваний: Труды Мариинской больницы. Выпуск III. — СПб.: Издание СПбГПМА, 2004. — С. 112–120.

49. *Подвязников С. О.* Рак щитовидной железы (клиника, диагностика, лечение) // Современная онкология. — 1999. — Т. 1. — № 2.

50. *Потапова И. Н.* Патоморфология желез внутренней секреции в детском возрасте (гистологическое и гистохимическое исследование). — М.: Медицина, 1971. — 144 с.

51. *Риггз Б. Л., Мелтон Л. Дж.* Остеопороз. Пер. с англ. — М.–СПб.: ЗАО «Издательство БИНОМ», «Невский диалект», 2000. — 560 с.

52. *Семячкина А. Н., Сельверова Н. Б., Любченко Л. Н.* Гормональные нарушения при болезни Марфана / Наследственные нарушения роста и развития у детей. — М., 1993. — С. 55–63.

53. *Смирнова М. Ю., Строев Ю. И., Ниаури Д. А., Шлыкова А. В.* Недифференцированные дисплазии соединительной ткани и их значение в акушерско-гинекологической практике (обзор литературы) // Вестн. С.-Петерб. ун-та. Сер. 11. — 2006. — Вып. 4. — С. 95–104.

54. *Строев Ю. И., Брюнелли Е. Б., Суханова В. Ф.* Тепловизионная диагностика щитовидной железы у подростков / Тепловидение: Сборник научных трудов // Под общей ред. проф. Н. Д. Куртева. — М.: МИРЭА, 1998. — С. 85–89.

55. *Строев Ю. И.* Эндокринологические проблемы современных подростков // Экологосоциальные вопросы защиты и охраны здоровья молодого поколения на пути в XXI век: Матер. IV Междунар. конгресса 14 июня 1998 г. — СПб., 1998. — С. 111–113.

56. Строев *Ю. И., Бельгов А. Ю., Капитонова Н. В., Кирьянова Д. Р.* Артериальная гипертензия у подростков призывного возраста с различной массой тела // Всероссийская конференция «КардиологияXXI век»: Сборник тезисов докладов. — СПб.: Человек, 2001. — С. 53–54.

57. *Строев Ю. И., Брюнелли Е. Б., Гладкова Г. В., Суханова В. Ф., Рамадан Омар Иззат.* Термографическая диагностика щитовидной железы у юношей с дефицитом массы тела // Тезисы Международной конференции «Прикладная оптика–98», 16–18 декабря 1998 г., СПб — ТеМП98. — СПб., 1998. — С. 51–53.

58. *Строев Ю. И., Волкова Т. Н., Иванова Н. В.* Кисты внутренних органов как находка при ультрасонографии // Артериальная гипертензия. — 1998. — № 4 (Приложение). — С. 92.

59. *Строев Ю. И., Барахоева З. Б., Гадилия М. Д., Попова В. В.* Репродуктивная функция у девушек-подростков с аутоиммунным тироидитом // Соматическое и репродуктивное здоровье подростков: Сб. научных статей. — СПб., 1999. — С. 18–20.

60. *Строев Ю. И., Йеми Расин Марсель.* Углеводная толерантность у юношей с дефицитом массы тела // Там же. — С. 20–21.

61. *Строев Ю. И., Карповская Е. Б., Йеми Р. М. и др.* Клинико-лабораторная характеристика гипотрофии подростков призывного возраста // Актуальные проблемы диагностики, лечения и профилактики заболеваний: Труды Мариинской больницы. Вып II. — СПб.: Изд. СПбГПМА, 2003. — С. 33–44.

62. *Строев Ю. И., Кирьянова Д. Р.* Артериальное давление у подростков с гипотрофией // Матер. Всеросс. конф. «Актуальные вопросы артериальной гипертензии и атеро-

Ю. Р. Ковалева, 14 дек. 2000 г. — СПб., 2000. — С. 99–101.

63. *Строев Ю. И., Чурилов Л. П., Бельгов А. Ю., Чернова Л. А.* Ожирение у подростков (второе издание, исправленное и дополненное). — СПб.: ЭЛБИ, 2006. — 216 с.

64. *Строев Ю. И., Недосекин В. И., Йеми Расин Марсель, Кирьянова Д. Р., Орлова Е. С., Шишкова Н. А.* Гипотрофия у подростков — актуальная медико-социальная проблема современной России // Педиатрия на рубеже веков: Проблемы, пути развития: Сб. матер. конф. в 2-х частях. Ч. 2. — СПб.: СПбГПМА, 2000. — С. 211–213.

65. *Строев Ю. И., Садов С. А., Капитонова Н. В.* Электрокардиограмма при аутоиммунном тироидите // Матер. Всеросс. юбилейной научно-практич. конф., посвящ. 100-летию со дня рожд. акад. А. Л. Мясникова. Санкт-Петербург, 18–19 ноября 1999 г. — СПб.: Папирус, 1999. — С. 210–211.

66. *Строев Ю. И., Садов С. А., Чурилов Л. П.* Особенности периферической крови у юношей с гипотрофией // Здоровье — основа человеческого потенциала: проблемы и пути их решения: Труды Всерос. научн. конф. — СПб.: Изд-во Политехн. ун-та, 2006. — С. 163–165.

67. *Строев Ю. И., Трухманов А. М., Чернолесский А. В., Шестакова Е. В., Ширяева Н. Б.* Неврологические и психоэмоциональные расстройства при аутоиммунном тироидите Хасимото // Вестник аритмологии. — 2003. — № 31 (Приложение А). — С. 74.

68. *Строев Ю. И., Хоанг Питер, Нгуен Чарли, Шестакова Е. В., Чернолесский А. В., Ширяева Н. Б.* Аутоиммунный тироидит и уровень кальция крови // Городская многопрофильная больница: актуальные проблемы профилактики, диагностики и лечения: Матер. научно-практич. конф. // Под ред. проф. Ю. Р. Ковалева. — СПб., 1998. — С. 41– 42.

69. *Строев Ю. И., Цой М. В., Чурилов Л. П., Шишкин А. Н.* Классические и современные представления о метаболическом синдроме: Часть 1. Критерии, эпидемиология, этиология. // Вестник СПбГУ. Серия 11. Медицина. — 2007. — Вып. 1. — С. 3–15.

70. *Строев Ю. И., Цой М. В., Чурилов Л. П, Шишкин А. Н.* Классические и современные представления о метаболическом синдроме. Часть II. Патогенез // Вестник СПбГУ. Серия 11. Медицина. — 2007. — Вып. 4. — С. 3–14.

71. *Строев Ю. И., Чурилов Л. П.* Эндокринология подростков // Под ред. проф. А. Ш. Зайчика. — СПб.: ЭЛБИ, 2004. — 384 с.

72. *Строев Ю. И., Чурилов Л. П., Данг Чань Ань и др.* Углеводная толерантность у юношей с различной массой тела // Здоровье — основа человеческого потенциала: проблемы и пути их решения: Труды Всерос. научн. конф. — СПб.: Изд-во Политехн. ун-та, 2006. — С. 171–173.

73. *Строев Ю. И., Чурилов Л. П., Йеми Расин М. и др.* Гипотрофия юношей призывного возраста — актуальная социальная проблема // Здоровье молодых. Ежегодная городская научно-практическая конференция с международным участием 25 ноября 2005 года, посвящ. 10-летию мед. фак. СПБГУ. — СПб, 2005. — С. 16–17.

74. *Суханова Г. А.* Выявление и коррекция нарушений гемостаза при мезенхимальных дисплазиях: Автореф. дисс. ... канд. мед. наук. — Барнаул, 1993. — 20 с.

75. *Строев Ю. И., Чурилов Л. П.* Ожирение с розовыми стриями как стресс-опосредованное иммунонейроэндокринное расстройство. Владикавказский медико-биологический вестник, 2007. — Т. 8. № 13.

старого симптома // Медицина XXI век. — 2008. 10(11).

77. *Тарасова А. А.* Дисплазия соединительной ткани сердца и заболевания щитовидной железы у детей // Ультразвуковая и функциональная диагностика. — 2006. — № 4. — С. 42–54.

78. *Тодоров С. С.* Структурные изменения в разных отделах аорты при синдроме Марфана у ребенка 2,5 мес. (морфологическое исследование) // Труды II съезда Российского общества патологоанатомов. Т. 2. — М.: МВД, 2006. — С. 191–194.

79. *Туракулов Я. Х.* Щитовидная железа // Физиология эндокринной системы. В серии: Руководство по физиологии. — Л.: Наука, 1979. — С. 135–190.

80. *Цой М. В.* Углеводная толерантность у больных аутоиммунным тироидитом Хасимото с контрактурой Дюпюитрена // Матер. седьмой Всерос. мед.-биол. конф. «Человек и его здоровье», 18 апреля 2004 г. — СПб., 2004. — С. 314–315.

81. *Черноруцкий М. В.* Биохимическая характеристика основных конституциональных типов // Клин. медицина. — 1930. — Т. 16. — № 10. — С. 1300.

82. *Черноруцкий М. В.* Учение о конституции / Частная патология и терапия внутренних болезней (под ред. Г. Ф. Ланга и Д. Д. Плетнева). Т. 4. — М.–Л., 1928. — С. 171.

83. *Чурилов Л. П., Строев Ю. И, Кравцова А. А., Писарева С. В., Цой М. В.* Нарушения гомеостаза при аутоиммунной патологии щитовидной железы // Нефрология в XXI веке: Материалы научно-практ. конф., посвящ. 10-летию мед. фак. СПбГУ, 19–20 октября 2005 года. — СПб., 2005. — С. 99.

84. *Чурилов Л. П.* Обмен веществ, интеллект и лидерские качества // Мир медицины. — 2001. — № 12. — С. 50–51.

85. *Чурилов Л. П., Строев Ю. И., Смирнов В. В., Муджикова О. М., Писарева С. В., Утехин В. И., Цой М. В.* Аутоиммунный тироидит — актуальная проблема современной эндокринологии // Вестник СПбГУ. Серия 11. Медицина. — 2006. — Вып. 2, июнь. — С. 3–25.

86. *Чурилов Л. П., Строев Ю. И., Муджикова О. М., Писарева С. В., Садов С. А., Цой М. В.* Фундаментальные и прикладные аспекты изучения патологии соединительной ткани. В кн.: Фундаментальная наука и клиническая медицина. Доклады научн. конф. 15–16 ноября 2007 г. — СПб.: НЦ РАН, 2007. — С. 112–113.

87. *Шаде Г.* О клиническом значении соединительной ткани // Новое в медицине. — М., 1923.

88. *Шулутко И. Б.* К вопросу о роли эндокринной системы в развитии и течении алиментарного истощения // Сб. научных работ института за год Отечественной войны. — Л.: ГИДУВ, 1942. — С. 187–191.

89. *Шулутко И. Б.* Наблюдения над течением гипертонии у больных с алиментарным истощением. // Сб. научных работ института за второй год Отечественной войны. — Л.: ГИДУВ, 1944. — С. 306–315.

90. *Шустов С. Б., Халимов Ю. Ш.* Функциональная топическая диагностика в эндокринологии: Научно-методическое издание. — СПб.: ЭЛБИ, 2001. — 239 с.

91. *Юрченко П. А.* Состояние щитовидной железы у взрослой призывного возраста с синдромом соединительно-тканной дисплазии // Труды Мариинской больницы. Вып. IV. — СПб.: Изд. СПбГПМА, 2005. — С. 34–38.

92. *Юрченкко П. А.* Фенотипические признаки недифференцированной соединительно-тканной дисплазии со стороны

внутренних органов у юношей с функциональными нарушениями систем гипофиз-щитовидная железа, гипофиз-гонады // В кн.: Актуальные вопросы внутренних болезней. Мат-лы конф-и, посв. 100-летию СПбГМА им. И. И. Мечникова и 100-летию проф. А. А. Кедрова. — СПб.: СПбГМА, 2007. — С. 85–86.

93. *Эфроимсон В. П.* Биосоциальные факторы повышенной умственной активности человека. Препринт. Т. 1–2. — М.: ВИНИТИ, 1982.

94. *Adachi M., Tachibana K., Asakura Y., Suwa S., Nishimura G.* A male patient presenting with major clinical symptoms of glucocorticoid deficiency and skeletal dysplasia, showing a steroid pattern compatible with 17-alpha hydroxylase // 17,20-lyase deficiency, but without obvious CYP17 gene mutations // Endocr. J. — 1999. Apr.; 46(2). — P. 285–292.

95. *Alvarado A., Ribeiro J. P., Freitas F. M., Gross J. L.* Lack of association between thyroid function and mitral valve prolapse in Graves» disease // Braz. J. Med. Biol. Res. — 1990. 23(2). — P. 133–139.

96. *Benjelloun M., Iraqui A.* The Marfan syndrome with a small body // J. Fr. Ophtalmol. — 1981. — № 4(1). — P. 49–50.

97. *Berndt A., Kosmehl H., Mandel U. et al.* TGF-beta and b-FGF-synthesis and localization in Dupuytren's disease (nodular palmar fibromatosis) relative to cellular activity? Myofibroblast phenotype and oncofetal variants of fibronectin // Histochem. J. — 1995. — Vol. 27. — № 12. — P. 1014–1020.

98. *Brauman A., Rosenberg T., Gilboa Y., Algom M., Fuchs L., Schlesinger Z.* Prevalence of mitral valve prolapse in chronic lymphocytic thyroiditis and nongoitrous hypothyroidism // Cardiology. — 1988. — N 75(4). — P. 269–273.

99. *Calcagni E., Elenkov I.* Stress system activity, innate and T-helper cytokines, and susceptibility to immunerelated diseases // Ann. N.Y. Acad. Sci. — 2006. — Jun; Vol. 1069. — P. 62–76.

100. *Churilov L. P., Stroev Yu. I., Mudzhikova O. M., Pisareva S. V., Sadov S. A.* Anti-thyroid autoimmunity in adolescenthypothalamic obesity: Simpson-Page' syndrome as immuno-metabolic disorder. In: Korneva E.A. (ed.) Interaction of Neural and Immune Systems in Health and Disease. Proceedings of the International Symposium. St. Petersburg, 31st May-2nd June 2007. — SPb.: ElBi Publ. — 2007. — P. 18–19.

101. *Matarese.G., Sanna,V., Lechler R. et al.* Leptin accelerates autoimmune diabetes in female NOD mice // Diabetes. — 2002. — № 51. — P. 1356–1361.

102. *Churilov L. P., Stroev Yu. I.* Autoimmune thyroiditis: interdisciplinary approach // Chinese J. of Pathophysiology. — June, 2006. — Vol. 22. — № 13 (Supplement). — P. 95.

103. *Coucke P. J., Willaert A., Wessels M. W. et al.* Mutations in the facilitative glucose transporter GLUT–10 alter angiogenesis and cause arterial turtuosity syndrome // Natl. Genet. — 2006. — Vol. 38. — P. 452–457.

104. *Dabels J., Sander P., Bormann H.* Multiple endocrine adenopathy type 2B: medullar thyroid carcinoma, bilateral phaeochromocytoma, oral and intestinal ganglioneuromatosis, marfanlike habitus, angiodysgenetic myelomalacia // Dtsch. Med. Wochenschr. — 1982. — Oct. 8; 107(40). — S. 151–158.

105. *Dembrow V. D.* Multiple endocrine adenomatosis type IIB. Report of two cases and review of the literature // Am. J. Surg. — 1977. — Oct.; 4(4). — P. 498–501.

106. *Denko C. W., Boja B.* Growth hormone, insulin, and insulinlike growth factor–1 in hypermobility syndrome // J. Rheumatol. — 2001. — Jul; 28(7). — P. 166–169.

107. *Devereux R. B., Brown W. T., Kramer–Fox R., Sacks I.* Inheritance of mitral valve prolapse: Effect of age and sex in gene expression // Ann. Intern. Med. — 1982. — Vol. 97. — P. 826–832.

108. *Di Salvo G. et al.* Atrial natriuretic factor and mitral valve prolapse syndrome // Minerva Cardioangiol. — 2001. — Oct.; 49(5). — P. 317–325.

109. *Dieckmann C., Nienaber C. A.* Das Marfan–Sindrom // Zeitschrift fur Kardiologie. — 1999. — № 74. — S. 101–106.

110. *Dietz H. C., Hennekam R. C. M., Pyeritz R. E.* The Marfan syndrome // Am. J. Med. Genetics. — 1998. — P. 215–231.

111. *Dietz H. C., McIntosh I., Sakai L. Y., Corson G. M., Chalberg S. C., Pyeritz R. E., Francomano C. A.* Four novel FBN1 mutations: significance for mutant transcript level and EGF-like domain calcium binding in the pathogenesis of Marfan syndrome // Genomics. — 1993. — № 17. — P. 468–475.

112. *Dietz H. C., Pyeritz R. E., Hall B. D., Cadle R. G., Hamosh A., Schwartz J., Meyers D. A., Francomano C. A.* The Marfan syndrome locus: Confirmation of assignment to chromosome–15 and identification of tightly linked markers at 15q15– q21.3 // Genomics. — 1991. — № 9. — P. 355–361.

113. *Dolan A. L., Arden N. K.* Assesement of bone in EhlersDanlos syndrome by ultrasound and densitometry //Ann. Rheum. Dis. — 1998. — Vol. 57. — № 10. — P. 630–633.

114. *Dolberg D. S., Hollingsworth R., Hertle M., Bissell M. J.* Wounding and its role in RSV-mediated tumor formation // Science. — 1985. — № 230. — P. 676–678.

115. *Dorn L. D., Chrousos G.* P. The endocrinology of stress and stress system disorders in adolescence // Endocrinol. Metab. Clin. North Am. — 1993. — Vol. 22(3). — P. 685–700.

116. *Endo Y.* Marfan syndrome and pituitary dwarfism // Jinrui Idengaku Zasshi. — 1981. — Vol. Jun; 26 (2). — P. 91–96.

117. *Epenetos A. A., Collis C. H.* Seminoma in Marfan»s syndrome // Postgrad. Med. J. — 1979. V. Oct; 55(648). — P. 762–764.

118. *Evangelopoulou M. E., Alevizaki M., Toumanidis S., Piperingos G., Mavrikakis M., Sotou D., Evangelopoulou K., Koutras D. A.* Mitral valve prolapse in autoimmune thyroid disease: an index of systemic autoimmunity? // Thyroid. — 1999. — Vol. Oct; 9(10). — P. 973–977.

119. *Fassbender W. J., KrohnGrimberghe B., Girtz B., Litzlbauer D., Stracke H., Raue F., Kaiser H. E.* Multiple endocrine neoplasia (MEN) — an overview and case report — patient with sporadic bilateral pheochromocytoma, hyperparathyroidism and marfanoid habitus // Anticancer Res. — 2000. — Vol. Nov-Dec; 20(6C). — P. 4877–4887.

120. *Fertig V.* The morphotype of Marfan's syndrome // J. Genet. Hum. — 1977. — Vol. Sep; 25 Suppl. — P. 67–109.

121. *Fleisch M. C., Maxwell Ch. A., Barcellos-Hoff M. H.* The pleiotropic roles of transforming growth factor-beta in homeostasis and carcinogenesis of endocrine organs. (January 13, 2006). Lawrence Berkeley National Laboratory. — Paper LBNL59672. Awaylable from: http://repositories.cdlib.org/lbnl/LBNL59672.

122. *Fleisch M. C.* The pleiotropic roles of transforming growth factor beta in homeostasis and carcinogenesis of endocrine organs // Endocrinerelated Cancer. — 2006. — Vol. 13. — № 2. — P. 379–400.

123. *Galera H., GonzalezCampora R., Matilla A., Martin I.* Multiple endocrine neoplasia type 2b in twins // Histopathology. — 1982. — Vol. Jan; 6(1). — P. 111–119.

124. *Gardet P., Rougier P., Navarro J., Schlumberger M., Travagli J. P., Caillou B., Hartmann O., Lemerle J., Parmentier C.* Multiple endocrine neoplasia type 2b. Clinical, diagnostic and therapeutic aspects // Bull. Cancer. — 1984. V. 71(3). — P. 172–181.

125. *Gelb B.* Marfan's syndrome and rlated disorders — more tightly connected than we thought // New Engl. J. of Med. — 2006. — Vol. 355. — № 8. — P. 841–844.

126. *Gershoni-Baruch R., Moor E. V., Enat R.* Marfan syndrome associated with bicuspid aortic valve, premature aging, and primary hypogonadism // Am. J. Med. Genet. — 1990. — Vol. Oct; 37(2). — P. 169–172.

127. *Gregory K. E. et al.* The prodomain of BMP–7 tergets the BMP–7 complex to the extracellular matrix // J. Biol. Chem. — 2005. — Vol. 280. — P. 27970–27980.

128. *Grun R., Eberle F.* Multiple endocrine neoplasia, type II (MEN II) // Ergeb. Inn. Med. Kinderheilkd. — 1981. — № 6. — S. 151–201.

129. *Gutierres P. S., Pereira M. A. A., Oliveira R. C. V., Stolf N. A. G., Higuchi M. de L.* Thyroid hormone levels in patient with aortic dissection. Comparison with controls and correlation with the percentage of the aortic media composed of myxoid deposits // Arq. Bras. Cardiol. — 2004. — Vol. 82. — № 2.

130. *Hazenberg H. J., Tietge F. C.* Amiodaroneinduced hyperthyroidism in a patient with Marfan's syndrome and Wolff–Parkinson–White syndrome // Clin. Nucl. Med. — 1985. — Vol. May; 10(5). — P. 341–343.

131. *Hecht F., Beals R. K.* «New» syndrome of congenital contractural arachnodactyly originally described by Marfan in 1896 // Pediatrics. — 1972. № 49. — P. 574–579.

132. *Hoffenberg R., Howell A., Epstein S., Pimstone B. L., Fryklund L., Hall K., Schwalbe S., Rudd B. T.* Increasing growth with raised circulating somatomedin but normal immunoassayable growth hormone // Clin. Endocrinol. (Oxf). — 1977. — Vol. Jun; 6(6). — P. 443–448.

133. *Hsia J. A.* Women's health issues part I. Cardiovascular diseases in women // Med. Clin. of North. America. — 1998. — Vol. 82. — № 1. — P. 1–9.

126. *Isogai Z. et al.* Latent transforming growth factor betabinding protein–1 interacts with fibrillin and is a microfiibrillassociated protein // J. Biol. Chem. — 2003. — Vol. 278. — P. 2750–2757.

134. *Judge D. P., Dietz H. C.* Marfan's syndrome // Lancet. — 2005. — Vol. 366. — P. 1965–1976.

135. *Juodele L., Juozaityte E., Zindzius A., Pundzius J.* Multiple endocrine neoplasia syndromes. Type 2 // Medicina (Kaunas). — 2005. — 41(4). — P. 281–294.

136. *Kahaly G., Erbel R., Mohr-Kahaly S., Zenker G., von Olshausen K., Krause U., Beyer J.* Basedow's disease and mitral valve prolapse // Dtsch. Med. Wochenschr. — 1987. — Feb 13; 112(7). — S. 248–253.

137. Kainulainen *K., Pulkkinen L., Savolainen A., Kaitila I., Peltonen L.* Location on chromosome 15 of the gene defect causing Marfan syndrome // N. Engl. J. Med. — 1990. — Vol. 323. — P. 935–939.

138. *Khanna R., Dixit S.* Lthyroxine therapy for congenital hypothyroidism and Marfan syndrome // Indian J. Pediatr. — 1992. — May-Jun; 59(3). — P. 383–384.

139. *Kloen P., Jenninqs C. L., Gebhardt M. C., Springfield D. S., MSlnkin H. I.* Transforming growth factorbeta: possible roles in Dupuytren's contracture // J. Hand. Surg. Aml. — 1995. — Jan; 20 (1). — P. 101–108.

140. *Knudtzon J., Aarskog D.* Estrogen treatment of excessively tall girls with Marfan syndrome // Acta Paediatr. Scand. — 1988. — Jul; 77(4). — P. 537–541.

141. *Kolhermeier L., Gasner C.* The bone mineral status of patients with Marfan syndrome // J. Bone Mineral. Res. — 1995. — Vol. 10. — № 10. — P. 1550–1555.

142. *Kontopoulos A., Harsoulis P., Adam K., Papadopoulos G., Polymenidis Z., Boudoulas H.* Frequency of HLA-antigens in Graves hyperthyroidism and mitral valve prolapse // J. Heart Valve Dis. — 1996. — Sep; 5(5). — P. 543–547.

143. *Kopietz W.* Marfan's syndrome in combination with Addison's disease // Z. Gesamte Inn. Med. — 1967. — Jan 15; 22(2). — S. 60–62.

144. *Lemaire R.* Fibrillin in Marfan syndrome tight skin mice provides new insight into transforming growth factor-β regulation and systemic sclerosis. Curr. Opin // Rheumatol. — 2006. — Vol. 18. — № 6. — P. 582–587.

145. *Levi-Schaffer F., Shani J., Politi Y. et al.* Inhibition of proliferation of psoriatic and healthy fibroblasts in cell culture by selected Dead-sea salts // Pharmacology. — 1996. — 52 (5). — P. 321–329.

146. *Lichodziejewska B., Klos J., Rezler J. et al.* Symptoms of mitral valve prolapse ore alleviated by correction of low serum magnesium. Placebo controlled, double — blind, crossover study // Europ. Heart. J. — 1994. — Vol. 15 (Suppl.). — P. 12–14.

147. *Lipscomb K. J., Smith J. C., Clarke B. et al.* Outcome of pregnancy in women with Marfan's syndrome // Br. J. Obstet. Gynaecol. — 1997. — Vol. 104. — P. 201–206.

148. *Livshits G., Trofimov S., Pantsulaia T.* Genetic variation of circulating leptin is involed in genetic variation of hand bone size and geometry // Osteoporosis international. — 2003. — 14(6). — P. 476–483.

149. *Malsen C.L. et al.* Partial sequence of a candidate gene for the Marfan syndrome // Nature. — 1991. — Vol. 352. — P. 334–337.

150. *Manning G. S., Stevens K. A., Stock J. L.* Multiple endocrine neoplasia, type I. Association with marfanoid habitus, optic atrophy, and other abnormalities // Arch. Intern. Med. — 1983. — Dec; 143(12). — P. 231–256.

151. *Marfan A. B.* Un cas de deformation congenital des quatre membres plus prononcee aux extremities caracterisee par l'allongement des os avec un certain degre d'amincissement // Bull. Mem. Soc. Med. Hip. (Paris) — 1896. — № 13. — P. 220–226.

152. *Matarese G., Sanna V. et al.* Current drug targets // Inflammation and Allergy. — 2002. — № 1. — P. 1322.

153. *Mello M. A., Tuan R. S.* Effects of TGF-beta1 and triiodothyronine on cartilage maturation in vitro analysis using longterm highdensity micromass cultures of chick embryonic limb mesenchymal cells // J. Orthop. Res. — 2006. — Vol. 24. — № 11. — P. 2095–2105.

154. *Menendez C. et al.* TSH stimulates leptin secretion by a direct effect on adipocytes // J. Endocrinol. — 2003. — Vol. 176. — № 1. — P. 7–12.

155. *Ogias D., Bitencourt B., Alvares E. P., Gama P.* Corticosteroids induce the differential expression of TGF-β isoforms, receptors and signaling in the gastric mucosa of suckling rats // Regul. Pept. — 2006. — Vol. 135. — P. 17–22.

156. *Oikarinen A. I., Uitto J., Oikarinen J.* Glucocorticoid action on connective tissue in human fibrosarcoma cells and normal fibroblasts // Cell. — 1983. — Vol. 33. — P. 287–296.

157. *Pende N.* Constitutional inadequascies. — Phyladelphia, 1928.

158. *Pereira L., Andrikopoulos K., Tian J. et al.* Targetting of the gene encoding fibrillin1 recapitulates the vascular aspect of Marfan syndrome // Nat. Genet. — 1997. — Vol. 17. — P. 218–222.

159. *Pereira L., Lee S. Y., Gayraud B. et al.* Pathogenetic sequence for aneurysm revealed in mice underexpressing fibrillin–1 // PNAS USA. — 1999. — Vol. 96. — P. 3819–3823.

160. *Pereira L., Levran O., Ramirez F., Lynch J. R., Sykes B., Pyeritz R. E., Dietz H. C.* A molecular approach to the stratification of cardiovascular risk in families with Marfan syndrome // N. Engl. J. Med. — 1994. — Vol. 331. — Pp.148–153.

161. *Perez P. M. A., Marin P. M., Negrillo C. A. M., Caro C. E., Gonzalez R. F Moreno C. A.* Amiodaroneinduced hyperthyroidism // An. Esp. Pediatr. — 2000. — Oct.; 53(4). — P. 377–379.

162. *Peterson M, Schneider R. et al.* Osteoporos // Int. — 2003. — Vol. 14. — № 7. — P. 559–563.

163. *Piraino P., Zura M. L., Loureiro O., Andrade A.* Mitral valve prolapse associated with Basedow's disease and active hyperthyroidism. Preliminary report // Rev. Med. Chil. — 1990. — Jun; 118(6). — P. 649–652.

164. *Ponce de Leon Rosales S., Chavarria P.* A 26-yearold male with mental retardation, habitus marfanoid, cold thyroid nodule and digestive tract hemorrhage // Rev. Invest. Clin. — 1986. — Apr-Jun; 38(2). — P. 199–207.

165. *Pyeritz R. E.* Maternal and fetal complications of pregnancy in the Marfan syndrome // Am. J. Med. — 1981. — № 71. — P. 784–790.

166. *Pyeritz R. E.* The Marfan syndrome / In Royce P.M., Steinmann B. (eds.): «Connective Tissue and Its Heritable Disorders: Molecular, Genetic and Medical Aspects». — NewYork: Wiley Liss, 1993. — P. 437–468.

167. *Pyeritz R. E., McKusick V. A.* The Marfan syndrome: diagnosis and management // N. Engl. J. Med. — 1979. — № 300. — P. 772–777.

168. *Raghunath M.* Das Marfan Syndrom // Zeitschrift fur Klin.Med. — 2000. — Bd 67.

169. *Read R. C., White H. J., Palacios* E. Floppy valve syndrome a possible expression of pituitary and mucopolysaccharide dysfunction // Surg. Clin. North Am. — 1967. — Dec; 47(6). — P. 1427–1435.

170. *Rossiter J. P., Repke J. T., Morales A. J. et al.* A prospective longitudinal evaluation of pregnancy in the Marfan syndrome // Am. J. Obstet. Gynecol. — 1995. — 173. — P. 1599–1606.

171. *Roussanne A., ArchambeaudMouveroux F., Labrousse F., Jadaud J. M., Laroumagne G., Doumeix J. J., Laubie B.* Hyperthyroidism and mitral valve prolapse: comparative twodimensional echocardiography study of a hyperthyroid and a control population totalling 104 patients // Ann. Med. Interne (Paris). — 1985. — № 136(6). — P. 467–469.

172. *Roy C., Renault F., Gourmelen M., Harpey J. P., Caille B.* Longitudinal study of growth in Marfan's syndrome in early childhood // Ann. Pediatr. (Paris). — 1983. — Nov.; 30(9). — P. 665–670.

173. *Sablayrolles B., Dutau G., Rochiccioli P.* Basedow's disease, Marfan's disease and mitral valve prolapse // Presse Med. — 1985. — Mar 9; 14(10). — P. 59–89.

174. *Schindler H.* Marfan's syndrome associated with Addison's disease and acromegaly // Wien. Med. Wochenschr. — 1975. — Nov. 7; 125 (45). — S. 643–644.

175. *Simoes-Fernandes J., Pereira T., Carvalcho J. et al.* Therapeutic effect of a magnesium salf in patients suffering from mitral valvular prolapse and latent tetany // Magnesium. — 1995. — 2. — P. 283–290.

176. *Sivasankaran S., Thomas M., Das K. V.* Multifocal Langerhans cell granulomatosis and cranial diabetes insipidus in a patient with marfanoid habitusa case report // J. Assoc. Physicians India. — 1988. — Nov., 36(11). — P. 665–667.

177. *Stroev Yu. I., Churilov L. P., Sadov S. A. et al.* Heart and thyroid status in MASS-phenotype // Heart Failure–2006, Proc. of European Cardiological Soc. Annual Meeting, Helsinki. — 2006, suppl.1. — P. 55–56.

178. *Tan F. L. S., Tan Y. M., Lim D. T. H.* The significance of cystic adrenal lesions multiple endocrine neoplasia IIB syndrome // Singapore Med. J. — 2004. — Vol. 45(10). — P. 494–496.

179. *Tanaka K., Seino Y., Inokuchi K., Ohmura K., Kobayashi Y., Takano T.* A case presenting concurrence of Marfan syndrome, Basedow's disease and Arg353Gln polymorphismrelated factor VII deficiency // Int. J. Cardiol. — 2005. — Feb 15; 98(2). — P. 34–58.

180. *Thauvin-Robinet C. et al., de Monleon J. V., NivelonChevallier A., Petit A., Huet F.* Association of Marfan's syndrome and Turner's syndrome // J. Pediatr. Endocrinol. Metab. — 2001. — Nov-Dec; 14(9) — Pp. 1661–1663.

181. *Tsigos C., Kyrou I., Chrousos G. P.* Chapter 8. Stress, endocrine physiology and Pathophysiology // In: G. P. Chrousos (Ed.) Adrenal physiology and diseases., 2004. — [Электронный документ, доступен по адресу: http://www.endotext.org/adrenal/adrenal8/adrenalframe8.htm].

182. *Viljoen D.* Congenital contractural arachnodactyly (Beals syndrome) // J. Med. Genet. — 1994. — Vol. 31. — P. 640–643.

183. *Walker B. A., Murdoch J. L.* The wrist sign: A useful physical finding in the Marfan syndrome // Arch. Intern. Med. 1970. — Vol. 71. — P. 349.

184. *Wong C. K., Lau C. P., Cheng C. H., Leung W. H., Chan T. Y., Pun K. K.* Elevated atrial natriuretic peptide level in giant right atrium complicating Marfan's syndrome // Eur. Heart J. — 1989. — Sep; 10(9). — P. 863–864.

185. *Yamamoto K., Ito K., Wakasugi H., Naramoto C.* A case of Marfan's syndrome with Banti's syndrome and diabetes mellitus // Nippon Naika Gakkai Zasshi. — 1966. — Jun 10; 55(3). — P. 185–189.

186. *Yamamoto T., Inoue F., Matsumura A., Kinugasa A., Sawada T., Hayashi S., Hamaoka K.* Report of a Japanese girl with Marfan syndrome associated with insulindependent diabetes mellitus // Acta Paediatr. Jpn. — 1992. — Oct.; 34(5). — P. 551.

187. *Zardi L., Siri A., Carmenela B. et al.* Fibronectin — a chromatine associated protein? // Cell. — 1979. — Vol. 18. — № 3. — P. 649–657.

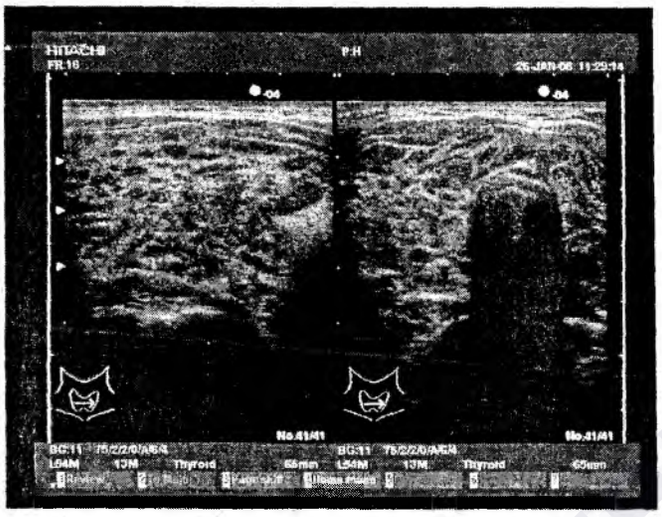

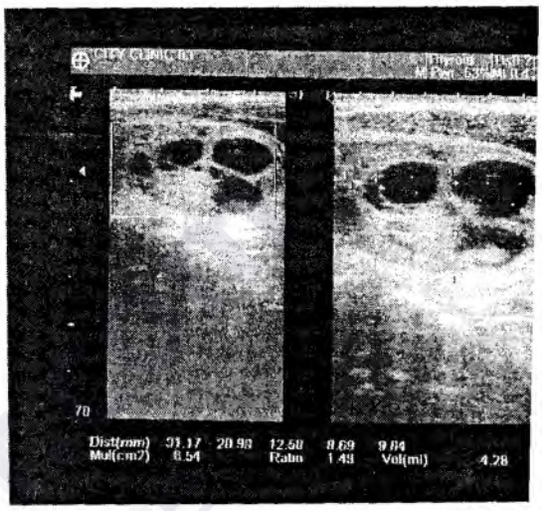

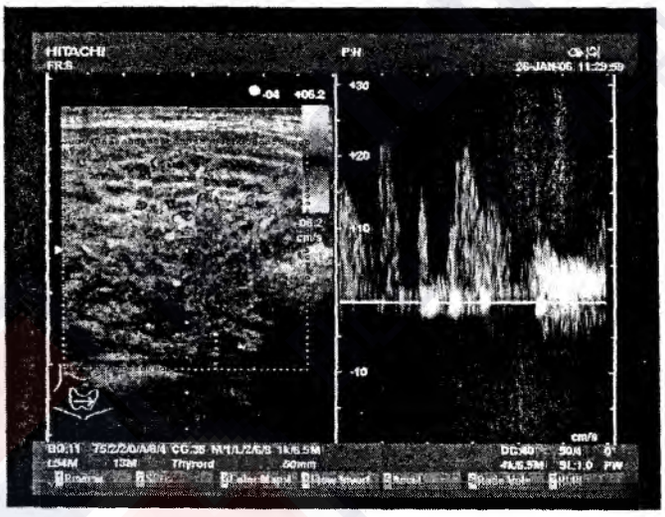

Рис. 1. Ультрасонограмма щитовидной железы у пациента с недифференцированной ДСТ

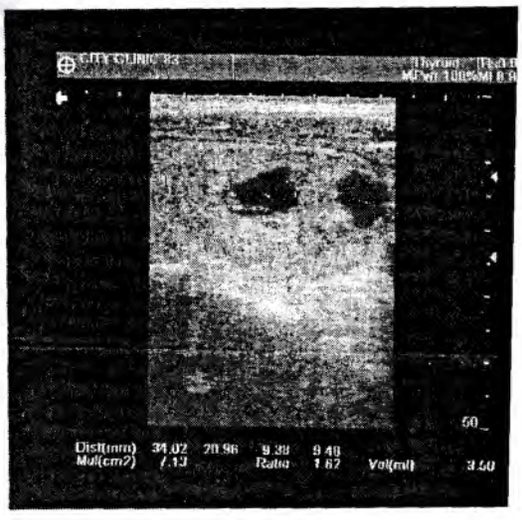

Рис. 2. Кистозная дегенерация щитовидной же тки с недифференцированной ДС

Глава 7

ДИСПЛАЗИЯ СОЕДИНИТЕЛЬНОЙ ТКАНИ В ПРАКТИКЕ ТЕРАПЕВТА И ПЕДИАТРА

В заключительном разделе 2-й части монографии изложен взгляд на проблему соединительно-тканной дисплазии в терапевтической практике ученых г. Омска. Работа выполнена под руководством доктора мед. наук, профессора, зав. кафедрой терапии Омского Государственного университета Г. И. Нечаевой. Авторы поделились своим многолетним научно-практическим опытом диагностики основных клинических синдромов при ДСТ, проанализировали особенности течения некоторых соматических заболеваний, ассоциированных с соединительнотканной патологией, а также изложили свой взгляд на проблему классификации и реабилитации пациентов с диспластикозависимыми изменениями. Статья доктора мед. наук, профессора, зав. кафедрой подростковой медицины и валеологии СПбМАПО А. М. Куликова преимущественно посвящена значимости некоторых фенотипических и клинико-инструментальных маркеров соединительнотканной дисплазии в диагностике этой патологии в педиатрической практике. Автором обсуждаются вопросы регуляции и возрастные особенности соединительной ткани, а также генез ДСТ у детей и подростков.

7.1. КЛАССИФИКАЦИЯ И КЛИНИЧЕСКАЯ ХАРАКТЕРИСТИКА ОСНОВНЫХ СИНДРОМОВ ПРИ ДИСПЛАЗИЯХ СОЕДИНИТЕЛЬНОЙ ТКАНИ

Нечаева Г. И., Яковлев В. М., Конев В. П., Друк И. В., Лялюкова Е. А., Морозов С. Л., Вершинина М. В.

Учитывая классические принципы клинической диагностики и разнообразные сочетания симптомов и синдромов при дисплазии соединительной ткани (ДСТ), нами использован методический подход Т. Боне в оценке субъективного и объективного статуса пациентов с диспластикозависимыми нарушениями функций органов и систем, а также с состояниями, ассоциированными с данной патологией. Логическая структура методологии Т. Боне от общего к частному легла в основу изложения основных клинических синдромов при ДСТ.

В клинике внутренних болезней классификация ДСТ отсутствует, а в публикациях сегодняшнего дня ведется речь лишь о наследственных (синдромальных) заболеваниях соединительной ткани. Так, постановка синдрома Марфана базируется на известной триаде симптомов, к которым относятся патология опорно-двигательного аппарата (долихостеномелия, арахнодактилия, деформация грудной клетки, позвоночника и др.), сердечно-сосудистой системы (расширение корня аорты, пролапсы клапанов и др.) и органа зрения (вывих, подвывих хрусталика, тяжелая миопия и др.). В номенклатуре заболеваний имеет место диаг-

ноз: воронкообразная деформация грудной клетки, которая, как выяснено, может быть изолированным проявлением ДСТ, а может сочетаться с пролапсами клапанов сердца, расширением основных сосудистых стволов, нарушениями ритма сердца, изменением органов дыхания и др. Как известно, все эти проявления имеют различную рубрику в номенклатуре. Поэтому больному ставится диагноз в зависимости от профиля специализации врача, к которому обратился пациент. Все остальное остается за пределами видения больного данным специалистом, а, следовательно, таким же остается и качество диагностики, и тактика ведения пациента. В случае выявления дополнительных клинических проявлений они идут в рубрику сопутствующей патологии, а не как системное заболевание — ДСТ. К настоящему времени накоплен довольно большой клинический материал, касающийся морфофункциональных проявлений ДСТ и ассоциированной с ней патологии. В связи с этим возникла потребность в его систематизации. Сложно объяснить отсутствие в мировой литературе универсальной классификации ДСТ. В идеале классификация должна быть сформулирована с использованием синдромально-нозологического принципа. Однако в основу имеющихся классификаций положен принцип патоморфологической реализации патологии соединительной ткани в виде фенотипических и внутриорганных проявлений (диспластикозависимых изменений) с учетом их функционального состояния. При этом не учитывается, что в процессе жизни индивида на фоне прогредиентного течения диспластического процесса возникают ассоциированные с ДСТ патологические состояния, которые становятся в некоторых случаях ведущими в ограничении трудоспособности или смерти больного. ДСТ при постановке диагноза становится фоновым состоянием, которое должно быть отражено в диагнозе, так как имеет свои особенности, изменяющие динамику и прогноз ассоциированной патологии. С другой стороны, ассоциированные варианты патологии внутренних органов обычно становятся ведущими не только по проявлению, но также и в формировании диагноза, делая тем самым «теневыми» диспластикозависимые изменения органов и систем. Поэтому необходима дифференцированная оценка как диспластикозависимых нарушений функции органов и систем, так и ассоциированных с ней заболеваний внутренних органов. Такой подход к диагностике заболеваний, связанных с ДСТ, будет способствовать рациональному решению во-

просов тактики ведения больного с а
ными вариантами патологии внутрен

В соответствии с изложенным
предпринята попытка выделить клин
дромы, связанные с диспластикозавис
нениями, и патологические состояни
ванные с ДСТ с позиций интернис

**Клинические варианты дисплазии
ной ткани и ассоциированных с ней сос
пластикозависимые изменения органо**

IA. Локомоторные:

1. Астенический тип конституци
тонкая шея; узкая, плоская, длинная гр
ка; узкий таз; крыловидные лопатки

2. Голова: акроцефалия, узкое лиц
ния, микрогнатия.

3. Грудная клетка: воронкообразна
ная деформация.

4. Позвоночник: кифоз, лордоз, ско
мая» спина.

5. Конечности: гипермобильность
арахнодактилия, врожденная контракт
вов, Х-образное и О-образное искривл
них конечностей, плоскостопие, пола

6. Патология мышечной системы: ги
гипотония мышц, диастаз прямых мыш
вентральные грыжи.

7. Костно-хрящевые дисплазии: физа
физарные, метафизарные, диафизарные,
эпифизарные.

IБ. Изменения кожных покровов:

1. Тонкая, просвечивающая, легко
кожа.

2. Чрезмерно сухая или гиперэластичн

3. Легкость образования кровоподте

4. Кожные стрии.

5. Симптом «папиросной бумаги».

IB. Висцеральные:

1. *Изменения органов дыхания:* вро
трахеобронхомегалия, врожденная трахе
маляция, синдром Вильямса-Кемпбелла,
эктатическая эмфизема Лешке.

2. *Изменения сердечно-сосудистой с*
тип торакодиафрагмального сердца (астен
псевдоконстриктивный, ложностеноти
псевдодилатационный варианты; торако-д
мальное легочное сердце), пролапсы к
сердца, метаболическая кардиомиопатия,
рение корней аорты и легочной артерии, а
мы сосудов сердца, сосудов среднего и

калибра, венных стволов, варикозное расширение вен.

3. *Изменения нервной системы:* синдром вегетососудистой дистонии, нервная анорексия, гемикрания.

4. *Изменения органов пищеварения:* аномалии расположения зубов, патология прикуса; нарушения фиксации органов (гастроптоз, колоноптоз, гепатоптоз); изменения размеров полых органов (мегаколон, долихосигма, удлиненный желчный пузырь); дивертикулез (пищевода, желудка, тонкого и толстого кишечника), дискинезии, рефлюксы; изменения сфинктерного аппарата.

5. *Изменения почек:* нефроптоз, дистопия почек.

6. *Изменения органа зрения:* голубые склеры, миопия, вывих и подвывих хрусталика, врожденное косоглазие, глубокий угол передней камеры глаза.

7. *Патология ЛОР-органов:* отосклероз, искривление носовой перегородки, готическое нёбо.

II. Состояния, ассоциированные с дисплазией соединительной ткани

1А. Врожденные аномалии развития систем и органов

1Б. Приобретенные заболевания

Если набор диспластикозависимых изменений систем и органов укладывается в описанный системный наследственный синдром, то выставляется диагноз: синдром Марфана, синдром Элерса–Данло, несовершенный остеогенез, синдром «вялой кожи» и т. д.

Примеры формулировки диагнозов

1. Основное заболевание: ***Дисплазия соединительной ткани. Диспластикозависимые изменения*** *— висцеральные*: констриктивный вариант торако-диафрагмального сердца, пролапс митрального клапана II степени с регургитацией, трахеобронхомаляция, вегетососудистая дистония, дискинезия желчного пузыря и желчевыводящих путей, миопия средней степени тяжести; *костно-мышечные*: долихостеномелия, воронкообразная деформация грудной клетки II степени, диастаз прямых мышц живота, пупочная грыжа.

Осложнения основного заболевания: ХСН1, ФКII, ДНо.

2. Основное заболевание: ***Хронический пиелонефрит, ассоциированный с диспластическим нефроптозом; обострение.***

Фоновое заболевание: ***Дисплазия соединительной ткани:*** синдром «прямой спины», плосковороночная деформация грудной клетки I степени; торако-диафрагмальный синдром; астенический вариант торако-диафрагмального сердца, пролапс митрального и трикуспидального клапанов I степени, метаболическая кардиомиопатия II степени, ХСНI, ФКI; привычный подвывих правого голеностопного сустава, артрозо-артрит, ФН1; гиперэластичная кожа.

Осложнение основного заболевания: ХПН I ст.

3. Основное заболевание: Хронический гнойно-обструктивный бронхит, ассоциированный с диспластикозависимой трахеобронхомаляцией, эмфиземой легких, обострение. Пневмосклероз. Адгезивный двухсторонний плеврит.

Фоновое заболевание. ***Дисплазия соединительной ткани:*** килевидная деформация грудной клетки, правосторонний реберный горб, кифосколиоз грудного отдела позвоночника; торако-диафрагмальный синдром, повышение давления по малому кругу кровообращения, расширение аорты и легочной артерии, торако-диафрагмальное легочное сердце, пролапс митрального и трикуспидального клапанов, метаболическая кардиомиопатия II степени, правосторонняя паховая грыжа.

Осложнения: ДН II ст. ХСН IIА, ФК IV.

4. Основное заболевание: ***Синдром WPW, ассоциированный с дисплазией соединительной ткани. Пароксизмальная мерцательная аритмия.***

Фоновое заболевание: ***Дисплазия соединительной ткани***: астенический вариант торако-диафрагмального сердца, пролапс митрального клапана II степени без регургитации, метаболическая кардиомиопатия 1 степени; вегетососудистая дистония, кардиальный вариант; миопия средней степени тяжести; торако-диафрагмальный синдром: килевидная деформация грудной клетки I степени, кифосколиоз грудного отдела позвоночника II степени, плоскостопие.

Осложнения: ХСН II А, ФК II.

5. Основное заболевание: ***Хронический гнойно-обструктивный бронхит, ассоциированный с диспластикозависимой трахеобронхомаляцией и аномалией развития — гипоплазией нижней доли левого легкого, обострение.***

Фоновое заболевание: Синдром Марфана. Воронкообразная деформация грудной клетки II степени, кифосколиоз грудного отдела позвоночника II степени; торако-диафрагмальный синдром: псевдодилатационный вариант торако-диафрагмального сердца, расширение корня аорты с недостаточностью аортального клапана I степени, пролапс митрального клапана II степени без регургитации, метаболическая кардиомиопатия II; подвывих хрусталиков, миопия тяжелой степени; птоз органов: гастроптоз, нефроптоз;

Осложнения: ДН I ст. ХСН I, ФК II.

6. Основное заболевание: ***Хронический атрофический гастрит, ассоциированный с дисплазией соединительной ткани; субкомпенсация.***

Фоновое заболевание: ***Дисплазия соединительной ткани***. Диспластикозависимые изменения: висцеральные — гастроптоз, астенический вариант торако-диафрагмального сердца, пролапс митрального клапана II степени с регургитацией I степени, миопия тяжелой степени; костно-мышечные — астеническая форма грудной клетки, долихостеномелия, плоскостопие.

Предлагаемая рабочая характеристика является первым шагом в создании универсальной классификации и интерпретации с синдромно-нозологических позиций онтогенетических аномалий соединительной ткани, а также патологических состояний, ассоциированных с ДСТ. Клиническая характеристика вариантов дисплазии соединительной ткани проста и удобна в повседневной работе практического врача.

Основные клинические синдромы при дисплазии соединительной ткани

Астенический синдром. Особенностью субъективного статуса пациентов с ДСТ является преимущество астенических жалоб (88%). Наиболее универсальны из них: повышенная утомляемость (52%), вялость (28%), общая слабость (61%), особенно по утрам, раздражительность (18%), быстрая истощаемость (49%), трудность сосредоточения и концентрации внимания (28%), снижение работоспособности (17%), снижение памяти (51%), плохой сон (26%), апатия (21%) и т. д.

Анализируя астенические симптомы, практически равномерно встречающиеся по группам пациентов с различной выраженностью ДСТ, отмечается зависимость их проявления от возраста больных: чем старше пациенты, тем больше субъективных жалоб.

Косметический синдром. Вторыми по част встречаемости среди пациентов с ДСТ являю «косметические» жалобы, обусловленные след щими признаками соединительнотканной дис зии.

Голова: долихоцефалия (2%), голубые скл (4%), микрогения (недоразвитая нижняя челю 1,5%), микрогнатия (гипоплазия верхней челю 0,5%), искривление носовой перегородки (6%) тическое нёбо (9%).

Шея: короткая шея (1%), очень длинная (8%).

Грудная клетка, позвоночник: астениче форма (17%), деформация грудной клетки (74 сколиоз (55%), синдром «прямой спины» (23 гиперкифоз грудного отдела позвоночника (28 гиперлордоз поясничного отдела позвоночн (12%).

Живот: диастаз прямых мышц (35%), тральные грыжи (10%).

Конечности: снижение тонуса мышц (79 гипотрофия (52%), гипермобильность суст (57%), арахнодактилия (32%), Х-образное (8 О-образное искривление нижних конечно (3%), плоскостопие (78%), отклонение боль пальца кнаружи (hallus valgus) (22%), полая с (16%), варикозно расширенные вены (37%)

Кожные проявления: гиперрастяжимая к (12%), кожные стрии (18%), вялая, дряблая к (13%), тонкая просвечивающая кожа (35%), моррагические проявления (7%), шов в виде пиросной бумажки» (26%).

Косметический синдром усугубляется выяв мыми при осмотре пациентов (у 100%) мал аномалиями развития (МАР). Наиболее ч встречающиеся МАР: *эпикант* (кожная склад медиальном углу глаза, прикрывающая сле мясцо) — 6,5%; *гетерохромия радужной лочки глаз* — 11,5%; *гипертелоризм глаз* личение расстояния между внутренними кра орбит) — 5,0%; гипотелоризм (близко расп женные глаза) — 7,0%; *экзофтальм* — 6,5% *дофтальм* — 6,0%; «*мягкие*» (5,0%), *деформ ванные* (7,5%), *большие, оттопыренные* (7,5 низко расположенные *ушные раковины* (8,0 *приросшая мочка уха* (22,0%); *низкий рост лос на лбу и шее* (19,0%); *кривошея* (4,0%); *стема* (широкая щель между центральными цами) — 8,0%; *аномальный рост зубов* (41,0 *дополнительные зубы* (14,5%); *уздечка верх губы* (8,0%); *короткая уздечка языка* (10, *гипертелоризм сосков* (4,5%); *полителия* (к чество сосков больше двух) — 1,0%; *клинда*

лия (искривление) пятого пальца — 26,0%; *камптодактилия* (контрактура проксимальных межфаланговых суставов) — 2,0%; *брахидактилия* (1,5%); *косолапость* (4,0%); *второй палец стопы больше первого* (52,0%); *сандалевидная щель* (расстояние между 1 и 2 пальцами стопы равно или больше ширины 2-го пальца) — 52,0%.

МАР являются индикатором нарушенного морфогенеза или эмбриональной дифференцировки, вследствие генетических либо пренатальных воздействий. При проведении сравнения частоты встречаемости стигм дисэмбриогенеза у пациентов с ДСТ и у здоровых лиц установлено, что количество МАР у пациентов с ДСТ колеблется от 1 до 9, причем подавляющее большинство (92%) обследованных имеет 1–5 микроаномалий. У большинства здоровых лиц (94%) определяется 0–4 микроаномалии. Среднее количество МАР у лиц с ДСТ достоверно выше, чем в группе сравнения ($p < 0,001$). Таким образом, в результате внешнего осмотра у пациентов с ДСТ выявляются две группы проявлений, формирующих косметический синдром: диспластикозависимые костно-мышечные, кожные изменения и МАР.

При наблюдении динамики основных проявлений ДСТ отмечается, что возраст обнаружения симптомов ДСТ и их выраженность тесно связаны между собой ($r=0,71$, $p < 0,05$). Чем раньше регистрируются признаки ДСТ, тем более выраженными с возрастом становятся ее проявления, приводя в некоторых случаях к ранней инвалидности. Наличие МАР и диспластикозависимых косметических изменений, особенно опорно-двигательного аппарата, является существенным косметическим дефектом, трудно скрываемым под одеждой. Некоторые из пациентов тяжело переживают свои недостатки, тщательно скрывают их, что служит причиной формирования характерологических особенностей данной группы больных. Большинство пациентов замкнуты, необщительны, трудно вступают в контакт. Это затрудняет их социальную адаптацию, препятствует созданию семьи. Скелетные деформации снижают активный образ жизни пациентов, ограничивают профессиональный выбор, вероятность благоприятного трудового прогноза.

Синдром патологии органа зрения. У 58,5% пациентов отмечаются жалобы на снижение зрения. Обследования окулиста выявляют миопию ($n = 122$), астигматизм ($n = 38$), гиперметропию ($n = 2$); косоглазие ($n = 8$), нистагм ($n = 6$) в различных сочетаниях. Миопия проявляется в различные периоды жизни, у большинства обследованных — в школьные годы (8–15 лет), и прогрессирует до 20–25 лет. В некоторых случаях она ведет к осложнению диспластикозависимых изменений — отслойке сетчатки. При выраженной ДСТ отмечается увеличение числа пациентов с отслойкой сетчатки (40,0% против 25,5%; $Y1 = 1,369$; $Y2 = 1,059$; $Up = 1,49$; $p < 0,06$). Кроме жалоб на снижение зрения пациентов беспокоит чувство давления, дискомфорта в области глазных яблок; головная боль, связанная с длительным напряжением глаз. Указанные изменения (сложный миопический астигматизм, высокая миопия, отслойка сетчатки) приводят к снижению трудоспособности, нарушению социальной адаптации, ограничению профессионального выбора.

Синдром гипермобильности суставов. Достаточно часто среди пациентов с ДСТ отмечаются жалобы на боли в суставах (60%). Обычно боли провоцируются простудными заболеваниями, интоксикациями, метеоусловиями, изменениями гормонального состояния (беременность, лактация, менструация). При обследовании у пациентов выявляется умеренная или выраженная степень гипермобильности суставов по Beighton, Horan. Гипермобильность суставов — симптом, который остается незамеченным в жизни большинства пациентов до обращения к врачам. В семьях обследованных гипермобильность суставов встречается в 33,4% случаев. Максимальная гипермобильность суставов наблюдается в возрасте 13–14 лет (85%). К 25–30 годам этот показатель снижается в 3–5 раз. Частота встречаемости гипермобильности суставов достоверно выше среди пациентов с выраженной ДСТ ($p < 0,001$). У пациентов с гиперподвижностью суставов часто отмечаются эпизоды временной нетрудоспособности. Признаки артрита выявляются рентгенографически при нормальных показателях лабораторных исследований и отсутствии костных изменений, регистрируются остро возникающие синовиты травматической этиологии при нагрузках в области гипермобильных суставов, главным образом, коленных, голеностопных, лучезапястных, межфаланговых. Постоянная травматизация при повышенной подвижности и вторичные процессы, связанные с ней, приводят к тугоподвижности и скованности в одних суставах, разболтанности и вывихам — в других. Рентгенологические признаки преждевременного остеоартроза обнаруживаются у пациентов с наследственными синдромами (9%), деформациями грудной клетки и позвоночника (5%) и астенической формой грудной клетки (10%). У лиц с ДСТ в отсутствии сустав-

ной гиперподвижности признаков остеоартроза не выявляется. Математический анализ выявляет взаимосвязь между гипермобильностью и возникновением дегенеративных изменений в суставах (Up = 1,91, p < 0,028). Следовательно, диспластикозависимые изменения в суставах, связанные со слабостью связочного аппарата, приводят к присоединению ассоциированной патологии в виде травматических синовитов, артритов, остеоартрозов. Однако увеличения встречаемости ассоциированной патологии при увеличении фенотипических проявлений ДСТ не отмечается. Вероятно, это связано с тем, что лица с выраженными клиническими проявлениями ДСТ менее активны, щадят себя, самоограничивают в физических нагрузках в связи со снижением порога болевой чувствительности и выраженным алгическим проявлением при ранее испытанных тяжелых нагрузках. Естественно, такое поведение не может не сказаться не только на социальном положении больного, но и на формировании всего организма и кардио-респираторной системы в частности.

Вертеброгенный синдром. Гипермобильность в области позвоночника ведет к формированию функционального болевого синдрома с характерной анамнестической и объективной клинической картиной. Слабость связочных структур при повторных чрезмерных статико-кинетических нагрузках вызывает у пациентов боль в области позвоночника. Особенностями вертеброгенной симптоматики при гипермобильном синдроме являются ночные и утренние боли в шейном и поясничном отделах позвоночника (89,6%), усиление боли при ходьбе по асфальту (30%), при длительном удержании позы в неудобном положении (57%). При проведении статистического анализа выясняется, что болевой синдром достоверно чаще встречается при выраженной патологии соединительной ткани (p < 0,004). Патология воспринимающего аппарата со снижением порога болевой чувствительности — наиболее вероятная причина усиления болевых симптомов. Повышенная эластичность связок при ДСТ предрасполагает к повреждению позвонков и межпозвонковых дисков, что ведет к формированию приобретенной ассоциированной патологии, возникновению грыж Шморля (30%) за счет неполноценности межпозвонковых замыкательных пластинок. Пациенты с нормальной подвижностью суставов имеют подобные изменения только в редких случаях (Up = 1,75, p < 0,04). Травматизация на участках повышенной подвижности приводит к дегенеративным изменениям позвоночника по типу остеохондроза. При рентгенографии обнаруживаются в различных сочетаниях (30%) склероз замыкательных пластинок, изменение высоты межпозвонкового диска, обызвествление диска, остеофиты, подвывих в межпозвонковом суставе, деформация унковертебральных суставных отростков. Рентгенологическими находками при ДСТ являются ассоциированные врожденные аномалии: рудиментарные шейные ребра, неполное заращение дужек позвонков, аномалия тропизма — один из межпозвонковых суставов расположен в саггитальной плоскости, другой — во фронтальной, дисконгруэнтность сустава. Несомненно, наличие вертеброгенного синдрома влияет на выбор профессии, возможность физического развития, социальной адаптации пациентов.

Синдром патологии стопы. У всех пациентов с выраженной ДСТ отмечаются жалобы на боли в подошве, в центре свода или тыла стопы, по внутренней или наружной лодыжками, между головками предплюсневых костей и др. Обычно боли нарастают к вечеру после длительного пребывания на ногах и ослабевают после отдыха. Не редко наблюдается пастозность стоп, отечность в области наружной лодыжки. При исследовании данных пациентов наиболее часто встречается поперечно-распластанная стопа (поперечное плоскостопие, 52%). В 1/5 случаев она сочетается с отклонением 1 пальца кнаружи (hallus valgus). Как результат изменения биомеханики, перенапряжения мышц и фасций, компенсаторного гиперлордоза, у этих пациентов отмечаются боли в мышцах голени, в коленном и тазобедренном суставах и области поясницы. При этом болевой синдром встречается достоверно чаще среди пациентов с выраженной ДСТ (p < 0,04). «Полая стопа» выявляется в 10% случаев, из них в 2/3 в сочетании с hallus valgus. Боли под головками средних плюсневых костей, невозможность подобрать обувь доставляют значительное беспокойство больным. Наличие синдрома патологии стопы еще больше уменьшает возможность физического развития пациентов с ДСТ, формирует определенный стереотип жизни, усугубляет психосоциальные проблемы.

Торако-диафрагмальный синдром. Среди пациентов с ДСТ наиболее часто встречается воронкообразная деформация грудной клетки (52,2%), на втором месте — килевидная (30,4%) и наиболее редко выявляется астеническая форма грудной клетки (21,7%). Среди пациентов с выраженными клиническими проявлениями недифференцированной ДСТ наиболее часто встречается воронкооб

разная, а среди пациентов с наследственными синдромами (синдром Марфана) — преимущественно килевидная деформация грудной клетки. При анализе распределения больных по возрасту в зависимости от формы и степени деформации грудины отмечается процентное нарастание лиц более старшего возраста с увеличением степени деформации грудной клетки. Подобные изменения соответствуют диспластическому процессу и свидетельствуют о прогредиентности течения изменений в соединительной ткани. У пациентов с ДСТ в 94% случаев отмечаются изменения позвоночника. На практике чаще всего (82,6%) встречаются комбинированные изменения позвоночного столби. Наиболее распространенной патологией являются кифосколиозы (70%), гиперкифозы-гиперлордозы (19%), гиперкифозы-сколиозы-гиперлордозы (11%). Такие сложные сочетания состояния грудной клетки и позвоночного столба сопровождаются изменением хода ребер (полувертикальным или вертикальным при астенической форме и горизонтальным при деформациях грудины) приводят к формированию цилиндрической или «колоколоподобной» формы грудной полости, $F < 0,05$. Из анамнеза жизни и собственных наблюдений установлено, что начальные признаки скелетных деформаций у большинства обследованных формируются в 5–6-летнем возрасте. Во всех случаях воронкообразная деформация отмечается врачами и родителями на 2–3 года раньше, чем килевидная. Это связано с маскированием килевидной деформации грудной клетки выступающим вперед животом в раннем детском возрасте. В некоторых случаях формирование воронкообразной грудной клетки педиатры связывают с рахитом, по поводу которого проводится безуспешное противорахитическое лечение. Обычно к 10–12 годам у пациентов четко формируется деформация грудной клетки. В этом же возрасте отмечаются корригируемые деформации позвоночника. С возрастом выраженность и количество костно-мышечных признаков нарастают, деформации позвоночника становятся фиксированными, неподдающимися активной и пассивной коррекции. Формирующиеся морфологические изменения костного аппарата ведут к изменению стояния диафрагмы с ограничением ее экскурсии, что подтверждается при рентгенологическом исследовании у 80% пациентов редукцией подвижности диафрагмы. Изменение диафрагмальной порции дыхания сопровождается компенсаторной гиперфункцией межреберных, лестничных, грудных мышц и мышц надплечий (33%), что может быть основой болевых ощущений в области грудной клетки, воспринимаемой частью больных как боли в области сердца. При компьютерной томографии у лиц с ДГК II и III степеней и искривлением позвоночника выявляется достоверное уменьшение объема плевральных полостей по сравнению с контролем ($2226,07 \pm 112,3$ против $2534,09 \pm 105,4$, $t = 1,99$, $p < 0,05$). У 30% больных наблюдаются участки ателектазов легких, у 64% — смещение и деформация трахеи и крупных бронхов. Анализ компьютерных томограмм показывает, что при малых деформациях грудной клетки и позвоночника сердце практически не смещается, но больше сдавливается. При больших деформациях прямое давление грудины вызывает ротацию и смещение сердца влево (10%) с уменьшением просвета и перекрутом крупных сосудов (7%).

Таким образом, диспластикозависимые изменения грудины, ребер, позвоночника приводят к уменьшению объема и ригидности грудной клетки, инертности диафрагмального компонента дыхания, механическому воздействию на внутригрудные органы (смещение и деформация просвета трахеи и крупных бронхов, участки ателектазов, механическое сдавление сердца и торсия сосудов), то есть к нарушению кардиопульмоноторакодиафрагмальных соотношений.

Почечный синдром. У 39% пациентов с ДСТ отмечаются жалобы на частое мочеиспускание, чувство неполного опорожнения мочевого пузыря, боли, рези при мочеиспускании, самопроизвольное выделение мочи из переполненного мочевого пузыря, никтурию. При объективном исследовании у 19% больных пальпируются почки. Лабораторные методы исследования у 11% пациентов выявляют воспалительные изменения в моче. При проведении ультразвукового исследования почек наиболее часто выявляют нефроптоз. Почки смещаются до 3–6 см с изменением формы органа, что косвенно указывает на его ротацию. Реже у пациентов определяется неправильное положение почки. Дистопия во всех случаях касается одного органа, реже фиксируется поясничная, подвздошная или тазовая дистопия. Кроме диспластикозависимых изменений у ряда обследованных выявляется врожденная патология в виде удвоения или неполного удвоения почки, признаков поликистоза почек. При проведении экскреторной урографии подтверждается предполагаемая патология. Кроме этого, изредка обнаруживаются аномалия мочеточников и гипоплазия почек. При стойкой артериальной гипертензии, не поддающейся медикаментозной коррекции при аорторенновазографии,

необходимо исключать аномалию почечной артерии. Осложнения в виде пиелонефрита более часто встречаются при выраженной ДСТ (У1 = 1,007; У2 = 0,559; Up = 2,78; p < 0,003). При проведении многофакторного дисперсионного анализа для изучения влияния возрастного и полового факторов и выраженности ДСТ на частоту почечных аномалий получена высокая достоверность влияния выраженности ДСТ на частоту диспластикозависимых, врожденных и приобретенных изменений. Несомненно, наличие почечного синдрома не может не сказаться на работоспособности, продолжительности жизни пациентов с ДСТ. Так, по литературным данным, частота артериальной гипертензии у больных с нефроптозом варьирует от 7 до 29%. Кроме того, на фоне нефроптоза чаще развиваются пиелонефрит, гидронефроз, мочекаменная болезнь (F < 0,005).

Сосудистый синдром. При мануальном исследовании брюшного отдела аорты у пациентов с ДСТ данный отдел хорошо прощупывается, пульсируя под рукой. У некоторых пациентов с выраженным дефицитом массы тела пальпация вызывает неприятные болезненные ощущения. При ультразвуковом исследовании магистральных сосудов брюшной полости непосредственно под диафрагмой внутренний диаметр аорты обследованных пациентов составляет 2,48 ± 0,28 см, на уровне почечных артерий — 2,20 ± 0,23 см, под бифуркацией — 2,20 ± 0,23 см. В целом по группам не отмечается достоверных различий в количественных показателях первых двух уровней по сравнению с контролем. Однако при сопоставлении цифровых значений третьего уровня исследования выявляется достоверное увеличение внутреннего диаметра аорты (p < 0,001). Отсутствие сужения аорты у пациентов с ДСТ следует рассматривать как патологическое состояние, связанное, по-видимому, с механическим воздействием кровотока на сосудистую стенку с «дефектным» каркасом. Отсутствие физиологического сужения отражается на гемодинамике и, особенно, циркуляции по сосудам малого таза и нижних конечностей. Диаметры нижней полой вены, воротной, селезеночной, правой почечной имеют тенденцию к увеличению. Данное состояние в целом увеличивает сосудистые пучки печени, почек, селезенки, что, несомненно, сказывается на функциональной способности органов. Многофакторный дисперсионный анализ устанавливает достоверное влияние возраста больных (14–20 лет, 21–30 лет, 31–35 лет) на полученные результаты. С возрастом больных доступные визуализации вены при ДСТ достигают статистически достоверного увеличения. Полученны зультаты еще раз подтверждают прогредиент течения соединительнотканной дисплазии.

Синдром флебопатии. У 37% больных п мотре выявляются расширенные поверхно вены на нижних конечностях. Наиболее час наруживается мелкое ветвление небольших дов на коже бедер, голеней (51%). При о только 1/3 больных, имеющих описанные и ния, предъявляют жалобы на усталость, ко боли в ногах при длительном стоянии, ночн дороги. Частота варикозного расширения степень выраженности клинического процес соко коррелируют со степенью тяжести кл ских проявлений ДСТ (r = 0,68; p < 0,05 при маловыраженных проявлениях ДСТ ч встречаемости варикозного расширения в ставляет 24%, при выраженных — 50%, пр дромальных — 51%. Варикозное расширен у всех больных возникает без особого вн повода. У 79% пациентов подобные измене судов отмечаются среди родственников I и пени родства. Несомненно, наличие синдр рикозного расширения вен обусловливает у ние циркуляции и приводит к к хронической недостаточности венозной сис нарушением трофики нижних конечносте можности возникновения флебитических я и тромбоэмболий. Варикозное расширение сит прогредиентный характер, что подтверж клиническими исследованиями. Статисти анализ указывает на прямую корреляцию возрастом больного и степенью выраже клинических проявлений варикозного расш вен (p < 0,05).

Синдром вегетативной дистонии. При о вании и длительном наблюдении за пацие ДСТ фиксируется внимание на нестойкос тативных параметров: быстрой смене кожи при осмотрах, потливости, колебани тоты сердечных сокращений и артериальн ления, плохой переносимости физическог ственного перенапряжения, метеотропнос кости и т. п. Обычно проявления возни раннем детском возрасте и в 89% определ членов семьи. При использовании таблиц мограммы для оценки исходного вегета тонуса у 97% пациентов выявляется симп ния, реже ваготония и смешанная форма тивной дистонии. Боль в области сердца я самой популярной жалобой среди паци синдромом вегетативной дистонии при ДС более часто боль локализуется в области

ции верхушки сердца, левого соска, прекардиальной области. Чаще всего боль фиксируется в одном месте, но в некоторых случаях отмечается «миграция» болей. По характеру болевые ощущения колеблются от ноющего, колющего характера до давящего, жгучего типа. Чаще боли носят волнообразный характер, возникают после эмоциональных напряжений, прекращаются после приема валидола и седативных средств, отдыха. Длительность болей чаще всего продолжительная. Возникают боли в раннем юношеском возрасте. Практически всегда сопровождаются ощущением дыхательной недостаточности (нехваткой воздуха, комом в горле, непрохождением воздуха в легкие), парестезиями в области дистальных отделов конечностей, в области лица, мышечными сведениями в руках и ногах, дисфункцией желудочно-кишечного тракта. Наряду с кардиалгическим синдромом у больных с ДСТ в 78% случаев отмечаются колебания артериального давления. Синдром артериальной гипотензии обнаруживается у 53% пациентов, причем наибольшая частота гипотензии (62%) выявляется среди пациентов с маловыраженной ДСТ. При этом больных беспокоят головные боли, тяжесть в голове, общая слабость. Особенностью клиники данных пациентов является наличие тревожного, астенического и депрессивного синдромов. Головные боли часто приобретают сосудисто-мигренозный характер (53%), сопровождаются ортостатическими проявлениями, выражающимися липотимическими состояниями, головокружением (32%), болью в области сердца, сердцебиением, чувством нехватки воздуха. Наиболее часто у пациентов с ДСТ отмечается лабильность артериального давления. Транзиторные эпизоды его повышения или понижения являются характерными для больных ДСТ. Это фиксируется при неоднократном изменении артериального давления даже в процессе одной беседы. Чаще всего лабильность артериального давления сочетается с лабильностью регуляции ритма сердца и является отражением кардиоваскулярной дистонии. Кроме этого, у всех пациентов с колебанием артериального давления отмечаются локальный гипергидроз (52%), «мраморные ладони» (39%), стойкий белый (29%), красный приподнимающий дермографизм (23%), вестибулярные расстройства (42%), метеотропность (50%), нейрогастральная дистония (25%). Достоверного различия частоты выявления повышения артериального давления по группам не отмечается. Однако с возрастом тенденция к повышению давления нарастает ($F < 0,005$). У 67% обследованных пациентов с ДСТ после беспокойства, тревог или стрессовых ситуаций возникает ощущение сдавления в грудной клетке, затруднения дыхания, нехватки воздуха. Одновременно с этим появляются неприятные ощущения со стороны сердечно-сосудистой системы (перебои в работе сердца, боли в левой половине грудной клетки). Кроме таких ярких клинических проявлений больных беспокоит неудовлетворенность вдоха, которая заставляет их периодически глубоко дышать. При этом сам дыхательный процесс воспринимается большинством больных совершенно свободным. Однако в некоторых случаях больные ощущают препятствие для прохождения воздуха в легкие, невозможность совершить глубокий вдох. В 3% случаев пациентов беспокоит потеря регулярности дыхания, что заставляет их напряженно следить за его автоматической регуляцией. Указанные жалобы периодически сопровождаются глубокими вдохами, зевотой, сопением. Таким образом, дыхательная дисфункция занимает одно из ведущих мест в клинической картине больных ДСТ. Достаточно часто гипервентиляционные расстройства сопровождаются ознобоподобным гиперкинезом (43,4%), мышечно-тетаническими спазмами (49%), парастезиями, «ползанием мурашек», онемением конечностей (43%). Структура вегетативного синдрома не отличается в группах больных с различной степенью тяжести ДСТ, однако, носит более выраженный и яркий характер, нарастая по частоте встречаемости. При наследственных заболеваниях соединительной ткани вегетативная дисфункция отмечена в 97%, а при недифференцированных ДСТ — в 78% случаев. В формировании данной патологии у пациентов с ДСТ, несомненно, имеют значение генетические факторы, лежащие в основе нарушения синтеза и распада компонентов соединительной ткани и морфологических субстратов, приводящих к изменению функции гипоталамуса, гипофиза, половых желез и симпатикоадреналовой системы. Диспластикозависимые изменения костно-мышечной системы и косметические недостатки формируют своеобразный образ жизни, сопровождающийся гиподинамией и эмоциональными стрессами. Отрицательные эмоции приводят к резкому преобладанию симпатических воздействий на все органы и системы с вытекающими отсюда последствиями.

Депрессивный синдром. Наличие астенического и косметического синдромов приводят к потере удовольствия и интереса к деятельности, снижению настроения, плаксивости, повышенному самобичеванию, мысли о смерти и суициде. Депрес-

сивный синдром резко ограничивает социальную активность больных. Пациенты ограничивают контакты с друзьями, перестают интересоваться своей семьей. Круг их интересов сосредоточивается вокруг состояния здоровья, что еще больше приводит к ипохондрической разработке симптомов. При проведении статистического анализа полученной информации оказалось, что выраженность депрессивного синдрома достоверно коррелирует с характером и степенью косметических дефектов ($r = 0,83$; $p < 0,05$).

Синдром артериальной гипертензии. У ряда пациентов с ДСТ отмечается стабильное повышение артериального давления до 150–160/95–110 мм рт. ст., протекающее с сильными головными болями, головокружениями. Проспективное наблюдение этих пациентов, взятых на учет, в основном, с 14–16-летнего возраста, выявляет следующие закономерности изменений артериального давления. Тенденция к гипотонии в подростковом возрасте на фоне проявлений вегетососудистой дистонии. К 18–20 годам периоды гипотонии сменяются периодами нестойкого повышения артериального давления, сопровождающегося тахикардией и вегетативными реакциями. К 20–26 годам у этих лиц появляется достаточно стабильная артериальная гипертензия с изменениями на ЭКГ и утолщением межжелудочковой перегородки. У пациентов с повышенными цифрами артериального давления выявляются диспластические изменения шейного отдела позвоночника, почек, увеличение диаметра правой почечной вены, аномалия развития артерий вертебробазилярной области, синдром сдавления поперечными отростками, гипоплазия позвоночной артерии (6,9%), асимметрия внутренних диаметров позвоночных артерий (11,8%), высокое вхождение позвоночных артерий в канал поперечных отростков на уровне C_4 (2,9%) и C_5 (4,9%) позвонков, С-образный гемодинамический значимый изгиб правой позвоночной артерии в канале поперечных отростков (2,9%). Очевидно, у пациентов с ДСТ синдром артериальной гипертензии является отражением диспластикозависимых изменений.

Синдром иммунологической недостаточности. Анализ группы больных ДСТ показывает, что у большинства из них имеются хронические воспалительные процессы верхних дыхательных путей, легких, почек, кожи. Наиболее часто у пациентов (59,6%) регистрируются острые пневмонии, обострения хронического бронхита, фарингиты, тонзиллиты. Трое наших больных с синдромом Марфана страдали активными инфильтративными формами туберкулеза легких. С другой стор тальное изучение заболеваемости всей эт пы больных показывает наличие большо респираторных вирусных инфекций, прос песа. Такая подчеркнуто высокая заболе бактериальными и вирусными инфекциям ет детального иммунологического обсл всей группы больных. С этой целью б оценка клеточного и гуморального звен ного ответа. Сдвиги в клеточном звене им ответа у пациентов с ДСТ проявляются нии числа Т-лимфоцитов с изменениями шениях субпопуляций, в частности, с число Т-хелперов и увеличивается колич лодых посттимических клеток. Это свиде ет об определенных нарушениях в сист ляции Т-звена иммунного ответа. На у факторов значительно снижен фаго индекс. В гуморальном звене иммунно отмечается снижение содержания гл класса А и некоторое увеличение содерж булинов класса Е. Определение уровней рующих иммунных комплексов показыв верное снижение их содержания. Анали ности мононуклеарных клеток, несущих гистосовместимости I и II классов, и у прессии этих антигенов на мембранах м арных клеток показывает, что для перифр крови больных ДСТ характерен дефект ров HLA-ABC- и HLA-DR-антигенов. уровня экспрессии поверхностных анти тосовместимости свидетельствует о фун ном дефекте клеток иммунной системы сти, их способности к кооперативным ствиям, адгезии и цитопатическому киллеров. Имеются основания полагать функция иммунной системы у больных на с нарушениями в системе «соеди ткань». Генетически обусловленные (ские сдвиги ведут к дистрофическим и тимолимфоидной ткани и, следовательн нию иммунологической компетентнос ляющимся в увеличении численности незрелых Т-лимфоцитов, в том числе р зующих аутологичных клеток. Поскол ние содержат преимущественно предш зрелых Т-клеток с супрессорными свой растание их количества сопровождаетс нием доли Т-хелперов/индукторов и об ток среди циркулирующих клеток п ской крови. Другим следствием дисбаланса является формирование не сти элиминационных механизмов, поск

обследованных больных отмечаются низкие показатели эндоцитоза. В механизмах повышения сосудистой проницаемости важную роль отводят гиперпродукции иммуноглобулина Е и продуктам активированных нейтрофилов. Процесс формирования иммунодефицитного состояния при ДСТ можно условно разделить на два этапа. Первый из них характеризуется активацией иммунных реакций, обеспечивающих гомеостатическую функцию иммунной системы. На втором этапе, проявляющемся на клиническом уровне развитием хронических, рецидивирующих воспалительных поражений легких, сердца, ЛОР-органов, почек, кожных покровов и других внутренних органов, наблюдается углубление иммунологической недостаточности, когда иммунная система оказывается неспособной освободить организм от чужеродных агентов. Срыву адаптационных возможностей иммунной системы способствуют неблагоприятные влияния гемодинамических, вентиляционных нарушений, а также генетически обусловленные факторы, связанные с HLA-комплексом. Наличие иммунодефицита усугубляет функциональные отклонения в состоянии органов дыхания и кровообращения и определяет прогредиентность течения клинических проявлений.

Таким образом, разнообразные особенности внешнего сложения субъектов получают большое значение в качестве диагностических и прогностических признаков для многих заболеваний. Конституция отражает, прежде всего, адаптивные возможности организма к условиям внешней среды. Как результат нарушения адаптации, конституция может быть рассмотрена в виде предпосылки для формирования любой патологии человека, в том числе и кардио-респираторной. Наличие синдрома вегетативной дистонии не может не сказаться на развитии молодого организма. Давно отмечено, что признаки, характеризующие симпатическую регуляцию как фактор быстрых реакций и адаптации, связаны с расходом энергии, а регуляцию холинергическую — как сберегающую и накапливающую энергетические ресурсы, придающую экономность реакциям организма на физическую нагрузку. В данной ситуации теряется взаимодействие звеньев, обеспечивающих биологическую целесообразность функционирования организма. Разбалансировка вегетативной нервной системы у пациентов с ДСТ является дополнительным фоном для формирования патологических изменений в организме. Учитывать следует и тот факт, что больные соединительнотканной дисплазией, наследуя разнообразные генетические дефекты своих родителей, уже в пренатальном и раннем постнатальном периодах имеют тяжелые морфофункциональные изменения различных систем и органов. По мере развития нарушений и недостаточности слабых компенсаторных механизмов происходит клиническое оформление болезни. Первые клинические признаки являются сигналом такого состояния, когда компенсаторные реакции не могут подавлять текущий патологический процесс, и он начинает «прорываться наружу» в виде соответствующей субъективной и объективной симптоматики. Своевременное выявление клинических изменений позволит определить трудовой и социальный прогноз исследуемых пациентов, повысить эффективность лечебно-профилактических мероприятий среди данного контингента больных, отдалить сроки инвалидизации.

Клиническая характеристика кардио-респираторных синдромов. Как показали многочисленные эпидемиологические исследования, начиная с пубертатного возраста, отдельные фенотипические проявления ДСТ встречаются в популяции в 0,6–80% наблюдений. Такой широкий диапазон данных, выявленных при массовом обследовании населения, объясняется специализацией медицины на мелкие дисциплины, создающей дезинтеграцию сведений о ДСТ, а также неосведомленностью врачей о системности процесса при данной патологии. Следует отметить очевидность широкого популяционного распространения ДСТ, в том числе и среди лиц, считающих себя практически здоровыми. Предметом более глубокого обсуждения является роль ДСТ при ассоциированной патологии. В одних случаях ДСТ является существенным фактором морфо- и патогенеза, в других — благоприятной фоновой субстанцией в развитии многих патологических процессов. Клинический опыт подтверждает, что любые реакции организма, в том числе и на патогенетические раздражители, — это реакции единого целого. Тесное функциональное взаимодействие основных систем организма является причиной того, что любой, даже сугубо специфический процесс сопровождается рядом неспецифических изменений внутренней среды организма, т. е. нарушением гомеостаза, расстройством регулирующих и эффекторных систем. Следовательно, любая ассоциированная патология при ДСТ будет иметь свои собственные особенности как в формировании, так в течении и коррекции патологического процесса. Наглядно это проявляется на примере кардио-респираторной системы, явившейся предметом наших многолетних наблюдений. Диспластикозависимые кост-

но-мышечные изменения имеют ведущее значение в формировании кардио-респираторной системы, так как состояние скелета отражается на функции торакальных органов. Следовательно, состояние кардиореспираторной системы при ДСТ будет зависеть не от наличия номенклатурного диагноза (синдром Марфана, Элерса–Данло, воронкообразная или килевидная деформация грудной клетки), а от степени и характера скелетопатии, состояния мышечной системы, выраженности торако-диафрагмального синдрома. Многолетний опыт работы с ДСТ позволил нам разработать дифференцированную оценку кардио-респираторных изменений у пациентов с торако-диафрагмальными и бронхолегочными аномалиями развития, которые представлены в виде рабочей классификации.

Бронхолегочный синдром. Морфологические изменения органов дыхания при ДСТ приводят к изменению функции мышечно-хрящевого каркаса трахеобронхиального дерева и альвеолярной ткани, делая их повышенно эластичными, что отрицательно сказывается на дренажной функции бронхов и стромальной устойчивости альвеол. Последствиями торако-диафрагмального синдрома являются: частичное сдавление и торсия бронхов, сжатие легочной ткани, изменение структуры и функции дыхательной мускулатуры. Все это приводит к ухудшению состояния дренажной функции легких при ДСТ. Несомненно, усугубляющим фактором является синдром вегетососудистой дистонии. Изменения структуры и функции бронхолегочной системы имеют своеобразную клиническую и параклиническую симптоматику. Так, у пациентов отмечается сухой, надсадный, приступообразный кашель, появляющийся при резком физическом напряжении, натуживании, свидетельствующий о дискинезии трахеи и бронхов. Практически у всех выслушивается ослабление везикулярного дыхания в нижних отделах легких, обусловленное ограничением подвижности диафрагмы при торако-диафрагмальном синдроме ($F < 0,05$), подтвержденным рентгенологически. Отмечается участие вспомогательных мышц в акте дыхания. У 30% больных на фоне жесткого дыхания выслушиваются сухие свистящие и гудящие хрипы. У 10% — хрипы выслушиваются на фоне ослабленного дыхания. При рентгенологическом исследовании выявляется изменение размеров (астеническая грудная клетка) и формы полостей грудной клетки при ее деформации, сужение легочного поля со стороны искривления позвоночника и при деформации грудины, смещение трахеи и главных бронхов к вогнутой стороне деформации (64%). Одним из наиболее хара рентгенологических признаков бронхол патологии при ДСТ является повышен зрачность легочных полей (65–75%). Дан знак отмечается у 75% пациентов с си Марфана. Почти у всех больных зарегис но изменение легочного рисунка в виде е ния, преимущественно в нижних медиал делах легких. Такие рентгенологические связаны с большим контрастом центральн лов легких, по сравнению с очень светлым ными полями и изменениями крупных со стволов, отмечаемых у пациентов с ДС При эндоскопическом исследовании у па выявляются трахеобронхомегалия (11%), бронхомаляция (41%), бронхомегалия (9% хоэктазии (7%). Изменения трахеобронх дерева сопровождаются дискинезией стен хопроводящих путей (раздувание на вдох лапс на выдохе), что способствует задер куации секрета. Известно, что 1 см в объе ной клетки позволяет легким допол вдохнуть 200 мл воздуха, а опущение ди на 1 см — 350 мл. Поэтому, даже при а ской форме грудной клетки у пациентов ние внешнего дыхания проявляется, в пер редь, гипервентиляцией, достигаемой за щения частоты дыхания до 24 вдохов среднем 21,9 ± 1,11), что достоверно вы группе здоровых лиц (19,1 ± 0,099, $p < 0,$

За счет подключения адаптационного ния частоты дыхательных движений до компенсация дыхательной функции, о че тельствуют нормальные показатели макс вентиляции легких и дыхательного резер ко, если учитывать определение дыхател достаточности как «состояние, при кото не обеспечивается поддержание нормаль вого состава артериальной крови, либо п достигается за счет ненормальной работ та внешнего дыхания, приводящей к с функциональной возможности организм данном случае учащение дыхания будет отражением компенсаторно-приспособ реакции при структурно-функциональном нии респираторной системы. По мере вз организма и развития торако-диафраг синдрома функция дыхания претерпева кономерных изменений, отражающих ее ния как под влиянием формирующейся ции грудной клетки и позвоночного стол при действии механизмов компенсации э шений. Так, с возрастом (20–25 лет) у п

с астенической формой грудной клетки происходит стирание различий по частоте дыхательных движений и появляется тенденция к увеличению дыхательного объема (ДО), т. е. гипервентиляция перестраивается на энергетически более экономичный путь. С утяжелением торако-диафрагмального синдрома уровень гипервентиляции нарастает, увеличивается ДО, преимущественно за счет снижения резервного объема вдоха (РОвд), тогда как резервный объем выдоха (РОвыд) либо не изменяется, либо уменьшается незначительно. При таком состоянии легочная вентиляция тормозит уменьшение жизненной емкости легких (ЖЕЛ), а также увеличивает максимальную вентиляцию легких (МВЛ). Это ограждает организм от существенных сдвигов в системе внешнего дыхания. Описанное состояние внешнего дыхания отражает включение в компенсацию такого медленного механизма, как биомеханика дыхания, за счет которого обеспечивается практически полная нормализация легочных объемов и емкостей. Однако с возрастом у пациентов с такой же деформацией происходит уменьшение гипервентиляции, снижение ЖЕЛ (84,76 ± 6,7%; $p < 0,05$), преимущественное снижение РОвд ($p < 0,05$). Снижение ЖЕЛ и ее компонентов нельзя полностью связать с истинным уменьшением объемов плевральных полостей вследствие деформации грудной клетки и позвоночного столба ($F > 0,5$). Возможным объяснением может служить предположение о развитии тугоподвижности в реберно-позвоночно-грудинных сочленениях, что, в сочетании с изменением точек прикрепления дыхательных мышц, ведет к их функциональной слабости, проявляющейся относительным снижением резервов вентиляции и минутного объема дыхания (МОД). По-видимому, подключение механизма легочной вентиляции в процесс компенсации нарушений функции внешнего дыхания является наиболее быстрым откликом на патологические воздействия (ЖЕЛ = 73,3 ± 6,7%; ФЖЕЛ = 81,0 ± 7,1%; МВЛ=42,4 ± 7,1%; ЧДД = 22,6). По мере прогрессирования деформации грудной клетки (III степень) и изменений позвоночника, на фоне продолжающейся гипервентиляции, МДО достигается только за счет учащения дыхания. Снижаются статические легочные емкости и объемы, а также резервы вентиляции. Это указывает на подключение к процессам компенсации нарушений функции внешнего дыхания всех возможных ее резервов, а также начало действия резервных возможностей последующих этапов осуществления дыхания. Статические легочные емкости и объемы (ЖЕЛ и ее компоненты) снижаются у некоторых пациентов до 50% от должных величин. Уменьшение ДО приводит к снижению МОД, несмотря на резкое возрастание ЧДД ($p < 0,05$). Тем не менее, это не обеспечивает должной компенсации нарушений функции дыхания. Значительно уменьшаются резервы вентиляции, что проявляется снижением МВЛ. Таким образом, происходит срыв компенсации нарушений этапа внешнего дыхания. Снижение функции внешнего дыхания сопровождается хроническим кислородным голоданием, что клинически выражается в развитии выраженной астении, слабом развитии мышечной системы, формировании дистрофических изменений сердечной мышцы, хрящей, костной ткани, ухудшении функционального состояния всего организма. На этом фоне усугубляется состояние костно-мышечной системы, торако-диафрагмального аппарата, что приводит к «замыканию патологического звена». Среди более тонких параметров состояния бронхиальной проходимости выявляется уменьшение средней скорости воздушного потока в промежутке от бронхов мелкого до бронхов крупного калибра (СОС 25/75 = 1,3 ± 12,9%) и объема форсированного выдоха за 1 сек (ОФВ1 = 84,5 ± 7,9%). При анализе индивидуальных показателей ФВД обнаруживаются умеренные обструктивные изменения бронхов преимущественно среднего и мелкого калибра. Это проявляется снижением не только МОС 75, МОС 50 и СОС 25/75, но и уменьшением ОФВ1, которое свидетельствует о генерализованном характере поражения дыхательных путей. Изменения средних величин показателей ОЕЛ, ЖЕЛ, ОФВ1, МОС 50, МОС 75 по подгруппам характерны для смешанного варианта вентиляционных нарушений с превалированием обструктивных изменений на уровне бронхов среднего и мелкого калибра. Пациенты с ДСТ, особенно имеющие деформации грудины и позвоночника, чаще болеют бронхолегочными заболеваниями. Пневмонии встречаются в анамнезе этих пациентов нередко по 2–3 раза (37%). Наиболее часто (3–4 раза в год) больных беспокоит сухой, реже с мокротой кашель, в 13% случаев сопровождающийся одышкой, затруднением дыхания. Неоднократные бронхиты и пневмонии в анамнезе наших пациентов находят свое отражение в рентгенологической картине легких. У больных выявляются эмфизема, наряду с уменьшенной пневматизацией, изолированные тени, обусловленные участками ателектаза и очагами воспаления. Как результат наслоения ассоциированной воспалительной патологии на диспластикозависимые изменения трахеобронхи-

ального дерева, нередкой находкой при эндоскопии являются обструктивные изменения бронхов, частичная облитерация мелких бронхиальных ветвей, формирование участков пневмосклероза с деформацией бронхов и развитием вторичных пневмоний. За время наблюдения за нашими пациентами трое были прооперированы по поводу бронхоэктазов, один — из-за нагноительного процесса в легком, двое — в связи с фиброзно-кавернозным туберкулезом легких. При морфологическом исследовании операционного материала выявлено отсутствие, резкое недоразвитие хряща в бронхах 3–8 порядка (синдром Вильямса-Кемпбелла), а также недоразвитие мышечных и эластических волокон в мелких бронхах и бронхиолах (бронхоэктатическая эмфизема Лешке, кистозная гипоплазия доли легкого). Выявленные вентиляционные нарушения зависят от тяжести диспластического процесса соединительной ткани ($F < 0,05$). Эти нарушения являются следствием сочетанного действия торакальных и эндопульмональных факторов: торако-диафрагмального синдрома, нестабильности просвета бронхов при слабости их стенки и отечно-воспалительных изменениях. Нарушения функций бронхиального дерева, обусловленные диспластикозависимыми изменениями, способствуют инфицированию и хронизации воспалительного процесса. Фиброзно-склеротические процессы, развивающиеся при этом, ведут к еще большему нарушению бронхиальной проходимости, усугубляют клапанный механизм бронхиальной обструкции. На этом фоне уменьшаются растяжимость легких и количество функционирующей легочной паренхимы, что приводит к нарушению вентиляции.

Таким образом, ассоциированная с ДСТ воспалительная бронхолегочная патология является дополнительным фактором, обусловливающим формирование и прогрессирование патологии кардио-респираторной системы. Дыхательная недостаточность, формирующаяся при ДСТ, является специфической формой развития диспластикозависимых нарушений функции внешнего дыхания и характеризуется первичной торакальной, вентиляционной формой. По мере прогредиентного течения ДСТ ассоциированная патология в виде воспалительно-дегенеративных изменений выходит на первое место и формирует дыхательную недостаточность бронхолегочной, циркуляторной, гемической и тканевой природы. Данные статистического анализа показывают, что прогноз соматического состояния больного с заболеванием респираторной системы зависит от времени появления торако-диафрагмального синд
особенно деформации позвоночного столба,
чия диспластических нарушений трахеи, брс
альвеолярной ткани, присоединения воспали
но-склеротических изменений или наличия
денных ассоциированных состояний ($p < 0,05$

**Синдром гипертензии малого круга крове
щения.** По литературным данным, наи
распространенной причиной снижения труд
собности и качества жизни больных являетс
териальная гипертензия. Наши клинически
блюдения свидетельствуют, что наиболее
при ДСТ отмечается повышение давления в м
круге кровообращения (МКК). Учитывая, что
патофизиологический синдром имеет выраже
многоликость (гипертрофия мышцы правых
лов сердца, миокардиальная недостаточност
рушения ритма сердца и др.), мы решили
лить синдром гипертензии МКК отдельно
того, чтобы обратить особое внимание врач
его существование и последствия при ДСТ.
чие торако-диафрагмального синдрома, при
щего к уменьшению дыхательной поверх
легких, перекруту и деформации просвета т
и бронхов, диспластикозависимые изме
бронхолегочной системы (дискинезия, тр
бронхомаляция, эмфизема), даже без присое
ния воспалительно-дегенеративных изменени
дут к гиповентиляции участков легких и мог
влечь за собой повышение давления в си
МКК. Легочная гипертензия способствует у
чению нагрузки на правые отделы сердца со
вытекающими отрицательными последств
Патофизиологические изменения, возника
при этом, формируют в организме своеобра
клиническую симптоматику. У 60% пациен
ДСТ отмечается усиление II тона над лег
артерией. На электрокардиограмме выявл
правый тип ЭКГ (82%), признаки правопред
ного P (P III, AVF > P I, AVL, P II; P II,
2,5 мм, P II, V 1–2 > 2,5 мм; — 52%), коли
венные и качественные признаки блокады п
ножки пучка Гиса (20,5%). Современные исс
ватели связывают изменения на ЭКГ типа rSr
с задержкой возбуждения в области
supraventricularis при начальной форме гипе
фии правого желудочка (ПЖ). При рентгено
ческом исследовании у 24% больных наблюда
признаки увеличения амплитуды сокращения
преобладание пульсации дуги легочной ар
(41%), что свидетельствует о легочной гипе
зии и гиперфункции ПЖ. При качественном
лизе эхокардиограмм у больных в 53,5% сл

отмечается изменение формы движения межжелудочковой перегородки: парадоксальное движение межжелудочковой перегородки с быстрым резким движением к датчику в начале диастолы и постепенным задним движением к следующей систоле (60%), с ранним диастолическим движением от датчика с постепенным движением к систоле (30%). Частота изменений формы движения межжелудочковой перегородки высоко коррелирует со степенью деформации грудины и позвоночника ($r = 0,62$, $p < 0,05$). Изменение формы движения межжелудочковой перегородки связано с уменьшением скорости наполнения левого желудочка (ЛЖ) при увеличении скорости наполнения ПЖ и отражает повышение давления в правых отделах сердца. Кроме того, у 50% пациентов выявляется ранняя диастолическая экскурсия передней створки на 25 мм, сопровождающаяся касанием передней створки митрального клапана во время диастолы межжелудочковой перегородки (40%), что является одним из признаков гипертензии МКК, являющейся одной из ведущих причин нивелирования физиологического асинхронизма в фазовой структуре левого и правого желудочков. Происходит уравнивание длительности фаз изометрического сокращения правого и левого желудочков. Изменяются показатели диастолического периода. Повышение систолического давления в ПЖ способствует нарастанию длительности фазы изометрического расслабления ($r = 0,71$, $p < 0,05$), а непосредственное механическое воздействие деформированной грудной клетки на правый желудочек — удлинению систолы предсердия ($F < 0,05$), в то время как показатели диастолы ЛЖ подобных изменений не претерпевают. При расчете легочного сосудистого сопротивления выявляется тенденция к его повышению. При этом систолическое артериальное легочное давление и среднее давление в легочной артерии, не превышая общепринятых нормальных значений, достоверно выше по сравнению с контролем ($p < 0,05$). Корреляционный анализ показывает, что на величину среднего давления в легочной артерии достоверно влияет деформация грудной клетки и позвоночника, приводящая к рестриктивному дистелектазу нижних долей легкого. Уменьшение объема легких сопровождается увеличением сосудистого сопротивления. По-видимому, это связано с изменением хода и формы мелких легочных сосудов и капилляров. Определенное значение на показатели гемодинамики МКК при ДСТ оказывает синдром вегетососудистой дистонии ($F < 0,05$). Тонус легочных сосудов зависит от массы мышечных элементов их стенок и определяется воздействием на их рецепторы ряда адренергических субстанций: катехоламинов, серотонина, гистамина и др. Раздражение симпатических нервов может давать повышение артериального давления и сопротивления в МКК вследствие повышения тонуса легочных сосудов. Не вызывает сомнений, что симпатическая стимуляция реализуется в легких констрикцией артериол, артерий и даже вен. Сопутствующая патология органов дыхания, объединенная в бронхолегочный синдром, является дополнительным механизмом в формировании гипертензии МКК ($F < 0,05$). Наличие у пациентов с ДСТ различной степени дыхательной недостаточности приводит к развитию гипоксии, которая также способствует повышению давления в легочной артерии из-за повышения сопротивления кровотоку. Длительное повышение давления в системе МКК ведет к постепенному утолщению стенок артерий, сужению их просвета, склерозу легочной паренхимы, ухудшению кровообращения. При перечисленных факторах снижение перфузии из-за уменьшения общей площади и общего сечения капиллярной сети легких влечет за собой цепь компенсаторных механизмов, направленных на увеличение поставки кислорода тканям и элиминации углекислого газа из организма. Некоторое увеличение альвеолярной вентиляции (ее резкое увеличение невыгодно из-за нарушения биомеханики экскурсии грудной клетки и диафрагмы — парадоксального дыхания) оказывает существенный прирост удельной перфузии легких, что вызывает повышение десатурации альвеолярного газа. Увеличение минутного объема сердца, способствующее повышению легочной перфузии, является основным механизмом компенсации недопоставки кислорода тканям. Нарастание кровенаполнения сосудов МКК до определенного момента может не отражаться на уровне давления в легочной артерии и крупных венах за счет компенсаторного увеличения депонирования крови. Со временем, при более значительном увеличении объема крови и недостаточном снижении сосудистого сопротивления происходит прогрессирование легочной гипертензии. Повышение давления в системе легочной артерии является пусковым фактором ауторегуляции, основанной на способности миокарда усиливать мощность сокращения и уровень работоспособности в ответ на повышение сопротивления выбросу крови из желудочка без изменения исходной длины мышечного волокна. Снижение емкостных свойств МКК изменяет эффективность работы сердца; так при пониженной растяжимости

сосудистой стенки выброс одного и того же количества крови требует дополнительной затраты энергии. Известно, что сосудистая сеть МКК является высокоэластичным резервуаром, который оказывает гораздо меньшее сопротивление кровотоку, чем сосуды системной циркуляции. В связи с этим, даже троекратное повышение легочного сопротивления не вызывает роста давления в легочной артерии из-за соответствующего снижения сосудистого сопротивления. Таким образом, способность к существенному изменению кровотока без изменения давления является важной особенностью гемодинамики МКК, что мы и наблюдаем у наших пациентов. Так, у больных увеличивается размер легочного ствола, что играет важную роль в обеспечении достаточного кровотока. Снижение легочного сосудистого сопротивления при этом позволяет временно снизить постнагрузку на ПЖ и не требует высокого внутрижелудочкового давления для создания необходимого градиента между ПЖ и легочной артерией. Относительное повышение сопротивления кровотоку приводит к повышению скорости сокращения ПЖ. При этом расходуется большое количество энергии, требующее удлинения диастолического процесса, направленного на восстановление энергетических запасов. При гипоксии страдают процессы не только гликогенолиза, но и его синтеза. Уменьшение содержания гликогена в условиях кислородного голодания способствует развитию паренхиматозной дистрофии. Учитывая, что количество капиллярной крови в легких находится в тесной зависимости от величины ударного объема, можно предположить, что снижение ударного объема у пациентов с ДСТ, имеющих повышение давления в легочных сосудах, способствует уменьшению площади капиллярного русла в легких. Рост давления в МКК («пассивная» гипертония) является одной из причин повышения периферического сопротивления ($r = 0,72$, $p < 0,01$) в результате рефлекторного воздействия с сосудов МКК на сосуды большого круга кровообращения. Необходимость увеличения мощности сокращения ПЖ на фоне редукции диафрагмального движения и уменьшения эластической тяги легких приводит к систолическому типу венозного притока к сердцу.

Таким образом, повышение давления в МКК является одним из важных (наряду с торако-диафрагмальным синдромом) механизмов изменений электромеханической активности миокарда, центральной и периферической гемодинамики, а также венозного притока. Подавляющее большинство авторов считают, что гипертрофия и/или дилатация ПЖ является следствием повышения сосу стого легочного сопротивления и легоч артериальной гипертензии. Последние опред ют возникновение правожелудочковой сердеч недостаточности, а возникновение легочного с ца снижает трудоспособность и продолжит ность жизни больных.

Торако-диафрагмальное сердце при ДСТ. пластикозависимые изменения костно-мышеч системы сопровождаются нарушениями двигат ной активности, что не может не оказывать в ния на организм в целом, а также на состоя сердечно-сосудистой системы. Проблема гип намии особенно важна в отношении растуще развивающегося организма. Доказана пря связь между степенью нагрузки скелетных м и уровнем морфологических и функционал возможностей сердечно-сосудистой системы, стности, величины, веса сердца и его функ Выявлена связь между уменьшением числа дечных сокращений и степенью развития ске ной мускулатуры, уровнем двигательной акти сти. По определению А. А. Богомольца, «ас ки обнаруживают предрасположенность гипоплазии сердца и сосудистой системы. Для характерно малое висячее, нередко подви сердце. В некоторых случаях — сочетание ма сердца с узкой аортой». В терминологиче словаре гипоплазия определяется как врожде недоразвитие органа, проявляющееся дефиц относительной массы или размера органа. К того, в литературе имеется упоминание о « эволюции» сердца у подростков с отставание зического развития. Под «гипоэволюцией» мается задержка в развитии сердца с отстава от нормальной динамики при нормальных р рах грудной клетки. Наиболее распростране термином в литературе, указывающим на ленькое» сердце, является «капельное се (небольшое в передней проекции, но увелич кзади). При усугублении астенического вар торако-диафрагмального синдрома (присое ния деформаций грудины, ребер, позвоноч неподвижность грудной клетки сочетается с ким стоянием диафрагмы. Уменьшение о грудной клетки сопровождается сдавлив сердца и легких, смещением органов средос с перекрутом крупных сосудов, торсией бр Нарушение гармоничности взаимоотношени и объема сердца, веса и объема всего тела, о сердца и объема больших артериальных ст происходит на фоне дезорганизации роста вых структур самого миокарда, в частност

мышечных и нервных элементов, обусловленной соединительнотканной дисплазией. Все это сопровождается изменением функции сердечно-сосудистой системы. Важность проблемы торако-диафрагмального сердца связана с наличием определенных трудностей в правильной оценке отклонений в функции сердечно-сосудистой системы, обусловленных этим синдромом и необходимостью дифференцировки нарушений, вызванных ассоциированным патологическим процессом от морфофункциональных особенностей сердца при ДСТ. Актуальность этого вопроса определяется еще и тем обстоятельством, что некоторые виды диспластического сердца нередко имитируют неясные и трудно диагностируемые начальные проявления ревматического процесса, его латентные формы и различные варианты токсико-инфекционного поражения миокарда. При этом ошибочный диагноз ведет к ограничению двигательной активности, что усиливает имеющиеся диспластикозависимые изменения и функциональные нарушения сердечно-сосудистой системы.

Астенический вариант торако-диафрагмального сердца при ДСТ. Анализ жалоб пациентов с соединительнотканной дисплазией показывает относительно большой процент болей в области сердца. Кроме этого, больных беспокоят утомляемость, сердцебиения, потливость, одышка при физической нагрузке, головные боли, раздражительность. Все они страдают неврозами и выраженной психической астенизацией. При перкуссии границ сердца выявляется смещение левой границы относительной сердечной тупости на 0,5 см кнутри от среднеключичной линии вследствие вертикального его положения. При аускультации выслушивается систолический шум на верхушке, часто отмечается внутрисистолический щелчок (56%), расщепление II тона (70%). У пациентов этой группы имеется ряд признаков вегетативной дистонии: тахикардия, потливость, измененный дермографизм, дисрегуляторный тип результатов проб с физической нагрузкой. Таким образом, развитие сердца у пациентов с ДСТ сопровождается богатой гаммой нарушений функционального состояния и, главным образом, реактивности вегетативной нервной системы. При компьютерной томографии и рентгенологическом исследовании выявляется уменьшение размеров сердца. Характерны узость сердечной талии, срединное положение сердца, удлинение сердечных дуг (у 2/3 пациентов). Однако у 1/3 обследованных отмечается выбухание дуги легочной артерии, сглаженность сердечной талии. При анализе эхокардиографических показателей кардиоструктур в группе пациентов с тяжелой ДСТ фиксируется уменьшение конечно-диастолического и конечно-систолического размеров полостей желудочков, при нормальной систолической и диастолической толщине стенок и межжелудочковой перегородки. При этом длинная ось во все фазы сердечной деятельности укорачивается при неизменных показателях короткой. В результате полость ЛЖ приобретает «шаровидность», что является наиболее благоприятной геометрической формой по использованию короткой оси в систолу, которая вносит наибольший вклад в общую фракцию изгнания ЛЖ и может рассматриваться как процесс адаптации деятельности сердца в создавшихся условиях. При этом показатели насосной функции сердца (УО и МО) ниже таковых в контрольной группе. Подключение компенсаторных механизмов в виде увеличения амплитуды движений задней стенки ЛЖ (ЗСЛЖ) и повышения степени утолщения передней стенки ПЖ ($132,9 \pm 10,5$, $p < 0,001$) не приносят желаемого результата. Сократительный процесс в данной ситуации сопровождается увеличением циркулярного стресса и внутримиокардиального напряжения в циркулярном направлении в систолу, что свидетельствует о гиперреактивности компенсаторных механизмов, протекающих на фоне изменения медиаторного состояния симпатико-адреналовой системы. Подобная реакция сердца является преморбидным состоянием, весьма угрожаемым в отношении развития болезни. Конечно-диастолический и конечно-систолический объемы, фракция опорожнения предсердий у больных достоверно ниже, чем у здоровых. Таким образом, у пациентов с ДСТ, наибольшим ростом при наименьшем весе и наибольшей длине нижних конечностей, узкой грудной клеткой, т. е. с типичной астенической конституцией, отмечается уменьшение объемов камер сердца при нормальных показателях миокардиальной массы — истинное малое сердце. Несмотря на снижение преднагрузки желудочков, при оценке допплер-эхокардиографических показателей процесс изгнания крови из желудочков сопровождается удлинением периодов предызгнания и их корректированных величин. По-видимому, это связано с преобладанием симпатической регуляции сердца и сосудов у пациентов с ДСТ и повышением периферического сопротивления. Этим же, по-видимому, объясняется и изменение течения диастолического процесса сердца (уменьшения фракции первой трети наполнения правого желудочка и фазы быстрого наполнения левого).

Проводимое сравнение дисперсий контрольной группы и лиц с ДСТ с помощью критерия Фишера показывает, что определяющим фактором в изменении морфометрических, объемных, контрактильных и фазовых структур сердца является форма грудной клетки и уровень физического развития костно-мышечного аппарата исследуемых ($F < 0,05$). Наличие торако-диафрагмального синдрома и малоподвижный образ жизни приводят к уменьшению объема сердца и легких, гипервентиляции, внутриклеточному алкалозу, повышению внутриклеточного кальция. Все это вызывает возмущение генетически предопределенной нейрогуморальной регуляции организма. Повышенное освобождение симпатическими волокнами катехоламинов ускоряет диастолическую деполяризацию как в быстрых, так и в медленных клетках, вызывая тахикардию и выраженные нарушения в миокарде. При этом изменения биомеханики сердца проявляются в усилении систолического сокращения, уменьшении диастолического расслабления, снижении согласованного взаимодействия желудочков.

«Констриктивный» (сдавливающий) вариант торако-диафрагмального сердца при ДСТ. При обследовании пациентов с воронкообразной деформацией грудной клетки (ВДГК) субъективное состояние проявляется, в основном, косметическим и субъективными синдромами. Только у больных с ВДГК III степени отмечается смещение границ сердца. Тоны сердца у пациентов хорошо прослушиваются. Однако при выраженной деформации грудины и позвоночника отмечается усиление II тона над легочной артерией и нередко наличие систолического шума в области II–III межреберья слева. Чаще всего шум слабовыраженный, редко — жесткий, усиливающийся на вдохе, в 2/3 случаев сочетающийся с внутрисистолическим щелчком. При компьютерной томографии выявляется уменьшение размеров сердца и сдавление его между грудиной и позвоночником. У больных с ВДГК в условиях уменьшения объема грудной полости и отсутствия смещения перкуторных границ растет компрессия внутренних органов, возникает «перикардитоподобная» ситуация с развитием диспластикозависимого констриктивного сердца. Формирование «перикардитоподобных» условий способствует еще большему уменьшению максимальных размеров сердца ($F < 0,05$) с изменением геометрии полостей. Однако направленность этих изменений носит гемодинамически неблагоприятный характер из-за уменьшения основной детерминанты фракции выброса ПЖ — короткой оси, что, по-видимому, связано с неблагоприятными экстракардиальными торакальными условиями. Ограничение движений желудочков сопровождается падением процента укорочения передне-заднего размера левого желудочка от диастолы в систолу, скорости циркулярного укорочения мышечных волокон, максимальной систолической и диастолической экскурсии ЗСЛЖ, степени утолщения передней стенки ПЖ. Несмотря на это, сократительный процесс в миокарде протекает с увеличением стресса и напряжения миокардиальной стенки в систолу, по сравнению с показателями пациентов астенической конституции, и удлинением подготовительного периода к изгнанию крови из желудочков. У всех пациентов выявлено статистически значимое удлинение периода напряжения миокарда, что свидетельствует о росте постнагрузки на миокард у пациентов. Повышенный расход энергии отражается на морфологии кардиоструктур. С ростом степени ВДГК постепенно уменьшается толщина стенок миокарда в систолу. Так, систолическая толщина межжелудочковой перегородки меньше средних параметров здоровых лиц у 50% пациентов с ВДГК I степени, у 41% — при ВДГК II степени и у 80% пациентов — при ВДГК III степени. Аналогичные данные получены по толщине ЗСЛЖ в систолу — соответственно 28,1, 41,7, 70,0%. При этом ухудшение экстракардиальных условий и нарастание систолического давления в легочной артерии являются причиной усугубления пространственно-функциональной асимметрии сократительной функции миокарда. У пациентов укорачивается период изгнания крови из ПЖ, а более выраженное сдавление правых отделов сердца обусловливает увеличение периода его расслабления. Таким образом, компенсаторное увеличение интенсивности функционирования кардиоструктур в данных условиях не компенсирует насосную функцию сердца, а развивающаяся при этом диастолическая ригидность с ограничением податливости миокарда, замедлением течения диастолических фаз еще больше ограничивает объемные показатели сердца. Эхокардиографические показатели наполнения ПЖ свидетельствуют о максимальном влиянии «перикардитоподобных» воздействий на сердце, так как худшие параметры (снижение корректированной скорости наполнения и пика скорости наполнения) фиксируются у больных ВДГК II степени (максимальное сжатие сердца между грудиной и позвоночником). В ответ на сложившуюся ситуацию у пациентов с ВДГК компенсаторно повышается активность правого и левого предсердий

(увеличение объема активного наполнения). Несмотря на это, происходит снижение ударного объема крови, уменьшение фракции выброса левого и правого желудочков. Уменьшение ударного объема способствует повышению периферического сопротивления ($r = 0,81$, $p < 0,01$).

Ложностенотический вариант торако-диафрагмального сердца при ДСТ. Несколько иная характеристика деятельности сердца отмечается у пациентов ВДГК при смещении сердца, когда оно «уходит» от механических воздействий костяка грудной клетки, но при этом происходит его ротация и «перекрут» основных сосудистых стволов. Довольно характерным изменением фонокардиограммы пациентов является уменьшение амплитуды I тона при сохранении аортального компонента II тона, расщепление II тона во время вдоха (79,9%) с колебанием интервала расщепления в среднем на 0,002 с, что, по-видимому, связано со смещением и ротацией сердца, перекрутом сосудов. При этом неблагоприятно изменяется геометрия камер сердца — укорачивается короткая ось правого желудочка. Создание «перекрута» легочной артерии и аорты способствует развитию синдрома стеноза выходных отделов желудочков. Это сопровождается увеличением не только напряжения миокардиальных структур в меридиональном и циркулярном направлениях, но и ростом систолического напряжения миокардиальной стенки с увеличением длительности подготовительного периода к изгнанию. Неэффективность компенсаторной напряженности сократительного акта при этом проявляется падением показателей фракции выброса миокарда. Изменение внутрисердечной гемодинамики у больных со смещением сердца свидетельствует о напряженности интракардиальных компенсаторных механизмов. Происходит увеличение роли предсердий в наполнении желудочков (фракция активного наполнения, фракция объема опорожнения левого предсердия), высоко коррелирующих с конечно-диастолическими объемами и ударными объемами ($r = -0,78$, $p < 0,001$, $r = -0,71$, $p < 0,001$). Несмотря на это, насосная функция сердца падает, снижается ударный и минутный объем крови. Снижение сократительной и пропульсивной способности сердца на фоне увеличения давления в легочной артерии является признаком начальной стадии сердечной недостаточности. При снижении сердечного индекса ($p < 0,05$) общее периферическое сопротивление сосудов большого круга кровообращения повышается ($p < 0,05$) формируется гипокинетический тип кровообращения. Учитывая, что ПЖ работает в более неблагоприятных условиях, механическая активность миокарда быстрее переходит в синдром гиподинамии (удлинение всех его диастолических фаз и укорочения периода изгнания). Трансформация диастолического периода в этом случае является выражением синдрома «незавершенной диастолы», то есть уменьшения скорости и степени расслабления, и свидетельствует о нарушениях его сократительной способности. Подтверждением этому является снижение пиковой, средней скорости пульмонального потока и спектральной скорости.

Псевдодилатационный вариант торакодиафрагмального сердца при ДСТ. У пациентов с килевидной деформацией грудной клетки (КДГК) выявляется увеличение устья аорты и легочной артерии. Причем данный показатель нарастает по мере прогрессирования степени тяжести КДГК. Так, при I степени — размер аорты повышен только у 18% пациентов, при II степени — у 64,3%, при III — у всех лиц, а средний размер легочной артерии у пациентов с КДГК III степени имеет статистическую разницу с пациентами более легких степеней ($p < 0,01$). Данные структурные изменения сопровождаются увеличением размеров левого желудочка у 66,7% пациентов с КДГК III степени в диастолу и у 50% — в систолу. При анализе размеров ПЖ выявляется уменьшение передне-заднего размера полости желудочка при увеличении степени выраженности деформации. При анализе результатов исследования из апикального доступа выявляется статистически значимое увеличение медиально-латеральной короткой оси во все фазы сердечного цикла при одновременном укорочении длинной оси. Итогом изменения геометрии взаимоотношений коротких осей ПЖ является сохранение достаточного объема последнего для обеспечения адекватной насосной функции и гемодинамики по малому кругу кровообращения. Сдвиги в геометрии левого сердца выражаются в уменьшении длинной оси по сравнению с данными контрольной группы. В результате полость приобретает шаровидную форму, что является приспособительной реакцией для адекватной насосной функции. По мере прогрессирования клинических проявлений со стороны грудной клетки постепенно увеличивается объем полости ЛЖ. Для поддержания достаточной функции левого желудочка происходит подключение механизма Франка-Старлинга. Однако чрезмерное повышение преднагрузки ведет к истощению компенсаторных возможностей сердца, что приводит к снижению фракции выброса у пациентов. Это

сопровождается понижением внутрижелудочкового давления, несмотря на нарастание систолических стрессов и повышение напряжения миокарда левого желудочка. А отсутствие гипертрофии миокарда при повышенном стрессе стенок ЛЖ является свидетельством неблагоприятного характера приспособительных реакций. При этом происходит удлинение периода напряжения миокарда для создания достаточного внутрижелудочкового давления и укорочения периода изгнания. Несмотря на существенное снижение линейной скорости систолического аортального потока, детерминирующей ее пик и средний градиент давления, ударный объем ЛЖ растет за счет большого диаметра устья аорты. Это создает условия для предотвращения дальнейшего эффективного повышения напряжения миокарда желудочка и разгрузки работающего в неблагоприятных экстракардиальных условиях сердца. При изучении «макропоказателей» контрактильности ПЖ выявляется тенденция к уменьшению степени передне-заднего диаметра желудочка в систолу, повышению степени утолщения передней стенки ПЖ, что свидетельствует о гиперреактивности компенсаторных процессов. На этом фоне отмечается постепенное уменьшение пиковой и средней линейной скоростей пульмонального потока детерминирующего их градиента давления. При максимальной выраженности проявлений происходит снижение сопротивления сосудов МКК, что обеспечивает адекватность кровотока и разгружает ПЖ. При изучении параметров насосной функции ПЖ не отмечается отклонений от контрольной группы, что, по-видимому, связано с увеличением диаметра устья легочной артерии. Снижение упругости крупных сосудов в данной ситуации необходимо рассматривать как компенсаторный акт, связанный с повышением периферического сопротивления. В дальнейшем подобная ситуация сочетается с другим, более поздно включающимся видом компенсации, а именно, с усилением силы сердечных сокращений, увеличением ударного и минутного объема крови. Минутный объем крови связан с основным обменом и потреблением организмом кислорода. Ввиду этого он является своеобразным интегральным параметром, отражающим не только деятельность сердца, но и его реакцию на гипоксемию. Развивающаяся при этом компенсаторная гиперволемия обеспечивает, параллельно со снижением упругости крупных сосудов, достаточное кровообращение для какого-то промежутка времени. Диастолическая активность желудочков при этом проявляется удлинением периода релаксации и повышением камерной жесткости (нарастание доли предсердного компонента наполнения желудочков). Таким образом, у пациентов с КДГК формируется еще один тип диспластикозависимого сердца, определяющийся расширением корня аорты.

Торако-диафрагмальное легочное сердце. Как видно из предыдущих описаний, показатели сердца при ДСТ зависят от конституциональных особенностей, формы и выраженности деформации грудной клетки и позвоночника, наличия регургитации с клапанов сердца. У пациентов с синдромом Марфана и выраженными деформациями грудины и позвоночника данные по диспластическому сердцу носят аналогичный характер. Несмотря на повышение систолических меридиональных и циркулярных стрессов, создаваемое в результате сокращения миокарда ЛЖ давление, при увеличении диастолического объема, снижалось на 9% по сравнению с контролем. Такое положение указывает на низкую эффективность компенсаторно-приспособительных механизмов миокарда, что, по-видимому, связано с большими энергетическими изменениями в кардиомиоцитах наследственного и приобретенного характера и негомогенностью миокарда. Данное состояние ЛЖ определяет снижение показателей систолического выброса в аорту. Наличие увеличения периода ускорения и уменьшения скорости аортального потока указывает на снижение миокардиальной контрактильности. Все это протекает на фоне увеличения периода напряжения миокарда ЛЖ для создания необходимого внутрижелудочкового давления, чтобы произвести выброс в аорту. Состояние кровотока в периферических участках артериального звена указывает на включение компенсаторных механизмов по снижению постнагрузки ЛЖ. Причем показатели сосудистого сопротивления прямо пропорциональны выраженности деформации грудной клетки и позвоночника, а также снижению сократительной способности миокарда. Гемодинамика у пациентов осуществляется включением компенсаторных механизмов как интракардиального, так и периферического звеньев. Анализ морфометрических параметров ПЖ показывает достоверное уменьшение его длинной оси и площади полости, особенно в конце диастолы, что совпадает с аналогичными изменениями геометрии ЛЖ. Кроме того, отмечается менее выраженное укорочение медиально-латеральной оси ПЖ в систолу (25,0 ± 2,3% — у больных и 30,0 ± 1,8% — у здоровых, $p < 0,05$), что указывает на снижение сократительной способности миокарда. Найденное уменьше-

ние конечно- и средне-диастолических объемов ПЖ ($p < 0,001$, $p < 0,001$) свидетельствует о снижении преднагрузки, обеспеченном повышением эластичности периферических сосудов большого круга кровообращения. При этом показатели контрактильности ПЖ не имеют различий с контрольной группой, что указывает на подключение компенсаторно-приспособительных реакций. Несмотря на это, у 41,7% больных отмечается выраженное снижение ударного и минутного объемов крови, а также фракции выброса. Анализ систолы ПЖ указывает на преимущественно гиподинамический тип деятельности, что проявляется в удлинении периода напряжения ($p < 0,001$) и укорочения периода изгнания ($p < 0,001$). Такие изменения свидетельствуют о «микронарушениях» его сократительной способности, обусловленных неблагоприятными экстракардиальными условиями (торако-диафрагмальный синдром, синдром гипертензии МКК). Подтверждением этому служит снижение легочного сосудистого сопротивления с увеличением диаметра легочного ствола у пациентов с максимально выраженными изменениями по систоле ПЖ, что позволяет уменьшить на него постнагрузку. Однако повышение легочного сосудистого сопротивления до II степени легочной гипертензии с увеличением среднего давления в легочной артерии, выявленное у 12,5% обследованных, свидетельствует о снижении сократительной способности миокарда и исчерпывании компенсаторных механизмов. Важное значение в поддержании гемодинамики на должном уровне принадлежит диастолическому периоду. У пациентов релаксация ЛЖ значительно превышает нормальные значения (замедление фазы изоволюмического расслабления, $p < 0,001$, снижение скорости расслабления). Несмотря на это, в целом выявляется повышение миокардиальной жесткости ($p < 0,05$). В такой ситуации трансмитральный поток крови из левого предсердия в ЛЖ претерпевает изменения. Снижаются пиковая и спектральная скорость фазы Е ($p < 0,01$, $p < 0,01$), спектральная скорость первой трети наполнения ($p < 0,05$), уменьшается продолжительность ($p < 0,05$) и спектральная скорость всего диастолического потока ($p < 0,05$). Наряду с этим устанавливается иное соотношение временны́х интервалов наполнения ЛЖ: происходит статистически значимое укорочение периода раннего наполнения или сохранения периода предсердного наполнения при общем уменьшении длительности диастолического периода, обусловленного большей частотой сердечных сокращений. Средний градиент давления между левым предсердием и ЛЖ значительно уменьшается, а статистически значимая, более чем наполовину, низкая скорость падения давления заполнения ЛЖ и наклон кривой спада фазы быстрого наполнения ($p < 0,01$) свидетельствуют о повышении конечно-диастолического давления в ЛЖ, по-видимому, обусловленное миокардиальной ригидностью. Общая длительность диастолы ПЖ у пациентов данной группы достоверно ниже, чем в контроле ($p < 0,05$). Однако при этом отмечается увеличение продолжительности предсердного компонента ($p < 0,001$), чем обеспечивается поступление крови в ПЖ. Это является компенсаторным механизмом в поддержании гемодинамики. Снижение фракции первой трети наполнения ПЖ свидетельствует об ухудшении детерминирующих ее процессов релаксации миокарда ($p < 0,01$), а уменьшение соотношения пиковых скоростей раннего и предсердного наполнения (E/A) — о повышении миокардиальной ригидности ПЖ. Подтверждением этому служит найденное снижение скорости наполнения ПЖ в первую половину диастолы ($p < 0,05$). Полученные результаты свидетельствуют о нарушении как энергетически зависимых процессов релаксации, так и пассивной податливости миокарда ПЖ. Следовательно, компенсаторно-приспособительные реакции при торако-диафрагмальном варианте легочного сердца у пациентов включают в свой диапазон полный набор как внутрикардиальных, так и интракардиальных, сосудистых регуляторных механизмов. Состояние этих компенсаторных реакций носит характер угрожаемого «срыва», несмотря на одинаковый возраст пациентов по группам.

Таким образом, полученные данные позволяют расценивать изменения сердца при ДСТ как явление строго детерминированное, т. е. причинно обусловленное. В его генезе ведущую роль играют интракардиальные факторы, связанные с генетически детерминированным нарушением метаболизма соединительной ткани, экстракардиальные, конституциональные и вегетативные расстройства, наличие ассоциированой патологии, особенно бронхолегочной системы, неблагоприятные воздействия на организм внешнесредовых факторов. Можно предположить, что по мере формирования конституциональных особенностей организма (от астенического строения до патологического торако-диафрагмального синдрома с вариациями степени деформации грудины и позвоночника) сердце претерпевает динамику от истинно малого до торако-диафрагмального легочного

сердца, от состояния приспособления — к компенсации и декомпенсации.

Синдром нарушения диастолической аспирации сердца. Выполняя насосную функцию в организме, сердце осуществляет сложный акт диастолической аспирации, используя энергию сокращения миокарда. Величина непрерывно осуществляемого оттока крови из сердца определяется состоянием притока, совершающегося в несколько фаз. Неблагоприятные экстракардиальные условия при наличии торако-диафрагмального синдрома приводят к изменению структуры венозного притока. Уменьшение объема грудной клетки ведет к снижению передачи энергии накопления сердцу во время диастолы, обеспечивающей быстрое наполнение его полостей, в результате чего происходит уменьшение постсистолического объема в венозном притоке ($F < 0,05$). Уменьшение эластической тяги легких при этом сопровождается снижением объема пресистолической фазы наполнения правого сердца ($F < 0,05$). Усиление мощности сокращения миокарда при его гиперфункции в ситуации «маленький объем сердца-маленький выброс» приводит к увеличению объема систолического притока. Уменьшение фазы диастазиса является результатом увеличения дебита притока в систолическую фазу. При наличии констриктивного и псевдодилятационного вариантов торако-диафрагмального сердца при деформации грудной клетки намечается тенденция к увеличению пресистолического притока, что указывает на гиперфункцию предсердия.

Таким образом, у больных ДСТ формируется систолический тип кривой флебограммы, характеризующийся увеличением фазы систолической аспирации и значительным уменьшением доли диастолических фаз. Сочетание удлинения времени быстрого наполнения и уменьшения венозного притока указывает на увеличение сопротивления наполнению, что, по-видимому, связано с гиперфункцией миокарда и экстракардиальными условиями, препятствующими диастолическим процессам ($F<0,05\%$). Некоторое снижение процента наполнения правого предсердия в систолическую фазу при торако-диафрагмальном варианте легочного сердца на фоне потери статистической достоверности различий постсистолической и пресистолической фаз по сравнению со здоровыми лицами может косвенно указывать на снижение мощности сердечного сокращения. Падение дебита систолического наполнения в этом случае компенсируется повышением активности систолы правого предсердия. Отмечается рост ее вклада в в приток.

Клапанный синдром. Формирующиеся метаболические, дисрегуляторные, а такж гоприятные торакальные условия, несо сказываются на деятельности сердца и создавая предпосылки для развития их нальных изменений, имеющих клинически ления. Аускультативно у пациентов с ДС чаются усиление I тона, признаки прола рального клапана: внутрисистолический систолический шум на верхушке и в точк на. Выслушиваемый «мягкий» систоличе на верхушке сердца во II–III межреберье реже справа от грудины, не связанный с по-видимому, обусловлен повышением симпатической нервной системы. Кроме пациентов отмечается мягкий диасто шум над аортальным клапаном. Среди ли встречаются пациенты с врожденными п сердца (ДМЖП, ДМПП) с типичной ау тивной картиной — различной громкости ческий шум в области II–III межреберья грудины, иногда с распространением в по ную область. Качественный анализ эх грамм выявляет изменения клапанных ст крупных сосудов сердца. Самой распрост патологией у пациентов с ДСТ являет В клинике пациентов с ДСТ, сопровожд изменениями клапанных структур, имею чительные особенности. Наблюдается вы вегетативная дисфункция. Достоверно этих лиц отмечаются вегетативные па ($t = 2,10$, $p < 0,05$), синкопы и пресин 2,39, $p < 0,25$), психические расстрой 2,82, $p < 0,01$), интолерантность к физич грузке ($t = 1,96$, $p < 0,05$). При длител блюдении за больными установлено, что ские проявления и данные ЭхоКГ у эти тов непостоянны. Аускультативные ПМК выявляются в различном возрасте от 4 до 34 лет, однако наиболее часто — те 12–14 лет. Выявление в возрасте 7–14 циентов с ПМК систолического шума достаточно часто расценивается как при палительного поражения миокарда, по п торого проводится противовоспалитель ние. Диагноз обычно подтверждается сопутствующих артралгий, обусловленн мобильностью суставов. При длительно дении у 53% пациентов с ПМК неоднок мечается изменение аускультативных да динамика чаще всего связана с перенес

фекцией, стрессовыми ситуациями, однако в некоторых случаях изменения происходят без видимой причины. Эхокардиографические данные также находятся в динамическом состоянии. У пациентов отмечается пролабирование одной или обеих створок митрального клапана различной глубины, формы и степени выраженности регургитации или без нее. Анализируя динамику эхокардиографических изменений, напрашивается вывод о влиянии возраста пациентов на состояние клапанного аппарата, так как более выраженные изменения отмечаются при последующих осмотрах. Степень тяжести ДСТ ($F < 0,05$) и объем желудочков ($r = 0,49$, $p < 0,05$) имеют явное влияние на выраженность клапанных изменений. С увеличением степени тяжести ДСТ происходит нарастание числа пациентов с ПМК II, III степеней. Однако ПМК одинаково часто встречается как среди пациентов с наследственными заболеваниями соединительной ткани, так и среди пациентов с недифференцированной ДСТ. Снижение контрактильной способности миокарда ($p < 0,05$) обусловлено изменением геометрии желудочков при ПМК и более выраженными метаболическими, дистрофическими изменениями в сердечной мышце, в результате травмирования миокарда дисфункцией папиллярных мышц, усугубляющими генетически детерминированные метаболические нарушения и разрозненность мышечных волокон. Подтверждением данному заключению является дискинезия задненижнего отдела миокарда левого желудочка в области прикрепления задней сосочковой мышцы. ПМК без регургитации на состояние объемных показателей левого желудочка заметного влияния не оказывает. При изучении состояния клапанного аппарата сердца при ДСТ выявляются пролапс трикуспидального клапана (ПТК), пролапс аортального клапана, расширение корня аорты, расширение легочного ствола, аневризмы синусов Вальсальвы. Выявленные диспластикозависимые изменения в 40% случаев сопровождаются явлениями регургитации, что находит свое отражение на объемных показателях сердца ($F < 0,05$). Субъективное состояние пациентов при наличии пролабирования других клапанов и изменения клапанного кольца не отличается от такового у лиц с изолированным ПМК. Кроме диспластикозависимых изменений клапанного аппарата сердца, у пациентов с ДСТ фиксируются аномалии развития: укорочение, утолщение, удлинение створок, аномально расположенные хорды, септальные и др. дефекты. Дефекты межпредсердной и межжелудочковой перегородок отмечаются на фоне ДГК II–III степени (при синдроме Марфана) и преждевременного синостоза рукоятки и тела грудины. Остальные аномалии развития встречаются практически равномерно по группам. Однако при наличии аномально расположенных хорд выявляется высокая корреляция с метаболическими изменениями миокарда ($r = 0,72$, $p < 0,001$). Подобная ситуация, по-видимому, связана с тем, что хорда в диастолу может создавать натяжение участков миокарда, к которым она прикреплена, а так как коронарный кровоток максимален в диастолу, когда миокард расслаблен, то натяжение аномально расположенной или дополнительной хорды может вызвать «механическую» ишемию. Важно отметить, что характер расположения хорд имеет определяющее значение. Наличие хорд в базальном, срединном отделах ЛЖ, а также их поперечное направление препятствует дилатации левого желудочка и тем самым изменяет эффект внутрисердечной гемодинамики. Отношение максимальной скорости раннего наполнения к максимальной скорости позднего наполнения (E/A) у пациентов с дополнительными (аномальными) хордами выше, чем без указанной патологии ($p < 0,05$). Фракция выброса и степень укорочения передне-заднего размера левого желудочка у пациентов с аномальными хордами достоверно ниже ($p < 0,05$). Очень интересные данные отмечаются при изучении влияния ПМК и аномальных хорд на аритмический синдром у больных ДСТ. Анализ показывает, что ПМК и аномальные хорды достоверно не влияют на частоту и выраженность появления аритмий при ДСТ. Наиболее часто аритмии при ПМК возникают во время нагрузок (даже привычных). При наличии аномальных хорд нарушения ритма одинаково часто встречаются в течение суток. Полученные результаты, по-видимому, связаны с преобладанием у пациентов с ПМК симпатической деятельности нервной системы. Однако нельзя исключить действия последствий избыточности клапанного аппарата сердца при дневном сокращении объемов сердца на фоне тахикардии и дисфункции папиллярных мышц (метаболические изменения, усугубляющие неоднородность миокарда).

Таким образом, наличие клапанного синдрома влияет на изменение геометрии желудочков, метаболические, дистрофические изменения в сердечной мышце, скоростные параметры сердца. Нарушение однородности миокарда является основой для нарушения ритма и аритмической смерти у пациентов.

Синдром метаболических нарушений в миокарде. У пациентов с ДСТ происходит нарушение химических, коллоидно-химических процессов, а также биоэнергетических реакций, протекающих при сокращении рабочей мускулатуры, в том числе и мускулатуры сердца. В любой системе организма развитие патологического процесса изменяет афферентное влияние на кардиовазомоторные центры, особенно, если имеются отклонения параметров внутренней среды организма (газового состава, электролитного равновесия и пр.), как, например, у пациентов с ДСТ. Изменения регуляции сердца носят приспособительный характер, обеспечивая гиперфункцию сердца и кровообращения в целом, и направлены на устранение возникающих изменений. На этом фоне происходят изменения обмена веществ соответственно возросшей функции миокарда. Продолжительная гиперфункция миокарда на фоне соединительнотканной дисплазии чревата возникновением дефицита энергетических возможностей. Кроме того, наличие нарушений обмена кислорода при бронхолегочном синдроме и гипервентиляции, синдроме вегетососудистой дистонии также вносит свою лепту в усугубление энергетического дефицита. Даже минимальное снижение pO_2 артериальной крови воспринимается хеморецепторами синокаротидных клубочков, в результате чего происходит стимуляция дыхания и кровообращения, сопровождающаяся снижением энергетических потенций. Напряженное функционирование симпатического звена нервной системы при ДСТ приводит к нарушению экономичности работы сердца, функционирующего в этих условиях с максимальной затратой энергии. Это ведет к нецелесообразному расходу ресурсов и истощению миокарда. Наличие клапанного синдрома способствует локальному или распространенному нарушению обмена веществ. Подобные изменения связаны с выраженной тракцией папиллярных мышц при пролабировании клапанного аппарата или натяжением аномальных хорд, препятствующих кровоснабжению миокарда. Присоединение регургитации при клапанном синдроме увеличивает нагрузку на миокард, сопровождающуюся усугублением энергетических расстройств. Следовательно, при ДСТ происходят динамические изменения обмена, функции и структуры миокарда как врожденного, так и приобретенного характера. Патогномоничных субъективных признаков возникающих изменений обмена веществ в миокарде не существует. Явления метаболической недостаточности миокарда сопровождаются болями в сердце, астенизацией личности (раздражительностью, рушением сна, плаксивостью), повышением и чаще понижением артериального давления. О ективная симптоматика определяется основн процессом. Решающим фактором в оценке сост ния миокарда и значимости метаболических изм нений имеет инструментальное исследование. рушение процессов метаболизма в миокарде па ентов с ДСТ, включающее изменение скоро реполяризации различных отделов миокарда, ЭКГ представляется деформацией конечной час желудочкового комплекса — смещением сегме ST (не более 1 мм) и изменением зубца Т (91 С учетом выраженности изменений конечной ч ти желудочкового комплекса выделяются 3 сте ни нарушения периода реполяризации электрок диограммы. К I степени изменений относя нарушения реполяризации, которые характери ются увеличением амплитуды зубца Т V2–4, с дромом «Т V2 > TV6» и укорочением сегме ST. Электрокардиографические изменения этом связаны с усилением тока калия, повыше внутриклеточной концентрации которого спос ствует ускоренному окончанию реполяризаци одновременному увеличению зубца Т. Синдр «Т V2 > Т V6» некоторые авторы рассматрива как проявление гиперфункции миокарда. Имею сведения о его связи с биохимическими изме ниями в миокарде при изометрической гиперфу ции и гипоксии. К II степени изменений относя нарушения периода реполяризации, характериз щиеся инверсией зубца Т, смещением сегмента V2-V3 вниз от 0,5 до 1,0 мм. Смещение сегме ST ниже изолинии и увеличение его продол тельности обусловлено преобладанием пери активности натрий-кальциевого потока вну клетки над перемещением ионов калия из кле в субэндокардиальном мышечном слое, удлине ем данного периода. Увеличение продолжитель сти фазы потенциала действия в среднем и нар ном слоях миокарда приводит к изменению правления вектора и инверсии зубца Т электрокардиограмме, так как полярность зуб обусловлена направлением вектора реполяри ции, возникающего на границе внутреннего с миокарда. К III степени нарушения периода ре ляризации относятся изменения, характериз щиеся инверсией зубца Т в сочетании с косовос дящим смещением сегмента ST до 2 мм. Под ные признаки наблюдаются при замедлении вс периода реполяризации при нарушении поступ ния ионов калия во второй и третьей ее фазе, указывает не только на метаболические изме

ния в миокарде, как при II степени, но и формирующуюся дистрофию миокарда. Перечисленные изменения периода реполяризации, особенно при II и III степенях, свидетельствуют о высокой нагрузке на миокард, приводящей к гиперфункции желудочков и вторичной гипоксии. При эхокардиографическом исследовании сердца у пациентов с ДСТ в целом не выявляется увеличения массы миокарда и его объема. При этом сократительный процесс сопровождается увеличением циркулярного и меридионального стрессов в систолу ($r = 0,88$, $p < 0,01$, $r = 0,89$, $p < 0,01$). Так как стресс является параметром, отражающим потребление миокардом кислорода, процесс изгнания крови из сердца идет с повышением энергозатрат, приводящих к метаболическим изменениям в сердечной мышце. Многофакторный дисперсионный анализ полученных данных показывает, что выраженность изменений изученных величин зависит от степени деформации грудины, позвоночника, объема грудной клетки, стояния и редукции диафрагмы, т. е. торако-диафрагмального синдрома. Определяющее значение в формировании синдрома метаболической недостаточности имеют интракардиальные факторы — врожденные структурно-функциональные изменения в сердечной мышце ($F < 0,05$). Следует подчеркнуть, что при перечисленных равных условиях усиление симпатической регуляции сердца и сосудов создает благоприятную почву для развития метаболических изменений миокарда ($F < 0,05$) и быстрого истощения кардиомиоцитов. Метаболическая недостаточность миокарда является субстратом для развития сердечной недостаточности.

Аритмический синдром. Источником нарушения ритма сердца может быть даже очаг нарушенного метаболизма в миокарде. При нарушении структуры и функции соединительной ткани всегда присутствует подобный субстрат биохимического генеза. Причиной нарушений сердечного ритма при ДСТ чаще всего является клапанный синдром. Возникновение аритмий при этом может быть обусловлено сильным натяжением митральных створок, содержащих мышечные волокна, способные к диастолической деполяризации с формированием биоэлектрической нестабильности миокарда. Кроме того, появлению аритмий может способствовать резкий сброс крови в левый желудочек с пролонгированной диастолической деполяризацией. Изменения геометрии камер сердца также могут иметь значение в возникновении аритмий при формировании диспластического сердца, особенно торако-диафрагмального варианта легочного сердца. Кроме кардиальных причин происхождения артимий при ДСТ существуют и экстракардиальные, обусловленные нарушением функционального состояния симпатического и блуждающего нервов, механическим раздражением сердечной сорочки деформированным костяком грудной клетки. Вариабельность возможных механизмов развития аритмий требует тщательного изучения ритмики сердца, так как нарушения ритма являются одним из главных механизмов внезапной смерти. Наиболее часто больных ДСТ беспокоят приступы сердцебиений, ощущение, что «сердце сильно ударяется о грудную клетку». Часто данные жалобы сопровождаются слабостью, нехваткой воздуха, головокружением, страхом смерти. Указанные жалобы чаще всего возникают после стрессовых ситуаций, физической нагрузки, приема пищи, кофе и др. У части больных тахикардия провоцируется проведением гипервентиляционной пробы. Примерно в 50% случаев указанные проявления электрокардиографически не подтверждаются. Редко при исследовании пациентов с ДСТ встречаются жалобы на ощущение ослабления и полного исчезновения пульса. Чаще всего подобная ситуация возникает после условий, вызывающих глубокое напряженное дыхание. Наиболее яркой субъективной жалобой у пациентов с ДСТ являются перебои, толчки, «замирание» в работе сердца, сопровождающиеся нехваткой воздуха, приливом жара к голове, головокружением. Подобные ощущения встречаются у 43% больных с клиническими признаками ДСТ. Аритмии тесно связаны с психовегетативными проявлениями, хорошо купирующимися седативными средствами. При анализе функции автоматизма у пациентов с ДСТ часто выявляется синусовая аритмия ($RRmax-RRmin > 0,15$ с; 10,37%). Наиболее распространенным нарушением ритма сердца среди пациентов с ДСТ является предсердная и желудочковая экстрасистолия. Указанные изменения, по-видимому, связаны с особенностями автоматической активности синусового узла, иннервации и формированием зон асинхронной деполяризации. Кроме того, не исключается роль активации предсердных латентных очагов автоматизма, вследствие различия скорости реполяризации волокон миокарда и нарушения электрической гомогенности предсердий на фоне соединительнотканной дисплазии. Учитывая наличие пациентов с субъективными проявлениями нарушения ритма и тот факт, что при однократном ЭКГ-исследовании не всегда регистрируются данные изменения, необходимо динамическое мониторное наблюдение с

проведением при необходимости других методов (ДУЭКГ, ЧПЭС). Для определения местонахождения водителя ритма и локализации источника эктопической активности проводится ДУЭКГ. У пациентов с ДСТ выявляется комплекс ДУЭКГ с конфигурацией синусового узла с наиболее часто встречаемой формой SsR (74%), указывающей на преобладание симпатического влияния на проводящую систему сердца. Кроме этого, при регистрации ДУЭКГ фиксируется экстранодальное расположение водителя ритма с соответствующими изменениями предсердного комплекса ДУЭКГ (40%). Среди них наиболее часто выявляется I тип формы эктопического комплекса (8%), что свидетельствует о нахождении источника возбуждения в области верхнего кавоаортального соединения, II тип эктопических ритмов (5%) — тип rSR за счет смещения водителя ритма к межпредсердной перегородке, и редко левопредсердный ритм (0,8%). Выраженность ДСТ не имеет значения в формировании частоты типов предсердного комплекса ($F > 0,5$). При наличии на ЭКГ регулярных зубцов Р и предсердного комплекса синусовой конфигурации при ДУЭКГ регистрируются комплексы, имеющие эктопическую форму (18%), отражающие смещение или миграцию водителя ритма из синусового узла в перинодальную зону или зону предсердия. Предсердная экстрасистолия у пациентов с ДСТ регистрируется с различными вариантами эктопических комплексов: с начальным положительным отклонением (I тип); с одним или несколькими отрицательными спайками в середине комплекса (II тип); с начальным и конечным отрицательным отклонением (III тип). Данные наблюдения свидетельствуют о меняющейся последовательности возбуждения миокарда предсердий под влиянием различных центров эктопической активности при сохранении суммарного антеградного возбуждения. При ретроградном направлении возбуждения предсердного комплекса ДУЭКГ регистрируется в виде инвертированного синусового комплекса с двумя первичными положительными и последующими отрицательными отклонениями (6%). Аберрантность предсердного комплекса определяется изменением местонахождения водителя ритма и условий проведения возбуждения, что у лиц с особенностями структуры соединительной ткани и вегетативного реагирования, во многом, обусловлено доминирующим влиянием автономной нервной системы на скорость диастолической спонтанной деполяризации латентных очагов автоматии в предсердиях с формированием конкурирующих эктопиических центров. Наличие двух и более источников возбуждения в электрически негомогенной среде определяет потенциальную вероятность развития предсердных аритмий. У пациентов с различной степенью ДСТ ЭКГ-исследование не всегда подтверждает жалобы на аритмии в работе сердца. Однако холтеровское мониторирование позволяет уточнить наличие нарушений ритма и проводимости. У пациентов фиксируются суточные колебания сердечного ритма от 54 до 120–130 уд/мин (28%), в то время как на ЭКГ покоя ЧСС не превышает нормальных величин (13%). Эпизоды сердцебиения сопровождаются болью в области сердца, слабостью и головокружением, чувством нехватки воздуха, неудовлетворенностью вдохом. Максимальный объем синусовой тахикардии у большинства из них приходится на период активной физической деятельности, во время покоя и сна подобные изменения фиксируются редко. Проведение клиноортостатической пробы при этом выявляет избыточность вегетативного обеспечения и нарушения симпатической иннервации кардиоваскулярного аппарата. Среди пациентов с манифестными нарушениями ритма в процессе ХМ фиксируется синусовая тахикардия (19%) с ЧСС 120–140 уд/мин, пароксизмальная суправентрикулярная тахикардия (10%), причем в 10% случаев возникновение данных нарушений происходит на фоне дополнительных проводящих путей. Частота возникновения пароксизмов колеблется от 1 раза в 3–4 месяца до нескольких раз в сутки. Причиной возникновения сердцебиения пациенты считают физическую нагрузку (быстрый подъем по лестнице, ходьба), в некоторых случаях эти изменения фиксируются в состоянии относительного покоя (чтение, просмотр телепередач и пр.) и во время сна. Предсердная экстрасистолия у пациентов с ДСТ представлена многофокусными, мономорфными комплексами с постоянным интервалом сцепления и неполной компенсаторной паузой. Редко отмечается наличие полиморфных, монофокусных сокращений (одинаковый интервал сцепления), возникающих при нагрузках, что указывает на формирование очагов эктопической активности. Эктопическая желудочковая активность у пациентов с ДСТ преимущественно представлена желудочковыми экстрасистолами I категории (I, II класс по Lown) ($p < 0,05$) и совпадает с периодами максимальных физических нагрузок.

Таким образом, среди больных с манифестными нарушениями сердечного ритма доля пациентов с номотопными (синусовая тахикардия, аритмия) и гетеротопными (миграция водителя ритма,

экстрасистолия, пароксизмальная суправентрикулярная тахикардия, мерцательная аритмия) нарушениями ритма составляет соответственно 27,77% и 72,23%, а пациентов с желудочковой экстрасистолией — 48,72%. Максимальное количество эпизодов сердечных аритмий приходится на период бодрствования и активной деятельности (78,8%), в то время как в покое и во время сна их количество значительно уменьшается (38,9%). Частота встречаемости аритмий достоверно выше среди пациентов с выраженными клиническими проявлениями ДСТ ($p < 0,05$). Среди больных с латентными нарушениями сердечного ритма (25,6%) выявляется миграция водителя ритма по правому предсердию (изменение формы и амплитуды зубца Р) и продолжительности интервала PQ; неполная блокада ножек пучка Гиса; предсердная монотопная экстрасистолия, возникающая в покое и при физической нагрузке, желудочковая экстрасистолия. Среди пациентов с тяжелым течением ДСТ и синдромом Марфана отмечаются желудочковые нарушения ритма, причем у большей части пациентов регистрируется более 30 эпизодов за 1 час, групповые экстрасистолы, сочетание предсердных и желудочковых экстрасистол. У пациентов с деформацией грудной клетки фиксируются номотопные нарушения ритма, миграция водителя ритма, варианты блокады ножек пучка Гиса. У этих больных предсердная экстрасистолия покоя возрастает при физической нагрузке от 10–12 до 18–25 за 1 час. Желудочковые нарушения сердечного ритма в этой группе составляют 36,3%, причем у большинства пациентов эти изменения относятся к I категории градации эктопической желудочковой активности. Среди пациентов с нетяжелыми проявлениями ДСТ желудочковые нарушения сердечного ритма составили 13,6%, из них 99,7% соответствует I категории, а 1,3% — II. Несмотря на факт миграции водителя ритма по предсердиям и перинодальной зоне, в группе обследованных пациентов при проведении ЧПЭС, независимо от степени ДСТ, время восстановления и корригированное время восстановления функции синусового узла не превышает физиологической нормы ($p > 0,05$). Кроме гетерогенных нарушений ритма сердца у больных ДСТ выявляются блокады различной локализации и степени выраженности. В течение суток у пациентов наблюдаются колебания интервала PQ от 0,12 до 0,20 с, за исключением больных с синдромом предвозбуждения желудочков и блокадой АВ-соединения. Изменение этого показателя связано с физиологической миграцией водителя ритма внутри синусового узла в процессе жизнедеятельности пациента. Однако, наряду с этим, имеет место сочетание изменений величины интервала PQ, амплитуды и полярности зубца Р, что указывает на смещение водителя ритма в латентные очаги автоматии. Согласно данным ДУЭКГ, в покое у них отмечается миграция водителя ритма в перинодальную зону, в верхнюю часть синусового узла. Величина комплекса QRS у преобладающего числа пациентов не превышает пределов физиологической нормы (0,10 с). Изменение этого структурного показателя ЭКГ у лиц с ДСТ, не имеющих органического поражения сердечной мышцы, является отражением биоэлектрической неоднородности миокарда либо повышенной нагрузки на выходной тракт ПЖ. У пациентов отмечается блокада правой ножки пучка Гиса, из них полная (9%), неполная (71%), транзиторная (20%). Встречается в три раза реже и носит транзиторный характер блокада левой ножки пучка Гиса — преимущественно в виде блокады передней ветви. Чаще эти изменения выявляются на фоне физической нагрузки, реже — в покое. Кроме перечисленных изменений, среди обследованных пациентов выявляется ассоциированная патология в виде синдрома предвозбуждения желудочков. Дополнительные пути располагаются чаще слева, что связано с нарушением дифференцировки соединительнотканных и мышечных элементов на ранних этапах гистогенеза. В некоторых случаях у больных ДСТ выявляется увеличение интервала QT, что создает условия для повторного входа волны возбуждения и включения патологических механизмов аритмий сердца, развития тяжелых нарушений сердечного ритма, включающих фибрилляцию желудочков. При проведении ЧПЭС у больных ДСТ провоцируются пароксизмы тахикардии, выявляемые впервые или повторно, но по клиническим проявлениям и конфигурации ЭКГ аналогичные спонтанным пароксизмам, возникавшим у них ранее. При наличии признаков предвозбуждения желудочков в покое увеличение частоты стимуляции до точки Венкебаха сопровождается расширением комплекса QRS при неизмененном интервале PQ, что свидетельствует о расширении зоны миокарда, активируемого аномальным образом. Совокупность дополнительных путей и дискретное проведение АВ-соединения способствует развитию пароксизмальных суправентрикулярных тахикардий двух типов — ортодромной и антидромной. В первом случае, при наличии синусового ритма и признаков предвозбуждения желудочков учащение стимуляции до порогового значения приводит к воз-

вратному ходу волны возбуждения через добавочный пучок Кента и ретроградному возбуждению предсердий. В другом случае, антеградное распространение импульса происходит через добавочный пучок, а ретроградное — через АВ-соединение, что на ЭКГ отражается появлением уширенного деформированого комплекса QRS. Зубцы Р в том и другом случае имеют инвертированную форму, что свидетельствует о ретроградном распространении возбуждения на предсердия. Длительность существования ортодромной реципрокной тахикардии варьирует от 1 мес. до 8,5 лет, а частота пароксизмов — от 1 раза в 6 месяцев до 3–4 раз в неделю. Приступы возникают как при физической нагрузке, так и в покое или во время сна. Все больные плохо переносят данное состояние — появляются головокружение, слабость, тошнота, потемнение в глазах. Антидромная реципрокная тахикардия имеет место у пациентов с синдромом Вольфа-Паркинсона-Уайта. При анализе полученных данных признаков коронарной недостаточности среди пациентов с ДСТ не выявляется.

Таким образом, в группе больных с различной степенью выраженности ДСТ нарушения ритма и проводимости регистрируются в 64,4% случаев. Появлению этих изменений во многом способствует нарушение биоэлектрических свойств сердечной мышцы, обусловленное совокупностью многих факторов, в частности: нарушенный метаболизм миокарда, нейрогенные воздействия на проводящую систему сердца и сократительный миокард в условиях дезорганизации мышечных волокон, влекущих за собой возникновение электрической гетерогенности миокарда с циркуляцией волны возбуждения по замкнутому кругу. Необходимо отметить факт преобладания суправентрикулярных нарушений ритма среди пациентов первых двух групп, свидетельствующий в пользу влияния патологии метаболизма соединительной ткани на частоту возникновения нарушений ритма и проводимости сердца. При рассмотрении полученных данных необходимо учитывать отсутствие специфических манифестных нарушений ритма и проводимости сердца среди пациентов с ДСТ. Причиной механизма возникновения аритмий являются не только диспластикозависимые изменения при ДСТ. Аномалии развития в виде дополнительных путей проведения определяют высокую потенциальную вероятность их развития в условиях биоэлектрической нестабильности миокарда предсердий и желудочков.

Центральная гемодинамика при дисплазии соединительной ткани. В целом по группам при ДСТ определяется гипокинетический тип гемодинами ки. При индивидуальном анализе выявляются вс три ее разновидности, протекающие с различными вариантами функциональной способности миокар да. Наиболее редко встречается гиперкинетиче ский тип (синдром Марфана — 5%, деформаци грудной клетки — 19%, МВДСТ — 26%). Значи тельно чаще определяется гипокинетический ти (66%, 58% и 42%, соответственно). Приведенны данные свидетельствуют, что уровень адаптаци сердечно-сосудистой системы различен среди па циентов и зависит от выраженности ДСТ. Есл при нетяжелых вариантах ДСТ механизмы ком пенсации находятся в стадии активации, то пр выраженной соединительнотканной дисплазии по-видимому, наступает истощение адаптацион ных процессов и складывается более неблагопри ятный в энергетическом отношении вариант гемо динамики.

Гиперкинетический тип гемодинамики формиру ется на фоне увеличения конечно-диастолическог объема левого желудочка и протекает с тремя ва риантами сократительной функции миокарда. Пр I0 и 1А варианте систолическое сокращение осу ществляется по типу синдрома гипердинамии с увеличением циркулярного и меридиональног стрессов, что на данном этапе является отражени ем активации компенсаторного механизма без раз вития контрактурных изменений. Преобладани дебита систолической аспирации в наполнени правого желудочка указывает на высокую сокра тительную способность миокарда. При IБ вариан те осуществление гемодинамики идет с увелич нием массы миокарда. При этом компенсаторна гиперфункция миокарда, сбалансированность про цессов сокращения и расслабления сохраняют ме ханическую активность сердца в синдроме гипер динамии. При IВ варианте насосная функция сер ца осуществляется «изношенным» миокардом с низкой его массой, формированием синдрома ги подинамии, снижением периферического сопро тивления по малому и большому кругу кровообр щения. И только тахикардия, при данном вариан кровообращения, является последним сохраня щимся компенсаторным актом. Эукинетическ тип гемодинамики (IIА вариант) характеризуетс нормальной массой миокарда при обычном напр жении кардиоструктур. Данный вариант гемоди мики рассматривается как благоприятный. Сниж ние диастолической аспирации наполнения пра го желудочка в данном случае зависит экстракардиальных факторов, ограничиваю пресистолический и постсистолический прито

У ряда больных данного гемодинамического типа (IIБ вариант) отмечается формирование синдрома стеноза выходного отверстия с компенсаторным увеличением массы миокарда левого желудочка и гиперфункцией, что сопровождается повышением систолического меридионального стресса. При IIIА варианте гипокинетического типа увеличение массы миокарда сопровождается выраженным ростом циркулярного, меридионального стрессов в систолу и компенсаторным увеличением фракции объема активного наполнения левого желудочка левым предсердием. Сократительная способность миокарда остается еще высокой, о чем свидетельствует наличие синдрома стеноза выходного отверстия и сохраняющееся превосходство систолического наполнения правого желудочка. При IIIБ варианте гипокинетического типа гемодинамики происходит разобщенность сократительной и расслабляющей способности миокарда. Увеличивается напряжение миокарда в систолу и диастолу. Развивающаяся диастолическая ригидность способствует уменьшению объемных показателей сердца. При этом, несмотря на включение интра- и экстракардиальных компенсаторных механизмов, сократительная и насосная функции падают. Перестройка экстракардиальных регуляций, «внесердечных» механизмов компенсации, являющихся последним резервом организма в его приспособлении к условиям болезни, неэффективна. Происходит снижение сократительной способности миокарда, подтверждением чему служит повышение роли деятельности правого предсердия в наполнении желудочка. IIIВ вариант гипокинетического типа гемодинамики характеризуется снижением массы миокарда с угнетением сократительной и насосной функции сердца. Падение сократительной и насосной функции сердца сопровождается повышением давления в легочной артерии. Если попытаться рассмотреть развитие патологического процесса в сердце у пациентов с ДСТ по стадиям, то первая стадия характерна для пациентов с IА, IIА вариантами гемодинамики. Вторая стадия — прогрессирующей гиперфункции — свойственна больным с IБ, IIБ, IIIА вариантами функционального состояния сердца. Эта стадия характеризуется не только увеличением энергозатрат структрами миокарда в результате увеличения постнагрузки в создавшихся экстракардиальных (торако-диафрагмальный синдром) условиях, но и нарушением процессов энергообразования. Третья стадия развития патологических процессов энергетики миокарда характерна для IВ, IIIБ, IIIВ вариантов функционирования сердца и является результатом длительной его гиперфункции.

Таким образом, анализ полученных результатов позволяет связать развитие гемодинамических изменений с нарушением структуры и функции соединительной ткани. Морфофункциональные нарушения при ДСТ сопровождаются выраженной активацией компенсаторных механизмов экстракардиального и интракардиального плана: происходит активация нейрорегуляторных процессов, развивается изометрическая гиперфункция кардиомиоцитов с асинхронизмом деятельности желудочков. Это позволяет достичь адаптации и сохранять гемодинамику в жизненно необходимых пределах. С течением времени длительная компенсаторная гиперфункция ведет к развитию метаболических нарушений миокарда, что сопровождается развитием недифференцируемых изменений систолы с удлинением диастолического периода и синдрома гиподинамии. На скорость течения процесса «компенсация-декомеисация» достоверно влияют многие факторы: тяжесть течения ДСТ; наличие и степень выраженности торако-диафрагмального, клапанно-сосудистого синдромов, синдрома диспластического сердца и артериальной гипертензии, бронхолегочного синдрома; возраст начальных проявлений указанных синдромов; ассоциированная патология врожденного и приобретенного характера; условия жизни пациентов; знания врачей о патологии ДСТ и своевременность принятия мер. Знание изменений кардио- и гемодинамики, начальных признаков несостоятельности миокарда при диспластическом сердце поможет практическому врачу в выборе соответствующей терапии, определении трудового прогноза больного.

Динамика фазовой структуры систолы и диастолы сердца после хирургической коррекции деформации грудной клетки (ДГК). Абсолютным показанием для хирургической коррекции ДГК является III степень ее выраженности. Необходимость ортопедического вмешательства объясняется не только косметическим дефектом, но и опасностью прогрессирования гемодинамических нарушений. В связи с этим пациентам с выраженностью ДГК III степени проведена торакопластика (n = 27). Через 11–12 месяцев после оперативного лечения при снятии линейных показателей эхокардиограммы у больных отмечается тенденция к увеличению конечно-диастолического размера полости левого желудочка ($p < 0,05$) по сравнению с дооперационным периодом. При анализе гемодинамических параметров левого желудочка отмечено

увеличение ударного объема ($p < 0,05$), увеличение фракции выброса ($p < 0,05$), что указывало на улучшение насосной функции левого сердца. Масса миокарда спустя 11–12 месяцев после оперативного лечения практически не изменялась ($p > 0,05$). Отмечены увеличение процента укорочения передне-заднего размера левого желудочка ($p < 0,055$), амплитуды движения межжелудочковой перегородки ($p < 0,05$), склонность к увеличению амплитуды движения задней стенки левого желудочка. Перечисленные факты указывают на улучшение сократительной способности миокарда после оперативного лечения. В группе послеоперационных больных наблюдался рост величины показателя «стресса» в циркулярном и меридиональном направлениях в систолу ($p < 0,01$), в то время как в диастолу его значения оставались практически без изменений ($p > 0,05$). Напряжение миокарда в циркулярном направлении оставалось на значениях предоперационных показателей ($p > 0,05$; $p > 0,05$). Однако происходило увеличение напряжения миокарда в меридиональном направлении в систолу ($p < 0,01$). Эти данные свидетельствуют о продолжающейся и в послеоперационном периоде компенсаторной гиперфункции наружных слоев миокарда. Вместе с ростом амплитуды колебания межжелудочковой перегородки наблюдалось увеличение выпуклости ее диастолического движения, что уменьшало выраженность ее парадоксального смещения на эхокардиограммах. Следует отметить, что у всех прооперированных больных сохранялся пролапс митрального клапана.

Таким образом, у всех больных после хирургической коррекции отмечалось улучшение насосной и сократительной функции миокарда, что связано с увеличением объема грудной клетки, изменением положения сердца, снижением напряжения на выходе из желудочков. Однако величина ударного объема оставалась ниже контрольных значений ($p < 0,05$) при отсутствии статистических различий по параметрам контрактильности миокарда ($p > 0,05$) и увеличении энергетических затрат в меридиональных слоях миокарда в систолу ($p < 0,05$).

Для изучения последствий хирургической коррекции деформаций грудной клетки на состояние сердца и крупных сосудов всем прооперированным пациентам через промежуток времени от 2 до 7 лет проводилось допплерэхокардиографическое исследование. Для сравнения брались 20 человек того же возраста и пола с выраженностью ДГК III степени. Длительное наблюдение за больными показало прогредиентность течения диспластического процесса. После торакопластики некоторые пациенты отмечали субъективное улучшение состояния ($n = 5$), другие же существенной динамики в самочувствии до и после операции не наблюдали ($n = 7$). Ряд обследованных ($n = 7$) указывали на ухудшение субъективного статуса после хирургической коррекции, которое ($n = 2$) связывали непосредственно с операцией, либо ($n = 5$) считали закономерным процессом, не зависящим от оперативного вмешательства. При этом косметический результат операции во многом определял динамику субъективного статуса пациентов. При объективном обследовании у пациентов выявлялось расширение границ сердца влево ($n = 1$), отмечался систолический щелчок и шум ($n = 3$), что свидетельствовало о сохранении пролапса митрального клапана, подтверждаемого эхокардиографически. У больных выслушивались акцент и расщепление (раздвоение) II тона над легочной артерией ($n = 5$), из них только у некоторых подобное явление фиксировалось до операции ($n = 2$). Выявлялось увеличение частоты сердечных сокращений ($p < 0,05$). У части пациентов наблюдалось повышение цифр артериального давления до 130–170/90–100 мм рт. ст. при наличии гипотонии в анамнезе до оперативного лечения ($n = 4$). Изменения фазовой структуры систолы и диастолы левого и правого желудочков у пациентов после операции были разнонаправленными. Увеличение периода предызгнания (PEP) левого желудочка ($p > 0,05$) и снижение его корректированной величины ($p > 0,05$) по сравнению с группой неоперированных больных являлось статистически недостоверным. Достоверное уменьшение времени ускорения ($p < 0,05$) и тенденция к удлинению ($p > 0,05$) периода изгнания приближали эти цифры к показателям контрольной группы. Однако соотношения периодов PEP/ET, PEP/AT изменялись в благоприятную сторону по сравнению группой оперированных больных. Диастола левого желудочка имела тенденцию к увеличению продолжительности ($p > 0,05$). В структуре диастолы увеличивалась фаза быстрого наполнения ($p > 0,05$) и уменьшалась фаза систолы предсердия ($p > 0,05$), что, по-видимому, свидетельствует о создании более благоприятных условий для расслабления миокарда левого желудочка после хирургической коррекции деформации грудной клетки. В систоле правого желудочка период предызгнания и его корректированная величина имеют отрицательную тенденцию к увеличению ($p > 0,05$). При этом уменьшалось время ускорения

($p > 0,05$) и укорачивался период изгнания ($p > 0,05$), а также его корректированная величина ($p > 0,05$). Динамика показателей соотношения периодов PEP/ET, PEP/AT, AT/ET имела отрицательные тенденции ($p > 0,05$, $p < 0,05$, $p > 0,05$, соответственно). При увеличении общей продолжительности диастолы правого желудочка ($p > 0,05$) укорачивалась фаза быстрого наполнения ($p > 0,05$) и фаза систолы предсердия ($p > 0,05$).

Таким образом, длительное наблюдение за прооперированными больными показывает, что устранение прямого механического влияния деформированной грудной клетки на органы грудной полости приводит к некоторому улучшению гемодинамических показателей, не купируя прогредиентных соединительнотканных изменений сердца и крупных сосудов. Негемодинамические по происхождению изменения обмена веществ в миокарде, его структура и регуляция сердца представляют собой взаимосвязанный динамический процесс, развитие которого идет независимо от экстракардиальных условий. Присоединение воздействия патогенных факторов или ассоциированной патологии приводит к усугублению наследственной патологии, а устранение их — к некоторому уменьшению общей или местной гипоксии, что может влиять на функцию сердца и кровообращения в целом, но не может устранить генетически заложенных дефектов и прогредиентных диспластических изменений органов.

Представленные данные свидетельствуют о том, что у пациентов с ДСТ выявляются значительные нарушения со стороны органов дыхания и кровообращения. Профилактическое направление медицины, предусматривающее выявление и лечение ранних форм заболеваний и состояний, предрасполагающих к их возникновению, т. е. состояний предболезни, предопределяет повышенный интерес к изучению формирования клинических проявлений ДСТ, ее влияния на особенности течения физиологических и патологических процессов. К сожалению, находясь еще только в начале пути, ведущего к разрешению проблем ДСТ, мы не располагаем синтетическим методом изучения и оценки ее в целом, во всей ее многогранности и многоплановости. Однако на современном уровне знаний уже известно, что основными механизмами адаптации организма к экзогенным и эндогенным воздействиям являются: центральная нервная система, ее вегетативный отдел, в частности, гипоталамо-гипофизарная и симпатико-адреналовая системы и система желез внутренней секреции. Если основными механизмами, определяющими способность организма к адаптации, являются перечисленные выше, то ведущими эффекторными факторами, реализующими тот или иной ответ организма, являются сердечно-сосудистая, дыхательная системы и состояние гомеостаза организма. Эмоциональный стресс, в котором практически постоянно живут пациенты с ДСТ, и гиподинамия усиливают симпатическое влияние на организм, усугубляя течение метаболических процессов. Функционируя по принципу обратной связи, регуляторные и эффекторные системы организма оказываются взаимосвязанными. Функциональное состояние эффекторного органа или системы зависит не только от регуляторных систем, но и, в свою очередь, влияет на них, определяя характер регуляции. Учитывая, что при ДСТ наследственно изменена структура «корня человека», его «формативное начало», изменения кардио-респираторной системы будут способствовать развитию или усугублению региональных нарушений любой системы или органа-мишени. В связи с этим, необходимо помнить, что чем раньше врач будет знать о возможных развивающихся нарушениях органов и систем у больных ДСТ и чем раньше предпримет попытку разорвать этот порочный круг, тем дольше пациент будет находиться в состоянии компенсации, а, следовательно, и социальной адаптации. Врачу необходимо использовать любые способы, которые помогут остановить прогредиентность течения заболевания. Ведущим компонентом терапии должны быть немедикаментозные воздействия, направленные на улучшение гемодинамики (лечебная физкультура, дозированные нагрузки, аэробный режим). Для стабилизации синтеза коллагена и других компонентов соединительной ткани, стимуляции метаболических и коррекции биоэнергетических процессов могут использоваться медикаменты в следующих рекомендациях.

1-й курс:

— магнерот по 2 таблетки 3 раза в день в течение 1 недели, далее — 2–3 таблетки в сутки до 4 месяцев;

— аскорбиновая кислота (при отсутствии оксалатурии и семейного анамнеза мочекаменной болезни) до 0,6 г в день — 4 недели;

— милдронат 5 мл раствора в/в на аутокрови № 10, далее — по 250 мг 2 раза в день 12 дней;

— затем актовегин 80–200 мг в/в капельно № 10, далее по 200 мг 3 раза в день внутрь перед едой 4 недели.

2-й курс:

— цинкит по 1 таблетке 2 раза в день 2–4 месяца;

— рибоксин 10 мл 2% раствора в/в № 10, затем по 1 таблетке 3 раза в день 2 месяца.

3-й курс:

— сульфат меди 1% раствор, 10 капель на прием 3 раза в день, 4 недели;

— структум 500 мг 2 раза в день во время еды 4 месяца; кальций-сандоз форте 500 мг/ сут 1–2 месяца;

— мексидол 2–4 мл в/в струйно на 10 мл изотонического раствора натрия хлорида № 10, затем 0,25–0,50 г в сутки в 2–3 приема до 2–6 недель.

На фоне указанных курсов рекомендуется применение лимфотропных трав (корень шиповника, трава манжетки, кровохлебки) в виде отваров 2–3 раза в день с заменой состава сбора каждые 2 недели.

Учитывая особенности патофизиологических процессов и течение клинических проявлений нозологических форм на фоне ДСТ, приводим собственные клинические наблюдения, демонстрирующие сложность трактовки полученных данных и диагностического поиска у пациентов данной группы.

Клиническое наблюдение 1. Больной Ч., 19 лет. При активном расспросе выявлены жалобы на слабость, утомляемость, приступы сердцебиений, одышку. Больной от первой беременности, нормально протекавших родов. Признаки воронкообразной деформации грудной клетки отмечены с 4–5 лет. С детства наблюдался ортопедами, нерегулярно, не лечился. Заболевания легких и сердца отрицает. Объективно. Состояние удовлетворительное. Долихостеномелия. Цилиндрическая грудная клетка с воронкообразной деформацией. Арахнодактилия. Рост 183 см, вес 62 кг. Кожные покровы бледные. Мышечная система слабо развита. Перкуторный звук над легкими — ясный, легочный. Дыхание везикулярное, в нижних отделах ослабленное. Границы относительной сердечной тупости в пределах нормы. Тоны сердца ритмичные, акцент II тона над легочной артерией. Над верхушкой сердца, в 3–4 межреберье выслушивается внутрисистолический щелчок, поздний систолический шум. ЧСС 86 в мин. АД 90/65 мм рт. ст. Печень перкуторно нормальных размеров, нижний край — 1,5 см от нижнего края реберной дуги. На верхних, нижних конечностях, по передней поверхности грудной клетки — выраженный венозный рисунок. Рентгенография органов грудной клетки патологии не выявила. На боковой рентгенограмме грудины и позвоночника определяется выраженная вогнутость грудины (индекс Gicycka 0,6). Спирография: снижение ЖЕЛ, рестриктивные нарушения легкой степени. ЭКГ: ритм синусовый 87 в минуту. Отклонение электрической оси вправо. PQ 0,16, PI < PII PIII, QRS 0,08, QT 0,38 (норма 0,36), инверсия зубца TV2, двухфазность TV3–V5 с отрицательной второй фазой. Холтер-ЭКГ. За 24-часовой период наблюдения единичные суправентрикулярные экстрасистолы на фоне синусовой тахикардии. ЧСС 60–120 ударов в минуту. ЭхоКГ: уменьшение систолических и диастолических размеров левого и правого желудочков, нормальные размеры мышечных стенок с увеличением циркулярного стресса во всех направлениях и скоростных показателей. Диастолическая дисфункция. Пролапс митрального клапана голосистолический 3 степени с регургитацией, уплотнение створок митрального клапана. Двухстворчатый аортальный клапан без регургитации. Расширение корня аорты (4,1 см). Тетраполярная реография. Снижение ударного — 60,34 мл, минутного — 3,17 л/мин, объемов кровообращения, систолического — 28,93 мл/м^2 и минутного — 1,82 л/мин/м^2 индексов, повышение ОПСС — 2096,8 дин/с$^{-1}$хсм$^{-5}$, коэффициент резерва — 0,56. Гипокинетический тип кровообращения. Флебография: повышение дебета притока в фазу систолической аспирации qx — 60% со снижением его в постсистолическую фазу qy — 20%, в фазу диастазиса qd^1 — 0%, предсердной систолы qb — 20%. Систолический тип флебограммы.

Клинический диагноз: Дисплазия соединительной ткани. Воронкообразная деформация грудной клетки 2 степени. Сколиоз грудного отдела позвоночника 2 степени. Торако-диафрагмальный синдром. Пассивная легочная гипертензия. Псевдоконстриктивный вариант торако-диафрагмального сердца. Голосистолический пролапс обеих створок митрального клапана 2 степени с регургитацией. Миксоматозная дегенерация митрального клапана. Двустворчатый аортальный клапан без регургитации. Расширение корня аорты. Метаболическая кардиомиопатия 2 степени. Флебопатия. Осложнения: ХСН 1. ФК 2.

Комментарии. Данный пациент представлен как демонстрация варианта патофизиологических изменений внутренних органов, обеспечивающих относительно удовлетворительное самочувствие.

Клиническое наблюдение 2. Больная К., 28 лет, обратилась в клинику с жалобами на снижение работоспособности, повышенную утомляемость, приступы сердцебиения, сопровождающиеся головокружением и общей слабостью, одышку при физической нагрузке, колющие боли в области сердца. Впервые наличие синусовой тахикардии с ЧСС 120 в минуту выявлено в возрасте 15 лет; без субъективной симптоматики. Подобное состояние

нялось в течение 5–6 последующих лет; медикаментозное лечение, за исключением приема β-блокаторов по 2–3 недели, не проводилось. В 20 лет впервые появилось сердцебиение (ЧСС до 180 в минуту), купировавшееся самостоятельно. В дальнейшем короткие пароксизмы суправентрикулярной тахикардии возникали 2–3 раза в полугодие и беспокоили больную незначительно. В течение последних 2-х лет частота этих проявлений заболевания увеличилась, больная неоднократно лечилась в стационаре, однако прием антиаритмических препаратов оказался неэффективным. При осмотре. Больная астенической конституции. Воронкообразная деформация грудной клетки 1 степени. Кожные покровы бледные. Кисти рук и стопы холодные на ощупь. Стойкий белый дермографизм. Положительная клиноортостатическая проба. Перкуторно над легкими звук ясный, легочный. Дыхание везикулярное, хрипов нет. Границы сердца: правая — по правому краю грудины, верхняя — по III ребру, левая — 1 см кнутри от среднеключичной линии. Тоны сердца ясные ритмичные. В вертикальном положении выслушивается мезосистолический щелчок и систолический шум, выраженность которых усиливается после приема нитроглицерина и сопровождается кардиалгией. ЧСС соответствует пульсу, 124 в минуту. АД 110/70 мм рт. ст. Живот мягкий, безболезненный. Отеков нет. ЭКГ. Ритм синусовый, 112 в мин, электрическая ось сердца не отклонена. PQ 0,20–0,24 с; QRS 0,1 с; QT 0,34 с. Синдром ранней реполяризации желудочков. Дифференциально усиленная ЭКГ. Предсердный комплекс имеет форму, не характерную для синусового водителя ритма, наиболее вероятно расположение ведущего пейсмейкера в верхней части синусового узла. Холтер-ЭКГ. В течение суток колебания ЧСС 112–164 в минуту, преимущественно в период двигательной активности. Во время сна ЧСС достигала 100–120 ударов в минуту. В течение всего времени мониторирования сохранялось нарушение проведения по АВ-соединению (PQ 0,20–0,26). ЭхоКГ: пролапс задней створки митрального клапана 1 степени, гиперкинез МЖП и ЗСЛЖ, уменьшение диастолических размеров сердца, повышение систолического стресса и напряжения миокарда. Диастолическая дисфункция. ЧПЭС: пароксизмов суправентрикулярной тахикардии не спровоцировано. Увеличение частоты стимуляции приводит к улучшению АВ-проведения (PQ 0,18 с). ВВФСУ 1160 мс; КВВФСУ 560 мс. При проведении интракардиального электро-физиологического исследования экстранодальное расположение источника возбуждения подтверждено.

Основное заболевание: Миграция водителя ритма по предсердиям. Пароксизмальная суправентрикулярная тахикардия. АВ-блокада 1 степени. **Фоновое заболевание:** Дисплазия соединительной ткани. Астенический вариант торако-диафрагмального сердца. ПМК 1 степени. Синдром ранней реполяризации желудочков. Вегетососудистая дистония по кардиальному типу. Долихостеномелия. Воронкообразная деформация грудной клетки 1 степени. Продольное плоскостопие 2 степени. **Осложнения.** ХСН 1. ФК 1.

Комментарии. Данный клинический пример представлен как вариант детального обследования пациентов с ДСТ, имеющих жалобы на нарушения ритма сердца, для уточнения физиологии возбуждения и проведения импульса.

Клиническое наблюдение 3. Больная 28 лет обратилась в клинику с жалобами на общую слабость, одышку в покое, после психоэмоциональных нагрузок, боль в левой половине грудной клетки, частота возникновения и выраженность которой колеблется в зависимости от физических нагрузок, воздействия стрессовых факторов, времени года, усиливаясь до постоянного кардиального дискомфорта в осенне-весенний период. При физических нагрузках (бег, подъем более 5 кг) возникает резкая, ноющая боль в области сердца. Наличие сердцебиений или перебоев в работе сердца больная не отмечает. По поводу синдрома Марфана наблюдается в медико-генетической консультации г. Омска с ежегодным диспансерным осмотром, ЭКГ и ЭхоКГ-контролем, консультациями окулиста и ортопеда. Неоднократно обследовалась и лечилась в стационаре с временным улучшением. В процессе обследования выявлены признаки суправентрикулярной экстрасистолии. Объективно. Больная астенической конституции. Рост 176 см, вес 50 кг. Долихостеномелия, арахнодактилия. Килевидная деформация грудной клетки 2 степени. Кифосколиоз грудопоясничного отдела позвоночника 2 степени. Кожные покровы бледные, стойкий белый дермографизм. Кисти и стопы холодные, гипергидроз. Клиниортостатическая проба положительная. Перкуторно над легкими звук с коробочным оттенком, дыхание везикулярное, хрипов нет, ЧДД 24 в минуту. Границы относительной сердечной тупости в пределах допустимой нормы, смещены на одно ребро вниз. Тоны ясные, аритмичные. В горизонтальном положении мезосистолический щелчок и систолический шум. ЧСС 82 в минуту. АД 110/70 мм рт. ст. Живот мягкий, безболезненный. Перкуторно размеры печени не увеличены, нижний край — 2 см вниз от нижнего края реберной дуги. Пальпируется нижний полюс правой почки. Периферических отеков нет. ЭКГ. Ритм синусовый, 84 в мин, электрическая ось отклонена вправо. PQ 0,10–0,12 с, QRS 0,10 с, QT 0,36 с. Дифференциально усиленная ЭКГ. Предсердный комплекс имеет форму, характерную для локализации водителя ритма в синусовом узле. В случае с укороченным интервалом PQ форма предсердного комплекса меняется на эктопическую (положительный спайк A_1), что свидетельствует о смещении водителя ритма в нижнюю часть правого предсердия. Хол-

тер-ЭКГ. Колебания ЧСС 64–168 в минуту. В период активной физической деятельности отмечается возникновение коротких пароксизмов суправентрикулярной тахикардии от 5 до 15 минуту, купирующихся самостоятельно, без субъективных проявлений. Миграция водителя ритма по правому предсердию (изменения формы, амплитуды зубца и продолжительности PQ), неполная блокада правой ножки пучка Гиса, предсердная монотопная экстрасистолия, редкая желудочковая экстрасистолия. ЭхоКГ: пролапс митрального клапана 1 степени. Уменьшение диастолических размеров сердца с повышением внутримиокардиального стресса и напряжения, повышением жесткости миокарда. Диастолическая дисфункция.

Основное заболевание. Пароксизмальная суправентрикулярная тахикардия. Суправентрикулярная и желудочковая экстрасистолия. Миграция водителя ритма по предсердиям. Неполная блокада правой ножки пучка Гиса. **Фоновое заболевание.** Синдром Марфана. Диспластическое сердце: пролапс митрального клапана без регургитации. Долихостеномелия. Арахнодактилия. Килевидная деформация грудной клетки 2 степени. Кифосколиоз грудопоясничного отдела позвоночника 2 степени. Подвывих хрусталика правого глаза. Вегетососудистая дистония. Гипервентиляционный синдром. **Осложнение.** ХСН 1. ФК 2.

Комментарии. При обращении пациентов с ДСТ с жалобами на нарушение ритма необходимо детальное исследование ЭКГ-показателей с обязательным включением дифференциально усиленной ЭКГ, Холтеровского мониторирования ЭКГ, при необходимости — ЧПЭС.

Клиническое наблюдение 4. Пациентка С., 28 лет, обратилась в связи с жалобами на практически постоянное ощущение затрудненного дыхания, «сдавления грудной клетки», невозможность сделать полноценный вдох и выдох, усиление симптомов в душном помещении, в транспорте. «Одышка» стала возникать при разговоре, появилась необходимость делать паузы, «чтобы отдышаться». Из анамнеза известно, что пациентка с 20-летнего возраста наблюдается по поводу бронхиальной астмы. Получает фликсотид 500 мкг/сут, сальбутамол — по потребности. Базисная терапия не менялась в течение последних двух лет. Госпитализаций в связи с обострениями заболевания не было. Однако в течение последнего года больная отмечает значительное ухудшение самочувствия в виде появления и усиления упомянутых симптомов, кроме того, указывает, что «перестали помогать бронхолитики». Пациентка признается, что во время «приступов» использует ингаляционные средства бесконтрольно (одновременно несколько доз сальбутамола, атровента, беродуала *отдельно или в произвольной комбинации*), но улучшение наступает «само по себе». Редко «приступ» может купироваться при п
40–50 капель корвалола. За последние 5 мес
связи с эпизодами одышки, сочетающимися с
цебиением, колющими болями в области с
ощущением «дрожи в теле», дрожанием рук,
гой и страхом смерти, пациентка около 10 раз
вала бригаду скорой помощи. Со слов больно
сле осмотра, записи ЭКГ госпитализация ей н
не предлагалась, как правило, проводилась
седативная терапия. При этом пациентка от
постепенное облегчение симптомов сразу пос
зова скорой помощи, что связывает с действи
примененных средств. Выражает уверенност
именно поэтому врачи ни разу «не видели са
ступ». Объективно. При беседе с больной обр
на себя внимание ее эмоциональная лабил
крайняя настороженность к любым уточняющ
просам, демонстративная уверенность в тя
характере течения бронхиальной астмы, нега
по отношению к компетенций врачей. Пац
часто глубоко вздыхала, не замечая этого. Пр
речь больной состояла преимущественно из
ких фраз, прерывалась вздохами или зевото
стояние удовлетворительное, астеник, пониж
питания. Мраморность кожных покровов, с
белый дермографизм. Кисти рук холодные,
ные. Астеническая форма грудной клетки.
торно звук ясный легочный. Дыхание жестко
кадированное, хрипов нет. ЧДД 20 в минуту
сердца ясные, аритмичные, экстрасистолия.
хушке сердца в положении лежа на левом бо
слушивается короткий мягкий систолически
щелчок открытия митрального клапана. ЧСС
минуту. АД лежа 110/70 мм рт. ст., стоя 95
рт. ст. Живот мягкий, безболезненный. Пальп
ся нижний полюс правой почки. Печень перк
не увеличена. Селезенка не пальпируется. Си
Хвостека положительный — 1 степени. Отек
При обследовании выявлены легкие нар
функции внешнего дыхания по обструкт
типу (незначительное снижение $ОФВ_1$, ФЖ
N), нормальные показатели капнометрии в
(концентрация CO_2 в альвеолярном
(P_ACO_2) — 36 мм рт. ст.) и снижение пок
при пробе с гипервентиляцией (P_ACO_2 29 мм
на 3-й минуте восстановительного периода),
тели сатурации крови — в пределах норм
проведении психовегетативного обследовани
лена высокая личностная и реактивная трево
высокие показатели невротизации личности с
ладанием тревоги и депрессии, неврастени
тип реагирования на болезнь, симпатикотони
вариант исходного вегетативного тонуса.

Основное заболевание. Синдром вегето
стой дистонии. Гипервентиляционный синдр
рушение адаптации. **Фоновое заболевание.**
зия соединительной ткани. Воронкообразная
мация грудной клетки 1 степени. Кифо

грудного отдела позвоночника 1 степени. Долихостеномелия. Синдром гипермобильности суставов 1 степени. Астенический вариант торако-диафрагмального сердца. ПМК 1 степени. Аномальные хорды в полости левого желудочка. Метаболическая кардиомиопатия 1 степени. Нефроптоз правосторонний. ХПН 0. Миопия средней степени обоих глаз. **Сопутствующее заболевание.** Бронхиальная астма, смешанный вариант, персистирующее течение легкой степени, нестойкая ремиссия. **Осложнения.** ХСН1. ФК1. ДН0.

Комментарии. В данном случае «тяжесть» состояния пациентки определялась не столько наличием хронического обструктивного заболевания легких, сколько дыхательным дискомфортом, соответствующим клинике гипервентиляционного синдрома (ГВС), что и было подтверждено при дополнительном обследовании. Фаза ремиссии бронхиальной астмы (БА), ассоциированной с ДСТ, достаточно часто характеризуется присутствием клинических проявлений ГВС, который следует рассматривать как вариант проявления облигатного для ДСТ синдрома вегетососудистой дистонии. Несмотря на явные клинические отличия ГВС и приступа бронхиальной обструкции, провести дифференциальную диагностику этих состояний у пациента, страдающего БА, не так просто. Зачастую правильному диагностическому поиску мешает навязывание пациентом собственного восприятия своего состояния, как однозначно связанного со знакомым ему заболеванием — бронхиальной астмой. У пациентов с БА, протекающей на фоне ДСТ, гипервентиляционные нарушения регистрируются значительно чаще, чем в общей популяции, — до 80% случаев. В связи с этим, при определении степени тяжести БА следует учитывать, что ГВС может вносить свой вклад в клинические проявления, имитируя большую тяжесть дыхательных нарушений. Диагностика ГВС не должна ограничиваться проведением капнометрии в покое, так как, по нашим наблюдениям, даже у пациентов с хроническим вариантом ГВС этот тест не всегда выявляет гипокапнию. При отрицательном результате капнометрии в покое необходимо проведение пробы с гипервентиляцией.

Клиническое наблюдение 5. Пациентка Н., 36 лет, около 20 лет страдает бронхиальной астмой тяжелого течения, протекающей на фоне ДСТ. За время наблюдения в различных медицинских учреждениях больная неоднократно обследовалась у аллерголога, выявлена аллергия к пыльце сорных трав. Пациентка соблюдает рекомендации по поддержанию гипоаллергенной среды в квартире. Дважды в течение последнего года в связи с тяжелыми обострениями бронхиальной астмы больная госпитализировалась, проводилось курсовое лечение системными глюкокортикостероидами. Несмотря на проводимую базисную терапию (бенакорт 800–1000 мкг/сут, 5 мг/сут преднизолона), в течение последнего года пациентка стала отмечать преобладание ночных симптомов (приступообразные кашель и одышка с дистантными хрипами), возникающими до 2–3 раз в неделю. Значительно нарушился сон, сформировался страх перед ночным засыпанием. Больная боялась, что не успеет «окончательно проснуться» во время приступа, «не успеет воспользоваться ингалятором» и погибнет от удушья. От дополнительных обследований больная «из-за тяжести болезни» категорически отказывалась. Учитывая симптомы «ночной» астмы, лечение амбулаторно было откорректировано, и к базисной терапии был добавлен теопек 200 мг на ночь. Со слов больной, несмотря на проводимую терапию, самочувствие не улучшалось, сохранялась ежедневная потребность в ингаляциях бронхолитиков, стали беспокоить эпизоды сердцебиений, возникающих без четкой связи с какими-либо нагрузками, появился страх смерти. При обследовании в условиях нашей клиники выявлены выраженные изменения показателей спирометрии ($ОФВ_1$ — 70% от нормы, вариабельность пиковой скорости выдоха (ПСВ) за первые 5 дней наблюдения — 27–49%), а также процессов реполяризации миокарда (смещение ST V2–V3 вниз на 0,5–1,0 мм, снижение амплитуды зубцов Т в V2–V3) на фоне синусовой тахикардии до 95 ударов в минуту. При активном расспросе выяснены дополнительные жалобы со стороны желудочно-кишечного тракта, которые пациентка отмечала давно, но никогда не предъявляла врачам, так как считала результатом действия лекарств периодически возникающую изжогу, горечь во рту, отрыжку, боли в эпигастрии, за грудиной. С учетом предъявляемых жалоб из лечебной схемы был исключен теопек, назначены щадящая диета, париет 20 мг/сут, мотилиум, антациды. При проведении ФГДС выявлены гастроэзофагеальный рефлюкс, катаральный эзофагит, поверхностный НР-негативный гастрит, активность 1, проксимальный дуоденит, активность 1. Учитывая психологический статус пациентки после консультации психиатра, к лечению добавлен анксиолитик. На этом фоне в течение первой недели лечения практически полностью исчезли жалобы со стороны пищеварительной системы, в течение 14 дней значительно уменьшилась выраженность клинических признаков бронхиальной обструкции, были устранены ночные симптомы, снизилась вариабельность ПСВ на фоне повышения $ОФВ_1$ и ФЖЕЛ.

Основное заболевание: Бронхиальная астма, смешанный вариант, персистирующее течение тяжелой степени, обострение. Гастроэзофагельная рефлюксная болень, неэрозивная форма. **Фоновое заболевание:** Дисплазия соединительной ткани. Недостаточность нижнего пищеводного сфинктера. Вегетососудистая дистония, симпатотонический вариант. Дискинезия желчевыводящих путей. Астеническая

форма грудной клетки. Сколиоз грудного отдела позвоночника 1 степени. Долихостеномелия. Продольное плоскостопие 1 степени. Астенический вариант торако-диафрагмального сердца. ПМК 1 степени. Аномальные хорды в полости левого желудочка. Метаболическая кардиомиопатия 1 степени. Пониженное питание (ИМТ 19,5). Нарушение адаптации. **Сопутствующее заболевание:** Хронический неатрофический гастрит, активность 1 ст. Хронический дуоденит, активность 1 ст. **Осложнения:** ХСН 1. ФК 1. ДН 1.

Комментарии. Течение бронхиальной астмы (БА), ассоциированной с ДСТ, по нашим наблюдениям отличается нестабильностью с частыми тяжелыми обострениями, выраженность которых не зависит от предшествующей тяжести заболевания. Трудности в поддержании адекватного контроля БА, ассоциированной с ДСТ, могут быть обусловлены наличием диспластикозависимых факторов, ухудшающих контроль заболевания, в частности — присутствием гастроэзофагеального рефлюкса, который по данным литературы встречается у 70% пациентов с ДСТ, особенностями психологического профиля пациентов с высокой личностной тревожностью. В рассмотренном случае негативное влияние ГЭРБ на течение бронхиальной астмы, как и положительный эффект комплексного подхода к ведению пациентки, были отчетливы. После завершения курса лечения удалось уменьшить лекарственную нагрузку: были отменены пероральные стероиды, ксантины, снизилась суточная доза бронхолитика, а затем и ингаляционных стероидов.

Клиническое наблюдение 6. Пациент М., 22 лет, имеющий признаки выраженной ДСТ, был госпитализирован в пульмонологическое отделение 22 января по поводу внебольничной пневмонии в нижней доле правого легкого. Из анамнеза известно, что в начале января, примерно за три недели до госпитализации, у пациента появились боли в поясничном отделе позвоночника справа, что было расценено как проявления остеохондроза. Больной самостоятельно начал принимать НПВС. Боли на время уменьшились, однако быстро возобновились. Постепенно стал отмечать нарастающую общую слабость и потливость по ночам. 19 января у пациента появился небольшой сухой кашель, боли в нижних отделах грудной клетки справа усиливались при дыхании и кашле. В целом чувствовал себя удовлетворительно, продолжал работать. 21 января обратился к терапевту по поводу повышения температуры тела до 37,5°. Проведена рентгенография органов грудной клетки, диагностирована полисегментарная пневмония в нижней доли справа. Пациент госпитализирован. Назначена адекватная антибактериальная терапия (цефтриаксон 2 г в/в № 10, азитромицин 500 мг № 3). На 2 день лечения самочувствие пациента улучшилось, температура тела нормализовалась. На 14 день лечения состояние па удовлетворительное, жалоб нет, какие-либо нения объективных данных отсутствуют. Пр трольной рентгенографии признаки сохраняю инфильтрации в нижней доле правого легко сле дообследования (КТ органов грудной ФБС, консультации специалистов) диагности затяжная пневмония нижней доли правого л При дополнительном обследовании показате боднорадикального окисления превышают н 4,5 раза, концентрация свободного оксипрол точной мочи — в 8 раз. Продолжение антиб альной терапии признано нецелесообразным чению добавлен антиоксидант мексидол 5% в/в капельно № 10. На 10 день антиоксидант рапии показатели свободнорадикального ния — в пределах популяционной нормы, трация свободного оксипролина превышает н 2 раза. При контрольной рентгенографии грудной клетки — полное разрешение инф тивного процесса.

Основное заболевание. Внебольничная за пневмония нижней доли правого легкого. **Ф заболевание.** Дисплазия соединительной тка лихостеномелия. Килевидная деформация г клетки 2 степени. S-образная деформация гр отдела позвоночника 2 степени с формиро реберного горба. Торако-диафрагмальный си Повышение давления в легочной артерии (2 рт. ст.). Торако-диафрагмальный вариант лег сердца, компенсация. Трахеобронхомаляци **ложнение заболевания:** ДН 1. ХСН 1. ФК

Комментарии. Более тяжелое течение н нии при ДСТ, по нашим наблюдениям, може связано не только с факторами эндогенного х ра, но и с ошибками на этапах ведения бо Стертая клиническая картина, исподволь нар щие признаки воспаления при относительно шем самочувствии приводят к отдалению рентгенологического обследования, прежде потому, что больные позже обращаются к либо врач не назначает рентгенологическое дование при первом визите пациента. Диспл зависимые изменения органов грудной кл этих пациентов могут иметь клиническую р цию в виде кашля, различных аускультативн номенов, нарушений функции внешнего ды Все это затрудняет своевременную диагн пневмонии и отдаляет сроки назначения эм ской антибактериальной терапии. Диспласти симые изменения (снижение эластичности ле ткани, уплощение диафрагмы, иммунологи нарушения и пр.) являются причиной уг звеньев противоинфекционной защиты, нар мукоцилиарного клиренса, снижения эффе сти кашля и др. Все это определяет отме нами склонность пневмонии при ДСТ к затя течению. У всех больных на первых этапах

вания происходит усиление катаболизма соединительной ткани, достигая максимума на 12–14 день лечения, а затем показатели снижаются, не достигая исходных значений даже к моменту клинического и рентгенологического выздоровления. Усиление интенсивности процессов свободнорадикального окисления при внебольничной пневмонии приводит к усугублению изначально нарушенных биохимических процессов обмена соединительной ткани у больных с признаками ДСТ, поэтому составной частью лечения пневмонии этого контингента больных должна быть антиоксидантная терапия.

Клиническое наблюдение 7. Пациентка С., 37 лет, госпитализирована в гастроэнтерологическое отделение с диагнозом: Хронический обструктивный панкреатит, рецидивирующее течение, болевая форма. Обострение. При поступлении предъявляет жалобы на боли в эпигастральной, мезогастральной области, горечь во рту, тошноту, стул со склонностью к запорам (1 раз в 3–4 дня), вздутие живота, низкую массу тела при сохраненном аппетите (пациентка ограничивает прием пищи из-за болей). Из анамнеза. Считает себя больной в течение 17 лет. В возрасте 15 лет диагностирована ДСТ. С 20-летнего возраста неоднократно лечилась по поводу хронического панкреатита. Принимает омепразол, препараты панкреатина, без эффекта. Ухудшение в течение последнего месяца. Госпитализирована для обследования и коррекции лечения. При осмотре состояние удовлетворительное. Трофологическая недостаточность 2 степени (ИМТ — 16 кг/м^2). Плоскостопие. Варикозное расширение вен нижних конечностей. Килевидная деформация грудной клетки. Над легкими везикулярное дыхание, хрипов нет. Границы сердца в пределах нормы. Тоны сердца несколько приглушены, ритмичные. ЧСС 78 в минуту. Живот мягкий, при пальпации умеренно болезненный в мезогастральной области, ближе к левому подреберью. Пальпируется спазмированная сигмовидная кишка, умеренно болезненная. Печень не увеличена. Край при пальпации мягкий, безболезненный. Симптомы Керра, Ортнера отрицательные. Стул 1 раз в 4 дня, без патологических примесей. При обследовании патологии в общем анализе крови, мочи не выявлено. Функциональные пробы печени без патологических изменений. Амилаза крови, мочи в норме. Копроскопия: р-ция на скрытую кровь — отриц., мыш. волокна перевар., нейтр. жир–; мыла+; клетчатка неперев.++; перев.+; крахмал внеклет.+. ФГДС с морфологическим исследованием биоптата: поверхностный антральный гастрит, неактивный, Нр-негативный. Функциональные изменения: гипомоторная дискинезия желудка и ДПК. УЗИ абдоминальное: признаки нефроптоза 2 степени. Из анамнеза обращало на себя внимание, что боли в животе носили нестойкий характер, появлялись, как правило, на фоне усиления запоров. У пациентки отсутствовали возможные причины развития хронического панкреатита: злоупотребление алкоголем, наличие желчнокаменной болезни и др. Инструментальные и лабораторные исследования позволили отвергнуть диагноз хронического панкреатита. Одновременно обращало на себя внимание наличие выраженных висцеральных и локомоторных проявлений ДСТ: килевидная деформация грудной клетки, плоскостопие, варикозное расширение вен нижних конечностей, нефроптоз, что послужило причиной для уточнения характера диспласикозависимых изменений со стороны органов пищеварения. Пациентке была проведена ирригоскопия и колоноскопия. Ирригоскопия: сигмовидная кишка удлинена, извита, имеет дивертикулы. Поперечно-ободочная кишка провисает в гипогастральную область. Заключение: дивертикулез сигмовидной кишки, долихосигма, трансверзоптоз (рис. 1).

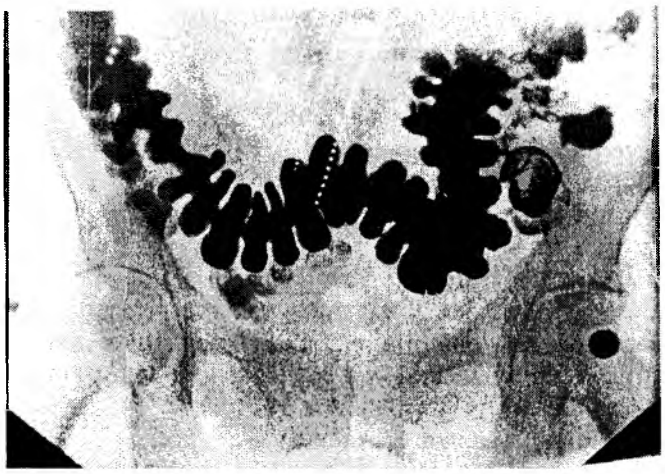

Рис. 1. Ирригоскопия пациентки С., 37 лет

Ректосигмоколоноскопия: слизистая правой половины толстой кишки ярко-красного цвета, отечная, сосудистый рисунок выражен. Баугиниевая заслонка билабиального типа, функционирует, но не смыкается. В сигмовидной кишке видны несколько овальных углублений стенок кишки 3–4 мм диаметром, до 2 мм глубиной. Слизистая оболочка бледно-розовая, складки толстой кишки нормальной высоты, гаустры — без особенностей. Сигмовидная кишка извита, подвижна, поперечно-ободочная — провисает в гипогастральную область. Заключение: дивертикулы сигмовидной

кишки. Трансверзоптоз. Диагноз хронического панкреатита был исключен.

Основное заболевание: Дивертикулез сигмовидной кишки.

Фоновое заболевание: Дисплазия соединительной ткани. Трансверзоптоз 2 степени. Долихосигма. Недостаточность баугиниевой заслонки. Нефроптоз 2 степени. Трофологическая недостаточность 2 степени. Синдром вегетативной дисфункции. Килевидная деформация грудной клетки. Плоскостопие. Варикозное расширение вен нижних конечностей. **Сопутствующие заболевания:** Хронический неатрофический неактивный антральный Нр-негативный гастрит с синдромом диспепсии (дискинетический вариант).

Осложнение: Синдром избыточного бактериального роста в кишечнике (клинически).

Комментарии. Врачебная ошибка заключалась в том, что изначально не учитывалось наличие у пациентки ДСТ. Клиническая симптоматика обусловлена патологией толстого кишечника, в частности, дивертикулезом сигмовидной кишки, аномальным расположением поперечно-ободочной кишки вследствие слабости связочного аппарата. Данные изменения следует расценивать как проявления соединительнотканной дисплазии. Синдром избыточного бактериального роста в кишечнике развился на фоне недостаточности баугиниевой заслонки и хронических запоров. Лечение по поводу хронического панкреатита ингибиторами протонной помпы не только не приносило эффекта, но и было нежелательным, так как понижение желудочной секреции усугубляло имеющиеся дискинетические расстройства со стороны желудка. Пациентке назначено лечение: препараты панкреатина (мезим-форте) по 10 тыс. Ед липазы на прием, прокинетики (домперидон) по 10 мг 4 раза в день до еды, лактулоза 30 мл в сутки. Состояние значительно улучшилось. Больная выписана на амбулаторное долечивание.

Данные клинические примеры подтверждают присущую пациентам с ДСТ полиморбидность. Все это диктует необходимость тщательного клинического обследования данной группы пациентов еще на амбулаторном этапе. Практическому врачу необходимо помнить, что у пациентов с внешними (локомоторными) проявлениями ДСТ, как правило, отмечается нетипичная клиническая симптоматика со стороны внутренних органов и имеет место изменившаяся реактивность организма в целом.

Литература

1. *Белан Ю. Б.* Механизмы диспластикозависимого ка диального ремоделирования у детей / Ю. Б. Белан // Диспл зия соединительной ткани: Материалы симпоз. — Омс 2002. — С. 27–32.

2. *Беленький А. Г.* Гипермобильность суставов и гипе мобильный синдром: распространенность и клинико-инстр ментальная характеристика: Автореф. дисс. ... д-ра ме наук / А. Г. Беленький. — М., 2004. — 51 с.

3. *Бова А. А.* Первичный пролапс митрального клапан клиника, диагностика, лечение, осложнения: Инструкция применению / А. А. Бова, Е. Л. Трисветова. — Мин БГМУ, 2002. — 19 с.

4. *Вершинина М. В.* Особенности внебольничной пневм нии у больных с признаками дисплазии соединительной т ни: Автореф. дисс. ... канд. мед. наук / М. В. Вершинина. Омск, 2004. — 23 с.

5. *Викторова И. А.* Методология и экономическая э фективность курации пациентов с дисплазией соедините. ной ткани в практике семейного врача: Автореф. дисс. док-ра. мед. наук / И. А. Викторова. — Омск, 2004. — 24 с

6. *Гладких Н. Н.* Дисрегуляция сердечно-сосудистой с темы и возможности ее ранней диагностики при синдро ДСТ: Автореф. дисс. ... канд. мед. наук / Н. Н. Гладких. Ставрополь, 2003. — 21 с.

7. *Городецкий В. В.* Препараты магния в медицинс практике. Малая энциклопедия магния / В. В. Городецк О. Б. Талибов // М.: ИД Медпрактика-М, 2003. — 44 с.

8. *Громова О. А.* Его величество магний (Клинико-фар кологическая информация): Методическое пособие для в чей и студентов / О. А. Громова. — М.: Медпрактика 2000. — 52 с.

9. *Друк И. В.* Бронхиальная астма, ассоциированна дисплазией соединительной ткани: особенности клиническ течения: Автореф. дисс. ... канд. мед. наук / И. В. Друк. Омск, 2004. — 20 с.

10. Дисплазия соединительной ткани: Материалы сим зиума, Омск, 1 ноября 2002 г. / Под ред. Г. И. Нечаевой Омск, 2002. — 167 с.

11. *Земцовский Э. В.* Соединительнотканные диспла сердца / Э. В. Земцовский. — СПб.: Политекс, 2000. 115 с.

12. *Кадурина Т. И.* Наследственные коллагенопатии: ника, диагностика, лечение и диспансеризация / Т. И. Кад на. — СПб.: «Невский диалект», 2000. — 271 с.

13. Кардио- и гемодинамика у взрослых с воронкооб ной деформацией грудной клетки / В. М. Яковлев, А. Н. рячев, Г. И. Нечаева // Ортопед., травм., протезир. 1987. — № 5. — С. 20–23.

14. *Клеменов А. В.* Первичный пролапс митрального пана. Современный взгляд на проблему / А. В. Клеменов Нижний Новгород: Изд-во Нижегородской государстве медицинской академии, 2002. — 43 с.

15. *Конев В. П.* Дисплазия соединительной ткани: во сы секционной диагностики, клинико-анатомические пара ли / В. П. Конев, Г. И. Нечаева, М. А. Шилова, А. А. С тин // Омский научный вестник — 2000. — № 13 С. 147–149.

16. *Мазур Н. А.* Факторы риска внезапной кардиал смерти у больных молодого возраста и меры по профил ке / Н. А. Мазур // Российский медицинский журнал 2003. — Т. 11 — № 19. — С. 34–46.

17. *Мартынов А. И.* Соотношение симпатического и парасимпатического отделов вегетативной нервной системы при ортостатической пробе при синдроме дисплазии соединительной ткани сердца / А. И. Мартынов, О. Б. Степура, О. Д. Остроумова // Вторая научно-практическая конференция. — М., 2002. — С. 27–32.

18. Международная статистическая классификация болезней и проблем, связанных со здоровьем. Десятый пересмотр. — Женева: ВОЗ, 1995. — Т. 1. Ч. 1. — 696 с.

19. *Нечаева Г. И.* Кардио-гемодинамические синдромы при дисплазии соединительной ткани (клиника, диагностика, прогноз): Автореф. дисс. ... д-ра. мед. наук / Г. И. Нечаева. — Томск, 1994. — 37 с.

20. *Новак В. Г.* Клинико-морфологическая оценка изменений сердечно-сосудистой системы при дисплазии соединительной ткани в аспекте внезапной смерти: Автореф. дисс. ... канд. мед. наук / В. Г. Новак. — Томск, 1997. — 16 с.

21. *Орлов В. Н.* Руководство по электрокардиографии. 3-е издание. — М.: ООО «Медицинское информационное агентство», 2003. — 528 с.

22. *Реева С. В.* Особенности вегетативной регуляции сердечно-сосудистой системы у лиц молодого возраста с синдромом дисплазии соединительной ткани: Автореф. дисс. ... канд. мед. наук / С. В. Реева. — СПб., 2004. — 20 с.

23. *Степура О. Б.* Вариабельность сердечного ритма при хронической сердечной недостаточности / О. Б. Степура, Ф. Э. Томаева, А. Н. Гаджиев // Российский кардиологический журнал. — 2001. — № 2. — С. 16–19.

24. *Тихонова О. В.* Вариабельность сердечного ритма у пациентов молодого возраста с дисплазией соединительной ткани: Автореф. дисс. ... канд. мед. наук / О. В. Тихонова. — Омск, 2006. — 22 с.

25. *Урмонас В. К.* Воронкообразная грудная клетка / В. К. Урмонас, Н. И. Кондрашин. — Вильнюс: Мокслас, 1983. — 115 с.

26. *Швецова Е. В.* Дифференцированная клинико-эхокардиографическая оценка структуры и функции митрального клапана при дисплазии соединительной ткани сердца: Автореф. дисс. ... канд. мед. наук / Е. В. Швецова. — Омск, 2002. — 19 с.

27. *Яковлев В. М.* Кардио-респираторные синдромы при дисплазии соединительной ткани / В. М. Яковлев, Г. И. Нечаева. — Омск.: ОГМА, 1994. — 217 с.

28. *Яковлев В. М.* Классификационная концепция наследственной дисплазии соединительной ткани / В. М. Яковлев, Г. И. Нечаева // Омский научный вестник. — 2001. — № 16. — С. 68–70.

29. Abnormalilities in elastic fibers and other connective-tissue components of floppy mitral valve / K. Tamura, K. Fukunda, M. Ishizaki, et al // Amer. Heart J. — 1995. — № 129. — P. 1149–1158.

30. *Angella F. R.* Mitral valve prolapse: gender differences in evaluation and management / F. R Angella., J. F Lewis // Cardiol Rev. — 1999. — May. Jun. — № 7. — P. 1618.

31. Association between beta-2-adrenoceptor polymorphism and susceptibility severe stable asthmatics / S. Tan, I. P. Hall, J. Dewar, et al // Lancet. — 1997. — № 350. — P. 995–999.

32. *Boudoulas H. et al.* Mitral valve prolapse syndrome. Neuroendocrinological aspects. Herz. — 1998. — Vol. 13. — P. 249–258.

33. Cardiac anomalios complicating congenital contractural arachnodactyly / A. J. Macnab, Z. D»Orsogna, D. E. Cole et al // Arch. Dis. Child. — 1991. — Vol. 66. — № 10. — P. 1143–1146.

34. Cardiovascular abnormalities in Marfan syndrome / J. H. Fast, B. H. Boers, S. Meijers-Jocobs et al // Ned. Tijdschr. Geneeskd. — 1992. — Vol. 136. — № 26. — P. 1259–1263.

35. *Carr N. J.* Acute aortic valve prolapse in Marfan»s syndrome / N. J. Carr, S. A. Cullen // Postgrad. Med. J. — 1991. — Vol. 67. — № 784. — P. 208–209.

36. *Cheah K. S. E.* Collagen genes and inherited connective tissue disease / K. S. E. Cheah // Biochem. J. — 1985. — Vol. 229. — P. 287–303.

37. *Cheng T. O.* Mitral valve prolapse and hypomagnesemia: how are they casually related? / T. O. Cheng // Am. J. Cardiol. — 1997. — № 80. — P. 976–979.

38. Classification and grading of chronic venous disease in the lower limbs: A consensus statement // Phlebology. — 1995. — № 10. — P. 42–45.

39. Clinical symptoms of mitral valve prolapse of related to hypomagnesemia and attenuated by maghesium supplementation / B. Lichodziejewska, J. Klos, J. Rezler et al // Am. J. Cardiol. — 1997. — № 76. — P. 768–772.

40. Complex gene diseases of the connective tissue / Ryu-Ichiro Hata, Kazukito Izukuri, Miko Furue, et al // Ketsugo soskiki = Connect. Tissue. — 2001. — Vol. 33. — № 1. — P. 9–16.

41. Evaluation of magnesium cation levels in serum of patients with mitral valve prolapse syndrome / M. Kitlinski, E. Konduracka, Piwowarska // Folia Med. Cracov. — 2000. — № 47. — P. 17–24.

42. *Grahame R.* Heritable disorders of connective tissue / R. Grahame // Best Pract. Res. Clin. Rheumatol. — 2000. — Vol. 14. — P. 345–361.

43. How well does elderly people complete individualized quality of life measures: an expolarotory study / M. Dempster et al // Quality of life reseach. — 2000. — Vol. 9. — P. 369–375.

44. New approaches to the treatment of patients with mitral valve prolapse / A. I. Martynov, O. B. Stepura, A. B. Shekhter // Ter. Arkh. — 2000. — № 72. — P. 67–70.

45. *Pyeritz R. E.* The Marfan syndrome / R. E. Pyeritz // Annu. Rev. Med. — 2000. — Vol. 51. — P. 481–510.

46. Sudden death in children and adolescents / C. Wren, J. J. O'Sullivan, C. Wright // Heart. — 2000. — Vol. 83. — № 4. — P. 410–413.

7.2. МАЛЫЕ АНОМАЛИИ РАЗВИТИЯ И ДИСПЛАЗИЯ СОЕДИНИТЕЛЬНОЙ ТКАНИ В ПРАКТИЧЕСКОЙ РАБОТЕ ВРАЧА-ПЕДИАТРА

Куликов А. М.

Регуляция и возрастные особенности соединительной ткани у подростков. Соотношение и степень развития отдельных компонентов соединительной ткани зависят от возраста индивидуума. Наибольшая концентрация гликопротеидов отмечена в эмбриональном периоде, протеогликанов — в раннем детстве, коллагена — в зрелом возрасте. В подростковом и юношеском возрасте

отмечается наиболее высокое содержание эластина. Поэтому прочность соединительной ткани у подростков меньше, чем у детей и взрослых (Койносов и др., 1990). Видимо, именно за счет нарастания удельного веса эластических волокон появляется типичная для подростков гипермобильность суставов, исчезающая по мере взросления. АКТГ и гормоны щитовидной железы угнетают пролиферацию фибробластов, соматотропный гормон оказывает противоположное действие. Действие глюкокортикоидов на соединительную ткань рассматривают как угнетающее (Юрина, Радостина, 1990). При высоком уровне этих гормонов, встречающемся у подростков при гипоталамическом синдроме периода полового созревания, тормозятся размножение и дифференцировка фибробластов, уменьшается выработка гликозаминогликанов. Клинически это проявляется розовыми стриями. В синтезе и метаболизме соединительной ткани значима роль половых стероидов. Тестостерон стимулирует фибропластические реакции, ускоряет рост соединительной ткани. Вероятно, поэтому при гиперандрогениях у девушек менее выражена гипермобильность суставов. Следует также учитывать роль эстрогенов. Они увеличивают количество тучных клеток, что приводит к увеличению отечности соединительной ткани и формированию экссудативных реакций. Поэтому у гиперэстрогенных девушек оперативные вмешательства на органах брюшной полости могут приводить к формированию спаечных процессов и затруднять заживление операционной раны.

Малые аномалии развития у подростков. Данные о распространенности недифференцированной дисплазии соединительной ткани (ДСТ) достаточно разнородны. Это обусловлено использованием различных критериев и методических подходов к ее диагностике. Так Н. Н. Парфенова (2002) обнаружила малые аномалии развития (МАР) и изменения внутренних органов у 95,8% подростков с данной патологией. По нашим данным, полученным при обследовании сплошной выборки 390 старшеклассников 13–17 лет (табл. 1), среднее количество МАР в подростковой популяции у девушек с недифференцированной ДСТ составило: 2,3, а у юношей — 1,5. Как видно, МАР чаще находили у девушек. Характерно, что это сочеталось с большей распространенностью у них и соматических отклонений, например, пролапса митрального клапана и нефроптоза.

Наиболее частыми МАР у девушек и юношей оказались, соответственно: аномальный рост зубов (20,8–12,9%) и высокое нёбо (29,2–16,2% однако истинно готическое нёбо выявлено лиш 2,5–1,9%; множественные пигментные пят (9,3–16,2%); гипермобильность сустав (31,8–10,3%); укорочение 4-го пальца кисти сравнению со 2-м (31,6–9,1%); плоскостоп (16,1–14,9%); ювенильный остеохондр (13,1–2,6%). Прочие МАР встречались лишь единичных случаях. Индивидуальный анализ ус новил, что девушки по количеству анализируем МАР распределялись следующим образом: отс ствие — у 17,8%; 1 — у 20,8%; 2 — у 25,4%; 3 у 2,7%; 4 — у 12,2%; 5 — у 6,1%; 6 — у 1,0 7 — у 2,0%; 8 — у 1,0%; 9 — у 0,5%, 10 — 0,5% обследованных.

Таким образом, те или иные МАР отмече более чем у 80%, а множественные (5 и более) у 11,1% обследованных подростков.

Причины дисплазии соединительной ткани подростков. Важными причинами недифферен рованной ДСТ считают отягощенный перинат ный и натальный анамнез: плохое здоровье ма ри, различные тератогенные воздействия на пл и др. Значимой представляется роль неблагоп ятной экологии (Вельтищев и др., 1996). Нару ния течения беременности и родов сопровожда ся множественными МАР, преимуществе церебральной локализации. У детей с перинат ной энцефалопатией общее количество МАР ставляет 6,8, в то время как у здоровых — тол 2,3 (Хацкель, 1992). Отягощенная наследст ность наиболее актуальна для синдромал форм ДСТ. Вместе с тем, по нашим наблюде накопление признаков соединительнотканной д плазии нередко прослеживается и в семьях бо ных недифференцированной ДСТ. Наруше пубертатное развитие можно рассматривать постнатальный фактор развития дефектов со нительной ткани. У девушек с множестве МАР достоверно чаще, чем у лиц с их отсутс ем, отмечалось неблагоприятное течение бере ности и родов у их матерей. Интересно, что у нозиготных близнецов, несмотря на один генотип, единство условий внутриутробного риода и общность факторов среды в постна ном онтогенезе, абсолютного сходства МАР явить не удалось. Разница в их количестве у одной пары колебалась от 0 до 4. Весьма пр тельно, что внутри одной пары качествен став МАР обычно не совпадал. Например, у с го из монозиготных близнецов имелись ан черепа, патология органа зрения, множест пигментные пятна, гипермобильность суст

Таблица 1

Характер и частота встречаемости малых аномалий развития соединительной ткани у подростков

Типы МАР	Частота, %	
	девушки (n = 236)	юноши (n = 154)
Неправильная форма черепа	0,4	0,6
Аномалии формы и расположения ушных раковин	1,7	1,9
Аномалии глаз	1,7	3,2
Деформация грудной клетки	1,7	3,9
Выраженная гипермобильность суставов	2,5	0
Готическое нёбо	2,5	1,9
Арахнодактилия	2,5	1,9
Клинодактилия мизинца	4,7	1,2
Варикозные и поверхностно расположенные вены	4,7	2,5
Аномалии языка	5,5	8,4
Гипертрихоз	5,9	1,9
Множественные пигментные пятна	9,3	16,2
Ювенильный остеохондроз	13,1	2,6
Аномалии роста зубов	20,8	12,9
Высокое нёбо	29,2	16,2
4-й палец кисти рук короче 2-го	31,6	9,1
Гипермобильность суставов кистей	31,8	10,3

плоскостопие, у другого — ювенильный остеохондроз, высокое нёбо, рыхлый язык, стрии, склонность к вывихам суставов и кровоточивости. Роль отягощенного перинатального анамнеза в развитии недифференцированной ДСТ более отчетливо проявилась в представленной ниже группе наблюдения. Ее составили 5 пар монозиготных близнецов, в которых один ребенок рождался более тяжело — с асфиксией или родовой травмой, с реанимационными мероприятиями. Именно у этих новорожденных отношение роста к массе тела было существенно меньше. В пубертатном периоде они также отставали в развитии от сестер, имели более выраженные фенотипические проявления недифференцированной ДСТ, вегетативной дисфункции, а также психоэмоциональные и репродуктивные расстройства — таблица 2.

Аналогичные данные были получены нами при анализе признаков соединительнотканной дисплазии в семи парах родных сестер, рожденных с интервалом в 1–2 года. По-видимому, эти данные указывают на мультифакториальную природу основных фенотипических проявлений ДСТ, формирующихся под действием наследственных факторов, характера течения перинатального и постнатального периодов.

Диагностическая значимость МАР. В большинстве случаев для клинической диагностики соединительнотканной дисплазии необходимы только осведомленность врача и внимательный внешний осмотр подростка. Однако сами по себе МАР нельзя расценивать как основной критерий данной патологии. Диагностическая ценность и клиническая оценка МАР у подростков различна. Существует несколько подходов к трактовке значимости отдельных микроаномалий и их необходимого количества для верификации диагноза ДСТ. По мнению Э. В. Земцовского (1998), выявленные фенотипические признаки могут быть отнесены к варианту нормы, являться отклонением от нормы или должны быть расценены как клинически значимый синдром недифференцированной ДСТ. Чем меньше этих признаков и чем слабее они выражены, тем больше оснований для отнесения их к варианту нормального развития соединительной ткани. О. М. Гофман (1987) считает, что о наследственных заболеваниях соединительной ткани свидетельствует наличие более четырех МАР. Т. Милковска-Дмитрова (1982) различает *главные критерии*: плоскостопие, расширение венозной сети, готическое нёбо, гипермобильность суставов, патология органа зрения, деформация грудной клетки и позвоночника,

Сравнительная характеристика здоровья и его функциональных параметров у монозиготных близнецов с разными условиями внутриутробного развития и родов

Параметры	1-й близнец	2-й близнец
Масса тела при рождении (г)	1500	2800
Длина тела при рождении (см)	39	49
Особенности родов	ягодичное предлежание, кефалогематома	нет
Масса тела (кг)	48	53
Длина тела (см)	163	168
Половая формула	Ма3Р3Ах3Ме2	Ма3Р3Ах3Ме
Возраст менархе, лет	12	13
Соматические жалобы	классические признаки вегетативной дистонии, дизурия	слабо выраженный эмоц но-тревожный синдром
МАР	ювенильный остеохондроз, плоскостопие, дисплазия зубов, нефроптоз, повышенная кровоточивость	высокое нёбо, пигментн рыхлый язык
Перенесенные и имеющиеся заболевания	энурез, паралич лицевого нерва, хронический пиелонефрит, железодефицитная анемия	пневмония трижды

увеличенная растяжимость кожи и *второстепенные*: аномалия ушных раковин, преходящие суставные боли, аномалия зубов, подвижность суставов. Автор предлагает выделять три степени тяжести ДСТ: 1 степень — 2 главных признака, 2 степень — 3 главных и 2–3 второстепенных, 3 степень — 5 главных и 3–4 второстепенных. Для диагностики ДСТ, по мнению педиатров (Справочник неонатолога, 1984), формально критическим количеством признаков является наличие 6 и более МАР. По данным Н. Н. Парфеновой (2002) малую диагностическую ценность имеют сколиоз, прямая спина и миопия, а высокую — готическое нёбо, воронкообразная деформация грудной клетки и арахнодактилия. Судя по результатам наших исследований, для клинической оценки недифференцированной ДСТ важно не столько количество, сколько характер и определенное сочетание МАР. Разные микроаномалии и их сочетания встречаются с неодинаковой частотой, а удельный вес отдельных МАР меняется в зависимости от их общего количества у одного индивида — таблица 3. Из представленных данных следует, что у девушек наиболее часто встречающимися единичными МАР были гипермобильность суставов и высокое нёбо. Как уже отмечалось, гипермобильность суставов может быть обусловлена не только ДСТ, но и церебральными поражениями либо гормональным дисбалансом. Косвенным подтверждением этого предположения служит и тот факт, что при выявлении у пациента шести и более МАР, дающим по кли данным возможность заподозрить ДСТ встречаемости подобных отклонений лась, а редко встречающихся в изолиров рианте, наоборот, возрастала.

Столь высокая частота некоторых из ных нами МАР в популяции подростко позволяет считать их надежными крите становки диагноза ДСТ, особенно если четаются с другими микропризнаками. Т случаев в единственном числе встреча плазия ушных раковин, деформация гру ки, пигментные пятна, варикозные вены, ногтей, деформация стоп, гипертелориз щение позвонков, келоидные рубцы. Ха что изменения языка, длины пальцев и животе никогда не встречались в виде из ных микроаномалий. В ряде случаев мн ные МАР сочетались с шестипалостью той, деформацией черепа, очаговой скл ей, витилиго, асимметрией часто дерматофибромой и др. Выявить какие-л вые комбинации МАР не удалось. Кажд знаков мог сочетаться с любым друг

Взаимоотношения недифференцир ДСТ, натальной травмы и гормона дисбаланса

Некоторые признаки, которые обычн соединительнотканными маркерами, м

Таблица 3

Структура малых аномалий развития соединительной ткани у девушек с различной степенью тяжести заболевания

Варианты МАР	Удельный вес, %	
	в виде единичных МАР	в структуре множественных МАР
Аномалии языка	0	5,1
Арахнодактилия	0	0,8
Складки на животе	0	1,9
Аномальный рост зубов	1,7	7,4
Варикозные и близко расположенные вены	1,7	2,7
Прогрессирующее нарушение зрения	1,7	4,3
Гипертрихоз	1,7	4,0
Гемангиомы	1,7	0,8
Аномалии ногтей	1,7	2,9
Деформация грудной клетки	1,7	3,7
Ангиэктазии	3,3	4,3
Грыжы пупочные и паховые	6,7	3,5
Множественные пигментные пятна	8,3	7,4
Аномалии ушных раковин	10	5,6
Гипермобильность суставов	11,7	6,6
Высокое нёбо	15,0	10,4

следствием натальных церебральных повреждений (например, мышечная гипотония, ювенильный остеохондроз и пр.). Кроме того, определенное влияние на соединительную ткань, вероятно, способны оказать и гормональные нарушения в последующих возрастных периодах (гормоны щитовидной железы и яичников, АКТГ, кортизол). Натальная травма и гормональные влияния сказываются, прежде всего, на состоянии опорно-двигательного аппарата. Эти факторы проявляют себя больше всего именно в пубертатном периоде в связи с быстрым ростом ребенка. На этом фоне скрытые дефекты соединительной ткани усугубляются и становятся явными. Даже истинные наследственные заболевания резко прогрессируют или становятся отчетливо заметными в периоде полового созревания (Беляков, 1993). Не исключено, что наследственность и пренатальный анамнез выступают как истинные причины недифференцированной ДСТ, а натальные травмы и эндокринные влияния — как факторы, усугубляющие у подростков нарушения обмена соединительной ткани.

Принципиальный вопрос: что в изменениях опорно-двигательного аппарата считать признаками недифференцированной ДСТ, а что результатом осложненных родов и гормональных влияний. Так, нарушения осанки, искривление нижних конечностей, грыжи, снижение мышечного тонуса могут быть проявлением как соединительнотканной недостаточности, так и родовой травмы и одновременно последствием очень быстрого роста. У больных с гипермобильностью суставов обнаруживают повышенный уровень гормона роста. Именно с этим связывают появление мышечных и суставных болей (Denko et al., 2001). Гипермобильность суставов чаще отмечается у девушек, и, следовательно, можно предположить эстрогензависимые механизмы ее развития. Эту гипотезу подтверждает и отмеченный нами факт, что гипермобильность суставов, пигментные пятна, расширение мелких подкожных сосудов чаще встречались у гиперэстрогенных мальчиков. В то же время у девушек с гиперандрогениями нередко отсутствует гипермобильность межфаланговых суставов кисти, реже встречается кровоточивость. Известно, что эстрогены подавляют активность гиалуронидазы и замедляют катаболизм кортизола (за счет этого косвенно усиливается катаболизм соединительной ткани).

Реально сочетание недифференцированной ДСТ с неврологическими расстройствами. Изолированно встречающиеся отдельные микроаномалии у ряда пациентов могут быть отнюдь не проявлениями соединительнотканной дисплазии, а результатом перинатальных повреждений ЦНС. Это

относится, например, к нарушению осанки, низкому мышечному тонусу, остеохондрозу, гипермобильности суставов.

Разграничить церебральную и врожденную природу данных нарушений можно следующим образом. При ДСТ всегда есть и другие МАР, которые однозначно носят врожденный характер, например, аномалия зубов, мягкие ушные раковины, деформация грудной клетки и пр., то есть сомнительные и спорные микроаномалии должны сочетаться с несомненными мезенхимальными дефектами. Существенную помощь в уточнении диагноза безусловно окажут выявление сходной патологии у родственников больного, данные углубленного клинико-инструментального и специального лабораторного обследования, которые подробно изложены в главе 3.

Конституциональные особенности подростков с МАР

В наших исследованиях у подростков с множественными микроаномалиями (более 5) не выявлены особенности цвета глаз и волос, хотя по данным литературы ДСТ чаще встречается у голубоглазых блондинов. Традиционно классическими проявлениями соединительнотканной дисплазии считают высокорослость, дефицит массы тела и деформацию позвоночника (Земцовский, 1998). Типичный подросток с недифференцированной ДСТ обычно выглядит весьма своеобразно. Как правило, это астеник, худой, сутулый, с длинными руками и ногами, деформированной и несимметричной грудной клеткой, плоскостопием, плохими зубами и в очках. По нашим данным, у большинства подростков с легкими проявлениями соединительнотканной дисплазии наблюдается гармоничный мезосоматический соматотип (85,2%) со сбалансированными средними параметрами роста и массы тела. По мере нарастания тяжести ДСТ увеличивается удельный вес мезосоматиков с дисгармоничным телосложением (дефицит массы тела по отношению к длине тела), астеничным телосложением и микросоматиков, в том числе и с крайне низкими показателями роста и массы тела.

Гормональные фенотипы. У девушек с недифференцированной ДСТ, как правило, наблюдается гипоэстрогенный фенотип. При этом тяжесть клинических проявлений соединительнотканной дисплазии в наших наблюдениях четко коррелирует с дефицитом половых стероидов — таблица 4.

Явные отличия в частоте встречаемости некоторых признаков соединительнотканной дисплазии (арахнодактилия, суставная гипермобильность, деформация грудной клетки, нарушение роста зубов, ангиэктазии и др.) при разных гормональных фенотипах девушек могут указывать на роль гормонального дисбаланса в усугублении генетического дефекта метаболизма соединительной ткани.

Висцеральные эквиваленты дисплазий соединительной ткани у подростков

Многочисленные литературные данные и собственные наблюдения свидетельствуют о существовании достаточно тесной взаимосвязи между числом внешних фенотипических признаков соединительнотканной дисплазии и частотой выявления патологии внутренних органов. А. Д. Пильх (1989), В. М. Делягин и др. (1990), Н. Н. Парфенова (2002), К. Ю. Николаев и др. (2006) отмечают, что состояние внутренних органов подростков находится в прямой зависимости от тяжести ДСТ. При этом соматические заболевания отличаются упорным течением, труднее поддаются лечению. МАР нередко сочетаются с психоэмоциональными, вегетативными, иммунными, висцеральными и гомеостатическими сдвигами (Яковлев и др., 1994; Вейн и др., 1994; Мартынов и др., 1996). Прослежена общая закономерность для всех заболеваний внутренних органов на фоне ДСТ. Чем больше МАР, тем более явными оказываются соматические нарушения.

Центральная нервная система. У больных недифференцированной ДСТ нередко выявляют: энурез, дефекты речи (шепелявость, картавость, заикание); гемикранию, врожденную мальформацию сосудов головного мозга, миатонический синдром. Van de Putte E.M. et al. (2005) не исключают связи ДСТ и синдрома хронической усталости у подростков.

Психоэмоциональный статус. ДСТ приводит к изменению психоэмоционального статуса подростков (Шалев, 1996). Формируется искаженное представление о своем «я». При возникновении необходимости выбора профессии ограничения, связанные с болезнью, вызывают фрустрацию с последующей астенизацией и невротизацией. Осознание дефектов своей внешности ведет к нарушению межперсональных связей и ограничению круга общения. Отрицательный эмоциональный фон приводит к психосоматизации названных про-

Таблица 4

Распространенность малых аномалий развития соединительной ткани при различных гормональных фенотипах девушек

Варианты МАР	Частота признака на 1000 подростков			
	Гормональный фенотип			
	нормальный (n = 81)	гипер-эстрогенный (n = 16)	гипер-андрогенный (n = 60)	гипо-эстрогенный (n = 94)
Арахнодактилия	12,3	0	0	95,7
Аномалии ногтей	12,3	62,5	83,3	53,1
Поперечные складки на животе	12,3	125,0	50,0	21,3
Гипертрихоз	74,1	62,5	150,0	117,0
Деформации грудной клетки	74,1	0	116,7	170,2
Аномалии языка	98,8	250,0	116,7	117,0
Ангиэктазии	111,1	125,0	83,3	63,8
Варикозные и близко расположенные вены	123,4	187,5	33,3	42,5
Пигментные пятна множественные	209,9	250,0	66,7	212,7
Гипермобильность суставов	222,2	375,0	283,3	159,6
Аномалия ушей	271,6	62,5	183,3	149,0
Нарушенный рост зубов	284,0	125,0	166,7	329,7

блем. Наличие соединительнотканной дисплазии значительно ухудшает качество жизни и способствует психосоциальной дезадаптации.

Вегетативная дистония. Она рассматривается как обязательный компонент ДСТ (Пильх, 1989; Гордон И. Б. и др., 1994). При ДСТ вегетативная дисфункция может быть опосредована через системный дефект биологических мембран и перинатальное поражение гипоталамических структур (Вейн и др., 1994). В наших исследованиях выраженная вегетативная дисфункция найдена у 58,7% девушек с недифференцированной ДСТ.

Иммунный гомеостаз. Литературные данные убедительно свидетельствуют о связи недифференцированной ДСТ с нарушениями со стороны иммунной системы (Баркаган и др., 1998; Богмат и др., 1998). Подростки с соединительнотканной дисплазией существенно чаще болеют простудными респираторными заболеваниями (Соловьева, 1996). По нашим данным, удельный вес больных с хроническим тонзиллитом среди лиц с отсутствием МАР составил 62,3%, а при недифференцированной ДСТ — 83,0 ($F = 0,007$).

Найдены иммуногенетические маркеры соединительнотканной дисплазии. Так антигены гистосовместимости А1, В27 типичны для лиц с синдромом Марфана, а В5 и В13 — для больных с деформацией грудной клетки в сочетании с пролапсом митрального клапана (Яковлев и др., 1997).

Система гемостаза. Удельный вес больных с носовыми кровотечениями среди лиц без проявлений соединительнотканной дисплазии составил 21,8%, а при недифференцированной ДСТ — 47,2 ($p < 0,001$).

Можно выделить следующие причины геморрагического синдрома и его варианты при недифференцированной ДСТ.

1. *Слабость сосудистой стенки (вазопатия).* Дефект коллагена не обеспечивает прочности стенки сосуда при повышении в нем давления крови или механическом растяжении. С другой стороны, отсутствует достаточный сосудистый спазм, необходимый для инициации гемостаза. Параметры свертывающей системы крови обычно полностью нормальны. Классическими вариантами этого типа гематомезенхимальных дисплазий считают телеангиэктазии и гемангиомы. Мы отмечали частое расширение сосудов Киссельбаха в межлопаточном пространстве и в «зоне декольте». Иногда эти нарушения сочетаются с низким венозным тонусом и наклонностью к раннему варикозному расширению вен. В плане дифференциальной диагностики важно отметить, что у девушек с ускоренными темпами физического и полового развития (гиперэстрогенный фенотип) ангиэктазии могут возникать или усиливаться в пубертатном периоде. Вероятно, механизмы их формирования те же, что и у телеангиэктазий при циррозе печени — вследствие нарушения метаболизма эстрогенов. У подростков этой группы МАР немногочисленны или вовсе не выявляются.

Таблица 5

Характер и частота малых аномалий развития соединительной ткани (на 1000 осмотренных) при болезни Виллебранда и в контрольной группе эритроцитов

Типы МАР	Контроль (n = 236)	Болезнь Виллебранда (n = 48)
Гемангиомы	0	83,3
Поперечные складки живота	8,5	83,3
Аномалии ушей	16,9	166,7
Аномалии ногтей	16,9	41,7
Деформация грудной клетки	16,9	83,3
Гипермобильность суставов	25,4	166,7
Варикозное расширение вен	46,6	62,5
Грыжи	50,8	104,2
Аномалии языка	55,1	125,0
Гипертрихоз	59,3	104,2
Аномалии роста зубов	93,2	250,0
Множественные пигментные пятна	93,2	187,5
Остеохондроз	131,4	291,7
Плоскостопие	161,1	291,7
Сколиоз	169,5	395,8
Высокое нёбо	266,9	437,5
Прочие	50,8	312,5

2. *Нарушения сосудисто-тромбоцитарного звена гемостаза.* Дисфункция тромбоцитов при неполноценности соединительной ткани проявляется нарушением их адгезии и агрегации. З. С. Баркаган и др. (1993), Суворова А. В. (2000) считают это наиболее характерным вариантом гематомезенхимальных дисплазий. Бывает снижена и активность фактора Виллебранда. Маркером недифференцированной ДСТ выступают нарушения синтеза и клиренса гликозаминогликанов. Не исключено их прямое участие в торможении адгезии тромбоцитов. Признаки тромбоцитопатий найдены у 66,3% больных соединительнотканной дисплазией (Смольнова и др., 2003).

3. *Дефекты коагуляционного гемостаза.* Иногда отмечается замедление свертывания крови по тесту АПТВ при нормальном тромбиновом времени. Сдвиги плазменного звена могут быть вызваны нарушением синтеза и клиренса гликозаминогликанов за счет повышенного связывания ионов кальция, что препятствует образованию активного фактора X свертывания крови.

Проявления соединительнотканной дисплазии имеются у всех больных с повышенной кровоточивостью, особенно при болезни и синдроме Виллебранда. Удельный вес лиц с недифференцированной ДСТ без геморрагического синдрома составил 11,1%, а при болезни Виллебранда он был в 3 раза больше — 33,4%. При болезни и синдроме Виллебранда среднее количество МАР составило соответственно 5,4 и 3,1, что указывает на связь данной патологии с соединительнотканной дисплазией — таблица 5.

К числу других заболеваний системы крови, ассоциированных с недифференцированной ДСТ, относят: тромбоцитопатии; гемоглобинопатии, наследственную гемолитическую анемию, апластическую анемию Фанкони. Наличие множественных МАР нередко сочетается с некоторыми морфологическими изменениями, обнаруживаемыми при электронной микроскопии. У детей с ДСТ выявлены нарушения структурно-функциональных свойств мембран эритроцитов периферической крови в виде снижения концентрации сульфгидрильных и суданофильных компонентов, приводящие к сокращению продолжительности жизненного цикла клеток, развитию анемического синдрома (Пономарева, 2007). По нашим данным, наличие дегенеративных эритроцитов можно включить в число маркеров ДСТ.

Сердечно-сосудистая система. Для недифференцированной ДСТ характерны: пролапсы клапанов, ложные хорды, дистопия папиллярных мышц, нарушения ритма и проводимости, расширение корня аорты, ангиодисплазии, надрывы и разрывы аорты, артерий внутренних органов, недостаточность клапанного аппарата вен нижних конечностей, врожденные пороки сердца и др.

Не приходится удивляться высокой частоте сочетания диспластических изменений в позвоночнике, клапанах сердца, сосудах и коже, поскольку дифференцировка перечисленных структур происходит в одни и те же сроки фетального развития. По нашим данным, пролапс митрального клапана, аномалии папиллярных мышц, дополнительные хорды чаще находили у подростков с недифференцированной ДСТ. Так, у больных с пролапсом митрального клапана соединительнотканная дисплазия отмечена в 81,8% случаев, а у девушек с его отсутствием — у 48,1% (F = 0,005). У подростков 14–20 лет с пролапсами митрального клапана признаки недифференцированной ДСТ найдены в 71,1% случаев (Байдурин и др., 2003).

Детально эти вопросы рассмотрены в исследованиях Э. В. Земцовского (1998). Вместе с тем, большое количество внешних фенотипических признаков вовсе не обязательно предполагает наличие соединительнотканной дисплазии сердца. Даже при выявлении 6 и более фенотипических признаков ДСТ изменения со стороны сердца могут отсутствовать. У детей с соединительнотканной дисплазией самой частой малой аномалией сердца являются диагонально расположенные трабекулы (98%) (Тарасова и др., 2000). При этом пролапс митрального клапана наблюдался у 37% детей и часто сочетался с аномальным креплением хорд, хотя показатели насосной и сократительной функции были в пределах нормы. Малые сердечные аномалии у детей с ДСТ, как правило, сочетались с различными изменениями на ЭКГ.

Выявлена высокая распространенность МАР (5–8) у 53,4% детей с аритмиями сердца. Наибольшее число МАР пришлось на аномалии ушных раковин — 79,5%. В контрольной группе находили, в среднем, 2–3 МАР (Галактионова и др., 2007). Наличие дисплазии структур сердца создает условия для формирования дополнительных проводящих путей и соответственно различных нарушений проводимости сердечного импульса. Среди причин аритмий рассматриваются вегетативные дисфункции, механическая стимуляция эндокарда, дефицит внутритканевого магния, психологический стресс и миксоматозная дегенерация створок клапанов. Возможным механизмом развития желудочковых экстрасистол при пролапсе митрального клапана также считают избыточное натяжение папиллярных мышц вследствие их аномальной тракции при пролабировании створок.

Типичными для подростков с ДСТ оказались парные и групповые наджелудочковые экстрасистолы, синдром преждевременного возбуждения желудочков. В целом на фоне ДСТ формируются более тяжелые нарушения ритма сердца (Рева, 2004). Г. И. Нечаева и др. (2004) при патоморфологическом исследовании внезапно умерших лиц с ДСТ находили капельное сердце, гипоплазию сердца, снижение периметра грудного и брюшного отделов аорты. При патогистологическом исследовании стенки аорты были выявлены признаки разрастания коллагеновых волокон, резкое снижение числа и фрагментация эластических структур. Внутренняя эластическая мембрана часто отсутствовала, местами наблюдалась ее фрагментация. Определялось большое количество пристеночных межтрабекулярных тромбов и свертков крови. Исследование проводящей системы сердца выявило неспецифические изменения: кровоизлияния в проекции проводящей системы сердца, нарушение микроциркуляции в основных узлах, их дистрофические изменения, склерозирование и фиброз стромы всех проводящих путей. Такие изменения создают предпосылки для внезапной смерти.

У значительной части молодых людей с ДСТ выявлены отчетливые признаки дисбаланса прессорных и депрессорных механизмов регуляции артериального давления (Ягода и др., 2000). Варикозное расширение вен трактуют как признак ДСТ (Цуканов Ю. Т., Цуканов А. Ю., 2004).

Мочевыделительная система. ДСТ создает предпосылки для формирования различных заболеваний почек: нефроптоз, атония чашечно-лоханочной системы, ортостатическая протеинурия, дисметаболическая нефропатия, аномалии развития почек и мочевого пузыря, пиелонефрит и гломерулонефрит. Так, у 13,9% обследованных подростков с соединительнотканной дисплазией выявлены птоз правой почки, подвздошная дистопия почки — у 0,7%, неполное удвоение почки — у 2,7% (Пономаренко, 2005). Нефроптоз справа почти в 2/3 случаев сочетался с гепатоптозом. Выявлены статистически значимые различия в частоте встречаемости ДСТ у детей с оксалуриями в зависимости от варианта поражения мочевыделительной системы (Игнатова и др., 2003). Возможный механизм оксалурии состоит в нарушении обмена оксипролина. Диспластические изменения в почках отмечены у 46,7% детей с первичным хроническим гломерулонефритом и характеризовались стертостью границ между корковым и мозговым слоем, наличием незрелых клубочков, а также кистозным расширением канальцев. Сочетанные проявления синдрома дисплазии сердца и диспла-

ническим гломерулонефритом. У большинства больных с острым и хроническим гломерулонефритом (75% и 72%, соответственно) и детей с острым и хроническим пиелонефритом (74% и 70%, соответственно), а также у всех больных с интерстициальным нефритом отмечалась II и III степень тяжести синдрома дисплазии соединительной ткани сердца (Гаврилова и др., 1999).

Желудочно-кишечный тракт. Эквивалентами ДСТ считают: висцероптоз, аномалии желчного пузыря, абдоминальный болевой синдром, нарушения моторики, пролапсы слизистой желудочно-кишечного тракта и дискинезия желчевыводящих путей, артериомезентериальная компрессия двенадцатиперстной кишки, грыжи, дивертикулез желудка и кишечника, перфорации, кровотечения, мегалоколон, долихосигма, недостаточность баугиниевой заслонки и гастроэзофагеальный рефлюкс (Апенченко и др., 2006). Характерна легкая поражаемость и склонность к воспалительным заболеваниям слизистых оболочек желудка и кишечника. Нарушенный обмен соединительной ткани создает предпосылки к формированию эндоскопически позитивной гастроэзофагеальной рефлюксной болезни за счет снижения тканевой резистентности слизистой оболочки пищевода (Трутнева и Чемоданов, 2007). При эндоскопическом исследовании у детей и подростков с ДСТ обнаруживают пастозность слизистой (в период обострения — у всех пациентов), утолщение складок, неравномерность окраски, нарушения микроциркуляции, лимфоангиоэктазии ворсинок двенадцатиперстной кишки. В биоптатах слизистой двенадцатиперстной кишки обнаружены явные признаки деструкции соединительной ткани в виде накопления гликозаминогликанов, изменения формы эластических волокон, скудной эозинофильной инфильтрации, гиалиноза сосудов. Наибольший риск развития заболеваний ЖКТ отмечен у детей, имеющих астеническое телосложение, сколиоз, деформацию грудной клетки, гипермобильность суставов. При обследовании детей с хроническим гастродуоденитом наиболее часто выявляли высокое нёбо (у 66%), гиперрастяжимость кожи (у 45%), приросшие мочки (у 43%), плоскостопие (у 38%), голубые склеры (у 37%), гиперподвижность суставов (у 36%), деформацию грудной клетки (у 32%), сандалевидную щель (у 29%). Реже встречались: кифосколиоз и пигментные пятна (у 24%), короткий фильтр (у 22%), гипертрихоз и низкий рост волос на лбу (у 20%), аномалии роста зубов (у фалия и гипертелоризм сосков (соответственно 11% и 10%). Типичными находками в желчном пузыре подростков с недифференцированной ДСТ являются аномалии его развития, такие как деформация и перетяжки. Проявления соединительнотканной дисплазии обнаружены нами почти у четверти больных (22,2%) с абдоминальным болевым синдромом. Нарушения формирования соединительной ткани способствуют висцероптозам, нарушениям моторики полых органов, артерио-мезентериальной компрессии двенадцатиперстной кишки. Состояние усугубляется дефицитом массы тела, который оказался почти у трети девушек (32,5%). Другим отягощающим фактором можно считать характерные для наших больных изменения в грудном и поясничном отделе позвоночника. Гиперлордоз, кифоз и сколиоз изменяют топографические взаимоотношения органов брюшной полости. Ювенильный остеохондроз может быть существенной причиной и источником болевых импульсов. Удельный вес больных, перенесших аппендэктомию, среди лиц с отсутствием МАР составил 8,6%, а при недифференцированной ДСТ — 18,3% (F = 0,031). Возможно, это опосредованно через абдоминальный болевой синдром.

Бронхолегочная система. Найдены сочетания недифференцированной ДСТ со следующими заболеваниями: поликистоз легких, спонтанные пневмотораксы неясной этиологии, трахеобронхиальные дискинезии, врожденные заболевания легких, бронхоэктазы, врожденные трахеобронхомегалия и трахеобронхомаляция, синдром Вильямса–Кемпбелла гипоплазия легкого, аномалия деления бронхиального дерева, рецидивирующие ателектазы легких, обструктивный бронхит. Найдена прямая зависимость тяжести бронхиальной астмы от количества МАР и выраженности пролапса митрального клапана сердца (Кадымов 2007; Нечаева и др., 2004). В наших исследованиях ДСТ установлена у 75% больных с бронхиальной астмой. Мезенхимальная недостаточность у подростков может быть причиной функциональных респираторных нарушений. В первую очередь, это относится к формированию саккадированного дыхания у подростков диспластической конституции — астеничных с изменениями позвоночника и одновременным наличием вегетативной дистонии. Наиболее вероятная его причина - дискинезия трахеи и бронхов. В исследовании

Таблица 6

Характер и частота встречаемости малых аномалий развития соединительной ткани у девушек с нарушениями менструальной функции и в контрольной группе

Типы МАР	Частота на 1000 девушек	
	Контроль (n = 197)	НМЦ (n = 631)
Гемангиома	0	15,8
Асимметрия молочных желез	4,2	11,1
Дисплазия тазобедренных суставов	8,5	17,4
Поперечные складки живота	8,5	30,1
Аномалии ушных раковин	16,9	133,1
Аномалии ногтей	16,9	39,6
Деформация грудной клетки	16,9	74,5
Аномалии органа зрения	16,9	12,7
Гипермобильность суставов генерализованная	25,4	169,6
Готическое нёбо	25,4	34,9
Аномалии языка	55,1	101,4
Гипертрихоз	59,3	85,6
Нарушенный рост зубов	93,2	179,1
Множественные пигментные пятна	93,2	147,4
Сколиоз	169,5	328,1

В. М. Яковлева и др. (1997) бронхообструктивный синдром выявлен у 58% лиц с выраженной ДСТ.

Репродуктивная система. С ДСТ у девушек и молодых женщин ассоциированы следующие заболевания и состояния: аномалии развития и расположения половых органов, нарушения менструальной функции, самопроизвольные аборты, слабость родовой деятельности, нарушения сократительной способности матки. У женщин с недифференцированной ДСТ значительно чаще отмечалось осложненное течение беременности и родов (Алексеева и др., 2003; Смольнова и др., 2003). Достоверно чаще встречались случаи поздних гестозов (включая отеки, нефропатию, преэклампсию и эклампсию), преждевременных родов, родового травматизма (разрывы промежности и влагалища), а также иные осложнения. Кроме того, женщины с ДСТ больше теряют крови в родах. У них нередко регистрируются задержка внутриутробного развития и хроническая гипоксия плода, рождение недоношенных детей и больных новорожденных. У 60% девушек, жалующихся на болезненные месячные, имеются аномалии в развитии соединительной ткани (Перекальская и др., 2002).

Дисплазия соединительной ткани в 2,2 раза повышает риск формирования нарушений менструального цикла и 3,2 раза — поликистоза яичников. Для девочек с НДСТ характерны задержки полового развития, ювенильные маточные кровотечения, признаки гипоплазии матки, седловидная и двурогая матка (Скосырева и др., 2007). В наших исследованиях среднее количество МАР у одной девушки с нормальным менструальным циклом составило 1,78, а при овариальных дисфункциях — 2,57. Различными были и виды МАР — таблица 6.

Возможное участие недифференцированной ДСТ в формировании нарушений менструальной функции демонстрируют данные таблицы 7.

Как видно, по мере нарастания тяжести ДСТ в структуре нарушений менструальной функции увеличивается удельный вес задержки полового развития и ювенильных маточных кровотечений. Это можно расценить как свидетельство существенного участия соединительнотканной дисплазии в формировании указанных заболеваний.

Изменения в репродуктивной системе юношей с ДСТ ассоциированы с задержками в половом развитии, фимозом, варикоцеле, крипторхизмом и евнухоидизмом.

Взаимосвязь внешних МАР и висцерального статуса. Принципиально, что соотношение между тяжестью недифференцированной ДСТ и наличием диспластических изменений внутренних органов может быть самым разнообразным. Анализ

Характер нарушения менструальной функции при разной степени тяжести дисплазии соединительной ткан

Заболевания	Количество МАР			
	отсутствие	1–2	3–4	бо
	Удельный вес нарушений менструальной функции, %			
Дисменорея (n = 60)	15,3	14,3	12,3	
Первичная аменорея (n = 70)	9,7	16,2	14,8	
Вторичная аменорея (n = 48)	18,8	9,4	11,1	
Гиперандрогения (n = 14)	4,9	4,4	3,1	
Задержка полового развития (n = 35)	2,8	5,9	7,4	
Опсоменорея (n = 92)	24,3	20,1	19,1	
Ювенильные маточные кровотечения (n = 120)	15,2	19,7	25,9	

Структура выраженности соединительнотканной дисплазии при различных аномалиях внутренних органов по данным ультразвуковой диагностики

Заболевания и состояния	Удельный вес лиц с различным количество		
	Количество МАР у одного лица		
	0	1–2	3–4
Отсутствие морфологических изменений в сердце (n = 33)	15,2	24,2	33,3
Пролапс митрального клапана (n = 40)	10,0	25,0	30,0
Врожденные пороки сердца (n = 5)	0	20,0	40,0
Хорды ложные (n = 24)	12,5	25,0	50,0
Хордальная дисфункция (n = 20)	20,0	25,0	15,0
Отсутствие морфологических изменений в желчном пузыре (n = 74)	17,6	32,4	31,1
Деформация желчного пузыря (n = 16)	37,5	12,5	31,3
Перегородка желчного пузыря (n = 17)	17,6	17,6	47,1
Отсутствие морфологических изменений в почках (n = 87)	19,5	31,0	31,0
Аномалии почек (n = 17)	11,8	17,6	52,9
Нефроптоз (n = 30)	16,7	30,0	23,3
Расширение чашечно-лоханочной системы (n = 52)	13,5	40,4	21,1

Частота некоторых малых аномалий развития соединительной ткани при различных аномалиях внутренних ор

Варианты МАР	Частота МАР на 1000 подростков			
	Отсутствие морфологических изменений в сердце (n = 33)	Пролапс митрального клапана (n = 40)	Врожденные пороки сердца (n = 5)	Перегородка желчного пузыря (n = 17)
Среднее количество МАР у 1 лица	3,27	3,50	3,40	3,29
Арахнодактилия	0	0	200,0	58,8
Аномалии ногтей	0	50,0	200,0	58,8
Гипертрихоз	30,3	75,0	0	117,6
Поперечные складки на животе	90,9	50,0	200,0	0
Деформации грудной клетки	90,9	275,0	200,0	58,8
Грыжа	121,2	125,0	0	58,8
Пигментные пятна	121,2	200,0	0	176,4
Ангиэктазии	121,2	150,0	0	0
Гипермобильность суставов	212,1	250,0	0	0
Аномалии роста зубов	212,1	250,0	400,0	294,1
Аномалия ушей	212,2	250,0	400,0	294,1
Аномалии языка	242,2	150,0	0	58,8

данных о соматической заболеваемости при ДСТ и у здоровых подростков показал, что вряд ли следует категорически считать диагностически значимым уровень от 4, 5 или 6 микроаномалий, как это предлагают различные авторы. По-видимому, для каждого соматического заболевания значимым может быть свой характер МАР. Подтверждением сказанному можно рассматривать данные о количественной и качественной характеристике МАР при различных аномалиях внутренних органов — таблица 8.

Количественные различия были характерны только для больных с врожденными пороками сердца (дефект межпредсердной перегородки, стеноз легочного ствола). Больные с остальными пороками развития отличались от лиц без аналогичных аномалий только по качественному составу признаков соединительнотканной дисплазии — таблица 9.

Эти данные еще раз подтверждают ненадежность только количественной оценки МАР для суждения о наличии диспластических изменений во внутренних органах. Анализ показал, что наибольшее количество редко встречающихся в популяции МАР имелось при врожденных пороках сердца. К сожалению, нам не удалось установить взаимосвязь МАР с патологией определенных внутренних органов и репродуктивной системы. Лишь для пролапса митрального клапана специфичным можно считать деформацию грудной клетки. МАР, характерных для аномалий почек и желчного пузыря, выявить не удалось.

Клиническая трактовка МАР и ДСТ с позиций педиатра

1. Врачебный осмотр подростка обязательно должен включать поиск возможных МАР.

2. Выявление МАР у подростков не является сложной задачей, так как врожденные дефекты соединительной ткани усугубляются ее физиологической слабостью, свойственной ростовому скачку и гормональным перестройкам в пубертатном периоде.

3. Наличие единичных МАР, часто встречающихся в популяции подростков (например, высокое нёбо, 4-й палец короче 2-го), с точки зрения интерниста не имеют существенного диагностического значения.

4. Находка редко встречающихся в популяции МАР (например, аномалии языка и ушей, множественные пигментные пятна, деформация грудной клетки) и особенно их сочетаний требует тщательного обследования внутренних органов, даже если подростки не предъявляют никаких жалоб. Такое обследование разумно начинать с ультразвуковой диагностики состояния сердца и органов брюшной полости.

5. Подросткам с множественными признаками дисморфогенеза целесообразно пройти медико-генетическое консультирование для уточнения характера поражения соединительной ткани.

6. У значительной части подростков сколиоз, плоскостопие, прогрессирующие нарушения зрения, носовые кровотечения сочетаются с другими МАР. Необходимо связать в единую цепь эти разные и на первый взгляд абсолютно не связанные между собой признаки. Тогда все это окажется не разными заболеваниями, а проявлениями системных нарушений соединительной ткани. При прочих неблагоприятных условиях обучения — сидение за неудобной партой, плохая освещенность и пр. — в первую очередь, у этих лиц будут развиваться и прогрессировать сколиозы, нарушения зрения. Для таких детей и подростков профилактические мероприятия должны быть первоочередными.

Предлагаемый подход к клинической трактовке множественных МАР может принципиально изменить программу коррекции отдельных заболеваний и координировать разрозненные усилия невропатолога, ортопеда, офтальмолога, гематолога и других специалистов.

Профессиональная ориентация и врачебная профконсультация, врачебный контроль. Наличие ДСТ требует особенно внимательного подхода к рекомендациям по выбору профессии, занятиям физкультурой и спортом. Вместе с тем, профотбор в хореографические и балетные студии проводится, в первую очередь, среди диспластичных детей. Наличие гипермобильности суставов, арахнодактилии и дефицит массы тела создают условия для достижения успехов в хореографии, балете и музыке. В то же время значительные физические нагрузки при слабых резервных возможностях соединительной ткани могут неблагоприятно сказываться на состоянии опорно-двигательного аппарата с прогрессированием остеохондроза и формированием артрозов. Подросткам с ДСТ не следует рекомендовать профессии, требующие длительного сидения, стояния на ногах и большой физической нагрузки. Для тренеров по гимнастике привлекательными могут оказаться дети и подростки с гипермобильностью суставов («гуттаперчевый мальчик»). В баскетболе и волейболе ценятся лица марфаноидного фенотипа. Спорт становится

источником материального благополучия и одновременно скрытой угрозой здоровью, и даже жизни. К зрелому возрасту на фоне больших физических нагрузок формируются выраженные висцероптозы, прогрессирующий остеохондроз, серьезные проблемы с репродуктивным здоровьем. У молодых людей марфаноидного фенотипа высока вероятность внезапной смерти из-за расслоения дуги аорты. К сожалению, в имеющихся нормативных документах по врачебному контролю факт наличия у подростков ДСТ не учитывается. Поэтому группу для занятий физической культурой следует рекомендовать индивидуально с учетом состояния опорно-двигательного аппарата и внутренних органов (обычно подготовительную или специальную).

Таким образом, МАР не являются безобидным косметическим дефектом. Они определяют и влияют на процессы физического и полового развития, соматическое, психическое и репродуктивное здоровье. Поэтому степень выраженности ДСТ можно рассматривать как интегральный критерий здоровья подростков, отражающий качество перинатального периода и отклонений постнатального онтогенеза. ДСТ является своеобразной философской категорией формы и содержания. Внешние МАР (форма) сочетаются обычно с серьезными нередко скрытыми внутренними расстройствами (содержание).

Литература

1. *Алексеева О. П., Верткин А. Л., Востокова А. А. и др.* Течение и исходы беременности у женщин с недифференцированной дисплазией соединительной ткани // РМЖ. — 2003. — Том 11. — № 28. — С. 1565–1567.

2. *Апенченко Ю. А., Иванова И. И., Гнусаев С. Ф.* Проявления соединительнотканной дисплазии у детей с гастроэзофагеальной рефлюксной болезнью // Педиатрия. — 2006. — № 6. — С. 33–36.

3. *Байдурин С. А., Бекетова Ф. К.* Клинико-функциональные характеристики первичного пролапса митрального клапана у подростков // Клиническая медицина. — 2003. — № 6. — С. 32–35.

4. *Баркаган З. С., Перегудова И. Г., Суханова Г. А., Соломина Т. И.* О нарушениях в свертывании крови у больных с мезенхимальными дисплазиями // Гематология и трансфузиология. — 1993. — № 5. — С. 128–130.

5. *Беляков Ю. А.* Стоматологические проявления наследственных болезней и синдромов. — М.: Медицина, 1993. — 256 с.

6. *Богмат Л. Ф., Ахназарянц Э. Л., Нелина И. Н.* Иммунологические показатели у подростков с диспластической кардиопатией, сопровождающейся нарушениями ритма и проводимости // Укр. кардіол. журн. — 1998. — № 7–8. — С. 57–60.

7. *Вейн А. М., Соловьева А. Д., Недоступ А. В.* гетативные нарушения при пролапсе митрального к Кардиология. — 1995. — № 2. — С. 55–58.

8. *Вельтищев Ю. Е., Казанцева Л. З., Балева Л виков П. В. и др.* Клинико-генетическое состояние детей, подвергшихся воздействию малых доз радиаци ник Российской ассоциации акушеров-гинеколо 1996. — № 3. — С. 115–120.

9. *Гаврилова В. А., Домницкая Т. М., Фисенко А ренышева Р. Д.* Частота и выраженность синдрома зии соединительной ткани сердца у детей при неко болеваниях почек // Кремлевская медицина. Кли вестник. — 1999. — № 2. — С. 12–18.

10. *Галактионова М. Ю., Грицинская В. Л., Зу Е. Г и др.* Проявления синдрома соединительно-тка плазии у детей с аритмиями // Сб. матер. XI конгре атров России «Актуальные проблемы педиатрии», 5–8 февраля 2007 г. — № 238.

11. *Гордон И. Б., Гордон А. И.* Церебральные и рические вегетативные расстройства в клинической логии. — М.: Медицина, 1994. — 160 с.

12. *Гофман О. М.* Дифференциально-диагнос значение малых аномалий развития в оценке состо ровья детей: Автореф. дисс. ... канд. мед. наук. 1987. — 17 с.

13. *Делягин В. М., Пильх А. Д., Баженов Л. К* ние сердца у детей с пролапсом митрального клапана дисплазии соединительной ткани по данным эхока фии // Педиатрия. — 1990. — № 1. — С. 52–

14. *Домницкая Т. М., Фисенко А. П., Остроумо Степура О. В.* Данные исследования функции внеш хания у взрослых и детей с аномально расположенн дами сердца // Терапевт. арх. — 1999. — № 3. — С.

15. *Земцовский Э. В.* Соединительнотканные д сердца. — СПб.: Политекс, 1998. — 94 с.

16. *Игнатова О. А., Макарова В. И., Меньшико Тюкова Н. В.* Дисплазия соединительной ткани у де салатными нефропатиями // Российский педиатричес нал. — № 6. — 2003. — С. 29–32.

17. *Кадымов Н. А., Тарасова А. А., Гаврюшова др.* Малые аномалии развития сердца и тяжесть бронхиальной астмы у детей // Сб. матер. XI конгре атров России «Актуальные проблемы педиатрии», 5–8 февраля 2007 г. — № 418.

18. *Койносов П. Г., Кудряшов В. П., Бело* О прочности правого предсердно-желудочкового сердца человека в онтогенезе // Возрастные особенн зиологических систем детей и подростков. — М., 19 138–139.

19. *Мартынов А. И., Степура О. В., Остроумо* Маркеры дисплазии соединительной ткани у больны патическим пролабированием атриовентрикулярных и аномально расположенными хордами //Тер. арх. — Т. 68. — № 2. — С. 40–43.

20. *Милковска-Дмитрова Т.* Врождена соедени канна малостойкость у дсцата. — София: Медицин культура, 1987. — 189 с.

21. *Николаев К. Ю., Отева Э. А., Николаева А.* Дисплазия соединительной ткани и полиорганная п у детей школьного возраста // Педиатрия. — 2006. — С. 89–93.

22. *Нечаева Г. И., Викторова И. А., Конев В.* Комплексная программа курации пациентов с диспл единительной ткани в аспекте профилактики ранней

ной смерти // Рос. семейный врач. — 2004. — № 4. — С. 37–44.

23. *Нечаева Г. И., Викторова И. А., Друк И. В., Вершинина М. В.* Дисплазия соединительной ткани: пульмонологические аспекты // Пульмонология. — 2004. — № 2. — С. 116–119.

24. *Перекальская М. А., Макарова Л. И., Верещагина Г. Н.* Нейроэндокринная дисфункция у женщин с системной дисплазией соединительной ткани // Клиническая медицина. — 2002. — Т. 80, № 4. — С. 48–51.

25. *Парфенова Н. Н.* Клинико-ультразвуковые сопоставления у лиц молодого возраста с синдромом дисплазии соединительной ткани: Автореф. дисс. ... канд. мед. наук. — СПб., 2002. — 22 с.

26. *Пильх А. Д.* Состояние сердца и органов брюшной полости у детей с дисплазией соединительной ткани / клинико-эхокардиографическое исследование: Автореф. дисс. ... канд. мед. наук. — М., 1989. — 20 с.

27. *Пономарева Д. А., Нагаева Т. А., Балашева И. И., Шевцова Н. М.* Цитохимическая характеристика эритроцитов детей при дисплазии соединительной ткани // Сб. матер. XI конгресса педиатров России «Актуальные проблемы педиатрии», Москва, 5–8 февраля 2007 г. — № 854.

28. *Пономаренко Ю. В.* Результаты ультразвукового исследования почек у лиц молодого возраста с недифференцированной дисплазией соединительной ткани // Сборник тезисов I Дальневосточного съезда специалистов ультразвуковой диагностики. — Хабаровск, 2005. — С. 21.

29. *Рева С. В.* Особенности вегетативной регуляции сердечно-сосудистой системы у лиц молодого возраста с синдромом дисплазии соединительной ткани: Автореф. дисс. ... канд. мед. наук. — СПб., 2004. — 21 с.

30. *Скосырева Г. А., Смирнова Е. Г., Рябиченко Т. И. и др.* Репродуктивный статус у девочек-подростков с синдромом недифференцированной дисплазии соединительной ткани// Сб. матер. XI конгресса педиатров России «Актуальные проблемы педиатрии», Москва, 5–8 февраля 2007 г. — № 976.

31. *Смольнова Т. Ю., Буянова С. Н., Савельев С. В. и др.* Фенотипический симптомокомплекс дисплазии соединительной ткани у женщин // Клиническая медицина. — 2003. — № 8 — С. 42–47.

32. Справочник неонатолога // Под ред. В. А. Таболина и Н. П. Шабалова. — Л.: Медицина, 1984. — 317 с.

33. *Суворова А. В.* Наследственные тромбоцитопатии у детей и их связь с дисплазиями соединительной ткани: Автореф. дисс. ... докт. мед. наук. — Барнаул, 2000. — 38 с.

34. *Тарасова А. А., Гаврюшова Л. П., Коровина Н. А.* Кардиальные проявления дисплазии соединительной ткани у детей // Педиатрия. — 2000. — № 5. — С. 42–46.

35. *Трутнева Л. А., Чемоданов В. В.* Клинические особенности гастроэзофагеальной рефлюксной болезни у детей с дисплазией соединительной ткани // Сб. матер. XI конгресса педиатров России «Актуальные проблемы педиатрии», Москва, 5–8 февраля 2007 г. — № 1064.

36. *Чебышева С. Н., Шахбазян И. Е., Мелешкина А. В., Розвадовская О. С.* «Малые формы» дисплазии соединительной ткани у больных с ювенильными хроническими артритами // Российский педиатрический журнал. — 2003. — № 5. — С. 29–31.

37. *Хацкель С. Б.* Количественный анализ малых аномалий развития у детей с перинатальной энцефалопатией разной этиологии // Вопр. охраны материнства и детства. — 1992. — № 4. — С. 13–15.

38. *Цуканов Ю. Т., Цуканов А. Ю.* Варикозная болезнь вен нижних конечностей как следствие дисплазии соединительной ткани // Ангиология и сосудистая хирургия. — 2004. — Т. 10, № 2. — С. 84–89.

39. *Шалев О. А.* Особенности нервно-психических расстройств у подростков с дисплазией соединительной ткани // Обозрение психиатрии и мед. психол. — 1996. — № 1. — С. 275–276.

40. *Юрина Н. А., Радостина А. И.* Морфофункциональная гетерогенность и взаимодействие клеток соединительной ткани. — М.: Изд-во УДН, 1990. — 322 с.

41. *Ягода А. В., Гладких Н. Н., Евсевьева М. Е., Модников К. В.* Результаты суточного мониторирования АД у молодых пациентов с синдромом дисплазии соединительной ткани // Рос. кардиол. ж. — 2000. — № 6. — С. 10–12.

42. *Яковлев В. М., Глотов А. В., Нечаева Г. И., Коненков В. И.* Клинико-иммунологический анализ клинических вариантов дисплазии соединительной ткани // Терапевтический арх. — 1994. — № 5. — С. 9–13.

43. *Яковлев В. М., Глотов А. В., Ягода А. В.* Иммунопатологические синдромы при наследственной дисплазии соединительной ткани. — Ставрополь, 2005. — 234 с.

44. *Яковлев В. М., Глотов А. В., Нечаева Г. М. и др.* Бронхообструктивный синдром при дисплазии соединительной ткани // Межд. журн. иммунореабилитации. — 1997. — № 7. — С. 126–126.

45. *Denko C. W., Boja B.* Growth hormone, insulin, and insulin-like growth factor–1 in hypermobility syndrome // J. Rheumatol. — 2001. — Vol. 28. — № 7. — P. 1666–1669.

46. *Van de Putte E. M., Uiterwaal C. S., Bots M. L., Kuis W., Kimpen J. L., Engelbert R. H.* Is chronic fatigue syndrome a connective tissue disorder? A cross-sectional study in adolescents // Pediatrics. — 2005. — № 4. — P. 415–422.

ЧАСТЬ III

ПРИНЦИПЫ ЛЕЧЕНИЯ И ДИСПАНСЕРИЗАЦИИ БОЛЬНЫХ С ДИСПЛАЗИЕЙ СОЕДИНИТЕЛЬНОЙ ТКАНИ

Глава 1

ПРИНЦИПЫ ЛЕЧЕНИЯ

«Если ты не готов изменить свою жизнь, тебе невозможно помочь».

Гиппократ

Значительный прогресс в области исследования генеза наследственной патологии человека за последнее десятилетие дает все больше оснований для пересмотра мнения о фатальности генетически детерминированных состояний и безуспешности их лечения. Мы полностью согласны с мнением основателя клинической генетики С. Н. Давиденкова, который считал, что недостаточный успех терапии многих наследственных заболеваний зависит не от их неизлечимости, а от недостатка знаний о большинстве из них. Только всестороннее изучение механизмов развития наследственных заболеваний позволит изыскать новые подходы к их патогенетическому лечению. Важным условием эффективной реабилитации пациентов с различными нозологическими формами дисплазии соединительной ткани (ДСТ) является правильный выбор медицинских средств: немедикаментозных, медикаментозных либо хирургических. Так как соединительная ткань является универсальной органообразующей, больные нередко имеют сложную сочетанную патологию мн органов и систем, что требует участия, как пр ло, врачей 10–12 специальностей. Среди эти циентов особенно велик процент летальнос инвалидности (Викторова, 2004).

На сегодня при решении проблемы тер больных ДСТ основное внимание уделяется р ботке вопросов *немедикаментозного лечени* режима, диеты, физио- и психотерапии, пр сиональной ориентации подростков. Преиму венно немедикаментозные методы воздействи ложены в основу существующих программ пансерного наблюдения за больными дет синдромами Марфана, Элерса–Данло (Семяч 1995), семьями пациентов с ДСТ (Дубилей, Яковлев, 1996; Викторова, 2004; Клеменов, Нечаева, 2005).

Имеются практические рекомендации по п дению *симптоматической медикамент терапии*, направленной на стабилизацию рального обмена у больных несоверше остеогенезом (Белова, 1988; Lee, 2001; R 2002), наследственными остеопатиями (Нови соавт., 2004), лечению болевого синдром артралгиях на фоне гипермобильности су (Беленький, 2004; Pyeritz et al., 1992). До

целесообразность примененения милдроната (Дубилей, 1997), «детралекса–500» (Темникова и др., 2001; Нечаева и др., 2004), магне-В6, β–блокаторов (Викторова и др., 2004), мексидола (Нечаева и др., 2005) у взрослых пациентов с ДСТ. Имеются данные об успешном лечении инфаркта миокарда, бронхиальной астмы на фоне недостаточности баугиниевой заслонки и улучшении течения беременности путем использования магнерота (Клеменов, 2004). Указывается на важность приема витаминов (А, Е, С, группы В), гепатопротекторов, высокожировых энпитов. Доказано (Семячкина и др., 2000; Николаева, 2005) наличие вторичной митохондриальной недостаточности при болезнях соединительной ткани, требующее коррекции биоэнергетических нарушений путем долнительного назначения энерготропных препаратов (коэнзим Q10, L-карнитин, рибофлавин, никотинамид и др.). Разработаны показания к плановой операции на клапанах сердца или аорте для предотвращения развития сердечной недостаточности при значительной клапанной деструкции или аневризме аорты, торакопластике по поводу деформации грудной клетки в случаях выраженной воронкообразной деформации грудины, когда имеется значительное смещение органов средостения и развитие функциональных нарушений со стороны сердечно-сосудистой и дыхательной систем.

Отработаны подходы к профилактике эндокардита при любых хирургических вмешательствах (удаление зубов, аборты, бактериальные инфекции) у больных с пролапсом миксематозноизмененных створок митрального клапана на фоне ДСТ путем назначения антибактериальных препаратов.

И только небольшое число исследователей обращают внимание на эффективность применения у больных ДСТ *патогенетической терапии*: например, *аскорбиновой кислоты* (Буччи, 1997; Yeoweli, 1995; Pasguali et al., 1997), некоторых аминокислот (Яковлев и др., 1994; Кадурина, 2000, 2003), улучшающих синтез коллагена.

Многолетний опыт диспансерного наблюдения за семьями больных с различными вариантами дифференцированных и недифференцированных ДСТ, анализ литературных данных позволил сформулировать основные принципы лечения этих пациентов:

1. Немедикаментозная терапия (адекватный режим, диета, лечебная физкультура, массаж, физио- и электролечение, психотерапия, санаторно-курортное лечение, ортопедическая коррекция, профессиональная ориентация).

2. Диетотерапия (использование продуктов питания, обогащенных белком, витаминами, микроэлементами; индивидуально подобранными аминокислотными, липидными и др. биодобавками).

3. Медикаментозная симптоматическая терапия (лечение болевого синдрома, улучшение венозного кровотока, прием β-блокаторов, адаптогенов, седативных препаратов, гепатопротекторов, хирургическое лечение и др.).

4. Патогенетическая терапия (стимуляция коллагенообразования, коррекция нарушений синтеза и катаболизма гликозаминогликанов, стабилизация минерального и витаминного обменов, улучшение биоэнергетического состояния организма).

Обязательным этапом ведения больных ДСТ после всестороннего обследования и установления диагноза является грамотная беседа врача с пациентом перед началом реабилитационной терапии. Необходимо добиться доверия как самого больного, так и его родителей, в плане возможности достоверного улучшения качества жизни и восстановления утраченных адаптационных навыков. Опыт показывает, что врач не должен жалеть времени на эту первую, чрезвычайно важную беседу, от которой во многом зависит эффективность реабилитационных мероприятий. Важно грамотно и в доступной форме разъяснить больному подростку и его родителям:

— Что такое дисплазия соединительной ткани?

— Какова роль генетических и средовых факторов в ее происхождении?

— К каким изменениям в организме она может привести?

— Какого образа жизни следует придерживаться?

— Как быстро наступает эффект от проводимой терапии и как длительно она должна проводиться?

— Как часто следует осуществлять инструментальные исследования?

— Каковы возможности хирургической и терапевтической коррекции?

— В чем опасность занятий профессиональным спортом и танцами?

— Каковы ограничения в профессиональной деятельности?

При необходимости следует провести консультацию по вопросу брака и семьи, пригодности к службе в армии и др. Цель этой беседы — вселить мысль о необходимости активного участия самого пациента в лечении, профилактике осложнений, выявлении симптомов прогрессирования заболевания. По возможности следует убедить больного, что наблюдаемые у него изменения со-

единительной ткани требуют особого образа жизни, качество которого во многом определяется его усилиями в желании помочь себе. Целесообразно снабдить семью памяткой по образу жизни больного с дисплазией соединительной ткани (Приложение 2). Следует помнить, что достаточные знания о заболевании могут помочь пациенту без страха смотреть в будущее.

Далее мы позволим себе более подробно изложить основные принципы терапии больных ДСТ.

1.1. ОСНОВНЫЕ ПРИНЦИПЫ НЕМЕДИКАМЕНТОЗНОЙ ТЕРАПИИ

Режим дня. При отсутствии значительных функциональных нарушений ведущих органов и систем пациентам с ДСТ показан общий режим с правильным чередованием труда (учебы) и отдыха. Период усиленной деятельности должен сменяться активным отдыхом, который обеспечивает сохранение нервно-психического и вегетативного равновесия. Целесообразны утренняя гимнастика, чередование умственной нагрузки с физическими упражнениями, прогулками на свежем воздухе (не менее 2–3 часов в день), продолжительный (не менее 8–10 часов) ночной сон, короткий отдых (20–30 минут) днем, т. е. необходимо сочетать умственное, психоэмоциональное, динамическое или статическое напряжение с периодами релаксации. Исключение составляют пациенты *с несовершенным остеогенезом*, которым с целью профилактики возникновения переломов нужно вести щадящий образ жизни (носить корсеты, использовать костыли, избегать травматизации). Требуют ограничения нагрузки на пораженные суставы и больные с остеоартрозом на фоне ДСТ. Таким пациентам не рекомендуются бег, прыжки, поднятие и перенос тяжестей, приседания, быстрая ходьба, особенно по пересеченной местности, подъем в гору и ходьба по лестнице. Целесообразно избегать фиксированного положения, например, длительного сидения или стояния в одной позе, что ухудшает приток крови к больным суставам. При поражении суставов верхних конечностей следует ограничить перенос тяжестей, отжимание вручную тяжелых вещей, игру на музыкальных инструментах, печатанье на тугой клавиатуре. Ритм оптимальной двигательной активности для больных с остеоартрозом на фоне ДСТ — это разумное чередование нагрузки (10–15 минут) с периодами покоя (5–10 минут), во время которых сустав должен быть разгружен в положении лежа или сидя. Для восстановления кровос после нагрузки в этих же положениях с. полнить несколько движений в сустав ние, разгибание, велосипед).

Лечебная физкультура — показана ентам с ДСТ. Рекомендуются регуля 4 раза в неделю, по 20–30 минут) умер зические тренировки, направленные на ние мышц спины, живота, конечностей. ния проводятся в бесконтактном стати ческом режиме, в положении лежа Физические упражнения не должны с вать повышению нагрузки на связочно аппарат и увеличению подвижности сус звоночника. Методику лечебной физку пременно стоит обсудить со специали этом необходимо учесть характер патол нико-рентгенологические, биохимичес рии поражения опорно-двигательного Полезно назначать комплексы упраж полняемых в положении лежа на спине те. Большинству пациентов проти висы и вытяжения позвоночника, раз контактного спорта, изометрические т тяжелая атлетика, ношение больших

В отдельных случаях назначают сим и асимметричные упражнения в сочет противлением либо отягощением. Хо фект оказывают гидропроцедуры, лечеб нье, снимающее статическую нагрузку ночник. Рекомендуются аэробная сердечно-сосудистой системы: дозирова ба пешком, на лыжах, путешествия, т трусцой, комфортное катание на велос лезны дозированная физическая нагру нажерах и велотренажерах, бадминто ный теннис, занятия с легкими гантел тельная гимнастика. Систематические нагрузки повышают адаптационные во сердечно-сосудистой системы. Однако чии признаков ее поражения — миокар фии, кардиомиопатии, пролабирован клапанов, дилатации корня аорты — физические или психические нагрузки каких-либо спортивных соревнованиях прещены. Всем пациентам с ДСТ н маться профессиональным спортом и т как чрезмерные нагрузки на функцио полноценную соединительную ткань чрезвычайно быстрому наступлению е сации.

Лечебный массаж (курс — 15–2 улучшает самочувствие. Снимает б

спазм мышц, улучшает кровоснабжение, передачу нервных импульсов, трофику мышц туловища и суставов. Массированию подлежат преимущественно область позвоночника и шейно-воротниковая зона (сегментарный массаж). В последнее время широкое распространение получил точечный массаж лучом гелий-неонового лазера, оказывающий биостимулирующее, анальгезирующее, седативное действие. Процедуры выполняют ежедневно или с промежутком в один–два дня; желательно пройти не менее 3-х курсов лечения с интервалом в один месяц. Благоприятные результаты дает подводный массаж.

Физиотерапевтическое лечение используют по показаниям. Так, при несовершенном остеогенезе для ускорения заживления переломов, при остеопорозе различного генеза рекомендуются электрофорез 5% раствора *кальция хлорида*, 4% раствора *магния сульфата*, 2% раствора *меди сульфата* или 2% раствора *цинка сульфата* на воротниковую зону или местно.

При вегетососудистой дистонии по ваготоническому типу, нередко сопутствующей ДСТ, применяют *1% раствор кофеина натрия-бензоата, эфедрина гидрохлорида* или *мезатона* — по воротниковой методике или по методике ионных рефлексов по Щербаку. У таких пациентов хороший эффект дают также *общее УФО* в постепенно возрастающих дозах — от 1/4 до 2-х биодоз (курс — 15–20 сеансов) и аэроионотерапия. Для стимуляции функции коры надпочечников используют лекарственный электрофорез с *1,5% этимизолом* и ДМВ на область надпочечников. Для нормализации сосудистого тонуса прописывают водные процедуры, обеспечивающие «гимнастику» сосудов: общие *углекислые, хвойные, хлористоводородные, сероводородные и радоновые ванны.* В домашних условиях доступны *обливание, обтирание, контрастный душ, солянохвойные и пенистые ванны.* Бальнеотерапия благотворно действует на организм посредством температуры, механических, химических (минеральные соли, газы) и радиоактивных раздражителей. Весьма полезный физиотерапевтический метод лечения — *сауна* (температура воздуха — 100 °С, относительная влажность — 10–12%, длительность пребывания — 30 мин), курс — 25 сеансов в течение 3–4 мес.

Достаточно широко для улучшения питания хряща используют *магнито-, индукто-* и *лазеротерапию, эектрофорез* с димексидом, рапой.

С целью размягчения плотных соединительно тканных образований (например, послеоперационных келоидных рубцов) пациентам с ДСТ проводят фонофорез. С этой целью используют *коллализин (коллагеназу)* из расчета 50 КЕ на 10 мл воды; *0,2% раствор гидрокортизона*, водорастворимого *сукцината, лидазы* (0,1 г — 64 АЕ на 30 мл ацетатного буферного раствора или на 30 мл дистиллированной воды, подкисленной до pH = 5,0–5,2); *фибринолизина* (20 000 ЕД — содержимое одного флакона разводят в 200 мл дистиллированной воды подкисленной до pH 5,0–5,2) и др.

Психотерапия — важный раздел программы немедикаментозной реабилитации больных ДСТ. Поскольку заболевание носит семейный характер, лечению подлежат не только дети, которым уже поставлен диагноз, но и их больные родственники. Лабильность нервных процессов, присущие пациентам с патологией соединительной ткани чувство тревоги и склонность к аффективным состояниям требуют обязательной психологической коррекции, ибо невротическое поведение, мнительность немало влияют на их отношение к лечению и выполнению врачебных рекомендаций. Основная цель терапии — выработка системы адекватных установок и закрепление новой линии поведения в семье больного, что поможет обеспечить эффективность не только его лечения, но и терапии его ближайших родственников. Важно разъяснить ребенку (и его родителям тоже) характер имеющихся у него клинических симптомов и обучить методам аутогенной тренировки.

Санаторно-курортное лечение — важный момент в улучшении качества жизни пациентов с ДСТ. Оно позволяет проводить комплексную реабилитацию, включающую положительное воздействие лечебных грязей, сероводородных, радоновых, йодобромных ванн, сауны, физиопроцедур, массажа и занятий лечебной физкультурой. Особенно эффективно, если проводится не менее 3 лет подряд. Немаловажное значение имеют смена обстановки, снятие стрессовых воздействий, а также нахождение на свежем воздухе. Могут быть использованы курорты Старой Руссы, Сестрорецка, Белокурихи, Пятигорска, Евпатории, Сочи.

Ортопедическая коррекция — проводится с помощью специальных приспособлений, позволяющих уменьшить нагрузку на позвоночник и суставы. К ним относят специальные корсеты, ортопедическую обувь, которую нужно носить при наличии укорочения конечности, супинаторы, назначаемые при плоскостопии, наколенники, способные уменьшать разболтанность коленного сустава и травматизацию хряща при ходьбе, бинтова-

ние эластичным бинтом гипермобильных суставов.

Образ жизни. Больным ДСТ в связи с нарушением репаративной способности ДНК противопоказано пребывание в условиях жаркого климата, зонах повышенной радиации. Лучшим местом проживания является центральный пояс. Желательно исключить стрессорные воздействия и резкую смену профессиональной деятельности. В метеозависимые дни необходимо избегать профессиональных и психоэмоциональных перегрузок. Важно не допускать переохлаждения верхних и нижних конечностей. В сезон постоянно носить перчатки, теплые носки. Женщинам, особенно при работе стоя, показаны антиварикозные колготки (50–70 дэн).

Профессиональная ориентация. Следует избегать специальностей, связанных с большими физическими и эмоциональными нагрузками, вибрацией, контактами с химическими веществами и воздействием рентгеновских лучей.

Основные принципы диетотерапии. Диетотерапию пациентам с соединительнотканной дисплазией назначают только после предварительного обследования у гастроэнтеролога и (обязательно!) в периоде относительной ремиссии хронической патологии желудочно-кишечного тракта, как правило, ассоциированной с основным заболеванием. Рекомендуется пища, обогащенная *белком* (Приложение 6). Дополнительно назначаются: мясо, рыба, кальмары, фасоль, орехи, белковые и жировые энпиты, продукты, содержащие необходимые аминокислоты (Приложение 6). Продукты питания должны быть обогащены *микроэлементами, витаминами, непредельными жирными кислотами.*

Пациентам без гастроэнтерологической патологии несколько раз в неделю назначают крепкие бульоны, заливные блюда из мяса и рыбы, содержащие значительное количество хондроитинсульфатов. Остальным целесообразно 2–3 раза в неделю принимать *биологически активные добавки* (БАД), содержащие *комбинированные хондропротекторы.*

Детям с чрезмерно высоким ростом уже с раннего возраста рекомендуются продукты питания: соевое, хлопковое масло, семена подсолнечника, сало, свиной жир и др., а также БАД с повышенным содержанием полиненасыщенных жирных кислот класса «Омега», которые оказывают тормозящий эффект на секрецию соматотропного гормона (Семячкина, 1995). Заметим, что все рекомендуемые нами системные продукты питания сертифицированы в соответствии с дейс «Положением о государственной рег биологически активных добавок к пище ı ской Федерации» и имеют разрешение дл нения Министерства здравоохранения Р указаны для детей старше 12 лет и взросл

Показаны продукты, содержащие *ви* группы *«В»: «В1», «В2», «В3», «В6»*, нор щие белковый обмен. Значительное ко витаминов данной группы содержится в з зародышах и оболочках пшеницы, овса, горохе, а также хлебе, изготовленном грубого помола, печени, почках.

Чрезвычайно важны продукты питани щенные витамином *«С»* (свежий шиповн ный перец, черная смородина, брюссел пуста, белые грибы, цитрусовые и др.) и ном *«Е»* (облепиха, шпинат, петрушка, лу рябина черноплодная, персики и др.), н мые для осуществления нормального син лагена и обладающие антиоксидантной стью.

Рекомендуется пища с повышенным нием *макро-* (кальций, фосфор, магний) ı *элементов* (медь, цинк, селен, маргане ванадий, кремний, бор), являющихся коф ферментов, активирующих синтез коллаге нерализацию костной ткани. Кроме того элементы участвуют в водно-солевом и но-щелочном обменах.

Кальций входит в состав основного м ного компонента костной ткани и межкл мембран. Он участвует в передаче нерв нала, сокращении мышц, синтезе гормон лирует свертываемость крови и деятельно дечно-сосудистой системы, способствует лизации холестеринового обмена. В с организма взрослого человека выводится до 1000 мг кальция, что необходимо ком вать пищей. Диетическая коррекция *каль* водится путем назначения твердых сыро га, молока, йогуртов, петрушки, сельдер фасоли и др.

Важный момент диетотерапии — собл пищевом рационе оптимальных соотноше жду кальцием и фосфором (1:1,5), а также ем и магнием (1:0,5). Несбалансированн ние может стать причиной отрицательног са кальция и магния в организме и пр расстройству метаболизма в костях. У кальция способствует присутствие в пищ зы, белков, лимонной кислоты. Препятств ному процессу фитиновая кислота, котора

ита, фосфаты и различные жиры. Основные
кты с максимальным содержанием кальция
Приложении 8.
точником солей кальция может служить и
ия скорлупа. Ее назначают по 1/4–1/3–1/2–1
ой ложки или по 1 чайной ложке, в зависимо-
т возраста — 2–3 раза в день. Для улучше-
своения солей кальция и фосфора в кишечни-
повышения реабсорбции фосфора в почках
ьзуются *лимонный сок* (в разведении 1:4)
раствор *цитратной смеси* (*Acidi citrici* —
Natrii citrici — 3,5; *Aq. distillatae ad* —
), которые принимают в течение 10–12 дней
чайной, десертной, столовой ложке, в зависи-
и от возраста, 3 раза в день.
осфор участвует в остеогенезе, поддерживает
альный баланс магния и кальция в организме;
ывает огромное влияние на рост зубов и их
анность, нормализует мышечный тонус. Фос-
будучи компонентом значительного числа эн-
в, участвующих в энергообменных процес-
а также высокоэнергетических фосфатов, та-
как АТФ, играет важную роль в обеспечении
низма энергией. В достаточном количестве
ржится в молоке, мясе, перепелиных яйцах,
х, орехах, неочищенном зерне и рыбе. Суточ-
потребность — 1200 мг.
Магний участвует в активации более 300 фер-
тов, в биосинтезе белков, углеводов, способст-
усвоению кальция и фосфора. До 60% магния
дится в костной ткани, зубной эмали. Ионы
ия необходимы для укладки волокон коллаге-
четвертичную структуру. Дефицит магния в
ях обуславливает хаотичность расположения
кон коллагена — основной морфологический
знак ДСТ. Магний регулирует хранение и вы-
ождение энергии в АТФ, снижает возбужде-
в нервных клетках, активизирует ферменты,
йствованные в механизме сокращения миокар-
В обычной пище магния, как правило, недоста-
ю, что связано с низким его содержанием в
ыбатываемой земле. Симптомами дефицита
ния в организме являются: остеопороз, ломк-
ь костей, кожные высыпания, непереноси-
гь сладкой пищи. Больше всего магния содер-
ся в злаках (вареный длиннозернистый корич-
ый рис, греча, пшено, кукуруза), овощах
инат, печеный в кожуре картофель), бобовых
соль, горох), зелени (шпинат, петрушка, са-
), а также в орехах, кураге, халве, урюке, сли-
какао, морской капусте, питьевой воде из
родных источников с содержанием магния до
400 мг в день. Для женщин — 300 мг; для мужчин — 350–400 мг в сутки. Во время беременности потребность в магнии достигает 450–500 мг/сут.

Железо — компонент мио- и гемоглобина. Дефицит железа чреват развитием анемии, нарушением окислительно-восстановительных процессов (из-за снижения синтеза цитохромов), сухостью кожи, ломкостью ногтей. Основные источники железа — продукты животного происхождения, водоросли, злаки. Рекомендуемая суточная доза для мужчин — 10 мг, для женщин — 15 мг.

Медь — незаменимый для синтеза коллагена микроэлемент, компонент ферментов, участвующих в процессе созревания коллагенового волокна, синтезе гемоглобина, пигментов кожи, волос, глаз. Стимулирует анаболические процессы в организме, накапливается в печени и костях. Медью богаты говяжья печень, какао, мясо, рыба, зерно, бобы, орехи. Суточная потребность — 2–5 мг.

Цинк — входит в состав более 200 металлоферментов организма. Это кофермент карбоангидразы, щелочной фосфатазы, карбоксипептидазы, оксиредуктазы, трансферазы, гидролазы, изомеразы, алкогольдегидрогеназы и многих других ферментов. Цинк необходим для осуществления процессов синтеза РНК, ДНК, инсулина, гормона роста, тестостерона, метаболизма белков и липидов, регуляции функции Т-лимфоцитов. Содержится преимущественно в мышечной и костной тканях. При дефиците цинка в организме отмечаются задержка физического развития и полового созревания, остеопороз, плохое заживление ран, нарушается нормальный рост кожи, волос, ногтей. Источником цинка в организме являются говяжья печень, яйца, горох, какао, фасоль, тыквенные семечки, овес и др. Суточная потребность взрослого человека — 25 мг.

Селен — незаменимый микроэлемент. Необходим для синтеза фермента глютатионпероксидазы. Селен и глютатионпероксидаза защищают клеточные мембраны от действия свободных радикалов и активных форм кислорода, повышают защитные свойства иммунной системы. При недостаточном поступлении селена уменьшаются острота зрения, скорость заживления ран. Дефицит селена может привести к возникновению остеоартрита и кардиомиопатии. Основные источники селена — пивные дрожжи, необработанная пшеничная мука, чеснок, рыба, яйца, лук, кукуруза, бобовые, печень, грибы и креветки. Суточная потребность — 70 мкг.

Марганец — компонент ферментов, принимающих участие в кроветворении, в синтезе ДНК, белка инсулина и холестерина. Необходим для построения плотной и рыхлой и соединительной ткани. Способствует усвоению и переработке жиров, углеводов, активирует ферменты митохондрий, нормализует функцию нервной и иммунной системы, участвует в регуляции уровня сахара в крови, повышает содержание в организме аскорбиновой кислоты. Богаты марганцем бобовые, орехи (фундук), злаки, чай, фрукты, овощи. Суточная потребность — 2–10 мг.

Фтор повышает устойчивость зубов к кариесу, стимулирует кроветворение, репаративные процессы при переломах костей, участвует в процессах формирования скелета, предупреждает развитие остеопороза. Фтор накапливается в костной ткани и зубах. Основные источники — рыба, фторированная вода. Суточная потребность — 2–3 мг.

Ванадий участвует в регуляции процессов метаболизма костной ткани. Основные источники — злаки, растительные масла, мясо и морепродукты. Суточная потребность — 0,1–0,3 мг.

Кремний содержится в лимфоузлах, соединительной ткани аорты, трахеи, сухожилиях, костях, коже и эпидермальных образованиях. Участвует в синтезе гликозаминогликанов, эластина, коллагена, необходим для построения эпителиальных клеток. Совместно с магнием и фтором принимает участие в процессе формирования основного вещества костей и хряща и минерализации костной ткани. Основные источники — нерафинированные злаки. Суточная потребность — 20–30 мг кремнезема.

Бор задействован в процессе роста и развития организма, предотвращает потерю организмом минерального компонента костной ткани. Бор содержится в орехах, фруктах, злаках. Суточная потребность — 3 мг.

1.1.1. Медикаментозная симптоматическая терапия

Артралгии, реактивный артрит, сопутствующие дегенеративные поражения суставов и позвоночника на фоне ДСТ, как правило, требуют назначения *нестероидных противовоспалительных препаратов* (НПВП). Известно, что как лечебные, так и побочные действия этих препаратов обусловлены преимущественно подавлением циклооксигеназы I (физиологической), участвующей в синтезе простогландинов, защищающих стую оболочку пищеварительного тракта печивающих нормальный почечный кров циклооксигеназы II (противовоспалите При предпочтительном выборе НПВП у б ДСТ необходимо помнить, что многие из н ют сопутствующую гастроэнтерологическ матологическую, почечную патологию, сами по себе являются серьезными фа риска развития нежелательных явлений НПВП (гастропатия, язвенная болезнь, кр ния). Дополнительно следует учитыв вместимость НПВП с другими лека используемыми для терапии, ассоциров нарушением обмена соединительной ткан ствующей соматической патологии, а т степень выраженности катаболических п в костной и хрящевой ткани. Все это треб бо вдумчивого подхода врача при назначе препаратов больным ДСТ. В настоящее в считывается несколько десятков НПВП. тами выбора для больных ДСТ должны карства нового поколения, которые оказы лективное действие на циклооксигеназу что снижает риск развития желудочно-к и геморрагических осложнений. Несел НПВП должны назначаться этим больны в комбинации с гастропротекторами (бло протонной помпы).

1.1.2. Основные нестероидны противовоспалительные препар

Нестероидные противовоспалител параты с селективным действием на сигеназу II типа (аулин, найз, нимес ксикам, месулид, рофекоксиб целебре

Аулин, Auline (синоним: *нимесулид*) тивно ингибирует циклооксигеназу II в тельной ткани, тормозит синтез простаг ферментов, разрушающих хрящевую тка ляет образование свободных радикалов. ет противовоспалительное, анальгези жаропонижающее действие.

— *Выпускается:* 1 таблетка содерж лида 100 мг; в блистере — 10 штук, 2 блистера; гранулы для приготовлени для приема внутрь; 1 пакетик содержит да 100 мг; в упаковке 10 или 20 п

— *Лечебная доза:* для взрослых 10 летка или 1 пакетик с гранулами) 2 ра после еды. Содержимое пакетика раст

80–100 мл воды. Приготовленный раствор хранению не подлежит. По показаниям доза может быть увеличена в 2 раза. Для детей — 1,5 мг/кг массы тела 2–3 раза в день.

— *Побочные действия:* редко головная боль, диспепсические расстройства, аллергические реакции.

— *Производитель:* CSC, Италия.

Найз, Nise (синоним: *нимесулид*) — селективно ингибирует циклооксигеназу II, тормозит синтез простагландина и ферментов, разрушающих хрящевую ткань, подавляет образование свободных радикалов. Оказывает противовоспалительное, анальгезирующее и жаропонижающее действие.

— *Выпускается:* 1 таблетка содержит нимесулида 100 мг; в блистере — 10 штук, в коробке 2 или 10 блистеров; 5 мл суспензии для приема внутрь содержат нимесулида 50 мг, во флаконах с мерной крышкой — 60 мл.

— *Лечебная доза:* для взрослых 100 мг 2 раза в день; для детей — 1,5 мг/кг массы тела 2–3 раза в день.

— *Побочные действия:* редко головная боль, диспепсические расстройства, аллергические реакции.

— *Производитель:* Dr. Reddy's Laboratories, Индия.

Нимесил, Nimesil (синоним: *нимесулид*) — селективно ингибирует циклооксигеназу II в воспалительной ткани, тормозит синтез простагландина и ферментов, разрушающих хрящевую ткань, подавляет образование свободных радикалов (кислородных) и миелопероксидазы. Оказывает противовоспалительное, анальгезирующее и жаропонижающее действие.

— *Выпускается:* в пакетиках по 2 г; 1 пакетик содержит нимесулида 100 мг; в упаковке — 30 штук; 1 пакетик гранулята для приготовления раствора для приема внутрь содержит нимесулида 100 мг, в упаковке 10 и 30 штук.

— *Лечебная доза:* для взрослых 100 мг 2 раза в день; содержимое одного пакетика гранулята растворют в 250 мл воды и немедленно выпивают. Для детей — 1,5 мг/кг массы тела 2–3 раза в день.

— *Побочные действия:* редко головная боль, диспепсические расстройства, аллергические реакции.

— *Производитель: Берлин-Хеми/Менари Фарма ГмбХ*, Германия.

Мелоксикам, Meloxykam (синоним: *мовалис, мелокам*) — ингибирует циклооксигеназу II типа, участвующую в синтезе простагландина в месте воспалительной реакции. Оказывает противовоспалительное, анальгезирующее и жаропонижающее действие.

— *Выпускается:* в таблетках, содержащих мелоксикама по 7,5 и 15 мг.

— *Лечебная доза:* для взрослых при приеме внутрь — 7,5 мг 1 раз в сутки.

— *Побочные действия:* диспепсические расстройства, анемия, лейкопения, тромбоцитопения, аллергические реакции, головная боль.

— *Производитель:* Grodziskie Zaklady Farmaceutyczne, Польша.

Месулид, Mesulid (синоним: *нимесулид*) — селективно ингибирует циклооксигеназу II в воспалительной ткани, тормозит синтез простагландина и ферментов, разрушающих хрящевую ткань, подавляет образование свободных радикалов (кислородных) и миелопероксидазы. Оказывает противовоспалительное, анальгезирующее и жаропонижающее действие.

— *Выпускается:* гранулы для приготовления суспензии для приема внутрь; в упаковке — 30 штук по 2 грамма гранул; 1 пакетик гранулята содержит 100 мг нимесулида; в упаковке 10 и 30 штук.

— *Лечебная доза:* для взрослых 100 мг 2 раза в день; содержимое одного пакетика растворют в 80–100 мл воды и немедленно выпивают; для детей — 1,5 мг/кг массы тела 2–3 раза в день.

Рофекоксиб, Rofecoxibe — селективно ингибирует циклооксигеназу II в воспалительной ткани, тормозит синтез простагландина и ферментов, разрушающих хрящевую ткань, подавляет образование свободных радикалов. Оказывает противовоспалительное, анальгезирующее и жаропонижающее действие.

— *Выпускается:* в таблетках, флаконах; 1 таблетка содержит 12,5 и 25 мг; в блистере — 7 или 14 штук; 0,25% и 0,5% суспензия для приема внутрь во флаконах

— *Лечебная доза:* для взрослых 12,5 мг 1 раз в сутки. Максимальная суточная доза — 25 мг.

— *Побочные действия:* диспепсические расстройства, повышение артериального давления, головокружение, сонливость, аллергические реакции.

— *Производитель:* Micro Labs ltd, США.

Целебрекс, Celebrex (синоним: *целекоксиб*) — селективно ингибирует циклооксигеназу II в воспалительной ткани, тормозит синтез простагландина и ферментов, разрушающих хрящевую ткань. Оказывает противовоспалительное, анальгезирующее и жаропонижающее действие.

— *Выпускается:* в капсулах; 1 капсула содержит целекоксиба 100 или 200 мг; в упаковке — 10 или 20 штук.

— *Лечебная доза:* для взрослых 200–400 мг 1–2 раза в день.

— *Побочные действия:* диспепсические расстройства, повышение трансаминаз в сыворотке крови, артериальная гипертензия, головные боли, бессонница, аллергические реакции, анемия, тромбоцитопения.

— *Производитель: Searle*, США.

Неселективные нестероидные противовоспалительные препараты (артротек, вольтарен рапид, диклофенак, доналгин, ибупрофен, кетонал, кеторол, ксефокам, напроксен, пироксикам, флугалин).

Артротек, Artrotek — блокирует циклооксигеназу, снижает синтез простагландина. Оказывает противовоспалительное, анальгезирующее, жаропонижающее, антиагрегатное действие.

— *Выпускается* в таблетках. 1 таблетка содержит диклофенака натрия 50 мг и мизопростола — 200 мкг; в упаковке 20 штук.

— *Лечебная доза:* для взрослых при приеме внутрь — по 1 таблетке, не разжевывая, во время еды 2–3 раза в день.

— *Побочные действия:* диспепсические расстройства, снижение агрегации тромбоцитов, головная боль, кожная сыпь.

— *Производитель:* Searle, США.

Вольтарен Рапид (синоним: *диклофенак*) — оказывает противовоспалительное, анальгезирующее, жаропонижающее, антиагрегатное действие.

— *Выпускается* в виде порошка для приготовления раствора для приема внутрь по 50 мг, упакован в герметично запаенное саше. По 3, 9, 21 или 30 саше в упаковке.

— *Лечебная доза:* для взрослых — 100–150 мг в сутки; детям и подросткам — старше 14 лет — 50–100 мг в сутки в 1–3 приема.

— *Побочные действия:* головная боль, головокружение, диспепсические расстройства, эрозивно-язвенные поражения, кровотечения и перфорация ЖКТ и др.

— *Производитель:* Мифарм С.П.А., Италия.

Диклофенак, Diklophenak — ингибирует циклооксигеназу, снижает синтез простагландина, подавляет экссудативную и пролиферативную фазы воспаления, уменьшает количество серотонина, гистамина и брадикинина, подавляет агрегацию тромбоцитов и улучшает микроциркуляцию. Оказывает противовоспалительное, анальгезир
жаропонижающее, антиагрегатное действ

— *Выпускается* в таблетках. 1 таблетк
жит диклофенака натрия 50 или 100 (ретар
упаковке 20 штук; в ампулах по 3 мл (75
иньекций; в упаковке — 5 штук; в тубах п
виде геля; 1 г геля — 10 мг диклофе

— *Лечебная доза:* для взрослых при
внутрь — 75–150 мг в сутки в 1–3 приема
ние 10–15 дней; таблетки ретард — 1 раз
в разовой дозе 100 мг; парентерально в/м
75 мг 1–2 раза в день, курс — 3–5 дней.
но — 50–100 мг 1–2 раза в день. Дл
2 мг/кг массы тела ребенка; от 6 лет и
кам — только таблетки по 0,25 мг и при
димости — парентерально.

— *Побочные действия:* диспепсичес
стройства, эрозивно-язвенные поражения
течения и перфорация ЖКТ, головная бо
сонница, раздражительность и др.

— *Производитель:* Hemofarm, Югос

Доналгин, Donalgin (синоним: *ниф
кислота*) — ингибирует циклооксигеназу
ет синтез простагландина, подавляет экс
ную и пролиферативную фазы воспаления
ет количество серотонина, гистамина и
нина, подавляет агрегацию тромбоц
улучшает микроциркуляцию. Оказывает
воспалительное, анальгезирующее, жароп
щее, антиагрегационное действие.

— *Выпускается* в капсулах. 1 капсул
жит нифлумовой кислоты 250 мг; в
30 штук.

— *Лечебная доза:* для взрослых при
внутрь — 250 мг в сутки 3–4 раза; для де
ше 12 лет — 2–3 капсулы в день; курс —
4–5 дней.

— *Побочные действия:* диспепсичес
стройства.

— *Производитель:* Gedeon Richter, Be

Ибупрофен, Ibuprofen (синонимы: *бр
тард, буран, нурофен, солпафлекс*) — и
ет обменные процессы в хряще. Блокиру
простагландина. Оказывает противовос
ное, анальгезирующее, жаропонижающее
регатное действие.

— *Выпускается* в драже. 1 драже
ибупрофена 200 мг; в упаковке 100

— *Лечебная доза:* для взрослых пр
внутрь — 4–6 драже в сутки, 2–3 раза
14–28 дней; поддерживающая доза: по
2–3 раза в сутки; в качестве анальгези

средства по 1–2 драже 3 раза в сутки; для детей — с 12 лет.

— *Побочные действия:* диспепсические расстройства, кожный зуд, сыпь, эритема.

— *Производитель:* Pabianickie Zaklady Farmaceutyczne, Польша.

Кетонал, Ketonal (синоним: *кетопрофен*) — ингибирует активность циклооксигеназ, тормозит синтез простагландина и лейкотриенов, активность цитокинов, стабилизирует лизосомные мембраны. Оказывает противовоспалительное, анальгезирующее и жаропонижающее действие.

— *Выпускается:* в таблетках (1 таблетка — 150 мг кетопрофена), во флаконах по 20 штук; в капсулах (1 капсула — 50 мг), во флаконах по 25 штук; в свечах (1 свеча — 100 мг), в коробке 12 штук; в ампулах по 2 мл раствора для инъекций — 100 мг, в упаковке 10 и 50 штук; в виде крема — 1 г крема — 50 мг, в тубах по 30 г; 1 таблетка форте — 100 мг; во флаконах по 20 штук.

— *Лечебная доза:* для взрослых при приеме внутрь (во время еды) от 100 до 300 мг. Рекомендуется утром — 1 капсула, днем — 1 капсула, вечером — 2 капсулы. Возможна комбинация со свечами; в/м — по 1 ампуле 1–2 раза в день. Для детей — с 12 лет.

— *Побочные действия:* диспепсические расстройства, кожный зуд, сыпь, эритема.

— *Производитель:* Lek, Словения.

Кеторол, Ketorol (синоним: *кеторолак, кетанов, кеторол, торадол*) — анальгезирующее, противовоспалительное и умеренное жаропонижающее действие, обусловленное неселективным угнетением активности циклооксигеназы, тормозит синтез простагландина.

— *Выпускается:* в таблетках (1 таблетка — 10 мг кеторолака трометамина), в упаковке — 20 штук; в ампуле по 1 мл раствора для инъекций — кеторолака трометамина 30 мг; в упаковке 10 штук.

— *Лечебная доза:* для взрослых при приеме внутрь (во время еды) средняя разовая доза — 10 мг; максимальная суточная доза — 40 мг. Курс — не более 5 дней; для детей — с 12 лет.

— *Побочные действия:* диспепсические расстройства, сонливость, беспокойство, головокружение, аллергические реакции в месте введения.

— *Производитель:* Dr. Reddy's Laboratories, Индия.

Ксефокам, Xefocam (синоним: *лорноксикам*) — ингибирует циклооксигеназу, тормозит синтез простогландина. Оказывает противовоспалительное, анальгезирующее и жаропонижающее действие.

— *Выпускается:* в таблетках (1 таблетка — 4 или 8 мг лорноксикама), в блистере 10 штук, в упаковке 1, 2, 3, 5 и 10 блистеров или в стеклянных флаконах по 250 штук.

1 флакон с лиофинизированным порошком для приготовления инъекционного раствора — 8 мг лорноксикама; в упаковке 1 флакон и 1 ампула с растворителем или 5 флаконов без растворителя

— *Лечебная доза:* для взрослых при приеме внутрь (перед едой) — начальная доза 16 мг с постепенным увеличением, максимальная доза в первые сутки — до 32 мг; затем по 8 мг 2 раза в сутки. Парентерально медленно по 8 мг 2 раза в сутки. Для детей — с 12 лет.

— *Побочные действия:* диспепсические расстройства, кровотечения, гипергидроз, головная боль, аллергические реакции (кожные высыпания).

— *Производитель:* Nycomed, Норвегия.

Напроксен, Naproxen — ингибирует циклооксигеназу и тормозит синтез простагландина. Препятствует агрегации тромбоцитов. Оказывает противовоспалительное, анальгезирующее и жаропонижающее действие.

— *Выпускается:* в таблетках; 1 таблетка содержит напроксена 250 мг; в бутылке — 50 штук;

— *Лечебная доза:* для взрослых 500 мг в сутки в 1–2 приема; для детей — 10 мг/кг массы тела 2 раза в день.

— *Побочные действия:* диспепсические расстройства, аллергические реакции, нарушение концентрации внимания.

— *Производитель: Pabianickie Zaklady Farmaceutyczne,* Польша.

Пироксикам, Piroxicam — ингибирует циклооксигеназу, тормозит синтез простагландина. Оказывает противовоспалительное, анальгезирующее и жаропонижающее действие.

— *Выпускается:* в таблетках (1 таблетка, покрытая оболочкой, содержит пироксикама 10 или 20 мг), в упаковке — 20 штук.

— *Лечебная доза:* для взрослых при приеме внутрь (перед едой) — 10–20 мг 1 раз в сутки.

— *Побочные действия:* диспепсические расстройства, отеки голеней, при длительном применении — повышение уровней трансаминаз и мочевины в крови.

— *Производитель: Jelfa,* Польша.

Флугалин, Flugalin — селективно ингибирует простагландинсинтетазу. Оказывает противовос-

палительное, анальгезирующее и жаропонижающее действие.

— *Выпускается:* 1 капсула ретард содержит флурбипрофена 200 мг; в упаковке — 30 штук.

— *Лечебная доза:* для взрослых по 1 капсуле 1 раз в день (вечером).

— *Побочные действия:* диспепсические расстройства, желудочно-кишечные кровотечения, язвенный стоматит, холестатическая желтуха, тромбоцитопения.

— *Производитель: Rnoll,* Германия.

Нестероидные противовоспалительные мази и гели (артрозилен, бутадионовая, быструм гель, версатис, ДИП рилиф, диклофенак гель, дикловитгель, димексид, долгтит-крем, долобене, индометациновая, кетонал, кетонал-крем, найз гель, нурофен гель, ревмагель, фастумгель, финалгель).

Артрозилен — гель, кетопрофена лизиновая соль, Artrosilene gel — ингибирует циклооксигеназы I и II типов, тормозит синтез простагландина и лейкотриенов. Снижает активность цитокинов, стабилизирует лизосомные мембраны. Оказывает противовоспалительное, анальгезирующее и жаропонижающее действие.

— *Выпускается* в тубах по 50 г; 1 г геля содержит кетопрофена 10 мг.

— *Применение, лечебная доза:* накожно, 2–4 г на пораженный участок, 3–4 раза в сутки, осторожно втирая, курс — 14 дней.

— *Побочные действия:* фотосенсибилизация, зуд, гиперемия, ощущение жжения, кожная сыпь.

— *Производитель:* Pharma Riace Ltd, Италия.

Бутадионовая мазь, Butadion ungventum — противовоспалительное, анальгезирующее действие, ингибирует циклооксигеназу I и II, снижает синтез простагландина, подавляет агрегацию тромбоцитов и улучшает микроциркуляцию.

— *Выпускается* в тубах по 20 г.

— *Применение, лечебная доза:* накожно, тонким слоем, не втирая, на пораженный участок, 2–3 раза в сутки.

— *Побочные действия:* зуд, гиперемия, ощущение жжения, кожная сыпь.

— *Производитель:* Gedeon Richter, Венгрия.

Быструм гель — противовоспалительное, анальгезирующее действие, ингибирует выделение брадикинина, стабилизирует лизосомальные мембраны, снижает выделение цитокинов, тормозит активность нейтрофилов.

— *Выпускается* в тубах по 30 или 50 г.

— *Применение, лечебная доза:* накожно, 3–5 см геля на пораженный участок 2 раза в сутки, осторожно втирая.

— *Побочные действия:* редко — зуд, гипе мия, ощущение жжения, кожная сыпь, фотосен билизация.

— *Производитель:* «Акрихин», Россия.

Версатис, Versatis (синоним: *лидокаин*) местный анестетик, т. н. трансдермальная те певтическая система (ТТС). Вызывает блокаду триевых каналов возбудимых мембран нейроно

Выпускается в виде пластыря; 1 ТТС сод жит 700 мг лидокаина и вспомогательные веще ва; в пачке — 5 штук

— *Применение, лечебная доза:* наружно чистую кожу над местом поражения 1 раз в су на 12 часов. Одновременно можно наклеивать 3-х ТТС.

— *Побочные действия:* аллергические р ции и чувство жжения на месте аппликаци

— *Производитель: Grunental GmbH,* Ге ния.

ДИП Рилиф — гель двойного действия. став: ибупрофен — 5%, ментол — 3%. Оказы противовоспалительное, анальгезирующее де вие, обусловленное снижением синтеза стагландина.

— *Выпускается* в тубах по 15, 30, 50 100 г.

— *Применение, лечебная доза:* накожно, ким слоем, не втирая, на пораженный учас 2–4 раза в сутки. Курс — 10 дней.

— *Побочные действия:* зуд, гиперемия, щение жжения, кожная сыпь.

— *Производитель:* Ментолатум К. Лим Шотландия, Великобритания.

Дикловит гель, Diklovit gel — противов лительное, анальгезирующее действие, ингиб ет циклооксигеназу I и II, снижает синтез стагландина, подавляет агрегацию тромбоци улучшает микроциркуляцию.

— *Выпускается* в тубах по 20 и 30 г; 1 г содержит диклофенака натрия 10 мг.

— *Применение, лечебная доза:* нак 2–4 г на пораженный участок, 3–4 раза в с осторожно втирая.

— *Побочные действия:* зуд, гиперемия, щение жжения, кожная сыпь.

— *Производитель:* Нижфарм, Россия.

Диклофенак гель 5%, *Diklophenak gel* противовоспалительное, анальгезирующее д вие, обусловленное угнетением синтеза стагландинов, подавляет агрегацию тромб и улучшает микроциркуляцию.

— *Выпускается* в тубах по 50 и 100 г 5%-го геля; 1 г геля содержит 50 мг диклофенака натрия.

— *Применение, лечебная доза:* накожно, 2–4 г на пораженный участок, 2–3 раза в сутки, осторожно втирая, либо путем электрофореза при помощи катода. Длительность курса — 10 дней.

— *Побочные действия:* зуд, гиперемия, ощущение жжения, кожная сыпь, сухость.

— *Производитель:* «Гексал АГ», Германия.

Димексид, Dimexyd — противовоспалительное, болеутоляющее, умеренное антисептическое и фибринолитическое действие. Усиливает проникание через кожу ряда лекарственных средств.

Выпускается: по 100 мл в стеклянных флаконах.

— *Применение* — в виде компрессов. Препарат разводится в 2–3 раза кипяченой водой. В полученный раствор можно добавить новакаин, анальгин и гидрокортизон (последний противопоказан при гипертонии и заболевании вен). Компрессы ставятся над областью больных суставов на 40 минут перед сном. Курс — 20–30 процедур.

— *Побочные действия:* возможен зудящий дерматит, в единичных случаях — бронхоспазм.

— *Производитель:* Россия.

Долгит, Dolgit — противовоспалительное, противоотечное, болеутоляющее, анальгезирующее действие. Подавляет продукцию медиаторов воспаления.

Выпускается в тубах по 20, 50 и 100 г в виде крема; 1 г крема содержит диклофенака натрия 10 мг.

— *Применение, лечебная доза:* накожно, полоску крема длиной 5–10 см наносят на кожу и тщательно втирают 3–4 раза в сутки.

— *Побочные действия:* зуд, гиперемия, ощущение жжения, кожная сыпь.

— *Производитель:* PRO, MED, CS Praha, Чехия.

Долобене гель, Dolobene gel — противовоспалительное, противоотечное действие.

— *Выпускается* в тубах по 50 г, 100 г геля для наружного применения содержит: диметилсульфоксид, 10% H_2O — 16,66 г (соответствует содержанию 15 г диметилсульфоксида), гепарин натрия — 50000 МЕ, декспантенол — 2,5 г.

— *Применение, лечебная доза:* накожно, тонким слоем, осторожно втирая, 2–4 раза в сутки. Можно путем ионофореза, нанося гель под катод.

— *Побочные действия:* зуд, гиперемия, ощущение жжения, кожная сыпь, запах изо рта, измененное вкусовое ощущение.

— *Производитель:* Ratiopharm GmbH, Германия.

Индометациновая мазь, Indometacin ungventum (синоним: *метиндол*) — противовоспалительное, анальгезирующее действие, ингибирует циклооксигеназу, снижает синтез простагландина.

— *Выпускается* в тубах по 30 г; 1 г мази содержит индометацина 510 мг.

— *Применение, лечебная доза:* накожно, местно, тонким слоем, 2–4 раза в день, сильно втирая в кожу.

— *Побочные действия:* головная боль, депрессия, нарушения зрения и слуха, тошнота, рвота, кровотечения из ЖКТ.

— *Производитель:* Glaxo Wellcome, Великобритания.

Кетонал крем 5%, Ketonal (синоним: *кетопрофен*) ингибирует биосинтез простагландина. Оказывает противовоспалительное, анальгезирующее и противоотечное действие.

— *Выпускается* в тубах по 30 г; 1 г крема содержит 50 мг кетопрофена.

— *Применение, лечебная доза:* накожно, тонким слем на пораженный участок, 2–3 раза в сутки, осторожно втирая. Продолжительность курса — 14 дней.

— *Побочные действия:* зуд, гиперемия, ощущение жжения, кожная сыпь.

— *Производитель:* Любляна, Словения.

Найз гель, Nise gel — селективно ингибирует циклооксигеназу II в воспаленной ткани, тормозит синтез простагландина и ферментов, разрушающих хрящевую ткань, подавляет образование свободных радикалов. Оказывает противовоспалительное, анальгезирующее и жаропонижающее действие.

— *Выпускается* в тубах по 20 г.

— *Применение, лечебная доза:* полоску геля длиной 3 см наносят на кожу и тщательно втирают 2–3 раза в сутки. Длительность применения — не более 10 дней.

— *Побочные действия:* зуд, гиперемия, ощущение жжения, шелушение кожи.

— *Производитель:* Dr. Reddy's Laboratories, Индия.

Нурофен гель, Nurofen gel — анальгетическое, противовоспалительное действие. Подавляет продукцию медиаторов воспаления непосредственно в очаге воспаления.

— *Выпускается* в тубах по 50 г; 1 г геля содержит 50 мг ибупрофена.

— *Применение, лечебная доза:* накожно, тонким слоем, полоской 5–10 см, осторожно втирая, 3–4 раза в день.

— *Побочные действия:* гиперемия кожи, ощущение жжения и покалывания в местах применения.

— *Производитель: Farmasierra manafacturing S. L.,* Англия.

Ревма гель, Revma gel — противовоспалительное, анальгезирующее действие, улучшение микроциркуляции.

— *Выпускается* в тубах по 35, 50 и 100 г. 10 г геля содержат матричной настойки Rhus toxicodendron 0,5 г, матричной настойки Ledum 5,0 г, матричной настойки Symphytum ad usum externum 1,0 г, а также 10% раствор гидроксида натрия, полиакриловую кислоту, очищенную воду.

— *Применение, лечебная доза:* накожно, местно на пораженный участок, 3 раза в день, осторожно втирая.

— *Побочные действия:* не выявлены.

— *Производитель:* Schwabe/DHU, Германия.

Фастум гель, Fastum gel (синоним: *кетопрофен*) — противовоспалительное, анальгезирующее действие, ингибирует активность циклооксигеназ и снижает синтез простагландина.

— *Выпускается* в тубах по 50 г; 1 г геля содержит кетопрофена 25 мг.

— *Применение, лечебная доза:* накожно, по 3–5 см геля на пораженный участок, осторожно втирая.

— *Побочные действия:* аллергические реакции.

— *Производитель:* Berlin-Chemie AG/Menarini Group, Германия/Италия.

Финалгель, Finalgel — противовоспалительное, анальгезирующее, противоотечное действие.

— *Выпускается* в тубах по 35 г.

— *Применение, лечебная доза:* наружно, по 1,5–2 см геля на пораженный участок, осторожно втирая, 3–4 раза в сутки Длительность курса до 14 дней.

— *Побочные действия:* местные аллергические реакции.

— *Производитель:* Boehringer Ingelheim Pharma GmbH, Австрия.

Финалгон, Finalgon — анальгезирующее, сосудорасширяющее, противоотечное действие.

— *Выпускается* в тубах по 20 г или 50 г.

— *Применение, лечебная доза:* наружно, не более 0,5 см мази при помощи прилагаемого аппликатора на соответствующий участок кожи, осторожно втирая, 2–3 раза в сутки Длительность курса до 10 дней.

— *Побочные действия:* сыпь, раздражение кожи и чувство жжения.

— *Производитель:* Boehringer Ingelheim GmbH, Германия.

Внутрисуставное введение лекарств (дипроспан, депо-медрол, кеналог, метилпред, целестон) используется у больных с ДСТ с особой осторожностью из-за выраженного влияния глюкокортикоидов на катаболизм патологически измененного хряща. Показанием для осуществления данной манипуляции может служить наличие выраженного реактивного синовита, тендивита или тендовагинита. Однако, число внутрисуставных введений в один сустав, по-нашему мнению, не должно превышать 2 на протяжении года. В ряде случаев для защиты хряща от повреждения может быть использовано внутрисуставное введение оргготеина, поливинилпиролидона.

1.1.3. Некоторые средства, улучшающие венозный кровоток

С целью улучшения венозного кровотока больных ДСТ используют: *суподексид, гепар новую мазь, детралекс-500, долобене, контра тубекс, лиотон 1000, цикло-3.*

Сулодексид, sulodecsid — смесь 2-х гликозам ногликанов, состоящая из быстротекущей средн низкомолекулярной гепариноподобной фракц (80%) и дерматансульфата (20%). Натуральн продукт, выделенный из слизистой оболочки к шечника свиньи. Повышает тромборезистентнос эндотелия, препятствует облитерации и тром рованию сосудов, снижает вязкость крови и у вень фибриногена, улучшает макро- и микроц куляцию крови, усиливает венозный тонус, сни ет растяжимость вен и улучшает венозн кровоток. Ослабляет симптоматику венозной достаточности (боль, ощущение тяжести в но отек, спазмы, цианоз конечностей, лимфанги вторичное варикозное расширение, сцепление на поверхности кожи, варикозные язвы). У бо ных с ДСТ используется для лечения флебопа тромбозов глубоких вен, ангиопатий с повы ным риском тромбообразования, и постоперац ном периоде после хирургического удаления кожных вен с экстирпацией.

— *Выпускается:* в ампулах по 600 ЛЕ и в сулах по 250 ЛЕ.

ся показанием для назначения β-блокаторов. Рекомендуются препараты селективного действия из групп метопронола или атенолола, по показаниям — небиволол и др.

Метопролол, Metoprolol (синонимы: *метопролол тартрат, беталок, беталок ЗОК, корвитол 100, корвитол 50, метопролол-Акри, метопролол-ратиофарм, эгилок, эгилок-ретард*). Селективно ингибирует β1-адреноблокаторы сердца, оказывает гипотензивное, антиангинальное, антиаритмическое действие. Уменьшает сердечный выброс, замедляет сердечный ритм, ослабляет стимулирующее влияние катехоламинов на миокард при физической нагрузке и умственном перенапряжении.

Выпускается: в таблетках; 1 таблетка содержит 50 мг метопролола; в блистере 10 штук; в упаковке — 3 блистера.

— *Лечебная доза:* для взрослых при приеме внутрь — 50–100 мг 1 раз в сутки.

— *Побочные действия:* головокружение, снижение концентрации внимания, сонливость либо бессонница, брадикардия, гипотензия, АВ-блокада, тромбоцитопения, лейкопения, агранулоцитоз, диспепсические расстройства, аллергические реакции, фотодерматоз и обострение псориаза.

Производитель: ОАО Акрихин, Россия.

Атенолол, Atenolol (синонимы: *атенолан, атенолол-ратифарм, атенолол ШТАДА, атенолол — АКОС, атенолол-Акри, атенолол-ратнофарм, принорм*). Селективно ингибирует β1-адреноблокаторы сердца, оказывает гипотензивное, антиангинальное, антиаритмическое действие.

Выпускается: в таблетках; 1 таблетка содержит 25; 50 и 100 мг атенолола и вспомогательные вещества; в блистере 10 штук. В упаковке — 2–3 блистера.

— *Лечебная доза:* для взрослых при приеме внутрь — 25–100 мг 1 раз в сутки.

— *Побочные действия:* слабость, головокружение, снижение концентрации внимания, сонливость либо бессонница, брадикардия, гипотензия, АВ-блокада, тромбоцитопения, лейкопения, агранулоцитоз, диспепсические расстройства, фотодерматоз, аллергические реакции, обострение псориаза и др.

Производитель: АКРИХИН ОАО, Россия; *МАКИЗ-ФАРМА ЗАО,* Россия; *Serona pharma,* Швейцария; *IPCA Laboratories Ltd,* Индия; *PLIVA d.d.,* Польша; *Ratiopharm GmbH,* Германия.

Небиволол, Nebivolol (синоним: *небилет*
лективно ингибирует β1-адреноблокаторы с
оказывает гипотензивное, антиангинальное,
аритмическое действие. Модулирует высвоб
ние эндотелиального вазодилатирующего фа
оксидазота (NO).

— *Выпускается:* в таблетках. 1 таблет
держит: небиволол гидрохлорид 5,45 мг (со
ствует 5 мг небиволола) и вспомогательные
ства. В блистере 7 штук. В упаковке — 2 б
ра.

— *Лечебная доза:* для взрослых при п
внутрь — 2,5–5 мг 1 раз в сутки.

— *Побочные действия:* головная боль,
шения сна, гипотензия, АВ-блокада, диспе
ские расстройства, фотодерматоз, аллергит
реакции и др.

— *Производитель:* Berlin-Chemie/M
Pharma; Германия/Италия.

1.1.5. Растительные адаптогены (*апилак, геримакс женьшень, гинсан*

Апилак, Apilac — биогенный стимулятор
болических процессов. Сухое вещество пчел
маточного молочка; оказывает адаптогенно
щестимулирующее действие.

— *Выпускается:* в таблетках. 1 таблет
держит апилак лиофилизированный — 10 м
вспомогательные вещества. В блистере 25
В упаковке — 1–2 блистера.

— *Лечебная доза:* для взрослых при п
внутрь сублингвально по 1 таблетке 3 раз
тки в течение 10–15 дней.

— *Побочные действия:* нарушения сна,
гические реакции и др.

— *Производитель:* Гриндекс, Латвия.

Геримакс Женьшень, Gerimax, Ginse
биогенный стимулятор метаболических
цессов.

— *Выпускается:* в таблетках; 1 таблет
держит экстракт корня женьшеня — 200 м
вспомогательные вещества. В блистере 10
В упаковке — 1 или 3 блистера.

— *Лечебная доза:* для взрослых и дете
ше 12 лет по 1 таблетке в сутки в первой п
не дня.

— *Побочные действия:* не установл

— *Производитель: Dansk Droge, Д*

Гинсана, Ginsana — биогенный стим
метаболических процессов.

— *Выпускается:* в таблетках; 1 таблетка содержит стандартизированный экстракт корня женьшеня G115 — 100 мг — и вспомогательные вещества. В блистере 10 штук. В упаковке — 1 или 3 блистера.

— *Лечебная доза:* внутрь, не разжевывая, запивая водой для взрослых — по 200 мг во время завтрака. Подросткам старше 12 лет по 100 мг. Курс — 1–2 месяца.

— *Побочные действия:* не установлены.

— *Производитель: Pharmaton S.A., Швейцария.*

1.1.6. Седативные препараты

Присущие больным ДСТ повышенная нервная возбудимость, тревожность, депрессивные состояния, нарушения сна требуют проведения соответствующей медикаментозной коррекции. Для лечения *неврозов, неврозоподобных и психопатических состояний* наиболее часто используются производные бензодиазепина — гидраксизин (атаракс), диазепам, клобазам (фризиум), празепам (деметрин), тофизапам (грандаксин). При депрессивном синдроме, цереброваскулярной недостаточности хорошо зарекомендовал себя у больных ДСТ центральный холиномиметик — глиатилин, а также препарат нормализующий обмен серотонина — триттико.

Гидраксизин (синоним: *атаракс*). Применяется для купирования тревоги, возбуждения, чувства внутреннего напряжения, раздражительности. Обладает седативным, противорвотным, антигистаминным, М-холиноблокирующим и центральным миорелаксирующим действием.

— *Выпускается:* в таблетках; 1 таблетка содержит 25 мг. Активное действующее вещество — гидроксизина гидрохлорид. Вспомогательные вещества: лактозы моногидрат; микрокристаллическая целлюлоза; кремния ангидрид коллоидный, магния стеарат; титана диоксид (Е 171); гидроксипропилметилцеллюлоза; макрогель 400. В упаковке — 25 штук. Стандартная доза для взрослых — 50 мг/день — по 12,5 мг утром и днем, 25 мг на ночь. Максимальная терапевтическая доза может быть увеличена до 300 мг в день; для детей от 12 месяцев — 6 лет — 1–2,5 мг/кг; 6 лет и старше — 1–2 мг/кг в день в несколько приемов.

— *Побочные действия:* сонливость, слабость, сухость во рту, головная боль, головокружение, потливость, гипотензия, тошнота, задержка мочеиспускания, запор и др.

— *Противопоказания:* порфирия, повышенная чувствительностью к любому из компонентов препарата.

— *Производитель:* UCB-Darsi-Farchim, Бельгия.

Диазепам, Diazepat (синонимы: *реланиум, седуксен, сибазон*). Применяется при лечении невротических, неврозоподобных и психопатических состояний у больных ДСТ. Оказывает седативное и снотворное действие.

— *Выпускается:* в таблетках; 1 таблетка содержит — 5 мг диазепама. В упаковке — 2 блистера или 20 штук.

— *Лечебная доза:* подбирается индивидуально, для взрослых при приеме внутрь она, как правило, составляет 5 мг 1–2 раза в сутки.

— *Побочные действия:* возможны вялость, сонливость, брадикардия, тошнота, аллергические реакции и др.

— *Производитель:* Венгрия.

Клобазам, Clobazam (синонимы: *Castilium, Clarmyl, Frisin, Frizium, Maginol, Sentil, Urbanil*). Транквилизатор из группы производных бензодиазепина. Оказывает анксиолитическое, седативное, центральное миорелаксирующее и противосудорожное действие. Показан при состоянии тревоги; невротических, психовегетативных или психосоматических расстройствах

— *Выпускается:* в таблетках по 5 и 10 мг.

— *Лечебная доза:* для взрослых при невротических состояниях — 10–20 мг, при чувстве страха — 20–30 мг в сутки. Препарат назначают в 2 приема или однократно на ночь. При необходимости дозу можно увеличить до 60 мг/сут. Для пожилых пациентов она не должна превышать 20 мг/сут. Суточная доза для детей в возрасте 3-х лет и старше составляет 50% от дозы взрослых.

— *Побочные действия:* чувство усталости, головокружение, легкий тремор пальцев рук, сухость во рту, запоры, анорексия, тошнота, бронхоспазм, аллергические реакции и др.

— *Противопоказания:* выраженные нарушения функции печени; лекарственная зависимость в анамнезе; I триместр беременности; период лактации; ранний детский возраст (до 6 месяцев); повышенная чувствительность к препарату.

— *Производитель:* Hoechst, Германия.

— *Празепам, Prazepat* (синоним: *деметрин*). Стабилизирует аффективную реактивность, сни-

жает напряжение и чувство страха, улучшает настроение, нормализует сон. Устраняет функциональные вегетативные нарушения, не снижает концентрации внимания.

Выпускается: в таблетках; 1 таблетка содержит — 10 мг празепама. В упаковке — 20 таблеток.

— *Лечебная доза:* подбирается индивидуально. Рекомендуемая суточная доза для взрослых — 20 мг, т. е. 2 таблетки (1/2 таблетки утром, 1/2 таблетки в обед и 1 таблетка вечером). Детям в возрасте 3–12 лет препарат назначают по 10–15 мг в сутки, т. е. 2–3 раза в день по 1/2 таблетки.

— *Противопоказания:* миастения, тяжелые нарушения функции печени, беременность, период лактации.

— *Побочные действия:* в ряде случаев — вялость, сонливость, атаксия и головокружение.

— *Производитель:* ИНЕКС ХЕМОФАРМ в сотрудничестве с GODECKE, ФРГ.

Тофизапам, Tophisapat (синоним: *грандаксин*). Дневной транквилизатор с анксиолитическим действием. Применяется для коррекции тревожно-депрессивных расстройств легкой и средней степени тяжести.

Выпускается: в таблетках; 1 таблетка содержит — 50 мг.

— *Лечебная доза:* подбирается индивидуально, для взрослых при приеме внутрь она, как правило, составляет 50 мг 2 раза в сутки (утром и в обед). Курс — 30 дней.

— *Побочные действия:* возможны вялость, сонливость, брадикардия, тошнота, аллергические реакции и др.

— *Производитель:* фирма EGIS, Венгрия.

Глиатилин, L-a glicerylphosphorylcholin. Центральный холиномиметик, в состав которого входит 40,5% метаболически защищённого холина. При попадании в организм глиатилин распадается на холин и глицерофосфат. Холин участвует в синтезе ацетилхолина (один из медиаторов нервного возбуждения) либо мембранных фосфолипидных нейронов. Глицерофосфат является предшественником различных фосфолипидов нейронной мембраны. Больным с ДСТ препарат показан при хронической цереброваскулярной недостаточности, снижении работоспособности, памяти, плохой переносимости психических и физических нагрузок, а также депрессивных состояниях.

— *Выпускается:* в капсулах; 1 капсула содержит 400 мг препарата; в блистере 15 штук и в ампулах (1 ампула содержит 1000 мг глиатилина в 4 мл раствора; в упаковке — 3 штуки) для внутримышечных или внутривенных инъекций.

— *Лечебная доза:* подбирается индивидуально, взрослым больных с ДСТ она, как правило, составляет по 1 капсуле 1 раз в сутки до еды. Продолжительность курса — 2–3 месяца.

— *Побочные действия:* возможна тошнота.

— *Противопоказания:* повышенная чувствительность к препарату, беременность, лактация.

— *Производитель:* CSC, Inalfarmaco, Италия.

Триттико, Trittiko (синоним: *тразадон*). Обладает сродством к некоторым подтипам серотониновых рецепторов (5HT2A), ингибирует обратный захват серотонина. Оказывает антидепрессивное, седативное и анксиолитическое действие.

Выпускается: в таблетках; 1 таблетка содержит — 150 мг. Препарат принимается внутрь, за 30 мин до или через 2–4 ч после еды.

— *Лечебная доза:* взрослые: начальная доза — 100 мг, однократно перед сном. На 4 день возможно увеличение дозы до 150 мг. Дальнейшее повышение дозировки прводится постепенно — на 50 мг/сут каждые 3–4 дня, до достижения оптимальной дозы. Максимальная суточная доза — 450 мг. Суточная доза более 150 мг должна быть разделена на 2 приема, причем меньшая доза принимается после обеда, а основная — перед сном. Таблетки следует принимать целиком, не разжевывая и запивая достаточным количеством воды. Детям 6–18 лет: начальная суточная доза 1,5–2 мг/кг/сут, в несколько приемов. При необходимости дозу постепенно (с интервалом 3–4 дня) повышают до 6 мг кг/сут; пожилым и ослабленным пациентам: начальная доза до 100 мг/сут за несколько приемов или однократно перед сном. При необходимости возможно увеличение дозы (обычно не более 300 мг/сут).

— *Побочные действия:* возможны вялость, сонливость, брадикардия, тошнота,головная боль, снижение артериального давления, сухость, горечь во рту, тошнота, диарея, аллергические реакции и др.

— *Производитель:* Angelini Francesco, Италия.

1.1.7. Гепатопротекторы

1.2.6. Гепатопротекторы — комплексные препараты в основном растительного происхождения, предназначенные для повышения устойчивости печени к токсическим воздействиям, способствуют восстановлению ее функций, нормализуют и усиливают активность ферментов клеток печени.

лее часто используются: эссенциале, карсил, гептрал, фосфоглив, ЛИВ-52.

Эссенциале, Essenciale, Эссенциале форте Н, Essenciale forte N, Эссенциале Н, Essenciale N — гепатопротекторы растительного происхождения. Активные вещества — эссенциальные фосфолипиды (EPL), являющиеся основным компонентом клеточных мембран и органелл гепатоцитов. В состав EPL входят: диглицеридные эфиры холинфосфорной кислоты природного происхождения, экстракт из бобов сои с высоким содержанием ненасыщенных жирных кислот. Препараты оказывают нормализующее действие на метаболизм липидов, белков, детоксикационную функцию печени, тормозят развития фиброза, стабилизируют физико-химические свойства желчи.

— *Выпускаются:* в виде капсул; 1 капсула *эссенциале* содержит: EPL — 250 мг, пиродоксин гидрохлорид 2,5 мг, цианкобаламин 0,1 мг, натрий пантотенат 1,5 мг, никотинамид 25 мг. В упаковке — 30 или 100 капсул. 1 капсула *Эссенциале форте* Н содержит: EPL — 300 мг, тиамин мононитрат — 6 мг, рибофлифин — 6 мг, пиридоксин гидрохлорид — 6 мг, цианокобаламин — 0,06 мг, никотинамид 30 мг, токоферол ацетат — 6 мг. В упаковке — 30 штук. *Эссенциале Н* — раствор для в/в инъекций, в 1 ампуле — 5 мл — 250 мг EPL, в упаковке — 5 штук.

— *Лечебная доза:* Внутрь назначают по 2 капсулы 2–3 раза в день во время еды, курс — не менее 3 мес, который при необходимости может быть продолжен или повторен. Капсулы проглатываются целиком и запиваются небольшим количеством воды. Раствор для инъекций вводят в/в (медленно) по 250–500 мг (1–2 амп.), в тяжелых случаях — по 500 мг — 1 г (2–4 амп.) в сутки. Содержимое двух ампул можно вводить одновременно.

— *Побочные явления:* редко — диарея, кожные проявления аллергических реакций, обострение существующих вестибулярных нарушений.

— *Противопоказания:* возраст до 12 лет, повышенная чувствительность к компонентам препарата, беременность и лактация.

— *Производитель:* Aventis/Nattermann A. and Cie. GmbH, Германия.

Карсил, Karsil — гепатопротектор растительного происхождения, получаемый из растения Silybum marianum. Активирует синтез белков и фосфолипидов в гепатоцитах, препятствует разрушению клеточных мембран.

Выпускается: в виде драже, 1 драже содержит 35 мг препарата. В блистере — 10 драже. В упаковке — 50 штук.

— *Лечебная доза:* для взрослых при приеме внутрь в профилактических целях — в суточной дозе 2–3 драже (70–105 мг); в качестве лечебного средства — по 1–2 драже 3 раза/сут. При необходимости суточная доза может быть увеличена до 12 драже (420 мг). Курс лечения — не менее 90 дней. Детям препарат назначают в суточной дозе из расчета 5 мг/кг массы тела, разделенной на 2–3 приема. Драже принимают внутрь, не разжевывая.

— *Побочные явления:* редко — диспепсия, диарея, в отдельных случаях — алопеция, кожные проявления аллергических реакций, обострение существующих вестибулярных нарушений.

— *Противопоказания:* повышенная чувствительность к компонентам препарата, беременность и лактация.

— *Производитель:* Pharmachim/Sopharma, Болгария.

Гептрал, Geptrall (синонимы: *Гептрал пор, Гептор*). Оказывает детоксикационное, регенерирующее, антиоксидантное, антифиброзирующее и антидепрессивное действие. Включается в биохимические процессы организма, стимулируя выработку эндогенного адеметионина, который участвует в процессе метилирования липидного слоя клеточной мембраны; является предшественником эндогенных тиоловых соединений — цистеина, таурина, глютатиона, коэнзима А; полиаминов — путресцина, стимулирующего регенерацию клеток, пролиферацию гепатоцитов, спермидина, спермина, входящих в структуру рибосом.

— *Выпускается:* Гептрал, Гептор — в виде таблеток, 1 таблетка содержит 400 мг препарата, в упаковке — 20 штук; Гептрал пор — в виде лиофилизированного сухого вещества по 400 мг в 1 ампуле, которое растворяют в специальном растворителе непосредственно перед применением. В упаковке 5 ампул.

— *Лечебная доза:* Внутрь назначают по 2 таблетки 2–3 раза в день во время еды, курс — не менее 2 мес. При *интенсивной терапии* препарат назначают в/м или в/в в суточной дозе 400–800 мг (1–2 ампулы). Длительность — 2–3 недели. При *поддерживающей терапии* — внутрь в суточной дозе 0,8–1,6 г (2–4 таб.) между приёмами пищи в первой половине дня. Таблетки следует глотать, не разжёвывая. Длительность — 2–4 недели.

— *Побочные явления:* возможны неприятные ощущения в области эпигастрия

— *Противопоказания*: повышенная чувствительность к компонентам препарата, беременность и лактация, возраст до 12 лет.

— *Производитель:* Abbott Lab., США.

Лив. 52, Liv. 52 — растительный комплекс, для восстановления функции печени.

— *Выпускается:* в виде таблеток. 1 таблетка содержит: каперсы колючие, цикорий обыкновенный по 65 мг; мандур басма — 33 мг; паслен чёрный, терминалия анжуна — по 32 мг; кассия западная. Тысячелистник обыкновенный, тариск галльский по 16 мг. Во флаконе — 100 таблеток.

— *Лечебная доза:* для взрослых при приеме внутрь в профилактических целях — по 2 таблетки 2 раза в день; в качестве лечебного средства — по 2–3 таблетки 2–3 раза в сутки.

— *Побочные явления:* индивидуальная непереносимость.

— *Производитель:* Himalaya Drug Co, Индия.

Фосфоглив, Phosphoglivl (синоним: *Фосфоглив* пор) — гепатопротектор с противовирусной активностью. Содержит фосфатидилхолин и натрия глицирризинат. Фосфатидилхолин — структурный компонент фосфолипидного слоя клеточных мембран, восстанавливает детоксикационную функцию печени, ингибирует формирование соединительной ткани в печени, снижает риск возникновения фиброза и цирроза печени. Натрия глицирризинат подавляет репродукцию вируса в печени и др. органах за счет стимулирующего действия на выработку интерферона, повышения фагоцитоза, увеличения активности естественных киллеров и др. За счет детергентного действия улучшает эмульгирование фосфатидилхолина в кишечнике.

— *Выпускается:* в капсулах, в блистере — 10 капсул, в упаковке — 50 штук; Фосфоглив пор для в/в инъекций — в виде лиофизированного порошка по 2,5 г во флаконе; в упаковке — 5 флаконов.

— *Лечебная доза:* внутрь, по 2 капсулы 3 раза в день во время еды, запивая небольшим количеством воды. Длительность курса — 3 месяца, который при необходимости может быть продолжен или повторен.

— *Побочные явления:* редко — аллергические реакции.

— *Производитель:* НИИ биомедицинской химии РАМН, Россия.

1.2. ПРИНЦИПЫ МЕДИКАМЕНТОЗНОЙ ПАТОГЕНЕТИЧЕСКОЙ ТЕРАПИИ

Патогенетическая медикаментозная терапия у больных ДСТ, по нашему мнению, должна носить *заместительный характер* и проводиться по следующим направлениям:

— стимуляция коллагенообразования;

— коррекция нарушений синтеза и катаболизма гликозаминогликанов;

— стабилизация минерального обмена;

— улучшение биоэнергетического состояния организма;

— стабилизация процесса перекисного окисления;

— нормализация содержания свободных аминокислот сыворотки крови.

Патогенетическую медикаментозную терапию целесообразно проводить 1–2 раза в год, в зависимости от состояния больного; продолжительность курса — 2–4 месяца; под контролем клинико-биохимических параметров.

1.2.1. Стимуляция коллагенообразования

Медикаментозные препараты, улучшающие синтез коллагена (*пиаскледин* 300, *солкосерил, L-Лизин, L-Пролин, стекловидное тело*).

Неомыляющиеся соединения авокадо/сои, пиаскледин 300. Активное вещество — экстракты масла авокадо и масла сои. Способствует замедлению развития дегенеративного процесса в хрящевой ткани суставов, снимает боли, восстанавливает двигательную активность. Стимулирует синтез коллагена (увеличивает экспрессию трансформирующего фактора роста), способствуя восстановлению хрящевой ткани. Останавливает коллагенолитическую активность хондроцитов (усиливает синтез ингибитора активатора плазминогена, который приводит в действие металлопротеиназы — энзимы, разрушающие матрицу суставного хряща); уменьшает выработку индуцированных металлопротеиназ (коллагеназы, стромелизина) и выделение воспалительных цитокинов (интерлейкинов, простагландина Е2).

— *Форма выпуска*: капсулы (серого цвета) с надписью Р300, блистер, содержащий 15 капсул. Одна капсула содержит 100 мг масла авокадо и 200 мг экстракта масла сои.

Лечебная доза: для взрослых и подростков — по 1 капсуле (300 мг) 1 раз в сутки до еды. Курс лечения 6 мес.

— *Побочные действия:* возможны аллергические реакции.

Солкосерил, Solcoseryl. Стандартизованный гемодиализат, получаемый из крови здоровых телят. Активирует обмен веществ в тканях, повышает синтез АТФ, ускоряет синтез коллагена, регенерацию поврежденных клеток и тканей, реэпителизацию и закрытие раны.

— *Формы выпуска:* таблетки, покрытые оболочкой; в блистере 10 штук, в упаковке 5 или 10 блистеров; 1 таблетка содержит 200 мг; раствор для в/м инъекций (1 мл раствора содержит 42,5 мг сухого вещества); в упаковке 25 ампул по 2 мл либо 5 ампул по 5 или 10 мл;

— раствор для в/в инфузий (1 мл 10 или 20% раствора (в изотоническом растворе натрия хлорида) содержит 4,25 и 8,5 мг сухого вещества, соответственно).

— *Применение:* взрослым — по 1–2 таблетки 3 раза в день в течение 30 дней в/м по 2, 5, 10 мл; в/в по 1 амп.

— *Побочные действия:* разнообразные аллергические реакции.

— *Производитель:* Solco Basel, Швейцария.

Солкосерил, Solcoseryl. Стандартизованный гемодиализат, получаемый из крови здоровых телят. Активирует обмен веществ в тканях, повышает выработку АТФ, улучшает синтез коллагена.

— *Формы выпуска:* раствор для в/м инъекций (1 мл раствора содержит 42,5 мг сухого вещества); в упаковке 25 ампул по 2 мл либо 5 ампул по 5 или 10 мл; раствор для в/в инфузий (1 мл 10% или 20% раствора содержит соответственно — 4,25 и 8,5 мг сухого вещества).

— *Применение:* в/в; в/в капельно — по 10–20 мл через день или ежедневно в течение 10 дней; в/м по 1–2 мл в течение 30 дней.

— *Побочные действия:* разнообразные аллергические реакции.

— *Производитель:* Solco Basel, Швейцария.

L-Лизин — участвует в синтезе коллагена. Препятствует развитию остеопороза, анемии, повышает иммунологическую защиту при герпесной инфекции. Дефицит лизина сопровождается головокружением, тошнотой, повышенной чувствительностью к шуму. Больным с ДСТ показан при наличии клинико-лабораторных и инструментальных признаков резорбции костной ткани, повышенном распаде коллагена или снижении его синтеза, дефиците свободного лизина в сыворотке крови. Суточная потребность — 0,8 г.

— *Применение:* взрослым — по 1 г 2–3 раза в день за 30–60 мин до еды. Детям назначают из расчета 12 мг/кг массы тела. Курс — 1–2 месяца.

— *Противопоказания:* наличие выраженных признаков герпетической инфекции, шизофрении. Беременность и кормление грудью.

— *Производитель:* Vitaline, США. *Разрешено МЗ РФ № 77.99.23.3.У.11862.11.06.*

L-Пролин — основная аминокислота коллагена. Больным с ДСТ показан при наличии клинико-лабораторных и инструментальных признаков резорбции костной ткани и распада коллагена, дефиците свободного пролина в сыворотке крови.

— *Выпускается* в капсулах. В одном флаконе 60 капсул. 1 капсула содержит 500 мг L-пролина.

— *Применение:* взрослым — по 1 г 2–3 раза в день за 30–60 мин до еды. Детям назначают из расчета 12 мг/кг массы тела.

— *Противопоказания:* беременность и кормление грудью.

— *Производитель:* Vitaline, США. *Разрешение МЗ РФ № 77.99.3.У.11862.11.06.*

Стекловидное тело (*Corpus vitreum*). Препарат изготавливают из стекловидного тела глаз скота. Стимулирует синтез коллагена и образование костной мозоли, способствует рассасыванию рубцовой ткани, является биогенным стимулятором.

— *Выпускается* в ампулах по 2 мл.

— *Применение:* по 2 мл подкожно ежедневно. Курс лечения при контрактурах и рубцах — до 25 дней.

— *Противопоказания:* инфекционные заболевания; воспалительные процессы; общее истощение; нефрит; цирроз печени; сердечная недостаточность, сопровождающаяся отеками; злокачественные опухоли.

— *Производитель:* Россия.

Кофакторы синтеза коллагена

Витамины, активирующие синтез коллагена, — «С», «Е», группы «В».

Витамин «С» (аскорбиновая кислота) — необходим для синтеза коллагена и проколлагена (участвует в активации пролилгидроксилазы), способствует стабилизации молекулы коллагена (ингибирует коллагеназы). Участвует в регенерации тканей, регулировании окислительно-восстановительных процессов, углеводном обмене, механизмах свертываемости крови, образовании стероид-

ных гормонов, нормализует проницаемость клеточных мембран. Витамин С — активатор ряда ферментов. Снижает потребность организма в витаминах В1, В2, Е, фолиевой кислоте, пантотеновой кислоте, селене, способствует повышению общей сопротивляемости организма (активизирует выработку антител и макрофагов), обладает антиоксидантным действием.

— *Выпускается* в таблетках по 0,025 г, 0,05 г, 0,1 г с глюкозой и ампулах по 1 и 2 мл 5 и 10% раствора.

Применение: для взрослых при приеме внутрь — по 500 мг 1–2 раза в день, парентерально (в виде 5% раствора аскорбината натрия) — по 1–3 мл; для детей при приеме внутрь — по 0,05–0,1 г 2–3 раза в день, парентерально — по 1–2 мл 5% раствора. При ДСТ (в случае отсутствия оксалурии и отягощенного семейного анамнеза по мочекаменной патологии) применяют большие (1,0–2,0 г в день, в зависимости от возраста) дозы аскорбиновой кислоты в виде коктейлей (с молоком, йогуртом, киселем, морсом и т. п.) в 1–2 приема. *Курс* — 3–4 нед. Всасывание витамина С уменьшается при одновременном употреблении фруктовых или овощных соков, щелочного питья, оральных контрацептивов. При лечении салицилатами увеличивается риск возникновения кристаллурии. Лечение целесообразно проводить под контролем анализов мочи 1 раз в 10 дней.

— *Побочные действия:* аллергические реакции, гипервитаминоз.

— *Производители*: АйСиЭн Октябрь, Россия; Антивирал, Россия; Мосхимфармпрепараты, Россия; Белмедпрепараты, Белоруссия; Дарница, Украина.

Витамин С

— *Форма выпуска*: таблетки растворимые, в упаковке 10 штук. 1 таблетка содержит 1000 мг аскорбиновой кислоты.

— *Производитель*: PLIVA, Хорватия.

УПСА С, UPSA С.

— *Форма выпуска*: таблетки шипучие; 1 растворимая таблетка содержит 1000 мг аскорбиновой кислоты; в тубе 10 штук, в коробке 1 туба; таблетки жевательные; 1 таблетка содержит 500 мг аскорбиновой кислоты.

— *Производитель:* UPSA Laboratories, Франция.

Аддитива витамин С, Additiva vitaminum С, effervescent tablets taste of lemon.

— *Форма выпуска*: шипучие таблетки с лимонным вкусом, в тубах по 10 и 20 штук, в коробке 1 туба; 1 растворимая таблетка содержит 1000 мг аскорбиновой кислоты.

— *Применение:* внутрь по 1–4 таблетки в день; таблетки растворить в 1/2 стакана воды.

— *Производитель:* NP Pharma, Польша.

Витамин Е, Vitaminum E, Tocopherol. Обладает анаболическим действием. Стимулирует синтез коллагена. Способствует усвоению белков. Мощный антиоксидант, защищает клетки от воздействия свободных радикалов, разрушающих соединительную ткань и ухудшающих состояние кожи. Уменьшает проницаемость и ломкость капилляров. Препятствует развитию дегенеративно-дистрофических нарушений в сердечной мышце, скелетной мускулатуре, связочном аппарате, суставах. Необходим для нормального усвоения жиров в пищеварительном тракте, предотвращает окисление липопротеидов низкой плотности, ингибирует синтез холестерина. Регулирует репродуктивную функцию и сексуальную потенцию и др.

— *Выпускается* в капсулах. В упаковке 25 капсул. 1 капсула содержит 100 мг токоферола.

Применение: по 1–4 капсулы 1 раз в день во время еды.

— *Побочные действия:* аллергические реакции.

— *Производитель:* НИЖФАРМ, Россия.

Витамины группы «В» (В1, В2, В3, В6) — кофакторы стимуляции белкового обмена

Витамин В1, Thiaminum. Участвует в обменных процессах в организме, влияет на проведение нервного импульса.

— *Выпускается* в таблетках или драже по 0,002 г — для профилактических целей и таблетках по 0,005–0,01 г — для лечебных целей, а также в ампулах по 1 мл 3 и 6% раствора.

— *Лечебная доза:* для взрослых при приеме внутрь — 5–10 мг в день (в течение 1–1,5 мес.); для детей при приеме внутрь в возрасте до 1 года — 5 мг в день (в течение 24 дней), затем 0,01 г через день (в течение 16 дней); от 3 до 8 лет — 0,015 г через день (в течение 20 дней), а затем по 0,03 г (в течение 20 дней); от 8 до 16 лет — 0,03 г (в течение 30 дней). Парентеральное введение тиамина начинают с малых доз (не более 0,5 мл 5 или 6% раствора).

— *Производитель:* Россия.

Витамин В2, Ribophlavinum. Обеспечивает нормальное течение окислительно-восстановительных процессов в организме; участвует в процессах белкового, углеводного и жирового обмена; играет важную роль в поддержании нормаль-

гемоглобина.

— *Выпускается* в таблетках и драже по 0,002 г — для профилактических целей и в виде таблеток по 0,005–0,01 г — для лечебных целей.

— *Лечебная доза:* для взрослых при приеме внутрь — 5–10 мг (в тяжелых случаях — по 10 мг 3 раза в день в течение 1–1,5 мес.); для детей — 2–5 и до 10 мг в день, в зависимости от возраста.

— *Производитель:* Россия.

Кислота никотиновая, Acidum nicotinicum, витамин В3. Участвует в осуществлении окислительно-восстановительных процессов в организме, переносе фосфата, улучшает углеводный обмен.

— *Выпускается* в таблетках и драже по 0,05 г — для лечебных целей, а также в ампулах по 1 мл 0,17% натрия никотината (что соответствует 1 мл 0,1% раствора никотиновой кислоты).

— *Лечебная доза:* для взрослых при приеме внутрь — 20–50 мг; для детей — 5–30 мг 2–3 раза в день.

— *Производитель:* Россия.

Витамин В6, Pyridoxinum. Участвует в обмене белков (декарбоксилирование и переаминирование аминокислот), в процессе живого обмена. Играет большую роль в обмене триптофана, метионина, цистеина, глутаминовой и других аминокислот. Необходим для нормального функционирования нервной системы.

— *Выпускается* в таблетках по 0,002 , 0,005 и 0,01 г и в ампулах по 1 мл 1 и 5% раствора.

— *Лечебная доза:* для взрослых при приеме внутрь — 2,5–5 мг 1–2 раза в день в течение 1–1,5 мес.

— *Производитель:* Россия.

Микроэлементы, активирующие синтез коллагена. Многие микроэлементы (медь, магний, цинк, селен, кремний, бор, марганец, сера) являются кофакторами биохимических реакций внутри- и внеклеточного созревания молекулы коллагена и других структурных элементов соединительной ткани.

Магнерот, Magnerot — активное вещество оротат магния. Больным ДСТ препарат рекомендуется для активации процесса синтеза коллагена и восполнения абсолютного или относительного дефицита магния в организме. Ионы магния необходимы для укладки волокон коллагена в четвертичную структуру, что обеспечивает его стабильность. Оротовая кислота регулирует обмен веществ, стимулирует синтез АТФ, рост и [illegible] необходима для процесса утилизации магния клетками.

— *Форма выпуска:* таблетки; в блистере 10 штук, в упаковке 2 или 5 блистеров. 1 таблетка содержит магния оротата 500 мг, что соответствует 32,8 мг магния.

— *Применение:* внутрь, с небольшим количеством воды; взрослые — 1-я нед: по 2 таблетки 3 раза в день, затем по 1 таблетке 2–3 раза в день (курс — до 6 нед). Дети 1–4 лет по 1/4 таблетки 2–3 раза в день; 5–7 лет — 1/2 таблетки 2 раза в день; 8–10 лет — 1 таблетка 2 раза в день; старше 10 лет — 1 таблетка 3 раза в день.

— *Производитель: Wörwag Pharma GmbH & Co. KG,* Германия.

Магне В6, Magne B6. Препарат рекомендован для восполнения абсолютного или относительного дефицита магния в организме, активации процесса синтеза коллагена.

— *Форма выпуска:* таблетки; в блистере 10 штук, в коробке 5 блистеров. 1 таблетка, покрытая оболочкой, содержит магния лактата 500 мг (соответствует 48 мг магния) и пиридоксина гидрохлорида 125 мг. Ампулы по 10 мл для перорального применения, в коробке 10 штук; содержат 250 и 62,5 мг активных веществ, соответственно.

— *Применение:* внутрь по 2 таблетки или по 1 ампуле, запивая стаканом воды, 2–3 раза в день.

— *Производитель:* Sanofi, Франция.

Магния цитрат, Magnesium citrate. Препарат рекомендован для восполнения абсолютного или относительного дефицита магния, активации процесса синтеза коллагена.

— *Форма выпуска:* таблетки шипучие. 1 таблетка содержит 150 мг магния цитрата.

— *Применение:* 300–450 мг в сут. Таблетку необходимо растворить в стакане воды.

— *Производитель:* Магнесол (Maqnesol) KRKA, Словения.

Цинка окись, Zinci oxydum. Препарат рекомендован для восполнения абсолютного или относительного дефицита цинка в организме, активации синтеза коллагена.

— *Применение:* внутрь по 0,02–0,05 г 2–3 раза в день после еды.

— *Производитель:* Россия.

Цинка сульфат, Zinc sulfat. Препарат рекомендован для восполнения абсолютного или относительного дефицита цинка в организме, активации синтеза коллагена.

— *Форма выпуска:* таблетки, покрытые оболочкой.

— *Применение:* детям старше 3-х лет и взрослым — внутрь по 1 таблетке 3 раза в сутки перед едой; по мере исчезновения клинико-лабораторных симптомов недостаточности цинка в организме дозу снижают до 1 таблетки 2 раза в сут, далее — по 1 таблетке в сутки. При необходимости дозу для взрослых увеличивают до 6 таблеток в сут. Избегают употребления молочных продуктов, так как при этом тормозится всасывание солей цинка из пищеварительного тракта.

— *Побочные действия:* тошнота, рвота, боли в животе.

— *Производитель:* Kutno, Польша.

Оксирич, Oxyrich, цинка аспартат. Препарат рекомендован для восполнения абсолютного или относительного дефицита цинка в организме и для активации процесса синтеза коллагена.

— *Форма выпуска:* таблетки в стеклянных банках по 30 штук или в блистере по 10 штук; в коробке 1 банка или 3 блистера, соответственно. 1 таблетка, покрытая растворимой в кишечнике оболочкой, содержит цинка аспартата 50 мг (что эквивалентно 0,15 ммоль Zn2+).

— *Применение:* по 1 таблетке 3 раза в день в течение 10 дней, затем перерыв 20 дней, далее — по 1 таблетке 3 раза в сут в течение 10 дней.

— *Производитель:* Pharmacia-AD, Болгария.

Цинкит. Препарат рекомендован для восполнения абсолютного или относительного дефицита цинка в организме и для активации процесса синтеза коллагена.

— *Форма выпуска:* растворимые таблетки по 10 штук; 1 таблетка, покрытая растворимой в кишечнике оболочкой, содержит 44 мг цинка сульфата (соответствует 10 мг цинка).

— *Применение:* взрослым по 1–2 таблетки в день натощак, предварительно растворив в стакане воды. Детям от 10 до 15 лет по 1 таблетке 2 раза в день.

— *Производитель:* Worwag Pharma GmbH Co. KG, Германия.

Меди сульфат (Cuprum sulfate). Показан для активации процесса синтеза коллагена при абсолютном или относительном дефиците меди в организме. В практике используются малые дозы препарата в виде 1% раствора.

— *Применение:* взрослым — 5–15 капель 1% раствора в молоке 2–3 раза в день во время еды.

— *Производитель:* Россия.

Спектрамин (Spectramin). Комплекс микро- и макроэлементов в биодоступной форме. Биологически активная добавка.

— *Выпускается* в капсулах. Одна капсула содержит: кальция цитрат — 83 мг; аспартат магния — 33,3 мг; аспартат калия — 8,25 мг; пиколинат цинка 2,5 мг; гистидинат железа — 1,5 мг; гистидинат марганца — 0,8 мг; бор (цитрат, аспартат, глицинат) — 250 мкг; гистидинат меди — 166,7 мкг; пиколинат хрома — 16,7 мкг; селенометионин — 16,7 мкг; калия йодид — 12,7 мкг; молибден — 8,3 мкг. В упаковке 60 капсул.

— *Применение:* взрослым по 1 капсуле 3 раза в день.

— *Производитель:* Витамакс XXI век, США. *РУ № 77.99.23.3.У.7734.7.05 от 11.07.05.*

Витатонус (метилсульфонилметан). Биологически активная добавка. Содержит органическую форму серы в комбинации с другими растительными компонентами. Источник серы для биосинтеза серосодержащих компонентов соединительной ткани. Обладает противовоспалительным, антиоксидантным действием. Больным с ДСТ показан для улучшения состояния костно-суставной системы, ногтей, волос, венозных и артериальных сосудов.

Выпускается в капсулах. Одна капсула содержит: метилсульфанилметан — 725 мг; комплекс куркуминов (из стандартизованного экстракта корня куркумы) — 95 мг; спирулина (гавайская) — 15 мг; корень имбиря — 10 мг; биоперин (из плодов черного перца) — 5 мг.

Применение: взрослым по 1 капсуле 1–3 раза в день во время еды.

— *Производитель:* Витамакс XXI век, США. РУ № 77.99.23..3У8713805 от 01.08.05.

1.2.2. Хондропротекторы

Наиболее изученными являются хондроитин-сульфат (ХС) и глюкозамин сульфат (ГС). За последние 20 лет проведены десятки контролируемых исследований по изучению структурно-модифицирующего действия этих препаратов. Доказано их участие в регуляции метаболизма хондроцитов (увеличении синтеза гликозаминогликанов и протеогликанов); подавлении синтеза энзимов и увеличении резистентности хондроцитов к воздействию ферментов, повреждающих суставной хрящ; в активации анаболических процессов матрикса хряща и др. Показано, что терапия ХС в дозе 800 мг/сут в течение 2-х лет оказывает статистически достоверное стабилизирующее влияние на ширину суставной щели у больных гоноартрозом (Michel et al., 2002). Структурно-мо-

дифицирующее действие ГС в суточной дозе 1500 мг подтверждено в 2 двойных слепых рандомизированных трех летних исследованиях по сравнению с плацебо у 212 и 202 больных гоноартрозом. Анализ результатов показал, что через 3 года у больных, пролеченных ГС, не было выявлено статистически значимого сужения суставной щели в отличие от пациентов, получающих плацебо (Register et al., 2002). По способу применения выделяют: хондропротекторы пероральные, парентеральные и местные. По механизму действия — хондропротекторы из группы хондроитинсульфатов, хондропротекторы из группы гликозаминогликанов, хондропротекторы комбинированного действия и хондропротекторы из группы гиалуроновой кислоты.

Хондропротекторы перорального применения из группы хондроитинсульфатов — структум, хондроитин-АКОС.

Структум, Structum. Высокомолекулярный гликозаминогликан. Хондроитинсульфат участвует в синтезе коллагена, построении основного вещества костной и хрящевой ткани, замедляет резорбцию костной ткани, способствует снижению потерь кальция, ускоряет процессы восстановления костной ткани, тормозит дегенеративные процессы в хрящевой ткани, а также нормализует обмен веществ в гиалиновой ткани.

— *Форма выпуска:* капсулы; в упаковке 60 капсул (1 капсула содержит 250 мг хондроитинсульфата натрия).

— *Применение:* детям в возрасте до 1 года — 250 мг; от 1 года до 5 лет — 500 мг; старше 5 лет — 500–750 мг; взрослым — по 1–1,5 г 2 раза в день; капсулы принимают внутрь, запивая небольшим количеством воды. Продолжительность курса — 3–6–12 мес.

— *Побочные действия:* аллергические реакции (кожный зуд, эритема, крапивница, дерматит); редко — тошнота, рвота.

— *Производитель:* «Pierre Fabre Medicament», Франция.

Хондроитин-АКОС (Chondroitin-AKOS) — участвует в построении основного вещества костной и хрящевой ткани, замедляет резорбцию костной ткани, способствует снижению потерь кальция, ускоряет процессы восстановления костной ткани, тормозит дегенеративные процессы в хрящевой ткани, нормализует обмен веществ в гиалиновой ткани.

— *Форма выпуска:* капсулы; в упаковке 50 капсул или в банках по 20 штук (1 капсула содержит 250 мг хондроитинсульфата).

— *Применение:* детям в возрасте до 1 года — 250 мг; от 1 года до 5 лет — 500 мг; старше 5 лет — 500–750 мг; взрослым — по 750 мг 2 раза в сутки в течение 3 недель, затем по 500 мг 2 раза в сутки; капсулы принимают внутрь, запивая небольшим количеством воды. Продолжительность курса — 3–6–12 мес.

— *Побочные действия:* аллергические реакции (кожный зуд, эритема, крапивница, дерматит); редко — тошнота, рвота.

— *Производитель:* ОАО «Синтез АКО», Россия.

Хондропротекторы парентерального применения из группы хондроитинсульфатов — адгелон, алфлутоп, мукопат (артрон), мукартрин.

Адгелон, Adgelon — стимулирует регенерацию хрящевой ткани, ингибирует перекисное окисление липидов; показан при остеоартрозе крупных суставов у больных ДСТ

Выпускается в виде раствора для внутрисуставных инъекций; 1 мл содержит сывороточный гликопротеин (адгелон) 10–6 г; в ампуле — 2 мл; в упаковке — 10 ампул.

— *Применение:* по 2 мл внутрисуставно; 2 раза в неделю, курс — 5–10 инекций.

— *Противопоказания:* повышенная чувствительность к компонентам препарата.

— *Побочные действия:* не описано.

— *Производитель:* Эндо-Фарм-АПП ЗАО, Россия.

Алфлутоп, Alflutop — содержит обезжиренный и депротеинизированный экстракт хрящей 4-х видов морских рыб, гликозаминогликаны (хондроитин 6-сульфат), полипептиды, микроэлементы (натрий, калий, железо, медь, цинк). Алфлутоп усиливает биосинтез гиалуроновой кислоты; тормозит активность гиалуронидазы и катаболические процессы в хрящевой ткани; стимулирует регенерацию суставного хряща. Оказывает противовоспалительное, анальгезирующее и регенеративное действие.

— *Выпускается* в ампулах по 1 мл, в котором содержится по 10 мг экстракта. В коробке 10 штук.

— *Применение:* глубоко внутримышечно; в первый день — 0,3 мл, через 2 дня — 0,5 мл, затем по 1 мл 3 раза в неделю на протяжении 5–6 недель. Возможно применение препарата по 2 схемам (Мазуров, 2000):

1 схема — начинают введение препарата внутрисуставно по 2 мл 2 раза в неделю (5 инъекций), в дальнейшем переходят на ежедневное внутримышечное введение альфлутона по 1 мл в день в течение 3 недель;

2 схема — препарат вводят внутримышечно ежедневно по 1 мл в течение 3 недель. Повторные курсы проводятся через 3 месяца.

Побочные действия: преходящий дерматит, слабые миалгии, кратковременное усиление артралгии после внутрисуставного введения.

Производитель: «Biotehnos», Румыния.

Мукосат, Mucosat (синоним: *артрон)* — 10% раствор нативного хондроитин-сульфата А и С, получаемого из трахеи крупного рогатого скота. Подавляет синтез протеолитических ферментов, вызывающих распад хряща и восстанавливает в нем обменные процессы.

— *Выпускается* в ампулах по 2 мл.

— *Применение:* глубоко внутримышечно по 2 мл через день. На курс — 25 инъекций.

— *Побочные действия:* разнообразные аллергические реакции, кровоточивость.

— *Производство:* Россия.

Румалон, сульфатированный гликозаминогликан-пептидный комплекс, Rumalonum. Содержит экстракты хрящей (пептиды, гликозаминогликаны, аминокислоты, нуклеотиды, нуклеозиды, хондроциты и клетки костного мозга) молодых животных. Усиливает биосинтез сульфатированных гликозаминогликанов (в основном хондроитинсульфата), протеогликанов и коллагена II типа; стимулирует регенерацию суставного хряща, тормозит катаболические процессы в хрящевой ткани. Показан при заболеваниях суставов, сопровождающихся дегенеративными изменениями хряща.

— *Выпускается* в ампулах по 1 и 2 мл.

— *Применение:* глубоко внутримышечно; в первый день — 0,3 мл, через 2 дня — 0,5 мл, затем по 1 мл 2–3 раза в неделю. Курс лечения — 5–6 недель. Повторные курсы — через 6–8 месяцев от начала лечения. В год — 1–2 курса.

— *Противопоказания:* повышенная чувствительность к препарату; новообразования; воспалительные заболевания суставов (антигенные свойства).

— *Побочные действия:* аллергические реакции, тошнота, артралгии, головокружения, головная боль, чувство жара.

— *Совместное производство* фирмы «Брынцалов», Москва, Россия, и Робафарм АГ, Базель, Швейцария.

Мукартрин, Mucartrin — содержит сульфат мукополисахаридов. Подавляет активность протеолитических ферментов, вызывающих распад хряща; восстанавливает обменные процессы в суставном хряще.

— *Выпускается:* в ампулах по 1 мл.

— *Применение:* глубоко внутримышечно через день — 3–4 инъекции, затем по 1 мл 2 раза в неделю в течение 3 недель, далее по 1 мл 1 раз в неделю. На курс — 25–30 инъекций.

— *Противопоказания:* повышенная чувствительность к препарату.

— *Побочные действия:* аллергические реакции.

— *Производство:* Фармахим, Болгария.

Хондропротекторы перорального применения из группы гликозаминогликанов — ДОНА, юниум.

В клинической практике используются две соли глюкозамина: глюкозамин гидрохлорид и глюкозамин сульфат. В Европе традиционно применяется глюкозамин сульфат, в Америке — чаще глюкозамин гидрохлорид.

ДОНА (DONA), Glucosamine. Активный компонент — глюкозаминсульфат — физиологический субстрат биосинтеза гиалуроновой кислоты, гликозаминогликанов и протеогликанов суставного хряща. Снижает дефицит глюкозаминогликанов в организме. Препарат инициирует процесс фиксации серы во время синтеза хондроитинсерной кислоты, способствует нормализации отложения кальция в костной ткани, необходим для синтеза коллагена и восстановления хряща (подавляет образование супероксидных радикалов и ферментов, разрушающих хрящевую ткань, — коллагеназы и фосфолипазы). Препятствует нарушению биосинтеза гликозаминогликанов, индуцированному нестероидными противовоспалительными средствами.

— *Выпускается* в виде сухого вещества, из которого приготавливается раствор для приема внутрь. В одной упаковке 20 пакетиков; каждый пакетик содержит 1500 мг глюкозаминсульфата, а также аспартам, сорбитол, карбовакс 4000, лимонную кислоту.

— *Применение:* содержимое одного пакетика растворяют в стакане воды и принимают 1 раз в день в течение 6 нед. В отдельных случаях назначают более длительный курс. Повторный курс лечения — не менее чем через 2 мес.

— *Противопоказания:* фенилкетонурия (из-за наличия в составе аспартама); повышенная чувствительность к глюкозамину.

— *Побочные действия:* тошнота, боли в области эпигастрия, метеоризм, диарея, запор.

— *Производитель:* Rottafarm, Италия.

Юниум, Unium. Активный компонент — глюкозаминсульфат, который участвует в биосинтезе компонентов соединительной ткани, предотвращает процессы разрушения хряща, стимулирует регенерацию хрящевой ткани и продукцию синовиальной жидкости.

— *Выпускается* в виде таблеток; в блистере — 15 штук; в пачке — 2, 4, 6 блистеров; одна таблетка содержит глюкозамин сульфат — 750 мг и вспомогательные вещества.

— *Применение:* внутрь взрослым — по 1 табл. 2 раза в день. Устойчивый лечебный эффект при приеме не менее 6 месяцев.

— *Противопоказания:* гиперчувствительность, фенилкетонурия, выраженные нарушения функции почек.

— *Побочные действия:* тошнота, боли в животе, метеоризм, диарея, запор, кожные аллергические реакции.

— *Производитель:* Unipharm, Inc.Rottafarm, США.

Хондропротекторы парентерального применения из группы гликозаминогликанов — Дона, артепарон.

ДОНА (DONA), Glucosamine. Активный компонент — глюкозаминсульфат, который является физиологическим субстратом биосинтеза гиалуроновой кислоты, гликозаминогликанов и протеогликанов суставного хряща. Препарат инициирует процесс фиксации серы во время синтеза хондроитинсерной кислоты, способствует нормализации отложения кальция в костной ткани, необходим для синтеза коллагена и восстановления хряща.

— *Выпускается* в виде раствора для в/м введения по 2 мл. Упаковка содержит 6 ампул глюкозамина сульфата по 400 мг в комплексе с 6 ампулами растворителя.

— *Применение:* 1 раз в день в течение 6 нед. В отдельных случаях назначают более длительный курс. Повторный курс лечения — не менее чем через 2 мес.

— *Противопоказания:* повышенная чувствительность к глюкозамину.

— *Побочные действия:* тошнота, боли в области эпигастрия, метеоризм, диарея, запор.

— *Производитель:* Rottafarm, Италия.

Артепарон (синоним: *гликозаминогликан-полисульфат*) — полусинтетический препарат, который изготавливают путем экстракции гликозаминогликанов из легких, трахеи крупного рогатого скота и последующей сульфатной экстерификации. Содержит примеси хондроитинсульфата. Обладает способностью накапливаться преимущественно в артрозно измененном хряще, действует как на суставной хрящ, так и на субхондральную кость. Стимулирует синтез протеогликанов, гиалуроновой кислоты, синтетические процессы синовиальных клеток; подавляет активность лизосомальных ферментов, участвующих в разрушении хряща.

— *Выпускается* в виде ампул по 1 мл. 1 ампула содержит 0,05 г гликозаминсульфат-полисульфата. В одной упаковке по 5 и 20 штук.

— *Применение:* внутрисуставно, подкожно или периартикулярно по 1 мл (50 мг, глюкозаминсульфат-полисульфата) 2 раза в неделю с промежутками в 3–4 дня на протяжении 7–8 недель, курс 15 инъекций. Повторный курс лечения — не менее чем через 3–4 месяца.

— *Противопоказания:* повышенная чувствительность к глюкозамину, гепарину, совместное назначение с антикоагулянтами, тяжелые заболевания печени, почек, поджелудочной железы и коронарных сосудов, выраженная артериальная гипертензия, сахарный диабет, системный остеоартроз.

— *Побочные действия:* аллергические реакции, кровоизлияния в кожу и кровотечения из слизистых оболочек. Болезненные раздражения кожи и припухлость, особенно после первой инъекции, редко — гематомы и кровоизлияния в области инъекции.

— *Производитель:* Rottafarm, Италия.

Хондропротекторы местного действия — хондроксид мазь 5%, хондроитип АКОС 5% мазь, солкосерил дентал адгезивная паста, алфпутон крем.

Хондроксид мазь 5%, Chondroxid unguentum 5%. Натриевая соль хондроитинсульфата из хрящевой ткани трахеи крупного рогатого скота. Ускоряет синтез гликозаминогликанов, восстановление хрящевой ткани и пораженных межпозвоночных дисков. Диметилсульфоксид дополнительно оказывает противовоспалительное действие, обладает способностью проникать через клеточные мембраны, улучшает транспорт лекарственных препаратов через кожу.

— *Выпускается* в виде мази, по 30 или 50 г в тубах (100 г мази содержат: хондроитинсульфата — 5 г, диметилсульфоксида — 10 г; вспомогательные вещества — ланолин безводный, вазелин медицинский, вода очищенная).

— *Применение:* мазь наносят на область поражения 2 раза в день в течение 2–3 нед. При необходимости курс лечения повторяют.

— *Побочные действия:* аллергические реакции (редко).

— *Противопоказания:* гиперчувствительность.

— *Производитель:* ОАО «НИЖФАРМ», Россия.

Хондроитин-АКОС 5% мазь, Chondroitin-AKOS 5% ungventum — натриевая соль хондроитинсульфата из хрящевой ткани трахеи крупного рогатого скота. Ускоряет синтез гликозаминогликанов, восстановление хрящевой ткани и пораженных межпозвоночных дисков. Диметилсульфоксид дополнительно оказывает противовоспалительное действие, обладает способностью проникать через клеточные мембраны, улучшает транспорт лекарственных препаратов через кожу.

— *Выпускается* в виде мази, по 30 г в тубах (100 г мази содержат: хондроитинсульфата — 5 г, диметилсульфоксида — 10 г; вспомогательные вещества — ланолин безводный, вазелин медицинский, вода очищенная).

— *Применение:* мазь наносят на область поражения 2–3 раза в сутки и втирают в течение 2–3 минут до полного впитывания. Курс лечения — 2–3 недели.

— *Побочные действия:* местные аллергические реакции.

— *Противопоказания:* гиперчувствительность.

— *Производитель:* ОАО «Синтез АКО», Россия.

Солкосерил дентал адгезивная паста, Solcoseryl dental adhesive paste. Стандартизованный гемодиализат, получаемый из крови здоровых телят. Активирует обмен веществ в тканях, стимулирует выработку АТФ, синтез коллагена, регенерацию поврежденных клеток и тканей, реэпителизацию и закрытие раны. Показан при поражениях кожи, слизистых, пародонтозе, сухом кератоконъюнктивите, буллезном кератите на фоне соединительнотканной дисплазии.

— *Формы выпуска:* мазь и желе (1 грамм мази — 2,07 мг, в тубе 20 г; 1 грамм желе — 4,15 мг, в тубе 20 г); глазной гель (в 1 грамме геля — 8,3 мг; в тубе 20 г).

— *Применение:* мазь наносят тонким слоем на поврежденную кожу 2–3 раза в день; глазной гель используют конъюнктивально по 1 капле 3–4 раза в день; зубную пасту при пародонтозе наносят тонким слоем на предварительно высушенный (ватным или марлевым тампоном) пораженный участок, равномерно распределяют и увлажняют кончиками пальцев, смоченными водой; процедуру выполняют 3–5 раз в день после еды и перед сном.

— *Побочные действия:* разнообразные аллергические реакции.

— *Производитель:* Solco Basel, Швейцария.

Алфлутоп крем, Alflutop — содержит обезжиренный и депротеинизированный экстракт хрящей 4-х видов морских рыб. В его состав входят хондроитин 6-сульфат, полипептиды, микроэлементы (натрий, калий, железо, медь, цинк). Алфлутоп усиливает биосинтез гиалуроновой кислоты; тормозит активность гиалуронидазы и катаболические процессы в хрящевой ткани; стимулирует регенерацию суставного хряща. Оказывает противовоспалительное, анальгезирующее и регенеративное действие.

— *Выпускается* в тубах по 30 или 50 г.

— *Применение:* мазь наносят на область поражения 2 раза в день в течение 2–3 нед. При необходимости курс лечения повторяют.

Побочные действия: местные аллергические реакции.

Производитель: «Biotehnos», Румыния.

Хондропротекторы перорального применения комбинированного действия (артра, терафлекс, сустанорм, КОНДРА-нова, артрофлекс)

Принимая во внимание данные о том, что хондроитинсульфат и глюкозамин оказывают разнообразное фармакологическое воздействие на метаболизм хряща, представляется перспективным использование хондропротекторов комбинированного механизма действия. В эксперименте было установлено, что применение комбинации хондроитин-сульфата и глюкозамина гидрохлорида увеличивает продукцию глюкозаминогликанов хондроцитами на 96,6% по сравнению с 32% при использовании каждого из этих препаратов в отдельности. Применение этих комбинаций на модельных животных вызывало менее тяжелые поражение хряща по сравнению с монотерапией (Lippielo et al., 1999, 2000). Плацебо-контролируемое исследование эффективности комбинированной терапии у больных остеоартрозом коленных суставов на протяжении 4–6 месяцев выявило значимое уменьшение симптомов заболевания, по сравнению с контрольной группой (Das et al., 1988). Сходные результаты были получены Л. И. Алексеевой и соавт. (2005) при обследовании 375 больных гоноартрозом в 7-ми ревматологических

центрах России. Улучшение состояния при лечении комбинированными хондропротекторами зарегистрировано у 89,2% больных по оценке врача и у 90% — по оценке больного. Высокий симптомо-моделирующий эффект комбинированного хондропротектора терафлекс в терапии остеоартроза коленных суставов и остеохондроза позвоночника показан исследованиями А. М. Лила и соавт (2005).

Артра, Artra. Активные компоненты — хондроитин сульфат натрия и глюкозамингидрохлорид. Оказывает обезболивающее и противовоспалительное действие, улучшает функциональное состояние хряща, позволяет снизить дозу или полностью отменить НПВП. Тормозит разрушение и стимулирует регенерацию хрящевой ткани.

— *Выпускается:* таблетки в полиэтиленовых флаконах по 30 и 60 штук; одна таблетка содержит хондроитин сульфат натрия — 500 мг; глюкозамина гидрохлорида — 500 мг; вспомогательные вещества.

— *Применение:* внутрь взрослым и детям старше 15 лет — по 1 табл. 2 раза в день в течение первых 3-х недель, затем по 1 табл. 1 раз в сутки в течение последующих недель и месяцев. Устойчивый лечебный эффект при приеме не менее 6 месяцев.

— *Противопоказания:* гиперчувствительность, фенилкетонурия, выраженные нарушения функции почек.

— *Побочные действия:* диспепсические расстройства, головокружения, кожные аллергические реакции.

— *Производитель:* Unipharm, Inc.Rottafarm, США. Зарегистрирован в МЗ РФ Рег. уд. № 014829/01 — 2003 от 12.03.2003.

Терафлекс — замедляет дегенерацию хряща, снижает интенсивность воспаления, уменьшает боль, улучшает подвижность суставов.

— *Форма выпуска:* капсулы; в упаковке 60 и 30 капсул (1 капсула содержит 500 мг глюкозамина гидрохлорида и 400 мг хондроитинсульфата натрия).

— *Применение:* взрослым при массе тела до 60 кг — по 2 капсулы препарата; при весе до 90 кг — по 3 капсулы; при весе более 90 кг — по 4 капсулы во время еды 2 раза в день, запивая небольшим количеством воды. Продолжительность курса — 2–4 мес.

— *Производитель:* Sagmel, Inc, USA.

Сустанорм, SustaNorm, Life formula стимулирует синтез компонентов соединительной ткани, замедляет дегенерацию хряща, восполняет дефицит витамина С и марганца.

— *Форма выпуска:* таблетки; 1 таблетка содержит — глюкозаминсульфат — 500 мг, хондроитина сульфат — 400 мг; бромелайн — 16,6 мг; витамин С — 133,3 мг, марганец — 3,3 мг. Во флаконах — 30 таблеток.

— *Применение:* взрослым — по 1 таблетки во время еды 3 раза в день.

— *Побочные явления:* редко — вегетативные нарушения, гипофункция костного мозга, диспепсические явления, аллергические реакции, фотосенсебилизация.

— *Производитель:* Vita Pharm, Канада.

КОНДРО-нова. Активный компонент — глюкозаминсульфат — физиологический субстрат биосинтеза гиалуроновой кислоты, гликозаминогликанов и протеогликанов суставного хряща и хондроитинсульфат. Препарат инициирует процесс фиксации серы во время синтеза хондроитинсерной кислоты, способствует нормализации отложения кальция в костной ткани, необходим для синтеза коллагена и восстановления хряща (подавляет образование супероксидных радикалов и ферментов, разрушающих хрящевую ткань — коллагеназы и фосфолипазы).

— *Выпускается* в виде капсул. В одной упаковке 30 капсул; в каждой капсуле содержится 250 мг глюкозаминсульфата и 200 мг хондроитинсульфата.

— *Применение:* внутрь по 2 капсулы в день за 20 минут до еды, запивая 1/2 стакана воды (не разжевывая и не высыпая содержимое из капсул). При массе тела свыше 60–70 кг возможен прием по 2 капсуле 3 раза в день. Длительность курса — от 1 до 4 месяцев. Повторный курс лечения — не менее чем через 2 мес.

— *Противопоказания:* индивидуальная непереносимость, а также беременность и кормление грудью (оценка безопасности не проводилась).

— *Побочные действия:* тошнота, боли в области эпигастрия, метеоризм, диарея, запор.

— *Производитель:* Корал-МЕД.

Артрофлекс — стимулирует синтез компонентов соединительной ткани, замедляет дегенерацию хряща, снижает интенсивность воспаления, уменьшает боль, улучшает подвижность суставов.

— *Форма выпуска:* таблетки; 1 таблетка содержит — глюкозамингидрохлорида — 375 мг, натрия хондроитинсульфат — 265 мг. В упаковке 30 таблеток.

— *Применение:* взрослым — по 2 таблетки во время еды 2 раза в день; курс приема — 6 недель: Рекомендуется до 4 курсов в год.

— *Производитель:* Terapia S.A., Румыния.

Внутрисуставные хондропротекторы из группы гиалуроновой кислоты — синвиск, остенил. Препараты рекомендуются больным артрозами на фоне ДСТ, у которых отсутствует эффект от других видов терапии и имеется непереносимость нестероидных противовоспалительных препаратов.

Синвиск (Гилан G-F 20) — биологический аналог гиалуронана для временного замещения и восполнения синовиальной жидкости. Состоит из повторяющихся дисахаридных звеньев N-ацетилглюкозамина и глюкороната натрия.

— *Форма выпуска:* стеклянные шприцы емкостью 2,25 мл, содержащие 2 мл (20 мг) синвиска. Содержимое шприца стерильно и апирогенно.

— *Применение:* взрослым — не более 3 инъекций в полость больного сустава с интервалом в 1 неделю. Одновременно можно лечить несколько суставов. Максимальная доза — 6 инъекций в течение 6 месяцев с интервалом между курсами не менее 4 недель.

— *Побочные действия:* кратковременный отек и боль в месте инъекции.

— *Производитель:* Genzyme Biosurgery, США.

Остенил (гиалуронат натрия 1%) — биологический аналог природного гиалуроната со средним молекулярным весом 1,2 МДа. Получен методом бактериальной (клеточной) ферментации, не содержит чужеродных протеинов. Применяется для временного замещения и восполнения синовиальной жидкости.

— *Форма выпуска:* стеклянные шприцы емкостью 2,25 мл, содержащие 2 мл остенила. Содержимое шприца стерильно и апирогенно. 1 мл изотонического раствора содержит 10 мг гиалуроната натрия и хлорида натрия, моногидрогенфосфат натрия, дигидрогенфосфат натрия, вода для инъекций.

— *Применение:* взрослым — 3–5 инъекций в больной сустав с интервалом в 1 неделю. Возможно и одновременное лечение нескольких суставов.

— *Побочные действия:* кратковременный отек и боль в месте инъекции.

— *Производитель:* Chemedica AG, Германия.

1.2.3. Стабилизация минерального обмена

Для улучшения состояния минерального обм на у пациентов с ДСТ используются препарат нормализующие фосфорно-кальциевый обмен: э *гокальциферол, витамин D2*, а по показаниям его активные формы: *альфакальцидол* (Ал фа-D_3-Тева), *альфадол-Са оксидевит* (альфакал цидол), *витамин Д3 Бон, бонвива* и др.

Эргокальциферол, Ergocalciferol. Витамин D Применяют для профилактических и лечебных ц лей под контролем уровня кальция крови.

— *Формы выпуска:* драже по 500 МЕ (д профилактических целей); капсулы; раствор 500 или 1000 МЕ; раствор эргокальциферола масле 0,0625%, 0,125% или 0,5% (*Solu Ergocalciferoli oleosa* 0,0625%, 0,125% или 0,5% В 1 мл препарата содержится 25 000 МЕ, 50 0 или 200 000 МЕ, соответственно. Одна капля держит, соответственно, 625, 1250 или 5000 М *Раствор эргокальциферола* в спирте 0,5 *Solutio Ergocalciferoli spirituosa* 0,5%. В 1 препарата содержится 200 000 МЕ. Одна кап содержит около 4000 МЕ.

Альфакальцидол, альфа-D_3-Тева, Alfacalci Alpha-D_3-Teva. Усиливает реабсорбцию кальция фосфора в кишечнике и почках, улучшает мине лизацию костей, снижает уровень паратгормон крови, способствует уменьшению костных и м шечных болей, связанных с нарушением фосф но-кальциевого обмена, и улучшению координ ции движений. Показан при остеопорозе разл ного генеза.

— *Выпускается* в капсулах. В упаковке 30 и 60 штук (1 капсула содержит 1 мкг альфакалы дола).

— *Применение:* 0,5–1 мкг 1 раз в сутки пе рально. Длительность курса лечения определя врач.

— *Противопоказания:* гиперкальциемия, перфосфатемия, гипермагниемия, интоксикац витамином D, повышенная чувствительность препарату.

— *Побочные действия:* гиперкальциемия, редка — незначительное повышение уро АлАТ, АсАТ, АСТ, ЛПВП в плазме; у пациен с выраженными нарушениями функции почек в можно развитие гиперфосфатемии; со стор ЖКТ: тошнота, сухость во рту, дискомфорт в ласти эпигастрия, запор; со стороны ЦНС: с бость, утомляемость, головокружение, сон вость.

— *Производитель:* Тева, Израиль.

Альфадол-Са, Alfadol-Ca. Регулирует обмен кальция и фосфора в организме. Показан для профилактики и лечения остеопороза, гиперпаратиреоза, дефицита кальция и витамина D_3.

— *Выпускается* в капсулах. В упаковке 30 штук; 1 капсула содержит 0,25 мкг альфадола и 500 мг кальция карбоната (из раковин устриц по стандарту Британской Фармакопеи).

— *Применение:* взрослым и детям с 4-х лет: с целью профилактики — по 1 капсуле 1 раз в день (вечером или на ночь); для лечения — по 1 капсуле 2 раза в сутки (утром и вечером). Максимальная доза — 4 капсулы в сутки. Длительность курса – не менее 1 месяца в год. При необходимости возможны повторные курсы или даже постоянный приём.

— *Противопоказания:* индивидуальная непереносимость, гиперкальциемия, гиперфосфатемия, гипервитаминоз D_3, беременность и кормление грудью.

— *Побочные действия:* гиперкальциемия; тошнота, сухость во рту, дискомфорт в области эпигастрия, запор.

— *Производитель:* Панацея, Биотек.

Витамин Д3 Бон, vitamin D3 Bon. Больным с ДСТ показан при остеомаляции и метаболической артропатии различного генеза, тяжелом остеопорозе.

Выпускается: в виде раствора для в/м введения и приема внутрь; 1 мл содержит 200 000 МЕ холекальцеферола (витамина D3).

— *Применение:* подросткам — по 1 мл (1 амп.) — 200 000 МЕ 1 раз в 6 месяцев в зимний период, лицам пожилого возраста — по 1/2 ампулы каждые 3 мес. Взрослым и детям с нарушенным питанием от 1/2 до 1 ампулы каждые 3 мес.

— *Противопоказания:* гиперкальциемия, уролитиаз, интоксикация витамином D, повышенная чувствительность к препарату.

— *Побочные действия:* гиперкальциемия, гиперфосфатемии; со стороны ЖКТ: тошнота, сухость во рту, дискомфорт в области эпигастрия, запор; со стороны ЦНС: слабость, утомляемость, головокружение, сонливость, протеинурия и др.

— *Производитель:* Laboratorires BOUCHARA-RECORDATI, Франция.

Раствор оксидевита в масле 0,0009%, альфакальцидол, Solutio oxydeviti oleosa 0,0009%. Стимулирует всасывание кальция и фосфора в кишечнике и их реабсорбцию в почках. Активирует образование кальцийсвязывающего белка, снижает активность щелочной фосфатазы, содержание паратиреоидного гормона в плазме крови, синтез остеокальцина в костной ткани. Оксидевит показан при несовершенном остеогенезе, остеопорозе, остеомаляции различного происхождения, нарушении всасывания в кишечнике кальция, фосфора, витамина D, при гипопаратиреозе, псевдогипопаратиреозе и тиреотоксикозе, при заболеваниях почек, сопровождающихся нарушением метаболизма витамина D, или нарушениях минерального обмена.

— *Выпускается* во флаконах по 5 или 10 мл раствора оксидевита в масле 0,0009%. Аналог 1α25-дигидроксивитамина D3.

— *Применение:* внутрь, дозируя с помощью глазной пипетки или пробки-капельницы. Одна капля содержит около 0,25 мкг оксидевита. При климактерическом и инволюционном остеопорозе — 2–4 капли в сут в течение длительного (от 2–3 мес до 1 года и более) времени; при гипопаратиреозе, псевдогипопаратиреозе — от 4 до 8 капель в сутки, в некоторых случаях — в более высоких дозах; при остеомаляции, связанной с недостаточностью питания или всасывания кальция, фосфора или витамина D в кишечнике — от 1 до 6 капель в сут. Обязателен контроль содержания кальция и фосфора в крови.

— *Противопоказания:* уролитиаз, почечно-каменная болезнь, гиперчувствительность к витамину D, гиперкальциемия, гиперфосфатемия (за исключением таковой у пациентов с гипопаратиреозом), гипермагниемия.

— *Побочные действия:* аллергические реакции, гиперкальциемия.

— *Производитель:* АОЗТ «НПК ЭХО», Россия.

Наряду с витамином D для коррекции минерального обмена широко используются различные препараты *кальция, магния, фосфора.* При лечении ими необходимо не реже чем 1 раз в 2–3 нед осуществлять контроль уровня кальция, фосфора крови либо мочи, а также активности щелочной фосфатазы крови (Приложение 9). Известно, что в различные периоды жизни человека потребность в кальции меняется, поэтому при коррекции показателей минерального обмена нужно учитывать возрастную суточную потребность в кальции. При назначении препаратов кальция с целью стабилизации минерального обмена следует исходить из

содержания элементарного кальция в его солях (Приложение 9).

Характеристика некоторых препаратов, содержащих кальций — кальций D_5-никомед, натекаль D_3, витрум кальциум с витамином D, упсавит кальция, остеогенон, кальцитрин.

Кальций-D_3-никомед (*Calcium-D3* NYCOMED). Препарат регулирует обмен кальция и фосфора, восполняет недостаток кальция и витамина D_3 в организме. Кальций участвует в формировании костной ткани, системе свертывания крови, поддержании стабильной сердечной деятельности, передаче нервных импульсов; второй компонент — холекальциферол — усиливает всасывание кальция в кишечнике и реабсорбцию в почках. Показан для профилактики остеопороза и терапии системного остеопороза различного генеза.

— *Выпускается* в виде жевательных таблеток с апельсиновым вкусом. Во флаконе 20, 50 или 100 таблеток. 1 таблетка содержит карбонат кальция 1250 мг, что эквивалентно 500 мг кальция, холекальциферол (витамина D_3) — 200 МЕ, сорбитол, изомальт, повидон, магния стеарат, аспартам, апельсиновое масло, моно- и диглицериды жирных кислот. Вес таблетки — 1749 мг.

Применение: таблетку разжевать, рассосать, можно проглотить целиком. Для профилактики остеопороза — по 1–2 табл. в сутки, для лечения — доза подбирается индивидуально.

— *Противопоказания:* гиперкальциемия, выраженная гиперкальцийурия, передозировка витамина D, фенилкетонурия (из-за наличия аспартама).

— *Побочное действие:* дисфункция кишечника (запор, газообразование).

— *Производитель:* Nycomed Pharma, Норвегия.

Натекаль D_3, Natecal D_3 — регулирует обмен кальция и фосфора, восполняет недостаток витамина D_3 в организме; показан для профилактики и терапии системного остеопороза различного генеза.

— *Выпускается* в виде жевательных таблеток; во флаконе — 60 штук. 1 таблетка содержит — карбонат кальция 1500 мг (эквивалентно 600 мг кальция), холекальциферол (витамин D_3) — 400 МЕ и наполнители.

— *Применение:* таблетку разжевать или рассосать; для профилактики остеопороза — по 1–2 табл. 1–2 раза в сутки; для лечения — доза подбирается индивидуально.

— *Противопоказания:* гиперкальциемия, раженная гиперкальцийурия, передозировка ви мина D, фенилкетонурия (из-за наличия в нем партама).

— *Побочное действие:* дисфункция кишечн (запор, газообразование), гиперкальциемия.

— *Производитель:* Italfarmaco S.p.A., Итали

Витрум кальциум с витамином D, Vitr calcium with vitamin D. Показан для профилак ки и лечения остеопороза и остеомаляции, свя ных с нарушением минерального обмена у па ентов старше 45 лет; при длительной иммобил ции в случае травм.

— *Выпускается* в таблетках, покрытых о лочкой. В упаковке 60 или 100 штук. 1 табле содержит кальция карбоната — 500 мг и хо кальциферола — 200 МЕ.

— *Применение:* по 125–250 МЕ в день (д подбирается по содержанию холекальциферола

— *Противопоказания:* гиперкальциемия, у литиаз, повышенная чувствительность к препара

— *Производители:* Unipharm, США. Каль макс+D — U.S. Quality Drug, США.

Упсавит кальция. Препарат показан для к плексного лечения и профилактики остеопор различного генеза, остеомаляции, рахита.

— *Выпускается* в виде шипучих таблет В тубе 20 штук. 1 таблетка содержит 1250 мг к боната кальция — эквивалентно 500 мг каль Таблетка содержит также рибофлавин натрия ф фат, безводную лимонную кислоту, натрия кар нат, полиэтиленгликоль, сахаринат натрия, монный ароматизатор.

— *Применение:* взрослым — по 1 таблетке 3 раза в день; при выраженном остеопорозе — 2 таблетки 2 раза в день (через несколько нед применения дозу снижают до обычной); детям 1 таблетка в день; при выраженной недостаточ сти кальция в организме — 2–3 таблетки в д Перед употреблением таблетки растворяют в ном стакане воды.

— *Противопоказания:* гиперкальциемия, у литиаз, повышенная чувствительность к преп ту, множественные миеломы, саркоидоз.

— *Побочные действия:* боли в области эп стрия, диарея, запор.

— *Производитель:* УПСА лаборатория «М мавет», Венгрия, компания «Бристон-Майер

Остеогенон, Osteogenon (синоним: *остео нон оссеин-гидроксиапатитный компле* Препарат показан для профилактики и лече системного остеопороза различного генеза, у ренного заживления переломов костей. Стиму

рует активность остеобластов (за счет органического, оссеинового компонента) и тормозит активность остеокластов (за счет неорганического кальция в составе гидроксиапатита). В органический компонент остеогенона входят коллагеновые и неколлагеновые белки и пептиды, в т. ч. факторы роста, остеокальцин. Гидроксиапатит — неорганическое комплексное соединение кальция и фосфора — необходимый компонент для ремоделирования кости. Содержание кальция и фосфора в соотношении 2:1 оптимизирует абсорбцию кальция в кишечнике и почках и фиксацию в костной ткани, способствует уменьшению мышечных болей, обусловленных нарушением фосфорно-кальциевого обмена и улучшению координации движений.

— *Выпускается* в таблетках. В упаковке — 40 штук. Одна таблетка содержит оссеина — 291 мг, неколлагеновых пептидов/белков — 75 мг, коллагеновых белков — 216 мг, гидроксиапатита — 444 мг, в т. ч. кальция — 178 мг, фосфора — 82 мг и другие микроэлементы.

— *Применение:* при системном остеопорозе — 2–4 таблетки 2 раза в день; при других заболеваниях — 1–2 таблетки в день.

— *Противопоказания:* гиперкальциемия, выраженная гиперкальциурия.

— *Производитель:* Пьер Фабр, Франция.

Препараты кальция рекомендуется применять дробно в течение дня и запивать большим количеством жидкости. При этом разовая доза элементарного кальция не должна превышать 600 мг. Кальция карбонат целесообразнее принимать во время еды. При наличии в анамнезе у пациента мочекаменной болезни препараты кальция назначают строго по показаниям, в меньших дозах и под тщательным, желательно еженедельным, лабораторным контролем.

Для профилактики и лечения постменопаузального остеопороза препараты кальция используют вместе с заместительной гормональной терапией, осуществляемой гинекологом-эндокринологом. Обычно назначают натуральные эстрогены, либо их синтетические эфиры (*эстрадиол валерат, эстрадиол бензоат*) вместе с синтетическими производными прогестерона. Широко применяют комбинированные гормональные препараты (*климонорм, дивин, тиболон* и др.).

Кальцитрин (Calcitrinum) — гормональный препарат, получаемый из щитовидных желез свиней. Действующее начало — гипокальциемический гормон кальцитонин (гипокальцитонин). Кальцитонин — пептид, состоящий из 32 аминокислотных остатков, молекулярная масса — 3600. Видовая специфичность практически отсутствует.

Кальцитонин совместно с паратиреоидным гормоном и активированной формой витамина D3 участвует в регуляции обмена кальция и фосфатов в организме. Тормозит естественный процесс костной резорбции, способствует переходу кальция и фосфатов из крови в костную ткань, за счет чего их содержание в крови уменьшается. Кальцитрин показан при остеопорозе различного генеза, фиброзной дисплазии, замедленном сращении переломов, пародонтозе.

— *Выпускается* в виде лиофилизированного порошка белого цвета по 10 и 15 ЕД в герметически закрытых флаконах.

— *Применение:* препарат растворяют в воде для инъекций и вводят внутримышечно или подкожно 1 раз в день в течение 1 месяца с перерывом каждый 7-й день или через день в течение 2–3 мес.

— *Лечебная доза*: при нетяжелом остеопорозе и замедленном сращении переломов — 1 ЕД в день; при системных поражениях скелета — 2–3 ЕД в день; при тяжелых формах системных и очаговых поражений скелета — 5 ЕД в день. Повторный курс инъекций выполняют не ранее чем через 2 мес; при заболеваниях легкой и средней степени тяжести — обычно через 6–12 месяцев. При лечении кальцитрином рекомендовано назначение внутрь препаратов кальция.

— *Побочные действия:* аллергические реакции в месте инъекции, приливы крови к лицу, подъем артериального давления. Введение кальцитрина в повышенных дозах (более 5 ЕД на инъекцию) иногда сопровождается тошнотой, рвотой.

— *Производитель:* АО «Эндокринные препараты», Литва.

1.2.4. Коррекция биоэнергетического состояния организма

Коррекция биоэнергетического состояния организма — необходима в связи с наличием у больных ДСТ вторичной митохондриальной недостаточности. Улучшению биоэнергетического состояния организма способствуют препараты содержащие фосфорные соединения: *фосфаден, рибоксин, милдронат, коэнзим-Q10, карнитен, элькар, аплегин, лецитин, эликсир янтарной кислоты лимонтар* и др.

Фосфаден, Phosphadenum. Аденозин-5-монофосфорная кислота (АМФ). Фосфаден можно счи-

тать фрагментом АТФ; он входит в состав ряда коферментов, регулирующих окислительно-восстановительные процессы.

— *Выпускается* в таблетках по 0,025 и 0,05 г (в упаковке 30 таблеток) и в виде 2% раствора для инъекций (в упаковке 10 ампул).

— *Применение:* перорально по 0,025–0,05 г или в/м по 1,0–2,0 мл 2% раствора в день; курс лечения — 2–4 нед.

— *Производитель:* Россия.

Рибоксин, Riboxinum (синоним: *инозин*). Предшественник АТФ, играет важную роль в углеводном обмене, повышает активность ряда ферментов цикла Кребса. Стимулирует синтез нуклеотидов. Оказывает антигипоксическое действие.

— *Выпускается* в таблетках, покрытых оболочкой (в упаковке 50 таблеток; 1 таблетка содержит 200 мг инозина), а также в ампулах по 5 мл и 10 мл.

— *Применение:* начальная суточная доза для взрослых и детей старше 12 лет — 0,6–0,8 г внутрь; затем дозу в течение 2–3-х дней увеличивают до 2,4 г в сут (в 3–4 приема). Принимать до еды.

— *Побочные действия:* зуд, гиперемия кожи, изредка — повышение концентрации мочевой кислоты.

— *Производители:* Акрихин, Россия; Биомед, Россия; Мосхимфармпрепараты, Россия; АйСиЭн Октябрь, Россия; Олайский ХФЗ, Латвия. Инозие-Ф (Inosie-F) — Roussel Moris.

Милдронат, Mildronat. Аналог карнитина и его метаболического предшественника β-бутиро-бетаина. Улучшает метаболические процессы, повышает работоспособность, уменьшает симптомы психического и физического перенапряжения, обладает кардиопротективным эффектом, регулирует клеточный иммунитет, оказывает положительное действие при дистрофических изменениях сосудов сетчатки.

— *Выпускается* в капсулах. В упаковке 40 капсул; 1 капсула содержит 250 мг милдроната. В виде раствора для инъекций — в ампулах по 5 мл (в упаковке 10 ампул).

— *Применение:* взрослым по 250 мг внутрь 4 раза в сут. Курс лечения — 10–14 дней.

— *Противопоказания*: органические заболевания ЦНС.

— *Побочные действия:* со стороны сердечно-сосудистой системы — тахикардия, изменение АД, со стороны ЖКТ — диспепсические явления, аллергические реакции (кожный зуд, сыпь — редко).

— *Производитель:* фирма GRINDEX, Латвия.

Коэнзим Q10, Coenzyme Q10. Биологически активная добавка. Обеспечивает тканевое дыхание, синтез АТФ, усиливает иммунную защиту организма, оказывает антиоксидантное действие.

— *Выпускается* в капсулах (в упаковке 60 капсул; 1 капсула содержит коэнзим Q10 — 30 мг, натуральная смесь токоферола — 30 мг, масло рисовых отрубей — 225,6 мг).

— *Применение:* взрослым по 1 капсуле в день.

— *Производитель:* Витамакс XXI век, США. *РУ № 77.99.23.3.У.3297.3.05 от 28.03.05.*

Карнитен, Carniten (синоним: левокарнитин). Показан при вторичном дефиците L-карнитина снижении роста, аппетита у больных ДСТ.

— *Выпускается:* таблетки жевательные, содержащие L-карнитин гидрохлорид — 1 г и наполнители; раствор для приема внутрь — 1 фл. (10 мл) содержит L-карнитин гидрохлорид — 1 г и наполнители; раствор для инъекций в ампулах по 1,0 (200 мг L-карнитин гидрохлорида).

— *Применение:* Внутрь за 30 минут до еды; детям от 0–2 лет — 150 мг/кг массы тела; 2–6 лет — 100 мг/кг массы тела; 6–12 лет — 75 мг/кг массы тела; старше 12 лет и взрослые — 2–4 г сутки.

— *Противопоказания:* повышенная чувствительность к компонентам препарата.

— *Побочные действия:* боли в эпигастрии.

— *Производитель:* SIGMA-TAU Indutrie Farmaceutiche Riunite, Великобритания.

Элькар, L-Carnitin (синоним: левокарнитин).

Витамин группы В (*Витамин Вт*). Содержится во всех органах и в тканях с высоким уровнем энергообмена — мышцах, миокарде, мозге, печени и почках. Нормализует белковый и жировой обмен. Оказывает анаболическое действие. Переносчик жирных кислот в митохондрии. Активизирует энергетический обмен за счет регуляции отношения ацетил/коэнзим/свободный коэнзим А внутри митохондрий. Восстанавливает щелочной резерв крови; угнетает образование кетокислот и анаэробный гликолиз; уменьшает степень лактацидоза. При ДСТ препарат показан в случаях снижения аппетита, секреции желудочного сока, двигательной активности, задержки физического развития, плохой переносимости физических нагрузок, дисциркуляторной энцефалопатии, выраженной утомляемости, вторичной митохондриальной (карнитиновой) недостаточности, миокардиодистрофии, нарушениях сердечного ритма, вегетодистонии.

20% раствора; 1,0 раствора содержит 0,2 г L-карнитина.

— *Применение:* препарат назначают внутрь за 30 мин до еды, дополнительно разбавляя жидкостью.

— *Дозы* подбирают индивидуально, в зависимости от характера патологии и возраста пациента. Новорожденным детям препарат назначают в разовой дозе 0,03–0,075 г (4–10 капель) 2 раза в день в течение 2–6 недель; до года по 0,075 г (10 капель) 3 раза в день; детям от года до 6 лет по 0,2–0,3 г (1/4 чайной ложки) 2–3 раза в день; курс лечения — 1 месяц. Взрослым — по 0,5–2 г (1/2–2 чайных ложки) 2 раза в день в течение 1–2 месяцев.

— *Побочные действия:* при использовании в высоких дозах возможны боли в эпигастральной области.

— *Производитель:* ООО «ПИК-ФАРМА», Россия.

Аплегин (*Apleginum*). 10% раствор карнитина хлорида для инъекций. Мощный корректор энергетического обмена; восстанавливает кальциевый, белковый, липидный обмены, угнетает перекисное окисление липидов, образование кетокислот и анаэробный гликолиз.

— *Выпускается* в ампулах (по 5 мл 10% раствора аплегина) для инъекций; в упаковке 10 ампул.

— *Производитель:* ООО «БИВИТЕХ», Россия.

Лецитин (*Lecitinum*). Комплекс фосфолипидов (фосфатидилхолин, фосфатидилсерин и фосфатидилинозитол), получаемый из соевых бобов. Входит в состав витаминов группы В. На уровне клетки регулирует ионный обмен, тканевое дыхание, биологическое окисление; способствует улучшению деятельности дыхательных ферментов в митохондриях, энергетического обмена клеток. Препарат нормализует белковый и жировой обмен, обладает липотропным действием, защищает клеточные структуры печени, восстанавливает иммунные функции лимфоцитов и макрофагов. Облегчает усвоение жирорастворимых витаминов A, D, E, K.

— *Выпускается* в капсулах. 1 капсула содержит 350 мг фосфолипидов.

— *Применение:* взрослым и детям старше 12 лет — 1–2 капсулы (350–700 мг) 3 раза в день за 1 ч до еды. Капсулы принимают целиком, не

— *Курс лечения* — не менее 3-х мес. При необходимости препарат можно принимать несколько лет.

— *Производитель:* Фосфолип (Phospholip), Universal Medicare, Индия.

Эликсир янтарный, Elixir amberous. Препарат янтарной кислоты, которая увеличивает синтез АТФ, тормозит гликолиз, активизирует аэробные процессы в клетках, усиливает глюконеогенез, способствует стабилизации клеточных мембран.

— *Выпускается* в капсулах. В упаковке 20 капсул. 1 капсула содержит 100 мг янтарной кислоты.

Применение: взрослым и детям старше 12 лет — по 1–2 капсулы в день после еды. Курс лечения — 20 дней.

— *Побочные действия:* при использовании высоких доз препарата в вечернее время возможно нарушение сна.

— *Производитель:* АОЗТ «АНТИВИРАЛ», Санкт-Петербург, Россия.

Эликсир янтарный плюс. В состав входят янтарная кислота и корень солодки. Содержащиеся в корне солодки флавоноиды и сапонины глицирризиновой кислоты обладают выраженной антиоксидантной активностью, оказывают противовоспалительное и спазмолитическое действие.

— *Выпускается* в капсулах. 1 капсула содержит 100 мг янтарной кислоты и 100 мг экстракта корня солодки.

— *Применение:* взрослым и детям старше 12 лет — по 1–2 капсулы в день после еды. Курс лечения — 20 дней.

— *Побочные действия:* при использовании высоких доз препарата в вечернее время возможно нарушение сна.

Производитель: АОЗТ «АНТИВИРАЛ», Санкт-Петербург, Россия.

Эликсир янтарный G плюс. В состав входят янтарная кислота, корень солодки, экстракт женьшеня. Биомасса женьшеня содержит панаксозиды, весь набор незаменимых аминокислот, ненасыщенные жирные кислоты и фитостерины, макро- (Ca, K, Fe) и микроэлементы (Zn, Cu, Mn).

— *Выпускается* в капсулах. 1 капсула содержит 100 мг янтарной кислоты, 100 мг экстракта корня солодки и 50 мг сухой биомассы женьшеня.

— *Применение:* взрослым и детям старше 12 лет — по 1–2 капсулы в день после еды. Курс лечения — 20 дней.

— *Побочные действия:* при использовании высоких доз препарата в вечернее время возможно нарушение сна.

Производитель: АОЗТ «АНТИВИРАЛ», Санкт-Петербург, Россия.

Лимонтар, Limontar. Стимулятор энергетического обмена, регулятор тканевого обмена. Повышает скорость окислительно-восстановительных процессов в организме.

— *Выпускается* в таблетках. В блистере 30 штук. 1 таблетка содержит янтарной кислоты 200 мг, лимонной кислоты моногидрата — 50 мг.

— *Применение:* взрослым — по 0,25 г 1–3 раза в день внутрь перед едой; детям — из расчета 4 мг/кг в сут. При появлении чувства тяжести в эпигастральной области препарат целесообразно принимать после еды.

— *Побочные действия:* преходящие гастралгии, артериальная гипертензия.

— *Противопоказания:* язвенная болезнь желудка и двенадцатиперстной кишки, артериальная гипертензия, глаукома, шизофрения.

— *Производитель:* МНПК «Биотики», Россия.

1.2.5. Бисфосфонаты

Бисфосфонаты (*бонвива, фосамакс и др.*) помогают замедлить прогрессирование остеопороза, снизить степень потери костной массы, риск переломов особенно у женщин с ДСТ на фоне менопаузы. Препараты принимаются утром до еды, записаются стаканом воды. После приема рекомендуется посидеть прямо в течение одного часа, затем можно перейти к обычному распорядку дня.

Бонвива, Bonviva (синонимы: *ибандронат, ибандроновая кислота*) — ингибитор костной резорбции, подавляет активность остеокластов.

— *Выпускается*: в таблетках, покрытых оболочкой, по 150 мг; в упаковке 1 блистер, содержащий 1 или 3 таблетки.

— *Применение:* перед началом терапии следует скорректировать гипокальциемию. У взрослых применяется 1 таблетка 1 раз в месяц за 60 минут до первого приема пищи, жидкости (кроме воды) или других лекарственных средств. Таблетку следует проглатывать целиком, запивая стаканом чистой воды в положении сидя или стоя, и не ложится в течение 60 минут.

— *Противопоказания:* поражения пищевода, гипокальциемия, невозможность сидеть или стоять прямо в течение 60 минут после приема препарата.

— *Побочные действия:* преходящий грип добный синдром, желудочно-кишечные рас ства.

— *Производитель:* GlaxoSmithKline, С

Фосамакс, Fosamax (синонимы: *алендр алендроновая кислота*) — ингибитор ко резорбции, аналог естественного пирофо подавляет активность остеокластов.

Выпускается: в таблетках; 1 табл. сод алендроната натрия тригидрат — 13, 05 (алендроновой кислоты); в упаковке — 14 шт

— *Применение:* для лечения остеопо взрослых — по 70 мг 1 раз в неделю.

— *Противопоказания:* поражения пищ гипокальциемия, невозможность сидеть ил ять прямо в течение 30 минут после прием парата.

— *Побочные действия:* желудочно-киш расстройства, головная боль, редко — сып тема.

— *Производитель:* Merck sharp Dohme США.

Гормонозаместительная терапия у жен пре- и постменопаузе с выраженным осте зом на фоне соединительнотканной дис проводится гинекологом-эндокринологом. почтение следует отдавать препаратам из селективных модуляторов рецепторов эст (типа *ралоксифен*), позволяющим, сохран гоприятный эффект эстрадиола на костную му, значительно уменьшить его отрица воздействие на молочную железу и эндомет

1.2.6. Нормализация процессов перекисного окисления

Нормализация процессов перекисного ния — осуществляется путем назначения нов («С», «А», «Е»), мексидола, цитрусов флавоноидов, селена, глютатиона, непред жирных кислот класса Омега-3.

— *Мексидол, Mexidol,* 3-окси-6-метил пиридина сукцинат — повышает активнос оксидатных ферментов, предотвращает об ние свободных радикалов, улучшает мозго вообращение. Больным с ДСТ показ астении, вегето-сосудистой дистонии.

— *Выпускается:* в таблетках; в одной т содержится 125 мг препарата. В упак 30 штук; в ампулах — по 2 и 5 мл 5% р содержащих соответственно 100 и 250 м рата; в упаковке — 10 ампул.

— *Применение:* взрослым — по 1 — 2 таблетки 2–3 раза в день после еды; курс 4–6 недель; в/м по 2–5 мл 1 раз в сутки; курс 10–15 дней.

— *Противопоказания:* индивидуальная непереносимость препарата, беременность, кормление грудью.

— *Производитель:* ООО Фармасофт, Россия.

Глютатион комплекс, Glutathione Complex. Натуральный комплекс с антиоксидантным действием. Обладает тромболитическим, антиатеросклеротическим, сосудорасширяющим, гипохолестеринемическим и желчегонным действием.

Форма выпуска: капсулы. 1 капсула содержит L-глутатиона — 50 мг и порошок брюссельской капусты — 150 мг, во флаконе — 60 капсул.

— *Применение:* взрослым по 1 капсуле 2 раза в день во время еды. Продолжительность приема — 1 месяц. Возможно увеличение дозы до 3 капсул в день.

— *Производитель:* VitaLine, США, разрешено к применению МЗ РФ, РУ №77.99.03.916.Б.000017.03.05.

Новая жизнь, New Life — натуральный концентрированный комплекс Омега-3 полиненасыщенных жирных кислот, несинтезируемых в организме, из холодноводного раствора лосося. Снижает атерогенность холестерина, интенсивность воспалительных и аллергических реакций, регулирует тонус и эластичность сосудов, улучшает реологические свойства крови и кровоснабжение тканей, стабилизирует состояние клеточных мембран, тормозит секрецию соматотропного гормона у больных ДСТ с чрезмерно высоким ростом.

— *Форма выпуска:* капсулы; 1 капсула содержит эйкозопентоеновой кислоты — 180 мг, декозагексоеновой кислоты — 120 мг, D — альфа-токоферола — 670 мкг. Во флаконе — 90 капсул.

— *Применение:* взрослым по 1 капсуле 2–3 раза в день во время еды; детям от 7 до 12 лет — 1 капсула в день, при необходимости дозу можно постепенно увеличить до 2–3 капсул в день. По показаниям возможно постоянное применение.

— *Производитель:* Витамакс XXI век, США, разрешён МЗ РФ, РУ № 77.99.23.3.У.7432.12.04 от 20.12.04.

1.2.7. Коррекция уровня свободных аминокислот в сыворотке крови

У больных ДСТ, как правило, наблюдается снижение содержания большинства заменимых и незаменимых аминокислот сыворотки крови, обусловленное чаще всего нарушениями их всасывания через желудочно-кишечный тракт (Яковлев, 1994; Кадурина, 2003). Такая вторичная гипоаминоацидемия не может не сказываться на их общем состоянии, способствуя ухудшению качества жизни пациентов. Коррекцию уровня свободных аминокислот в крови проводят посредством индивидуального подбора диеты (по результатам хроматографического анализа крови или мочи; Приложение 7), аминокислотных препаратов либо биологически активных добавок, содержащих необходимые аминокислоты, а также витаминов и микроэлементов, участвующих в их метаболизме. Чаще всего, по нашему опыту, пациенты с патологией обмена соединительной ткани нуждаются в заместительной терапии *лизином, пролином, аргинином, валином, лейцином, изолейцином, метионином и его производными, тирозином, триптофаном* Аминокислоты назначаются за 30–60 мин до еды. Длительность одного курса — 4–6 нед. Повторный курс — по показаниям, с интервалом через 6 мес. Сегодня в распоряжении врача имеется целый ряд аминокислотных препаратов и биологически активных пищевых добавок.

Основные аминокислотные препараты

Метионин, Methioninum, D,L-α-Амино-γ-метилтиомасляная кислота. Метионин — незаменимая аминокислота, необходимая для поддержания роста и азотистого равновесия в организме. Имеет в своем составе метильную группу, которая участвует в процессе метилирования ДНК, что влияет на клеточный цикл делящихся клеток. Способствует ускорению синтеза холина, за счет чего нормализуется образование фосфолипидов из жиров и уменьшается отложение в печени нейтрального жира. Участвует в синтезе адреналина, норадреналина, ацетилхолина, креатина, активирует действие ряда ферментов, гормонов, цианкобаламина, аскорбиновой и фолиевой кислоты.

— *Выпускается* в таблетках. В упаковке 50 штук. 1 таблетка содержит 250 мг метионина.

— *Суточная потребность:* для взрослого человека — 1,1 г; для детей младшего возраста — в среднем 13 мг на 1 кг массы тела.

— *Применение:* детям в возрасте до 1 года — в разовой дозе 100 мг; 1 — 2-х лет — 200 мг; 3 — 4 лет — 250 мг; 5 — 6 лет — 300 мг; старше 7 лет — 500 мг; кратность приема — 3–4 раза в день; поскольку метионин обладаеприятным запахо, детям его можно давать с сиропом, соками, ки-

селем и пр.; взрослым — по 0,5–1,5 г 3–4 раза в день. В большинстве случаев проводят 2–3 курса терапии — по 10 дней с 10-дневными перерывами.

— *Производитель:* АйСиЭн ОКТЯБРЬ, Россия.

Глутаминовая кислота, Glutaminicum acidum. 2-Аминоглутаровая кислота. Заменимая аминокислота, нормализует обменные и стимулирует окислительные процессы в организме, способствует нейтрализации и выведению из организма аммиака, повышает устойчивость к гипоксии, участвует в синтезе ацетилхолина, глутатиона, глутамина, АТФ, процессе переноса ионов калия. Будучи нейромедиаторной аминокислотой, стимулирует передачу возбуждения в синапсах ЦНС, используется в синтезе ГАМК (тормозного медиатора ЦНС). Входит в состав белкового компонента миофибрилл, чем обусловлена ее важная роль в деятельности скелетной мускулатуры.

— *Выпускается* в таблетках, покрытых оболочкой. 1 таблетка содержит 250 мг глутаминовой кислоты.

— *Применение:* детям в возрасте до 1 года — в разовой дозе 100 мг; 1 — 2-х лет — 150 мг; 3 — 4 лет — 250 мг; 5 — 6 лет — 400 мг; 7 — 9 лет — 500 мг–1 г; 10 лет и старше, взрослым — по 1 г 2–3 раза в день. При развитии диспепсических явлений глутаминовую кислоту следует принимать во время либо после еды.

— *Противопоказания:* лихорадочные состояния; заболевания почек, печени, ЖКТ, кроветворных органов; повышенная возбудимость; бурно протекающие психические реакции.

— *Побочные действия:* рвота, жидкий стул, психическое возбуждение.

— *Производитель:* Мосхимфармпрепараты, ОКТЯБРЬ, Россия, и Татхимфармпрепараты.

Глицин, Glycinum. Заменимая аминокислота, участвующая в метаболических процессах в мозге. Синтезируется из серина и треонина. Имеет единую транспортную систему с пролином и гидроксипролином. Центральный нейромедиатор тормозного типа. Улучшает метаболические процессы в тканях мозга, оказывает седативное и антидепрессивное действие. Необходим для синтеза белков, пуринов, липидов, порфиринов. Основная аминокислота коллагенового белка. Входит в состав гормона роста. При дефиците глицина отмечается повышение уровня формальдегида, вызывающее деструкцию миелина.

— *Выпускается* в таблетках для сублингвального применения. 1 таблетка содержит 100 мг глицина.

— *Применение:* взрослым — по 100 мг 2-4 раза в день.

— *Побочные действия:* аллергические реак ции (редко).

— *Производитель:* Мосхимфармпрепараты Россия, МНПК «Биотики», Россия.

Основные биологически активные добавки пище, содержащие различные аминокислоты

Символом * обозначены незаменимые амино кислоты.

*L-Аргинин** — условно незаменимая аминокис лота, особенно в молодом возрасте, когда ее син тез из глутамата не обеспечивает потребности бы строго роста организма. Входит в состав активны центров многих ферментов. Строительный бло для белков. Стимулирует выработку соматотроп ного гормона. Донор и естественный переносчи азота, действует как предшественник оксида азот (NO), который является медиатором миорелакс ции в сосудах артериального русла, участвует цикле переаминирования и выведения из органи ма конечного азота (продукта метаболизма бе ков). От мощности работы цикла мочевины (орн тин–цитруллин–аргинин) зависит способность о ганизма образовывать мочевину и очищаться белковых шлаков. Аргинин — предшественник а матина (продукта метаболизма кишечных бакт рий). Поддерживает нормальный уровень холест рина и артериального давления, предшественн тестостерона. Больным с ДСТ показан при арт риальной гипертензии, задержке роста либо пол вого развития у мальчиков на фоне дефицита св бодного аргинина в сыворотке крови. Суточн потребность — 1,8 г.

— *Выпускается* в капсулах. В одном флако 60 капсул. 1 капсула содержит 500 мг L-аргинин

— *Применение:* взрослым — по 1 г 2–3 раз день за 30–60 мин до еды.

— *Противопоказания:* не рекомендуется пр нимать при высокорослости, беременности и кор лении грудью.

— *Производитель:* VitaLine, USA. Разреше МЗ РФ РУ 77.99.02.916.Б000485.08.03 29.08.2003 г.

L-Таурин — промежуточный продукт окис ния цистеина в печени и метионина в других ор нах и тканях организма. Нейромедиатор торм ного типа. Входит в состав тканей серд центральной нервной системы, скелетной мус латуры. Играет важную роль в обеспечен зрительной функции и агрегации тромбоцит Предотвращает выделение калия из сердеч

мышцы, способствует профилактике некоторых вариантов нарушения сердечного ритма. Участвует в синтезе многих аминокислот. Входит в состав основного компонента желчи, которая необходима для переваривания жиров, абсорбции жирорастворимых витаминов и поддержания нормального уровня холестерина крови. Больным ДСТ таурин назначается при наличии патологии сердечно-сосудистой системы (миокардиодистрофия, кардиомиопатия, нарушение сердечного ритма), органа зрения, геморрагического синдрома, дефицита мышечной массы на фоне снижения его уровня в сыворотке крови.

— *Выпускается* в капсулах. В одном флаконе 180 капсул. 1 капсула содержит 500 мг L-таурина.

— *Применение:* взрослым — по 1 г 2–3 раза в день за 30–60 мин до еды.

— *Противопоказания:* не рекомендуется принимать беременным и кормящим женщинам.

— *Производитель:* VitaLine, USA. Разрешено МЗ РФ № 77 99 21 916В0000 87.09.03. Выдано 25.09.03 г.

L-Тирозин — предшественник нейромедиаторов — ДОФА, дофамина, адреналина, норадреналина; тиреоидина, гормона роста, меланина, коэнзима Q10. Предшественник тирамина (тканевого гормона, вызывающего сокращение матки). Больным с ДСТ показан при слабости, плохой переносимости нагрузок, сопутствующей гипофункции щитовидной железы, задержке роста и др. на фоне дефицита тирозина в сыворотке крови.

— *Выпускается* в капсулах. В одном флаконе 100 капсул. 1 капсула содержит 500 мг L-тирозина.

— *Применение:* взрослым — по 1 г 2–3 раза в день за 30–60 мин до еды.

— *Противопоказания:* не рекомендуется принимать беременным и кормящим женщинам.

— *Производитель:* VitaLine, USA. Разрешено МЗ РФ № 77 99 23.3У 3480 4.05. Выдано 04.04.05 г.

— *L-Триптофан** — предшественник серотонина (нейромедиатора) и кинуренина, задействованного в синтезе никотиновой кислоты (участвует в окислительно-восстановительных процессах), а также индолуксусной кислоты (фактор роста). Превращается в триптамин (тканевый гормон). Дефицит триптофана приводит к уменьшению массы тела. Суточная потребность — 0,25 г. Детям назначают из расчета 3,5 мг/кг массы тела.

— *Выпускается* в капсулах. В одном флаконе 60 капсул. 1 капсула содержит 50 мг 5-ОНтриптофана.

— *Применение:* взрослым — по 1 капсуле 1–2 раза в день за 30 мин до еды.

— *Противопоказания:* не рекомендуется принимать беременным и кормящим женщинам.

— *Производитель:* VitaLine, USA. Разрешено МЗ РФ № 77 99 20916 В 000 187.10 Выдано 10.10.2003 г.

L-Глутамин, L-Glutaminum. Стимулирует синтез белка в мышцах, улучшает процесс кишечного всасывания, является источником энергии для иммунной системы, поддерживает нормальный уровень сахара в организме, активирует работу мозга. Участвует в биосинтезе пуриновых и пиримидиновых нуклеотидов, аминосахаров, обезвреживании фенилуксусной кислоты, в синтезе фолиевой кислоты. Возбуждающий нейромедиатор. Превращается в γ-аминомасляную кислоту (тормозный нейромедиатор). Показан для восстановления абсолютного или относительного дефицита глютамина в организме.

— *Выпускается* в порошке. В упаковке 227 г, 1 чайная ложка содержит 2,5 г L-глютамина.

— *Применение:* по 1 чайной ложке 3 раза в день за 30 минут до еды.

— *Производитель:* VitaLine, USA. Разрешено МЗ РФ № 77 99 20918 В 000 186.10.03, выдано 10.10.03 г.

1.3. ЛЕЧЕНИЕ СОМАТИЧЕСКИХ ЗАБОЛЕВАНИЙ, ХИРУРГИЧЕСКАЯ ТАКТИКА

Хирургическое лечение больных ДСТ проводится строго по показаниям. Так, при значительных гемодинамических нарушениях при пролабировании створок клапанов, массивной аневризме аорты выполняют протезирование клапанов и измененного участка аорты.

При выраженных функциональных нарушениях состояния сердечно-сосудистой и дыхательной систем, обусловленных тяжелой деформацией грудной клетки, осуществляется хирургическая коррекция ее формы.

Прогрессирующий болевой синдром у пациентов с ДСТ при тяжелых сколиозах III–IV степени служит показанием к проведению оперативного лечения деформации позвоночника.

Подвывих хрусталика, осложненный вторичной глаукомой, дегенерация сетчатки с угрозой ее отслойки и катаракта — абсолютные показания для оперативного лечения органа зрения.

Опыт практической работы свидетельствует, что любое хирургическое вмешательство у паци-

ентов с патологией обмена соединительной ткани следует проводить только на фоне относительной клинико-биохимической ремиссии. До и после оперативного лечения больные должны находиться под наблюдением специалистов и получать наряду с традиционной терапией препараты, улучшающие обмен соединительной ткани.

Результаты, полученные при совместной работе с челюстно-лицевым хирургом И. В. Муратовым (ГДБ № 19 им К. А. Раухфуса, Санкт-Петербург), свидетельствуют о более благоприятном исходе оперативного лечения по поводу расщелин твердого нёба у пациентов с соединительнотканной дисплазией, если у них проводилась соответствующая предоперационная подготовка. Представляем одно из наших клинических наблюдений.

Валентина Р., 6 лет, и/б № 1805, ДГБ № 19 им. К. А. Раухфуса, Санкт-Петербург. Диагноз при поступлении: тотальный изъян нёба после уранопластики срединной расщелины нёба. Из анамнеза: год назад (и/б № 2343) девочку оперировали по поводу срединной расщелины нёба по методике А. А. Лимберга. Операция прошла без технических погрешностей и осложнений. В предоперационном и раннем послеоперационном периодах инфекционной и соматической патологии не выявлено.

На 4-е сут после операции обнаружено частичное расхождение краев раны на границе твердого и мягкого нёба, а на 5-е сут — полное расхождение краев нёба. На 9-е сут после уранопластики выполнена повторная операция. Больной назначена традиционная симптоматическая и антибактериальная терапия, физиотерапевтическое лечение. На 6–7-е сут после повторной операции у нее произошло полное расхождение краев раны на протяжении твердого и мягкого нёба. Через 14 дней после повторной операции девочку выписали домой в удовлетворительном состоянии. При дополнительном обследовании в амбулаторных условиях Консультативного медико-генетического центра поставлен диагноз: Недифференцированная дисплазия соединительной ткани. У пациентки и ее матери выявлены: гемодинамически незначимый пролапс митрального клапана, тонкая кожа с тенденцией к гиперрастяжимости, гипермобильность суставов выраженной степени (8 баллов по шкале Beighton), воронкообразная деформация грудной клетки I степени. Отмечена повышенная экскреция оксипролина (2 нормы) и гликозоаминогликанов (1,9 нормы) в суточной моче. В течение года выполнено 3 курса предоперационной подготовки продолжительностью по 1,5 мес., которая включала в себя диетотерапию; ЛФК; заместительную медикаментозную терапию: хондроитинсульфат — по 500 мг 2 раза в день, 20 инъекций стекловидного тела по 2,0 мл в/м, карнитина хлорид 20% по 5,0 мл 2 раза в день, аскорбиновую кислоту в виде коктейлей по 2 г 2 раза в день, а также витаминно-полиминеральные комплексы («Юникап», «Центрум»). С целью биоэнергетической коррекции организма назначен фосфаден по 0,025 г 1 раз в день в течение 3 нед. К моменту оперативного вмешательства была достигнута относительно полная клинико-лабораторная ремиссия: улучшились общее состояние, эмоциональный статус, повысилась двигательная активность. Девочка прибавила в массе 2 кг. У нее отчетливо улучшился цвет кожи, уменьшилась гипотония мышц. По данным лабораторного исследования, практически нормализовалось содержание оксипролина и гликозаминогликанов в суточной моче. За 2 нед до операции больная дополнительно получила 10 сеансов фонофореза солкосерила на слизистую оболочку нёба.

11.02.1994 г. выполнено хирургическое устранение тотального изъяна неба, т.е. фактически осуществлена повторная уранопластика по ранее указанной методике. Послеоперационный период протекал без особенностей. Заживление раны произошло первичным натяжением. Больная получала ампициллин в/м, солкосерил местно в виде повязки с адгезивной дентальной пастой, рибоксин, витаминно-минеральный комплекс. Выписана в удовлетворительном состоянии.

В ходе катамнестического наблюдения на протяжении 3-х лет отмечены хорошие анатомические и функциональные результаты.

1.4. ОПЫТ МЕТАБОЛИЧЕСКОЙ КОРРЕКЦИИ ВЫЯВЛЕННЫХ БИОХИМИЧЕСКИХ НАРУШЕНИЙ У БОЛЬНЫХ ДЕТЕЙ С ДИСПЛАЗИЕЙ СОЕДИНИТЕЛЬНОЙ ТКАНИ

«Искусство врачевать болезни есть умение отнять то, что не нужно, и добавить то, чего не хватает...»

Гиппократ

Тяжесть клинического состояния больных детей с ДСТ, выявленные биохимические нарушения, коррелирующие, как показали результаты нашего исследования, со степенью тяжести заболевания, явились основанием для проведения метаболической коррекции Основные показания, направления и этапы метаболической коррекции, представленные ниже.

I. Основные показания для проведения метаболической терапии:

— Снижение качества жизни.

— Функциональные нарушения со стороны органов и систем.

— Отсутствие должного эффекта от стандартных методов лечения хронических заболеваний, ассоциированных с патологией обмена соединительной ткани.

— Выявление биохимических и инструментальных маркеров нарушения обмена соединительной ткани.

II. Основные направления метаболической коррекции:

1. *Восстановительная терапия* — направленная на улучшение функционального состояния ферментов, принимающих участие в биосинтезе компонентов соединительной ткани, путем введения кофакторов биохимических реакций (необходимых витаминов и микроэлементов).

2. *Заместительная терапия*, которая основана на дополнительном введении в организм препаратов, улучшающих синтез коллагена и протеогликанов.

С восстановительной целью при отсутствии оксалурии и отягощенного анамнеза по мочекаменной болезни чаще всего используются витамины С, Е, группы В, индивидуально подобранные макро- и микроэлементы (кальций, магний, цинк, селен, медь, железо, марганец, сера и др.).

С заместительной целью — препараты, улучшающие синтез коллагена: пиаскледин-300, L-пролин и L-лизин, а также разнообразные хондропротекторы комбинированного действия, которые стимулируют синтез хондроцитами гликозаминогликанов и гиалуроновой кислоты, снижают активность ферментов (коллагеназы, клеточной фосфолипазы А2 и др.), разрушающих хрящ, подавляют образование супероксидных радикалов в макрофагах, активируют синтез сульфатированных гликозоаминогликанов и отложение кальция в костной ткани.

III. Основные этапы метаболической коррекции:

1. *Подготовительный этап,* цель которого — улучшение процессов всасывания питательных веществ, лекарственных препаратов и выведение избыточных продуктов обмена. Длительность данного этапа определяется состоянием больного, наличием ассоциированной сопутствующей патологии, степенью выраженности метаболических расстройств. Как правило, он составляет 2–4 недели.

2. *Восстановительный,* направленный на улучшение функционального состояния ферментов путем введения необходимых кофакторов.

3. *Заместительный* — стабилизация коллагенового, протеогликанового, аминокислотного, нейромедиаторного, биоэнергетического, микроэлементного и др. видов обмена.

Лечение больных ДСТ проводилось нами постоянно на протяжении всего периода их многолетнего диспансерного наблюдения. В данной работе проанализирована эффективность одного курса реабилитационной терапии, который включал немедикаментозное лечение и метаболическую коррекцию выявленных биохимических нарушений. Продолжительность курса терапии составила 8 недель. Оценка результатов проводилась в течение 2 месяцев после окончания лечения и на протяжении 6–12 месяцев диспансерного наблюдения. По индивидуальному подбору, с учетом данных дополнительного обследования, пациентам назначались хондропротекторы, аминокислоты (пролин, лизин) и витамин С, необходимые для образования коллагена. Основные клинические проявления заболевания до и через 2 месяца после лечения были оценены по 3-балльной системе (от 0 до +3); 0 баллов — соответствовало отсутствию анализируемого признака; 1–3 балла — разной степени его выраженности. Оценка эффективности проводимой терапии осуществлялась на основании комплексного клинико-лабораторного подхода. Проанализированы жалобы, объективное состояние пациентов, экскреция с суточной мочой оксипролина (ОП) и гликозоаминогликанов (ГАГ), содержание свободных аминокислот в сыворотке крови до и после лечения. Для объективизации результатов исследования дополнительно использован метод «парного сравнения».

Анализ субъективного статуса свидетельствовал, что после проведенного лечения у 65,3% больных нормализовался аппетит ($p < 0,001$); у 30,8% — улучшилась переносимость физических и психических нагрузок ($p < 0,001$); у 30,2% — уменьшилась общая слабость ($p < 0,001$). Отмечено прекращение болей в животе (у 53,1%; $p < 0,01$), в спине (у 40,8%; $p < 0,01$) и голове (39,7%; $p < 0,001$). Отчетливо регрессировала выраженность психоневрологических расстройств: нормализовался сон (у 36,7%; $p < 0,05$), прекратились синкопе (у 57,1%; $p < 0,01$), повысился эмоциональный тонус (у 20,4%; $p < 0,01$). У 10 из 27 (37,0%; $p < 0,05$) исчезли и «другие» жалобы: наступила ремиссия хронического парадонтита (4 чел.), нормализовался менструальный цикл (3 чел.), прекратился субфебрилитет (2 чел.).

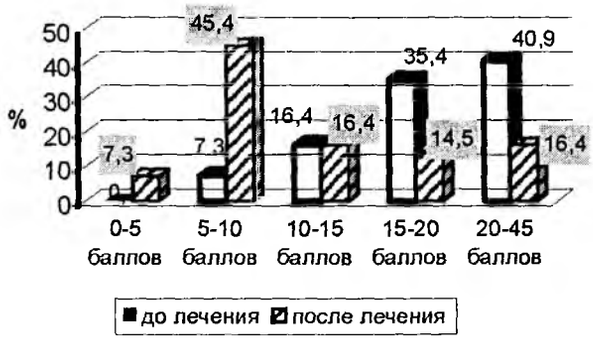

Рис. 1. Тяжесть состояния больных с дисплазией соединительной ткани детей до и после лечения

Примечание: на оси ординат показано количество больных (в процентах);
на оси абсцисс — группы больных в зависимости от тяжести состояния (в баллах) до и после лечения

Объективное обследование свидетельствовало о прибавке массы тела в пределах 1,5–2 кг (у 35,3%; $p < 0,001$) и улучшении осанки (у 16,8%; $p < 0,001$). У 4 больных с несовершенным остеогенезом прекратились и на протяжении всего срока наблюдения не рецидивировали переломы длинных трубчатых костей. У 30,8% пациентов повысилась успеваемость в школе ($p < 0,05$). Рис. 1 иллюстрирует тяжесть состояния в баллах больных детей с ДСТ до и после лечения.

До лечения наиболее часто встречались пациенты, у которых суммарная оценка анализируемых показателей составляла 15–20 и 20–45 баллов. После проведенного лечения у 92 из 110 чел. (86,8%; $p < 0,001$) она была в пределах 20 баллов, составляя почти у половины обследованных 5–10 баллов, а у остальных — 10–15 и 15–20 баллов. Кроме того, после проведенной терапии появилась новая группа пациентов, в которой общая тяжесть анализируемых показателей не превышала 5 баллов. Обращает на себя внимание и факт уменьшения в 2,5 раза ($p < 0,001$) числа больных, у которых общая выраженность показателей составила 20–45 баллов. Полученные данные, на наш взгляд, объективно подтверждают эффективность проводимой метаболической коррекции выявленных биохимических нарушений, которая в среднем составила 6,6 0,4 балла (38,1%; $p < 0,001$). Стабилизация общего состояния была достигнута у 81,8% (74,1 88,4) пациентов. Результаты лечения были оценены в зависимости от использованной схемы терапии. При этом было выделено 3 группы пациентов. В *первую группу* вошли 79 больных, базисная терапия которых включала назначение комбинированных хондро протекторов и аминокислот (как правило, назнача лась комбинация пролина и лизина), улучшающи синтез коллагена (схема 1). Показанием к прим нению данной схемы лечения служили: разноо разные жалобы больных, функциональные нар шения различных органов и систем, повышени экскреции с суточной мочой ГАГ, а также сниж ние содержания свободного пролина и свободно лизина в сыворотке крови. *Вторую группу* сост вили 14 больных, получавшие лечение по схеме когда в качестве базисной терапии использовали только хондропротекторные препараты. Данн схема лечения применялась при наличии функци нальных нарушений со стороны опорно-двигател ного аппарата в сочетании с повышением ли снижением экскреции ГАГ в суточной моче и но мальным содержанием свободного пролина и с бодного лизина в сыворотке крови. В *трет группу* вошли 17 человек, получавших лечение схеме 3, включавшей назначение только ами кислотных препаратов (чаще всего назначал пролин и лизин). Данная схема терапии приме лась при наличии у больного разнообразных лоб, функциональных нарушений со стороны р личных органов и систем, снижении содержа свободного пролина, свободного лизина в сы ротке крови и нормальной экскреции ГАГ в сут ной моче. Дополнительно все больные, незави мо от использованной схемы лечения, получ витамин С.

Рис. 2 иллюстрирует эффект проводимой т пии в зависимости от выбранной схемы лече Наиболее эффективные результаты достигнут первой группе больных ($p < 0,01$). Использова комплексной терапии, направленной на актива



Рис. 2. Эффект терапии больных с дисплазией динительной ткани в зависимости от схемы лече

Примечание: на оси ординат показан эффект терапии больных (центах); на оси абсцисс — группы пациентов в зависимости от терапии

синтеза ГАГ и коллагена, способствовало улучшению состояния у большинства (у 69 из 79; 87,3%) обследованных.

Отсутствие эффекта выявлено у 10 из 79 (12,7%) больных с тяжелым течением заболевания. Во второй группе пациентов, получавших в качестве базисной терапии только хондропротекторные препараты с одинаковой частотой (у 7 из 14; 50,0%), встречались случаи улучшения состояния и отсутствия эффекта от проводимой терапии. Отсутствие эффекта от лечения наблюдалось у больных с тяжелым течением заболевания и нередко при снижении экскреции ГАГ в суточной моче. В третьей группе улучшение состояния отмечено у 14 из 17 (82,4%) больных, а отсутствие эффекта от лечения — у 3 из 17 (17,6%) пациентов с тяжелым течением заболевания. Большинство больных (94,5%) переносило проводимую терапию хорошо. Однако у 3-х больных детей, имевших сопутствующую хроническую патологию желудочно-кишечного тракта: язвенную болезнь двенадцатиперстной кишки (2 чел.) и эзофагит (1 чел.), прием аминокислот до еды вызвал усиление болей в животе, что было купировано назначением этих же препаратов во время еды. У 2-х пациентов с отягощенным аллергологическим анамнезом прием хондропротекторов привел к появлению аллергической сыпи, что потребовало отмены препарата, а еще у одного больного было отмечено усиление свойственных этому пациенту запоров, что потребовало проведения соответствующей диетической коррекции и назначения ЛФК.

До лечения у большинства (у 73,9%) обследованных отмечалось повышение экскреции ОП в суточной моче, которое у 66,2% больных превышало 150% от должной величины. У остальных (33,8%) содержание ОП в суточной моче было в пределах 150% должных значений. Почти у трети (27,1%) больных детей отмечено снижение экскреции ОП в суточной моче, составившее в среднем 61,8 4,3% от должной величины, что может свидетельствовать об угнетении метаболизма коллагена. После проведенной терапии, как и до лечения, у большинства (70,3%) больных наблюдалась повышенная экскреция ОП в суточной моче. Однако степень этого повышения оказалась достоверно меньше, чем до лечения ($p < 0,02$). Кроме того, превышение экскреции ОП в суточной моче более 150% от должных значений отмечалось только у 37,8% больных. Полученные данные указывают на уменьшение катаболизма коллагена под влиянием терапии. Тенденция к повышению уровня ОП в суточной моче (до 87,3 3,3%) наметилась и у лиц 1 группы, в которой до лечения наблюдались признаки угнетения метаболизма коллагена.

У большинства (71,7%) детей диспансерной группы до лечения отмечалось увеличение экскреции ГАГ в суточной моче, которое у 62,1% больных превышало 150% должной величины. Практически у каждого третьего пациента (29,3%) наблюдалось снижение экскреции ГАГ в суточной моче. После лечения частота выявления повышенной экскреции ГАГ в суточной моче практически сохранилась на прежнем уровне и наблюдалась у 67,6% обследованных. Однако степень этой экскреции достоверно снизилась ($p < 0,001$) и уже только у трети обследованных (32,4%) превышала 150% должного значения. Результаты исследования свидетельствуют об уменьшении катаболизма межклеточного вещества соединительной ткани у больных детей под влиянием заместительной метаболической терапии. Кроме того, обращает на себя внимание практическая нормализация (до 91,7 2,6% должной величины) экскреции ГАГ у пациентов 1 группы, в которой до лечения наблюдались отчетливые признаки угнетения катаболизма межклеточного вещества СТ. Рис. 3 иллюстрирует содержание некоторых свободных аминокислот в сыворотке крови 42 больных детей до и после лечения.

Из приведенных данных видно, что после курса терапии у больных ДСТ отмечено увеличение со-

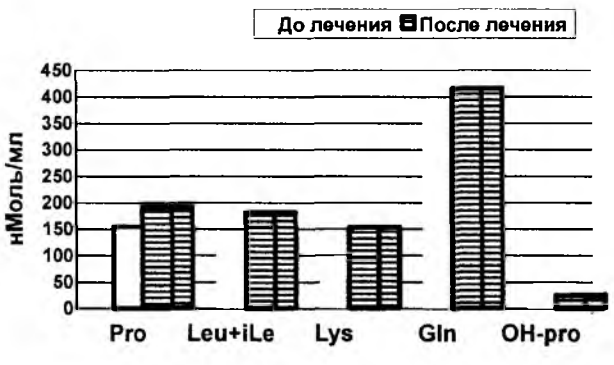

Рис. 3. Содержание некоторых свободных аминокислот в сыворотке крови больных детей до и после лечения.

Примечание: на оси абсцисс показано содержание аминокислот до и после лечения. Pro — пролин; OH-pro — оксипролин; Leu+ile — лейцин+изолейцин; Lys — лизин; Gln — глутамин. По оси ординат — содержание свободных аминокислот в сыворотке крови в нМоль/мл

держания свободного пролина, свободного лизина, которые, как известно, являются предшественниками коллагена, либо принимают участие в его созревании. Кроме того, получено снижение содержания свободного оксипролина сыворотки крови, что является отражением уменьшения катаболизма коллагена. В ходе проводимого лечения увеличилось содержание свободного глютамина сыворотки крови ($p < 0,001$) и лейцина + изолейцина ($p < 0,001$), что, видимо, связано с улучшением процесса кишечного всасывания.

Для оценки эффективности проводимой терапии дополнительно использован метод «парного сравнения». Более чем за 10 лет клинической работы нам удалось из общего числа пациентов подобрать 16 пар больных, имеющих одинаковые клинический диагноз и тяжесть течения заболевания, а также сходную сопутствующую патологию. Больные обеих пар не отличались по возрасту, полу, социальному статусу семьи и др. Один из пациентов в каждой из подобранной пары лечился только немедикаментозными средствами. Второй — дополнительно получал комплексную метаболическую коррекцию выявленных биохимических нарушений по схеме 1. Анализ полученных результатов выявил отчетливое снижение тяжести клинического состояния ($p < 0,001$), уменьшение экскреции ГАГ ($p < 0,04$) в суточной моче и содержания свободного ОП ($p < 0,04$) в сыворотке крови в группе пациентов, получавших дополнительно медикаментозную метаболическую коррекцию, по сравнению с больными, в терапии которых использованы только немедикаментозные средства. Другие биохимические параметры: ОП суточной мочи, свободный лизин сыворотки крови — статистически значимо не изменились.

Таким образом, эффективность заместительной метаболической коррекции у больных детей с ДСТ доказывает: клиническая стабилизация состояния у 81,8%; снижение экскреции ГАГ ($p < 0,001$) и ОП ($p < 0,02$) в суточной моче; повышение содержания свободного пролина, свободного лизина и снижение содержания свободного оксипролина ($p < 0,001$) в сыворотке крови. Комплексная базисная терапия, направленная на активацию синтеза ГАГ и коллагена, оказалась более эффективной ($p < 0,01$). Эффективность терапии подтверждает и метод «парного сравнения»: улучшение тяжести клинического состояния ($p < 0,001$), уменьшение экскреции ГАГ ($p < 0,04$) в суточной моче и содержания свободного оксипролина в сыворотке крови ($p < 0,04$) в группе пациентов, лучавших дополнительно медикаментоз метаболическую коррекцию, по сравнению с б ными, в терапии которых использованы тольк медикаментозные средства. Положительная д мика в состоянии больных ДСТ наступает обы через 1,5–2 месяца лечения и сохраняется в т ние 6–12 месяцев. Для закрепления эффекта н ходимы повторные курсы терапии с учетом т сти состояния больного и выраженности нар ний показателей обмена СТ. Разработанны апробированный метод метаболической ко ции при ДСТ у детей улучшает клинико-биох ческие параметры состояния больных, спос вуя замедлению прогрессирования патологич го процесса. На основании проведе исследований разработано несколько приме схем лечения больных детей с ДСТ, кот представлены ниже.

Примерные схемы лечения больных детей плазией соединительной ткани

В зависимости от тяжести клиническог стояния и выраженности биохимических на ний показателей обмена соединительной тк течение года рекомендуется проводить 1–2 метаболической коррекции. Продолжитель лечения определяется в каждом конкретно чае индивидуально, но в среднем составляе 2 месяца с перерывом между курсами — не 2–2,5 месяцев. При наличии показаний, в п жутках между курсами медикаментозной те выполняются физиотерапевтические проц проводится психотерапия. Больным ДСТ н димо постоянно соблюдать режим, диету, маться лечебной физкультурой.

I схема

1. Один из комбинированных хондропр ров (артра, терафлекс, КОНДРО-нова и др.) растной дозе. Принимать во время еды; о запивать. Продолжительность приема — 2 сяца. По показаниям — в комбинации с протекторами местного действия.

2. L-пролин. Доза для детей в возрасте 1 старше — 500 мг; принимать за 30 мин кратность приема — 1–2 раза в день; пр тельность — 1–2 месяца.

3. L-лизин. Доза для детей в возрасте 1 старше — 500 мг; принимать за 30 мин

кратность приема — 1–2 раза в день; продолжительность — 1–2 месяца.

4. Подобранные индивидуально витаминно-минеральные комплексы в возрастной дозе со сменой препаратов; общая продолжительность курса — 2–4 месяца

Примечание: показанием к использованию данной схемы лечения могут служить: снижение качества жизни пациента; клинико-инструментальные проявления патологии опорно-двигательного аппарата; признаки остеопении или остеопороза по данным денситометрии; повышенная резорбция костного коллагена; снижение содержания L-пролина и L-лизина; ионизированногокальция в сыворотке крови; макро- и микроэлементов в сыворотке крови и/или тканях (волосы).

II схема

1. Один из комбинированных хондропротекторов (артра, терафлекс, КОНДРО-нова и др.) в возрастной дозе. Принимать во время еды; обильно запивать. Продолжительность приема — 2–4 месяца. По показаниям — в комбинации с хондропротекторами местного действия.

2. Пиаскледин 300; доза для детей старше 12 лет — 1 капсула 1 раз в сутки; курс 2–4 месяца.

3. Аскорбиновая кислота (при отсутствии оксалурии и отягощенного семейного анамнеза по мочекаменной болезни) в виде коктейлей (с молоком, йогуртом, киселем, компотом и др.); доза — 0,5–1,0–2,0 г в день в зависимости от возраста; продолжительность приема — 3 недели. Далее — подобранные индивидуально минеральные комплексы в возрастной дозе со сменой препаратов; общая продолжительность курса — 1–3 месяца.

4. Препараты, стабилизирующие процессы перекисного окисления (витамин Е, селен, мексидол, полиненасыщенне жирные кислоты и др.) в возрастных дозах; общая продолжительность курса — 2–4 месяца.

Примечание: показанием к использованию данной схемы могут служить: снижение качества жизни пациента; клинико-инструментальные проявления патологии опорно-двигательного аппарата; признаки остеопении или остеопороза по данным денситометрии; повышенная резорбция костного коллагена; нормальные показатели содержания L-пролина и L-лизина; снижение уровня ионизированного кальция; макро- и микроэлементов в сыворотке крови и/или тканях (волосы).

III схема

1. Макро- и микроэлементы (препараты магния, кальция, селена, цинка, меди, марганца, кремния, серы), подобранные индивидуально, в возрастных дозах; общая продолжительность курса — 2 месяца.

2. Аскорбиновая кислота (при отсутствии оксалурии и отягощенного семейного анамнеза по мочекаменной болезни) в виде коктейлей (с молоком, йогуртом, киселем, компотом и др.); доза — 0,5–1,0–2,0 г в день в зависимости от возастра; продолжительность приема — 3 недели.

3. Витамин Е (предпочтительнее природная форма, содержащая токоферол или смесь токоферолов); доза детям в возрасте 12 лет и старше и взрослым — от 400 до 800 МЕ в сутки; продолжительность приема — 3 недели.

4. Милдронат в возрастной дозе, 1–2 раза в день; продолжительность приема — 2 недели.

Примечание: показанием к использованию данной схемы могут служить жалобы пациента на плохую переносимость физических и психических нагрузок, дефицит массы тела и др.; уменьшение уровня ионизированного кальция, макро- и микроэлементов в сыворотке крови и/или тканях (волосы).

Использование приведенных выше схем индивидуально подобранной и патогенетически обоснованной метаболической коррекции выявленных биохимических нарушений у детей с ДСТ вполне возможно в амбулаторных условиях и практически не требует дополнительных материально-технических вложений. Больные ДСТ нуждаются в пожизненном диспансерном наблюдении, постоянном проведении немедикаментозной терапии и систематических курсах заместительной метаболической коррекции.

1.5. ПРИНЦИПЫ ДИСПАНСЕРИЗАЦИИ

Принципы диспансеризации больных дисплазией соединительной ткани изложены в представленной ниже работе, в написании которой приняли участие организаторы здравоохранения Санкт-Петербурга главный педиатр, заслуженный врач РФ, доктор медицинских наук, профессор Эрман Л. В и главный врач городского диагностического центра для детей — канд. мед. наук, Ивашикина Т. М.

1.5.1. Диспансеризация детей и подростков с дисплазией соединительной ткани

Кадурина Т. И., Эрман Л. В., Ивашикина Т. М.

Отсутствие унифицированной терминологии, невозможность диагностировать и классифицировать наследственно обусловленную патологию только по клиническим проявлениям привели к существованию большого количества «названий», используемых для обозначения соединительнотканной дисплазии. В литературе и врачебной практике до настоящего времени не сложилось единого представления о месте ДСТ в структуре заболеваний. Не является исключением в этом плане раздел «диспансерное наблюдение». По многим позициям здесь приходится идти методом проб и ошибок. Диспансеризация — термин, происходящий от слова диспансер (от англ. dispensary — лечебница для бедных; франц. dispensaire — благотворительная аптека). Понятие диспансеризация имеет многочисленные формулировки, не всегда соответствующие тому содержанию, которое должно быть в него вложено. Под диспансеризацией следует понимать активный метод динамического наблюдения за состоянием здоровья определенных групп населения с целью раннего выявления заболеваний, взятие больных на учет (под динамическое наблюдение), назначение им комплексного лечения, проведение мероприятий по оздоровлению условий труда и быта, предупреждению развития и распространения болезней, по сохранению и укреплению трудоспособности диспансеризуемых. В 1924 году 5-й съезд заведующих отделами здравоохранения страны принял программу применения диспансерного метода во всех медицинских учреждениях.

Диспансеризация детского населения заключается в периодических профилактических осмотрах групп здоровых детей, объединенных общими возрастно-физиологическими признаками, в активном систематическом наблюдении за больными с определенными заболеваниями, а также в своевременном, комплексном проведении необходимых лечебно-оздоровительных мероприятий. Существующие предложения о замене термина «диспансеризация» на понятия «медицинское наблюдение, медицинское сопровождение» должной поддержки не получили.

15 марта 2002 года Министерство здравоохранения РФ издало приказ № 81 «О проведении Всероссийской диспансеризации детей в 200 году». В ходе этой диспансеризации был осущест влен учет детей по признаку: болен — здоров, пр этом критерии здоровья были задействованы «мя кие», по этой причине и результаты были получ ны излишне оптимистичные (практически здор вые дети в масштабах страны составили 32%). Д тей с хронической патологией в целом по стра было выявлено 16,2%, по Северо-Западному Ф деральному округу — 15,4%.

Обратило на себя внимание, что в структу заболеваемости на первое место вышли болез костно-мышечной системы и соединительной т ни (класс XIII (M00-M99) МКБ-10, ВОЗ 199 Распространенность этой патологии на 100 0 детского населения по Российской Федерации ставила 14456,6, а по Северо-Западному Фе ральному округу — 18068,6 (самый высокий по затель в стране). Этот класс заболеваний доми ровал и в Санкт-Петербурге. Среди школьни нашего города болезни костно-мышечной систе в 2001 году составили 48,7:1000.

Кстати, по данным системы АСПОН, опира щейся на строго формализованное и стандарти рованное медицинское обеспечение, определя щее все этапы обследования детей, «портрет» бенка России (1997–1998 гг.) выгля следующим образом: к характерным профилям тологии относились ортопедия и кардиология характерным группам риска — неврология, дие логия, вазокардиология, эндокринолог гастроэнтерология (Воронцов И. М., 19 В этом контексте сказанного «портрет» ребе Санкт-Петербурга был следующим: характер профили патологии (как и в России) — ортопе и кардиология; характерные группы риска — рология, стоматология, эндокринология, гастр терология и генетика.

Подобная ситуация содействовала тому, ч 2002 году в НИИ гигиены и охраны здоровья тей и подростков ГУ НЦЗД РАМН в соответст с планом работы Центра медико-социальных блем детей подросткового возраста МЗ РФ ав ским коллективом под руководством п В. Р. Кучма было подготовлено и опублико пособие для врачей «Современные технологи доровления детей и подростков в образовател учреждениях» (Москва, 2002), где предста раздел «Профилактика возникновения наруш опорно-двигательного аппарата и оздоровл учащихся». Этот раздел включает контроль з

ответствием школьной мебели и правильным рассаживанием учащихся за столами; контроль за позой учащихся во время занятий; контроль веса ранца с ежедневным учебным комплектом для занятий; проведение физкультминуток на уроках; создание благоприятного двигательного режима учащихся; включение в занятия упражнений для формирования правильной осанки и профилактики плоскостопия. Эти моменты школьной жизни чрезвычайно актуальны для пациентов с ДСТ.

Уточнение характера поражения отдельных органов и систем у больных ДСТ требует привлечения консультантов разных специальностей. Координационные функции при этом целесообразно возложить на педиатра или врача-терапевта подросткового, задачей которых является обеспечение преемственности диспансерного наблюдения и этапного лечения больных.

Становится все более очевидным, что создание автоматизированного регистра больных ДСТ позволит проводить диспансеризацию «активно», а не «по обращаемости», обеспечит устойчивую обратную связь с участковыми педиатрами, врачами-терапевтами подростковыми и семейными врачами. Все больные ДСТ должны передаваться во взрослую сеть для дальнейшего диспансерного наблюдения.

Характер диспансерного наблюдения и проводимых клинико-инструментальных обследований пациентов с ДСТ определяется тяжестью заболевания и ведущей системной патологией. Таким больным показан осмотр специалистами не реже двух раз в год (окулист, ортопед, стоматолог, кардиолог, другие специалисты — по показаниям).

Суммируем основные висцеральные проявления ДСТ у детей и подростков, которые определяют алгоритм диспансерного наблюдения.

Ортопедическая патология: нарушение осанки, деформация грудной клетки, сколиоз, кифоз, дегенеративно-дистрофические изменения позвоночника, переломы, плоскостопие.

Сердечно-сосудистая система: пролапс клапанов, ложные хорды в полости левого желудочка, дистопия папиллярных мышц, ангиодисплазии, аневризмы сосудов сердца, венозных стволов, констриктивный (торакодиафрагмальный) вариант поражения сердца, нарушения проводимости сердечного ритма.

Патология органа зрения: миопия разной степени выраженности, дислокация хрусталика, отслойка сетчатки, ангиопатия, дегенеративные изменения на глазном дне, голубые склеры.

Нарушения кроветворного аппарата: повышенная кровоточивость, тромбоцитопатия, болезнь Виллебранда.

Органы дыхания: трахеобронхомегалия, трахеобронхомаляция, синдром Вильямса–Кемпбелла, бронхоэктатическая эмфизема Лешке, гипоплазия легкого, аномалия деления бронхиального дерева, кистозная гипоплазия легких, спонтанный пневмоторакс, буллезная эмфизема легких, рецидивирующие ателектазы легких, легочное кровотечение.

Желудочно-кишечный тракт: эзофагит, бульбит, хронический гастродуоденит, рефлюксная болезнь, гастроптоз, синдром раздраженной толстой кишки, дискинезия желчевыводящих путей, мегаколон, долихосигма, недостаточность баугиниевой заслонки.

Патология полости рта: дистрофия эмали и изменение ее цвета, кариес зубов, пародонтит, аномалия прорезывания зубов, сложности с прорезыванием зуба мудрости, олигодентия, тремы, сверхкомплектные зубы.

Неврологические нарушения: ювенильный остеохондроз, хроническая вертебробазилярная недостаточность, нестабильность шейного отдела позвоночника, врожденная мальформация сосудов головного мозга, миатонический, астеновегетативный, церебростенический синдромы, невротические расстройства.

Психические расстройства и расстройства поведения: панические, аффективные расстройства, ипохондрический синдром, неврастения, детский аутизм.

Мочевыделительная система: нефроптоз, атония чашечно-лоханочной системы, аномалия развития почек и мочевыделительной системы, дисметаболическая нефропатия, микрогематурия неясного генеза.

ЛОР-органы: нейросенсорная глухота, отосклероз.

Репродуктивная система: склонность к задержке формирования вторичных половых признаков, ювенильные маточные кровотечения, аномалии развития и расположения половых органов.

Эндокринная система: чрезмерно высокий рост, задержка физического развития, дисфункция щитовидной железы, нарушение теста толерантности к глюкозе.

Хирургические проблемы: торакопластика, аневризмэктомия, пластика аорты, экстракция

хрусталика, грыжесечение, варикозное расширение вен, варикоцеле и др.

Минимум один раз в год у больных ДСТ детей необходимо контролировать состояние обмена соединительной ткани. С учетом диагностических возможностей биохимических лабораторий на местах, это могут быть пробы на содержание оксипролина, гликозаминогликанов, пиридинкса-D в суточной моче, количественное определение продуктов деградации (β–Cross laps тест) и синтеза коллагена I типа — общее содержание амино-терминального пропептида проколлагена 1 типа (P1NP), остеокальцина в сыворотке крови, уровень кальция, магния, фосфора, цинка, селена, меди, марганца, бора, кремния, серы в сыворотке крови или тканях (волосах).

При наличии остеопороза минимум 1 раз в год целесообразно проводить контрольное денситометрическое исследование, а при плоскостопии — оптическую подометрию.

Не реже чем один раз в год рекомендуется выполнять ЭКГ и УЗИ органов сердечно-сосудистой системы, при этом особое внимание следует уделять оценке состояния корня аорты, а при наличии признаков пролабирования клапанов — выявлению гемодинамических нарушений.

Обращает на себя внимание, что в приказе МЗ РФ № 151 от 07 мая 1998 года «О временных отраслевых стандартах объема медицинской помощи детям» в разделе «Болезни соединительной ткани» отсутствует даже упоминание о дифференцированных и тем более недифференцированных соединительнотканных дисплазиях. Справедливости ради отметим, что синдромы Марфана и Элерса–Данло упомянуты в разделе «Наследственные болезни». Причем, средний срок наблюдения пациентов в этом документе обозначен до 14 лет (приказ МЗ РФ № 124 о расширении границ детства до 18 лет был опубликован 24.07.1998 г.), а среди лечебных мероприятий названы следующие: специальные сердечные препараты для профилактики аневризмы аорты; гормоны для замедления роста и профилактики сколиоза; коррекция зрения, в том числе хирургическая, лечебная гимнастика (по отношению к синдрому Марфана). В случае синдрома Элерса–Данло — лечебная гимнастика, хирургическое, офтальмологическое, ортопедическое лечение по показаниям. Комментарии к подобным рекомендациям излишни.

Хотелось бы подчеркнуть, что для достиж стойкой ремиссии детей с ДСТ необходимо лярно направлять в специализированные са рии для больных с заболеваниями опорно-д тельного аппарата и сердечно-сосудистой с мы. Главными задачами санаторной реабили являются: ликвидация основного патологиче процесса, восстановление нарушенных фун уменьшение хронизации процесса, продолж программной терапии.

Методы санаторной реабилитации вклю двигательный режим (щадящий, тонизирук тренирующий), соответствующую диету, ме ментозную терапию, фитотерапию, санацию гов инфекции, лечебную физическую куль массаж, психологическую реабилитацию.

На поликлиническом этапе реабилитации должается контроль за состоянием пациента физическим развитием, контроль за функцио ным состоянием пораженных органов, ур артериального давления, состоянием гемогр и анализов мочи.

Происходит расширение двигательного р ма, диеты, сохраняются лечебная физкуль курсы фитотерапии и метаболической тер встает вопрос о профориентации подрост

Полагаем, что больные ДСТ нуждаются жизненном медицинском наблюдении, постоя проведении немедикаментозной терапии и с матических курсах заместительной метабо ской терапии.

В настоящее время предложено неск схем метаболической коррекции выявленных химических нарушений у больных детей с (Кадурина, 2003), не требующих дополнител материально-технических вложений и досту для использования в амбулаторных услов

Вакцинация. Дети с ДСТ не входят в с противопоказаний к проведению профилак ских прививок (если только у них на предыду дозу не возникли чрезмерно сильная реакци другие осложнения). Полагаем, что таких па тов следует вакцинировать по индивидуаль графику иммунизации щадящим методом с варительной подготовкой. Перед иммуниза необходимо провести обследование (клиниче анализ крови и мочи).

Не менее сложным следует считать во о годности юношей с ДСТ к военной слу С 1 июля 2003 года введено в действие Пол ние о военно-врачебной экспертизе, утвержде

Постановлением Правительства РФ от 25 февраля 2003 г. № 123. Это Положение содержит «Расписание болезней» и категории годности к военной службе в зависимости от характера заболевания. Как и в приказе МЗ РФ № 151, в «Расписании болезней» нет отдельного класса «Дисплазии соединительной ткани». Юноша с этой сложной патологией может быть защищен лишь ст. 34 (нарушения рефракции и аккомодации), ст. 30 (болезни хрусталика, сосудистой оболочки, сетчатки), ст. 47 (нейроциркуляторная астения), ст. 64 (артропатии инфекционного и воспалительного происхождения, системные поражения соединительной ткани). Последняя статья включает в себя ревматоидный артрит, болезнь Бехтерева, болезнь Рейтера, узелковый периартериит, гранулематоз Вегенера, псориатическую артропатию, иные артриты, связанные с инфекцией, и другие системные заболевания соединительной ткани (заметим, без дополнительной расшифровки). Юноша признается негодным к военной службе в случае значительного нарушения функций суставов, сопровождающихся стойкими и выраженными изменениями. Расписание болезней содержит таблицу оценки объема движений в суставах (в градусах) без указания на ее автора.

13 августа 1996 года Постановлением Правительства РФ № 965 было утверждено «Положение о признании лица инвалидом». Признание лица инвалидом осуществляется при проведении медико-социальной экспертизы исходя из комплексной оценки состояния его здоровья и степени ограничения жизнедеятельности в соответствии с классификациями и критериями, утверждаемыми Министерством социальной защиты населения РФ и Министерством здравоохранения РФ. Лицу в возрасте до 18 лет устанавливается категория «ребенок-инвалид».

Ребенок-инвалид — ребенок в возрасте до 18 лет, имеющий значительные ограничения жизнедеятельности, приводящие к социальной дезадаптации вследствие нарушения его развития и роста, способностей к самообслуживанию, передвижению, ориентации, контроля поведения, обучения, общения и трудовой деятельности в будущем.

Инвалидность детей — состояние стойкой социальной дезадаптации, обусловленное хроническими заболеваниями или патологическими состояниями, резко ограничивающими возможность включения ребенка в адекватные возрасту воспитательные и педагогические процессы, в связи с чем возникает необходимость в постоянном дополнительном уходе и помощи.

Медико-социальная экспертиза осуществляется в учреждении по месту жительства гражданина либо по месту прикрепления к государственному или муниципальному лечебно-профилактическому учреждению здравоохранения. Медико-социальная экспертиза лица проводится по его письменному заявлению либо письменному заявлению его законного представителя.

Основаниями для признания гражданина инвалидом являются:

— нарушение здоровья со стойким расстройством функций организма, обусловленное заболеваниями, последствиями травм или дефектами;

— ограничение жизнедеятельности (полная или частичная утрата лицом способности или возможности осуществлять самообслуживание, самостоятельно передвигаться, ориентироваться, общаться, контролировать свое поведение, обучаться или заниматься трудовой деятельностью);

— необходимость осуществления мер социальной защиты гражданина.

Наличие одного из указанных признаков не является условием для признания лица инвалидом.

В зависимости от степени расстройства функций организма и ограничений жизнедеятельности лицу в возрасте до 18 лет устанавливается категория «ребенок-инвалид» на срок один год, два года или до достижения им возраста 18 лет в соответствии с классификациями и критериями МЗ РФ и Министерства социального развития РФ.

В случае признания лица инвалидом специалистами учреждения, проводившими медико-социальную экспертизу, в месячный срок разрабатывается индивидуальная программа реабилитации. Программа реабилитации должна включать реабилитацию медицинскую, профессиональную и социальную. Программа утверждается руководителем учреждения и в 3-дневный срок после ее разработки направляется в орган социальной защиты населения. Данные индивидуальных программ реабилитации инвалидов вводятся в банк данных главного бюро медико-социальной экспертизы.

Приведем классификацию нарушений основных функций организма человека:

1. Нарушения психических функций (восприятия, внимания, памяти, мышления, речи, эмоций, воли).

2. Нарушения сенсорных функций (зрения, слуха, обоняния, осязания).

3. Нарушения статодинамической функции.

4. Нарушения функций кровообращения, дыхания, пищеварения, выделения, обмена веществ и энергии, внутренней секреции.

Комплексная оценка качественных и количественных показателей, характеризующих стойкое нарушение функций организма, предусматривает выделение преимущественно четырех степеней нарушений: 1 степень — незначительные нарушения функций; 2 степень — умеренные нарушения функций; 3 степень — выраженные нарушения функций; 4 степень — значительно выраженные нарушения функций.

Применительно к рассматриваемой патологии считаем целесообразным коснуться проблемы профессиональной ориентации и психологической поддержки пациентов. Положение с одноименным названием было утверждено Постановлением Министерства труда и социального развития РФ 27 сентября 1996 г. № 1.

Профессиональная ориентация — это обобщенное понятие одного из компонентов общечеловеческой культуры, проявляющегося в форме заботы общества о профессиональном становлении подрастающего поколения, поддержки и развития природных дарований, проведения комплекса специальных мер содействия человеку в профессиональном самоопределении и выборе оптимального вида занятости с учетом его потребностей, возможностей и социально-экономической ситуации на рынке труда.

Важнейшими направлениями профессиональной ориентации являются: профессиональная информация, профессиональная консультация, профессиональный подбор, профессиональный отбор, профессиональная, производственная и социальная адаптация.

Психологическая поддержка осуществляется путем оптимизации психологического состояния человека как следствие полного разрешения или снижения актуальности психологических проблем, препятствующих трудовой, профессиональной, социальной самореализации на каждом из этапов жизни отдельного человека, малых групп, коллективов, формальных и неформальных объединений людей.

Основными направлениями психологической поддержки являются: психологическая профилактика, психологическое консультирование, психологическая коррекция (активное психолого-педагогическое воздействие, направленное на устранение отклонений в психическом и личностном развитии, гармонизацию личности в межличностных отношениях).

Основными методами психологической по держки являются: психологическое просвещени психологическое консультирование, психологич ская диагностика, психологический тренинг, пс хологическая коррекция, другие индивидуальны и групповые методы психологической работы

Важная роль в программе немедикаментозно реабилитации принадлежит психотерапии. П скольку заболевание ДСТ носит семейный хара тер, лечению подлежат не только дети, которы уже поставлен диагноз, но и их родственники. Л бильность нервных процессов, присущих пацие там с патологией соединительной ткани, чувст тревоги и склонность к аффективным состояния требуют обязательной психологической корре ции, ибо невротическое поведение, мнительнос в значительной степени влияют на их отношение лечению и выполнению врачебных рекомендаци Основная цель терапии — выработка системы ад кватных установок и закрепление новой линии п ведения в семье пробанда, что поможет обесп чить эффективность его лечения и родственнико Важно разъяснить ребенку (и его родителям) х рактер имеющихся у ребенка клинических си птомов, обучить методам аутогенной тренировки

Завершая этот раздел, следует отметить, чт существует Постановление Министерства тру РФ от 8 сентября 1993 года № 150 «О перечн приоритетных профессий рабочих и служащи овладение которыми дает инвалидам наибольшу возможность быть конкурентоспособными на р гиональных рынках труда», обращение к котор му может быть полезным при общении с пацие тами с ДСТ.

Критериями эффективности диспансериза ции следует считать улучшение общего состо ния ребенка (повышение толерантности к физи ческой нагрузке, уменьшение частоты и инте сивности болевого синдрома, увеличени мышечной силы и тонуса, нормализация эмоци нального состояния). Благоприятным признако являются: нарастание массы тела, прекращени прогрессирования сколиоза, кифоза, замедлени темпов чрезмерного роста, уменьшение степен деформации грудной клетки, прекращение ил уменьшение частоты спонтанных вывихов в су тавах, уменьшение степени миопии, геморрагич ского синдрома, улучшение состояния полост рта, стойкая ремиссия хронических заболеваний ассоциированных с ДСТ. Объективным подтве ждением эффективности диспансеризации явл ются результаты лабораторных и инструменталь ных методов исследования. Важно добитьс

стабилизации параметров метаболизма соединительной ткани, уровня свободных аминокислот сыворотки крови, показателей минерального обмена, микроэлементов в сыворотке крови, а также улучшения инструментальных параметров (уменьшение степени пролабирования клапанов сердца, увеличение сократительной способности миокарда, регрессирование признаков остеопороза по данным денситометрии, улучшение состояния интра- и экстракраниального кровотока по данным УЗДГ и др.).

В заключение данной главы еще раз подчеркнем, что при ведении таких больных необходимо соблюдать определенные требования к режиму труда, отдыха и реабилитации. Считаем, что дисплазия соединительной ткани — это образ жизни. В разделе «Приложения» представлены разработанные нами памятка для больных ДСТ детей и их родителей (Приложение 2), основные показания для направления этих пациентов на комплексное восстановительное лечение (Приложение 3), терапевтические программы (Приложение 4) и физические упражнения, рекомендуемые для использования в занятиях лечебной физкультурой (Приложение 5).

Meduniver.com
Все по медицине

ПРИЛОЖЕНИЯ

Приложение 1

ЦЕНТИЛЬНОЕ РАСПРЕДЕЛЕНИЕ ИНДЕКСА КЕТЛЕ II У ДЕТЕЙ И ПОДРОСТКОВ В ЗАВИСИМОСТИ ОТ ВОЗРАСТА И ПОЛА (В. В. Юрьев с соавт., 2007)

Мальчики

Возраст	Центили					
	3	10	25	75	90	
1 год	13,83	14,88	15,84	17,64	18,64	2
2 года	13,58	14,53	15,42	17,12	17,96	1
3 года	13,36	14,24	15,02	16,58	17,41	1
4 года	13,18	14,04	14,72	16,21	17,05	1
5 лет	13,08	13,85	14,57	16,03	16,92	1
6 лет	12,92	13,73	14,57	16,08	17,05	1
7 лет	12,98	13,72	14,58	16,29	17,43	1
8 лет	13,19	13,78	14,81	16,71	17,93	1
9 лет	13,44	14,07	15,14	17,31	18,67	2
10 лет	13,69	14,35	15,48	17,93	19,32	2
11 лет	14,01	14,75	15,84	18,54	20,09	2
12 лет	14,41	15,25	16,34	19,14	21,02	2
13 лет	14,82	15,82	16,85	19,76	21,86	2
14 лет	15,35	16,42	17,46	20,63	22,88	2
15 лет	16,02.	17,21	18,23	21,62	23,82	2
16 лет	16,63	17,96	19,08	22,64	24,71	2
17 лет	17,33	18,82	20,16	23,66	25,37	2
18 лет	17,99	19,66	21,28	24,73	26,51	2
19 лет	18,59	20,47	22,25	25,57	27,29	2

Девочки

Возраст	Центили					
	3	10	25	75	90	97
1 год	13,98	14,61	15,77	17,53	18,62	19,52
2 года	13,52	14,18	15,19	16,98	18,08	18,92
3 года	13,01	13,87	14,69	16,32	17,57	18,63
4 года	12,75	13,59	14,33	15,86	17,15	18,28
5 лет	12,58	13,38	14,09	15,71	16,91	18,19
6 лет	12,56	13,27	14,03	15,72	16,87	18,33
7 лет	12,64	13,27	14,14	15,78	17,05	18,75
8 лет	12,82	13,48	14,35	16,18	17,54	19,33
9 лет	13,08	13,77	14,67	16,75	18,14	20,23
10 лет	13,35	14,04	15,01	17,37	18,88	21,13
11 лет	13,69	14,41	15,39	18,03	19,65	22,08
12 лет	14,03	14,83	15,89	18,81	20,47	23,08
13 лет	14,49	15,33	16,44	19,54	21,15	24,12
14 лет	14,98	15,82	17,03	20,31	21,97	25,15
15 лет	15,52.	16,34	17,52	20,97	22,61	26,15
16 лет	16,01	16,79	17,98	21,55	23,19	27,03
17 лет	16,47	17,16	18,32	21,89	23,69	27,63
18 лет	16,87	17,53	18,64	22,16	24,14	28,16
19 лет	17,16	17,87	18,96	22,34	24,49	28,56

Приложение 2

ДИСПЛАЗИЯ СОЕДИНИТЕЛЬНОЙ ТКАНИ — ЭТО ОБРАЗ ЖИЗНИ
(памятка для больных дисплазией соединительной ткани детей и их родителе

Показаны:

— Продукты питания, обогащенные *белками (*мясо, рыба, кальмары, фасоль, орехи), *гликозаминогликанами* (при отсутствии противопоказаний со стороны желудочно-кишечного тракта 2–3 раза в неделю — крепкие бульоны, заливные блюда из мяса и рыбы), *витаминами* («С», «А», «Е», «РР», группы «В» — «В1», «В2», «В3», «В6»), *микроэлементами* (кальцием, фосфором, магнием, медью, цинком, селеном);

— При чрезмерно высоком росте с раннего возраста постоянный прием высокожировых энпитов класса Омега–3, тормозящих секрецию соматотропина;

— Ежедневные (по 20–30 минут) умеренные физические тренировки, направленные на укрепление мышц спины, живота и конечностей. Упражнения проводятся в бесконтактном статико-динамическом режиме, в положении лежа на спине;

— Аэробные тренировки сердечно-сосудистой системы (ходьба пешком, путешествия, бег трусцой, комфортное катание на велосипеде, игра в настольный теннис, ходьба на лыжах, дозированная физическая нагрузка на тренажерах и др.);

— Гидропроцедуры, лечебное плаванье, снимающее статическую нагрузку на позвоночник;

— Занятия физкультурой по ослабленной программе (спецгруппы, ЛФК);

— Ограничения (не более 3-х кг) в ношении тяжестей, при подъеме которых использовать в качестве подъемника ноги, а не спину;

— Психологическая коррекция больных и членов их семей;

— При пролабировании клапанов сердца, расширении корня аорты — ежегодно ЭХОКГ и ЭКГ;

— При расширении корня аорты более 4 см — применение селективных β-адреноблокаторов в минимально эффективной индивидуально п ранной под контролем пульса и уровня ар ального давления дозе;

— Ежегодный контроль за состоянием п телей обмена соединительной ткани и да денситометрии. По показаниям — коррекци явленных метаболических нарушений;

— При любых хирургических вмешатель у больных с пролапсом миксематозно измен клапанов с целью профилактики эндокарди значение антибактериальных препаратов;

— Перед предстоящим оперативным леч на клапанах сердца, суставах, грудной клетк звоночнике — коррекция выявленных биохи ских нарушений;

— Медико-генетическое консультирован ред вступлением в брак.

Противопоказаны:

— Разновидности контактного спорта, тя атлетика, изометрические тренировки, учас спортивных соревнованиях, тяжелые сельхоз ты, походы на длительные дистанции, пси ские перегрузки;

— При гипермобильности суставов — ра ки, висы, чрезмерное вытяжение позвоноч

— Профессии, связанные с большими фи скими и эмоциональными нагрузками, вибра контактами с химическими веществами, возд вием высоких температур и радиации;

— При склонности к спонтанному пнев раксу — резкие колебания атмосферного д ния, ныряние, пользование метро, полеты на лете;

— Проживание в зонах жаркого климата вышенной радиации.

Приложение 3

ОСНОВНЫЕ ПОКАЗАНИЯ ДЛЯ НАПРАВЛЕНИЯ БОЛЬНЫХ ДИСПЛАЗИЕЙ СОЕДИНИТЕЛЬНОЙ ТКАНИ НА КОМПЛЕКСНОЕ ВОССТАНОВИТЕЛЬНОЕ ЛЕЧЕНИЕ

— сколиозы, кифосколиозы, нестабильность различных отделов позвоночника, синдром суставной гипермобильности, плоскостопие;

— остеохондропатия, остеохондроз позвоночника, артрозо-артриты, метаболическая артропатия;

— наследственные системные заболевания скелета (спондилоэпифизарная дисплазия, ахондроплазия, гипохондроплазия, несовершенный остеогенез и др.).

Приложение 4

ПРОГРАММЫ ВОССТАНОВИТЕЛЬНОЙ ТЕРАПИИ У ДЕТЕЙ С ДИСПЛАЗИЕЙ СОЕДИНИТЕЛЬНОЙ ТКАНИ

Нозологическая форма	Программа
Дисплазия тазобедренных суставов, кривошея	1. Электрофорез лекарственных препаратов (кальция, фосфора, аскорбиновой кислоты, серы по 4-х электродной методике); магнитотерапия на поясничный отдел позвоночника и область тазобедренных суставов (при кривошее на область шеи); хромотерапия на те же зоны (зеленая, синяя матрица — для снятия спазма; красная — для стимуляции); УЗТ на те же зоны при кривошее. 2. Курс массажа и лечебной гимнастики, с акцентом на мышцы, окружающие тазобедренный сустав и мышцы шеи по общепринятым методикам. 3. Лечебное плавание.
Сколиоз, кифосколиоз, остеохондропатии	1. ФТЛ: — КВЧ–терапия — на болевые зоны в зависимости от длины волны аппарата, возраста, стадии заболевания от 30 секунд до 20 минут; 10 процедур ежедневно или через день; — Электрофорез лекарственных препаратов (микроэлементы, спазмолитики, обезболивающие); — Магнитотерапия (на больное место); — Хромотерапия (зеленая матрица для улучшения трофики и снятия отека, красная — для стимуляции); — Амплипульс-стимуляция или ДДТ-стимуляция ослабленных групп мышц; — УЗТ при остеохондропатиях локально; — Ультратон–терапия перед массажем. 2. Курс вакуумного и ручного массажа. 3. Лечебная гимнастика и лечебное плавание, направленные на укрепление мышц туловища, восстановление подвижности позвоночника

Приложение 5

ОСНОВНЫЕ ФИЗИЧЕСКИЕ УПРАЖНЕНИЯ, РЕКОМЕНДУЕМЫЕ ПРИ ПРОВЕДЕНИИ ЗАНЯТИЙ ПО ЛЕЧЕБНОЙ ФИЗКУЛЬТУРЕ У ДЕТЕЙ С ДИСПЛАЗИЕЙ СОЕДИНИТЕЛЬНОЙ ТКАНИ

Упражнения для формирования и закрепления навыка правильной осанки:

1. Исходное положение — стоя; правильная осанка обеспечивается за счет касания стены или гимнастической стенки ягодичной областью, икрами ног и пяток.

2. Исходное положение, как и в упражнении 1. Отойти от стены на 1–2 шага, сохраняя правильную осанку.

3. Исходное положение — лежа на спине. Голова, туловище, ноги составляют прямую линию, руки прижаты к туловищу. Приподнять голову и плечи, проверить прямое положение тела. Вернуться в исходное положение.

4. Исходное положение — лежа на спине. В правильном положении прижать поясничную область к полу. Встать, принять правильную осанку, придавая поясничной области то же положение, которое было принято в положении лежа.

5. Ходьба с мешочком на голове с одновременными различными движениями (в полуприседе, с высоким подниманием коленей и т. п.).

Упражнения для укрепления «мышечного корсета»:

— *Для мышц спины:*

1. Исходное положение на животе, подбородок на тыльной поверхности кистей, положенных одна на другую. Перевести руки на пояс, приподнимая голову и плечи, лопатки соединить, живот не поднимать. Удерживать принятое положение по команде инструктора.

2. Исходное положение то же. Приподнимая голову и плечи, медленно перевести руки вверх, в стороны к плечам (как при плавании способом брасс).

3. Исходное положение то же. Поднять го и плечи. Руки в стороны. Сжимать и разжи кисти рук.

4. Исходное положение — на животе, руки подбородком. Поочередное поднимание пря ног, не отрывая таза от пола. Темп медленный

5. Исходное положение — то же. Приподн ние обеих прямых ног с удержанием их до 1 счетов.

6. Исходное положение — лежа на живот парно друг против друга, мяч в согнутых р перед собой. Перекатывание его партнеру и л с сохранением приподнятого положения голо надплечий.

— *Для брюшного пресса:*

1. Исходное положение для всех упра ний — лежа на спине, поясница прижата к опо

2. Сгибать и разгибать ноги в коленных и бедренных суставах поочередно.

3. Согнуть обе ноги, разогнуть вперед, мед но опустить.

4. Поочередное сгибание и разгибание но весу — «велосипед».

5. Руки за головой, поочередное подним прямых ног вперед.

6. То же упражнение, но в сочетании с раз ными движениями рук.

— *Для боковых мышц туловища:*

1. Исходное положение лежа на правом б прямая правая рука поднята вверх, левая расп жена вдоль туловища. Удерживая тело в пол нии на боку, приподнимать и опускать ле ногу.

2. То же, лежа на левом боку.

Приложение 6

ОСНОВНЫЕ ПРОДУКТЫ ПИТАНИЯ С МАКСИМАЛЬНЫМ КОЛИЧЕСТВОМ БЕЛКА

Продукты питания	Содержание белка (мг на 100 г продукта)
1. Молочные продукты	
Твердый сыр	26,0
Плавленый сыр («Российский»)	22,0
Творог нежирный	18,0
Йогурт	5,0
Молоко 3%	3,2
2. Мясо, субпродукты, птицепродукты	
Мясо кролика	21,1
Мясо индейки	19,7
Телятина	19,7
Говядина I категории	18,6
Баранина	15,6
Свинина мясная	14,3
Печень	18,8
Сердце	16,1
Язык	15,9
3. Рыба и рыбопродукты	
Икра кетовая	31,6
Осетровые	28,9
Тунец	24,4
Путассу	18,5
Окунь морской	18,2
Минтай	15,9
4. Яйца, яйцепродукты	
Яйцо куриное (целое)	12,7
Яичный желток	16,2

Из: И. М. Скурихин, М. Н. Волгарев (ред.). Химический состав пищевых продуктов. М.: Агропромиздат, 1987.

Meduniver.com Все по медицине

Приложение 7

СОДЕРЖАНИЕ АМИНОКИСЛОТ (АК) В ПРОДУКТАХ ПИТАНИЯ (мг на 100 г прод

8.1. Зерно и продукты его переработки

АК	Горох	Фасоль	Соя	Гречневая ядрица	Кукуруза	Высоко-лизиновая кукуруза	Рисовая крупа	
Глицин	950	840	1420	720	350	482	320	
Аланин	910	867	1470	580	790	728	319	
Валин	1010	1120	2090	590	416	482	420	
Лейцин	1650	1740	2670	745	1282	1047	620	
Изолейцин	1090	1030	1810	460	312	335	330	
Серин	837	1224	2070	606	514	560	330	
Треонин	840	870	1390	400	247	300	160	
Цистин	250	190	550	330	170	160	240	
Метионин	205	240	520	320	120	160	160	
Пролин	660	1575	1860	500	1091	1138	330	
Лизин	1550	1590	2090	530	247	340	260	
Аргинин	1616	1125	2340	1120	411	490	510	
Гистидин	460	572	980	300	260	335	170	
Аспар. к-та	2227	2461	3820	1102	580	840	540	
Глют. к-та	3173	3135	6050	2260	1780	2223	1200	
Фенилаланин	1010	1130	1610	592	460	480	370	
Тирозин	690	630	1060	430	380	418	290	
Триптофан	260	260	450	180	67	90	100	

8.2 Орехи, семена

АК	Миндаль	Грецкие орехи	Фундук	Арахис	Подсолнечные семена	Абрикосов
Глицин	1075	1000	1192	1520	1130	12
Аланин	740	290	196	1073	858	11
Валин	936	974	903	1247	1071	8
Лейцин	1278	1228	1046	1763	1343	15
Изолейцин	671	767	909	903	694	6
Серин	759	706	1295	1320	792	10
Треонин	478	589	568	744	885	6
Цистин	217	120	121	328	396	3
Метионин	475	306	133	288	390	2
Пролин	921	707	773	1197	1180	12
Лизин	473	441	539	939	710	6
Аргинин	2195	2287	2304	2975	1785	23
Гистидин	482	405	297	627	523	5
Аспар. к-та	1966	1292	1280	2664	1789	31
Глют. к-та	4152	3100	3203	5032	4124	63
Фенилаланин	994	767	598	1343	1049	10
Тирозин	551	583	560	1047	544	6
Триптофан	132	175	192	285	337	3

8.3. Молоко и молочные продукты

АК	Творог нежирн.	Творог жирн.	Молоко сухое обезжиренное	Сыр голландский	Сыр российский	Сыр пошехонский	Сыр швейцарский	Сыр эмментальский
Глицин	260	258	770	510	380	430	480	490
Аланин	440	428	1208	760	600	710	510	830
Валин	990	838	1759	1570	1690	1270	1250	1550
Лейцин	1850	1282	3564	2300	1930	1960	1840	2470
Изолейцин	1000	690	1934	1170	970	990	1110	1360
Серин	820	789	2319	1290	1200	1350	1310	1470
Треонин	800	649	1689	950	920	1050	1000	1100
Цистин	100	68	314	215	210	50	230	200
Метионин	480	384	908	560	540	780	580	720
Пролин	2050	1290	4338	2730	2320	2610	3900	3430
Лизин	1450	1008	2159	1580	1530	1570	1640	1900
Аргинин	810	579	971	870	710	790	840	1060
Гистидин	560	447	758	700	1490	2500	1520	890
Аспар. к-та	1000	924	3116	1560	1350	2050	1870	1820
Глютам. к-та	3300	2457	7965	5170	4600	4960	4170	5020
Фенилаланин	930	762	1789	1340	1220	1200	1200	1560
Тирозин	930	875	2077	1390	1350	1300	1260	1570
Триптофан	180	212	435	700	660	700	1000	820

8.4. Мясо и мясные продукты

АК	Говядина (вырезка)	Баранина (вырезка)	Свинина (вырезка)	Телятина 1 катег.	Печень (говяж.)	Сердце (говяж.)	Язык (говяж.)	Почки (говяж.)
Глицин	878	837	864	948	943	743	788	971
Аланин	1365	1340	1213	1124	1015	1030	1047	682
Валин	1148	1788	1037	1156	1247	911	845	857
Лейцин	1624	1786	1325	1484	1594	1408	1215	1240
Изолейцин	939	936	799	998	926	838	766	714
Серин	904	867	734	813	658	617	568	534
Треонин	875	924	961	855	812	740	708	638
Цистин	310	321	277	236	318	268	296	289
Метионин	588	473	478	414	438	383	345	326
Пролин	658	697	528	763	1019	965	1117	938
Лизин	1792	1890	1631	1683	1433	1359	1373	1154
Аргинин	1296	1238	1223	1278	1246	677	955	971
Гистидин	769	657	773	739	847	459	616	687
Аспар. к-та	2326	1947	1895	1844	1347	1271	1216	943
Глютам. к-та	3603	3313	3385	3329	1951	2064	1684	1563
Фенилаланин	904	883	814	791	928	676	696	677
Тирозин	800	750	695	689	731	496	481	434
Триптофан	273	237	274	245	238	222	176	214

8.5. Птица и яйцепродукты

АК	Куры 1-й категории	Утки 1-й категории	Индейки 1-й категории	Печень куриная	Яйцо куриное целое	Яичный порошок	Мышечный желудок кур
Глицин	1347	1108	1137	1075	416	1560	2008
Аланин	1154	1054	1218	1448	710	2730	1575
Валин	877	766	930	1257	772	2550	1021
Лейцин	1412	1278	1587	1932	1081	3770	1770
Изолейцин	693	662	963	943	597	1770	968
Серин	859	607	735	488	928	3490	578
Треонин	885	705	875	719	610	2640	748
Цистин	224	126	121	232	293	990	225
Метионин	471	370	497	424	424	1210	399
Пролин	877	736	831	1009	396	1450	1235
Лизин	1588	1327	1636	1073	903	2380	1071
Аргинин	1225	1131	1168	1009	787	2460	1319
Гистидин	486	289	540	424	340	900	407
Аспар. к-та	1631	1404	2007	1868	1229	4550	1985
Глютам. к-та	2581	2678	3280	2781	1773	6290	3622
Фенилаланин	744	608	803	981	652	2200	813
Тирозин	641	512	616	670	476	2250	559
Триптофан	293	174	329	404	204	720	315

8.6. Рыба

АК	Рыба карп	Треска	Минтай	Судак	Кальмары	Окунь морской	Путассу
Глицин	600	650	800	1012	360	800	1770
Аланин	1000	900	900	1300	1180	1500	1201
Валин	1100	900	900	975	781	1100	1013
Лейцин	1800	1300	1300	1398	1920	1600	1475
Изолейцин	800	700	1100	938	392	900	962
Серин	800	800	700	570	872	900	759
Треонин	900	900	900	791	548	900	959
Цистин	150	200	150	259	300	220	194
Метионин	500	500	600	534	492	500	579
Пролин	500	500	600	1122	1200	600	961
Лизин	1900	1500	1800	1619	1900	1700	1659
Аргинин	900	1000	1000	1030	1562	1100	1071
Гистидин	300	450	400	400	324	400	722
Аспар. к-та	1700	1600	1200	1619	2001	1900	1666
Глютам. к-та	2700	2400	1300	2337	3084	2700	2423
Фенилаланин	800	800	700	681	316	700	766
Тирозин	500	600	600	497	334	600	451
Триптофан	180	210	200	184	301	190	217

Из: И. М. Скурихин, М. Н. Волгарев (ред.). Химический состав пищевых продуктов. М.: Агропромиздат, 1987.

Приложение 8

ПРОДУКТЫ ПИТАНИЯ, СОДЕРЖАЩИЕ БОЛЬШОЕ КОЛИЧЕСТВО КАЛЬЦИЯ

Продукты питания	Содержание кальция (мг на 100 г продукта)
1. Молочные продукты	
Твердый сыр	1000
Плавленый сыр	650
Молоко сгущенное	307
Творог жирный	150
Молоко стерилизованное	120
Йогурт	124
Кефир	120
Сливки	90
Сметана	86
2. Рыба и мясо	
Рыба вяленая с костями	3000
Сардины с костями	350
Шпроты	300
Сельдь иваси	170
Креветки	135
Рыба отварная	30
Говядина I категории	30
3. Овощи свежие	
Петрушка	245
Сельдерей	240
Шпинат	106
Лук зеленый	100
Горох лущеный	89
Салат	77
Оливки зеленые	77
Чеснок	60
Морковь красная	51
Капуста белокочанная	48
4. Бобовые, злаковые, хлеб	
Соя	348
Фасоль	150
Овес	117
Горох	115
Ячмень	93
Хлеб черный	60
Хлеб белый	30
5. Фрукты, орехи, семена	
Миндаль	254
Курага	170
Хурма	127
Семена подсолнечника	100
Чернослив	80
Арахис	70
Семена тыквы	60
Инжир	57
Изюм	56

По: В. И. Мазурову, с дополнениями.

Meduniver.com Все по медицине

Приложение 9

ПОКАЗАТЕЛИ МИНЕРАЛЬНОГО ОБМЕНА

Показатель	Материал для исследования	Нормальные значения
Кальций общий	Сыворотка крови	2,2–2,6 ммоль/л
	Моча суточная	2,5–7,5 ммоль/сут
Кальций ионизированный	Сыворотка крови	1,005–1,29 ммоль/л
Фосфор	Моча суточная	13,0–42,0 ммоль/сут
Фосфор неор ганический	Сыворотка крови	0,8–1,55 ммоль/л
Магний	Сыворотка крови	0,65–0,95 ммоль/л
	Моча суточная	3,0–5,0 ммоль/сут

По: В. И. Мазурову (2000).

Приложение 10

СОДЕРЖАНИЕ КАЛЬЦИЯ В РАЗЛИЧНЫХ ПРЕПАРАТАХ

Название препарата (соли)	Содержание элементарного кальция (мг на 1 г соли кальция)
Кальций-D3-никомед	500 кальций бикарбонат, 250 мг аскорбиновой кислоты, 13,5 мг магния, 50 мг эк ракта из плодов шиповника
Витрум кальциум	500 кальций бикарбонат,холекальциферол 200 мг
Кальция карбонат	400
Кальция фосфат трехосновный	400
Кальция фосфат двуосновный ангидрид	290
Кальция хлорид	270
Кальция фосфат двуосновный дигидрид	230
Кальция цитрат	211
Кальция глицерофосфат	191
Кальция лактат	130
Кальция глюконат	90

СЛОВАРЬ ГЕНЕТИЧЕСКИХ ТЕРМИНОВ

Аденин — азотистое основание, относящееся к группе пуринов

Аллель — одна из возможных альтернативных форм гена:

— *нормальный или дикого типа* — при котором развитие контролируемого признака не выходит за пределы нормы.

— *полиморфный или полиморфизм* — при котором частота в популяциях превышает определенный уровень, например 5%

— *мутантный* — при котором наблюдается патологическое развитие контролируемого признака

— *состояние аллеля*:

— *гемизиготное* — отсутствие гомолога у рецессивного аллеля (*a/-*)

— *гетерозиготное* — наличие двух разных аллелей (*Aa*) в одном гене

— *гомозиготное* — наличие двух одинаковых аллелей (*AA* или *aa*) в одном гене

Аллельная серия — множество заболеваний, обусловленных разными мутациями в одном и том же гене

Аллельные заболевания — болезни, обусловленные разными мутациями в одном и том же гене

Амплификатор ДНК (термоциклер) — прибор для проведения полимеразной цепной реакции (ПЦР)

Амплификация (ДНК) — избирательное копирование определенного участка ДНК

Амплифицируемый фрагмент (ДНК) — фрагмент ДНК, копируемый в процессе ПЦР

Биочип — множество ДНК- или других зондов, нанесенных в микроколичестве на твердый носитель

Болезни:

— *генные* — обусловленные мутациями в генах

— *моногенные* — обусловленные мутациями в одном гене

— *мультифакториальные* — с наследственной предрасположенностью

— *наследственные* — хромосомные и генные

— *хромосомные* — обусловленные нарушением числа, либо структуры хромосом

— *экспансии* — обусловленные динамическими мутациями

Вектор — модифицированная плазмидная, фаговая, вирусная, дрожжевая или бактериальная ДНК, обеспечивающая проникновение чужеродных ДНК в кл ки-хозяина

Гаметы — зрелые половые клетки

Гаплонедостаточность — снижение дозы н мального аллеля

Ген — дискретная единица наследственности; х мосомный локус; единица мутации, рекомбинации функции; транскрибируемый участок молекулы ДНК

— *«ген в пробирке»* — клонированная комплем тарная ДНК (кДНК)

— *гомеозисные* — гены транскрипционных фак ров, участвующих в контроле спецификации сегмен зародыша (*HOX, PAX, SOX* и др.)

— *гомеобокс* — специфический участок гомеоз ного гена, кодирующий гомеодомен

— *гомеодомен* — участок транскрипционного ф тора, осуществляющий активацию или репрессию нов путем взаимодействия с регуляторными последо тельностями ДНК

— *«домашнего хозяйства»* — экспрессирующий в любых типах клеток

— *модификатор* — способный оказывать влия на фенотипическое проявление другого гена

— *«репортер»* — имеющий удобную эксперим тальную тест-систему для анализа его экспрессии в дельных системах

— *сегментной полярности* — ген транскрипци ного фактора, участвующий в контроле сегментации родыша, то есть его разделения на головной, грудно брюшной отделы

— *bicoid-родственный* — материнский ген, уча вующий на первых этапах сегментации зародыша в с дании градиентов морфогенетических белков, акти рующих гены группы *gap*

— *pair-, runt- родственный* — семейства, акти руемые генами группы gap

— *hedgehog-родственный* — принадлежащий многочисленной группе локально экспрессирующи генов, участвующих в контроле формирования гра каждого сегмента

— *супрессорор* — подавляющий экспрессию дру го гена

— *тканеспецифический* — экспрессирующийс специфических тканях на определенных стадиях дифференцировки

Генетика — наука о наследственности и изменчивости

— *молекулярная* — раздел генетики, занимающийся изучением вещества наследственности — ДНК

— *медицинская* — раздел генетики человека, посвященный изучению патологических состояний

— *обратная* — схема анализа «от гена к белку»

— *цитогенетика* — раздел генетики, занимающийся изучением хромосом и их аномалий

— *эпигенетика* — раздел генетики, занимающийся изучением взаимодействий между генами и их продуктами

Генетическая гетерогенность — отсутствие прямой корреляции между фенотипом и генотипом, обусловленное (1) сходным проявлением мутаций разных генов, (2) различным проявлением разных мутаций одного и того же гена и (3) различным проявлением одной и той же мутации на разном генетическом и средовом фоне

Генетическая линия — совокупность сходных по фенотипу и генотипу особей одного вида, устойчиво размножающихся в условиях искусственного разведения

Генетический анализ — анализ наследования признаков в родословных

Генетический груз — набор мутаций и их распространенность в популяциях

Генетический изолят — популяция с повышенным уровнем инбридинга в силу географических, этнических, религиозных, социальных или иных барьеров

Генетический код — правило, определяющее соответствия кодонов в мРНК определенной аминокислоте в белке. Свойства:

— *вырожденность* — способность кодировать одну и ту же аминокислоту несколькими вариантами кодонов

— *универсальность* — одинаковый характер генетического кода у разных видов организмов от вирусов до человека

«Генная сеть» — группа координировано работающих генов, ответственных за морфогенез отдельных органов или тканей, формирование метаболической цепи, предрасположенности к определенной мультифакториальной патологии и т. п.

Генная инженерия — комплекс методов работы с рекомбинантными ДНК

Геном — полная генетическая система клетки, определяющая характер онтогенетического развития и наследственную передачу в ряду поколений различных свойств организма. В молекулярной генетике геном и ДНК часто используют как синонимы

Геномика — раздел молекулярной генетики, изучающий нуклеотидные последовательности ДНК разных видов организмов

Геномная дактилоскопия — молекулярный метод идентификации личности, основанный на анализе высоко изменчивых участков геномной ДНК

Генотип — совокупность аллелей различных генов

Генофонд — совокупность нормальных и мутантных аллелей популяции, этнической группы, вида

Гетерозиготное состояние — наличие двух разных аллелей (*Aa*) в одном гене

Гетерохроматин — темно окрашенные участки хромосом, сохраняющие свое компактное положение на протяжении всего клеточного цикла

Гибридизация ДНК — образование двойной структуры ДНК при восстановлении водородных связей между комплементарными нуклеотидами

Группа сцепления — гены, локализованные в одной хромосоме

Гуанин (Г) — азотистое основание, относящееся к группе пуринов

Дезоксирибонуклеиновая кислота (ДНК) — вещество наследственности, нитевидная молекула, в которой остов из чередующихся остатков дезоксирибозы и фосфорной кислоты ковалентно соединен с четырьмя азотистыми основаниями — аденином, тимином, гуанином и цитозином

— *геномная* — тотальная ДНК, выделенная из любого биологического источника

— *комплементарная (кДНК)* — однонитевая ДНК, образующаяся при обратной транскрипции мРНК и представляющая кодирующую часть гена

— *митохондриальная (мтДНК)* — молекула ДНК, локализованная в митохондриях

— *олигонуклеотидная* — небольшая однонитевая ДНК

— *плазмидная* — ДНК, входящая в состав плазмиды

— *рекомбинантная* — химерная ДНК, составленная из фрагментов разного происхождения

— *чужеродная* — ДНК иного видового происхождения

— *экзогенная* — ДНК, отсутствующая в геноме определенной клетки или организма

Денатурация или плавление ДНК — переход ДНК в однонитевую форму при разрыве водородных связей между комплементарными нуклеотидами

ДНК-зонд — любая меченная однонитевая ДНК ограниченного размера, используемая для поиска комплементарных последовательностей в молекуле ДНК большего размера или среди множества разнообразных молекул ДНК

ДНК-полимераза — фермент комплементарного синтеза ДНК по матрице

Импринтинг (геномный) — разное течение заболевания в зависимости от прохождения мутантного аллеля через отцовский или материнский гаметогенез

Инбридинг — близкородственное разведение или повышенная степень родства в браке

Интрон — некодирующая часть генов эукариот

Кариотип — набор хромосом одной клетки

Килобаза (кб) — единица измерения расстояния в молекуле ДНК, равная тысяче пар оснований

Клетка-хозяина — любая культивируемая клетка чаще всего бактериальная

Клонирование — эффективный метод поддержания и размножения любых относительно небольших молекул ДНК путем их встраивания в вектор и введения этой конструкции в клетки-хозяина

Кодоминирование — такой характер взаимоотношения аллелей, при котором они оба проявляются в фенотипе

Кодон или кодирующий триплет — три нуклеотида мРНК, кодирующие в соответствии с генетическим кодом определенную аминокислоту

— *сайт инициации транскрипции* — ATG-триплет, кодирующий метионин

— *стоп-кодон или нонсенс-кодон* — сигнал прекращения процесса трансляции

— *синономические триплеты* — множество кодонов, кодирующих одну и ту же аминокислоту

Компаунд-гетерозиготы — особи с двумя разными мутантными аллелями в одном гене

Консерватизм (эволюционный) — сохранение в процессе эволюции нуклеотидных последовательностей в ортологичных генах и аминокислотных последовательностей в гомологичных белках разных видов организмов

Комплементарная ДНК (кДНК) — молекула ДНК, полученная путем обратной транскрипции мРНК

Комплементарность (нуклеотидных пар) — образование водородных связей по правилу А-Т, Г-Ц в двунитевой молекуле ДНК

Кроссинговер — гомологичная рекомбинация

— *неравный* — негомологичная рекомбинация

Кэпирование — присоединение гуанозин-3-фосфата к 5'-концу молекулы пре-РНК

Лайонизация — инактивация одной из Х-хромосом в соматических клетках особей женского пола

Локус — участок хромосомы, ассоциированный с определенной функцией или имеющий какие-то структурные особенности

Мегабаза (мб) — единица измерения расстояния в молекуле ДНК, равная миллиону пар оснований

Мейоз — деление половой клетки

Мейоз I — редукционное деление, в процессе которого из одной диплоидной клетки образуются две гаплоидные

«Микроэррей» — основанная на использовании олигонуклеотидных биочипов молекулярная технология, позволяющая одновременно оценивать экспрессионный профиль тысяч, а иногда и десятков тысяч генов

Митоз — деление соматической клетки

— *анафаза* — стадия митоза, на которой происходит разделение центромер, хроматиды превращаются в самостоятельные хромосомы и двигаются к противоположным полюсам клетки по нитям веретена деления

— *интерфаза* — период между митозами

— *метафаза* — стадия митоза, на которой центромеры располагаются по экватору клетки перпендикулярно оси веретена деления

— *профаза* — стадия митоза, на которой происходит исчезновение ядерной мембраны, уплотнение хромосом, миграция центриолей к противоположным полюсам и формирование веретена деления

— *телофаза* — стадия митоза, на которой исчезает веретено деления, формируется ядерная мембрана и происходит разделение цитоплазмы

Множественный аллелизм — существование нескольких аллелей в одном и том же гене, ассоциированных с различными патологическими фенотипами

Мобильный элемент — последовательность ДНК, способная менять свою локализацию и существовать автономно от хромосом

— *транспозон* — мобильный элемент, перемещение которого происходит за счет транспозиции ДНК

— *ретропозон* — мобильный элемент, перемещение которого происходит за счет ретропозиции обратно транскрибированной РНК

— *Alu-повтор* — наиболее многочисленный ретропозон человека

Мозаицизм — присутствие мутации в части клеток

— *гонадный*– присутствие мутации в части гонад

— *соматический*– присутствие мутации в части соматических клеток

Мультигенное семейство — группа функционально и структурно родственных генов, часто находящихся под общим регуляторным контролем

Мутаген — химическое вещество или физическое воздействие, увеличивающее частоту возникновения мутаций

Мутагенез — процесс возникновения мутации

— *«горячая точка» мутагенеза* — область повышенного мутагенеза

Мутантные особи или мутанты — носители хромосомных аномалий, доминантных мутаций или гомозиготы по рецессивным мутациям

Мутация — мутантный аллель, приводящий к патологическому развитию признака:

— *геномная* — увеличение полного гаплоидного набора хромосом или изменение количества хромосом одной пары

— *мажорная* — встречающаяся с высокой частотой в определенной популяции

— *«легкая»* — ассоциированная с мягким течением заболевания

— *с доминантно-негативным эффектом* — подавляющая функцию нормального белка или обладающая новой агрессивной функцией

— *соматическая* — возникшая в соматической клетке

— *точковая* — затрагивающая один или несколько нуклеотидов

— *динамическая* — увеличение выше допустимого предела числа повторов, расположенных в функционально значимых областях генов

— *нейтральная* — замена нуклеотида в кодирующей области гена, неприводящая к изменениям в кодируемом белке

— *нонсенс* — замена нуклеотида в кодирующей части гена с образованием преждевременного стоп-кодона

— *миссенс* — замена нуклеотида в кодирующей части гена, сопровождающаяся заменой аминокислоты в белке

— *регуляторная* — расположенная в регуляторной области гена

— *с преждевременной терминацией трансляции* — нонсенс- и мутации со сдвигом рамки считывания

— *сдвиг рамки считывания* — ошибка в образовании кодонов

— *сплайсинговая* — нарушающая сплайсинг

— *структурная* — мутация, затрагивающая структуру гена

— *делеция* — отсутствие фрагмента гена

— *дупликация* — удвоение фрагмента гена

— *инверсия* — переворот на 180^0 фрагмента гена

— *инсерция* — вставка фрагмента гена

— *транзиция* — замена пиримидина на пиримидин или пурина на пурин;

— *трансверсия* — замена пиримидина на пурин или наоборот;

— *«тяжелая»* — ассоциированная с тяжелым течением заболевания

— *хромосомная* — затрагивающая число или структуру хромосом

— *числовая* — затрагивающая число хромосом

— *анеуплоидия* — изменение количества хромосом одной пары

— *моносомия* — отсутствие одной из гомологичных хромосом

— *полиплоидия* — увеличение полного гаплоидного набора хромосом

— *полисомия* — существование нескольких добавочных копий одной из гомологичных хромосом

— *трисомия* — существование третьей добавочной копии одной из гомологичных хромосом

— *структурная* — мутация, затрагивающая структуру хромосом

— *делеция* — отсутствие фрагмента хромосомы

— *дупликация* — удвоение фрагмента хромосомы

— *инверсия* — переворот на 180^0 фрагмента хромосомы

— *инсерция* — вставка фрагмента хромосомы

— *сбалансированная* — не сопровождающаяся утратой генетического материала

— *транслокация* — перенос фрагмента одной хромосомы на другую

— *реципрокная* — взаимный обмен между участками двух хромосом

— *робертсоновская* — слияние акроцентрических хромосом по центромерам

— *de novo* — возникшая в половой клетке одного из родителей или в соматической клетке в период эмбриогенеза

Наследование:

— *аутосомно-доминантное* — наследование доминантного признака, ген которого расположен в аутосоме

— *аутосомно-рецессивное* — наследование рецессивного признака, ген которого расположен в аутосоме

— *сцепленное с полом* — наследование признака, ген которого расположен в половой хромосоме

— *Х-сцепленное*– наследование признака, ген которого расположен в Х-хромосоме

— *голандрическое* — наследование признака, ген которого расположен в Y-хромосоме

— *полигенное* — наследование признака, контролируемого несколькими генами

Неполное доминирование — промежуточное выражение признака у гибридов первого поколения

Нуклеотид — азотистое основание, сахар и остаток фосфорной кислоты в молекуле нуклеиновой кислоты

«Обратная» генетика — стратегия генетического анализа «от гена к белку»

Обратная транскрипция — ферментативный синтез молекул ДНК по матрице РНК с помощью обратной транскриптазы

Ортологи — гомологичные гены разных видов организмов

Открытая рамка считывания — последовательность ДНК, в которой отсутствуют стоп-кодоны

Пенетрантность — отсутствие проявления патологического признака у части мутантных особей

Плазмида — небольшая кольцевая структура, которая в различном числе копий (от единиц до сотен) может присутствовать в клетках прокариот

Полиаденелирование — присоединение полиА-последовательности к 3'-концу молекулы пре-РНК

Полимеразная цепная реакция (ПЦР) — избирательный синтез in vitro большого числа копий (порядка миллиона) небольшого фрагмента ДНК размером, обычно, от 50 до нескольких сотен нуклеотидов по матричной молекуле ДНК

Последовательность ДНК:

— *кодирующая* — транскрибируемая и транслирующаяся

— *повторяющаяся* — многократно повторенная в геноме

— *диспергированные повторы* — не сгруппированные, дисперсно разбросанные по геному повторяющиеся последовательности ДНК

— *сателлитные повторы* — относительно короткие $_{\text{повторяющиеся}}$ последовательности ДНК, сгруппированные в протяженные тандемные кластеры

— *микросателлитные повторы* — сателлитные повторы длиной от 1 до 4 нуклеотидов

— *смысловая* — экспрессирующаяся с образованием полипептидной цепи

Праймеры — небольшие однонитевые молекулы ДНК (размером, обычно, от 15 до 30 нуклеотидов), комплементарные 3'-концам амплифицируемого фрагмента ДНК

Признак:

— *доминантный* — родительский признак, проявляющийся у гибридов первого поколения

— *количественный* — полигенно наследуемый, степень выраженности которого у отдельных индивидуумов может быть измерена количественно

— *менделирующий* характер наследственной передачи которого подчиняется законам Менделя

— *моногенный* — развивающийся под контролем одного гена

— *рецессивный* — родительский признак, не проявляющийся у гибридов первого поколения

Пробанд — первый член семьи, обратившийся по вопросу медико-генетического консультирования и составления родословной

Продукт гена — кодируемый геном белок или РНК

Прокариоты — одноклеточные микроорганизмы, в которых ядро не дифференцировано

Промотор — основной регулятор работы гена, место взаимодействия ДНК с ферментом РНК-полимеразой

Псевдоген — последовательность ДНК, близкая по нуклеотидному составу к функциональному гену, но отличающаяся от него присутствием мутаций, не позволяющих ему транскрибироваться или транслироваться

Рекомбинация — обмен участками хромосом

— *гомологичная* — обмен участками между гомологичными хромосомами в процессе мейоза I

— *негомологичная* — обмен негомологичными участками хромосом

— *«горячая точка» рекомбинации* — область ДНК с повышенной частотой рекомбинации

Репарация — исправление дефектов, возникающих при репликации ДНК

Репликация ДНК — комплементарный синтез ДНК по матрице

Рестриктазы — ферменты (эндонуклеазы), разрезающие двунитевые ДНК по специфическим нуклеотидным последовательностям, называемым *сайтами рестрикции* или *сайтами узнавания*

Рестрикционный анализ — метод молекулярной диагностики миссенс-мутаций с использованием рестрикционных нуклеаз

Ретровирус — РНК-содержащий вирус

Рибозим — искусственно синтезированный рибонуклеопротеиновый комплекс, состоящий из энзиматического домена и комплементарных РНК-последовательностей

Рибонуклеиновая кислота (РНК) — нитевидная молекула, в которой остов из чередующихся остатков рибозы и фосфорной кислоты ковалентно соединен с четырьмя азотистыми основаниями — аденином, урацилом, гуанином и цитозином

— *матричная (мРНК) или информационная иРНК)* — молекула РНК, комплементарная экзонам генов, образующаяся при процессинге пре-РНК и служащая матрицей для трансляции полипептидных цепей в соответствии с генетическим кодом

— *пре-РНК или первичный РНК-транскрипт* — молекулы РНК, которые синтезируются в процессе транскрипции

— *процессинг пре-РНК* — модификации, сопровождающие переход от пре-РНК к мРНК (полиаденелирование, кэпирование и сплайсинг)

— *рибосомальная (рРНК)* — молекула РНК, составляющая основу рибосом

— *транспортная (тРНК)* — кленовообразная молекула РНК, способная образовывать комплекс с одной из аминокислот и транспортировать ее к рибосоме

Рибосома — небольшая органелла клетки, состоящая из двух главных субъединиц рибосомальной РНК (рРНК), на которой происходит трансляция белков

РНК-полимераза — фермент комплементарного синтеза РНК по матрице ДНК

Сантиморган (сМ) или *морганида* — единица измерения генетического расстояния, равная 1%-вероятности рекомбинации между генами в процессе мейоза

Секвенирование — определение нуклеотидной последовательности ДНК

Сплайсинг — вырезание последовательностей, комплементарных интронам, из молекулы пре-РНК и сшивка последовательностей, комплементарных экзонам, с образованием мРНК

— *альтернативный* — разный характер вырезания интронов при процессинге пре-РНК

— *сайты сплайсинга* — канонические последовательности, локализованные на границах между экзонами и интронами, необходимые для правильного вырезания интронов

— *акцепторный* — расположенный в конце экзона

— *донорный* — расположенный в начале экзона

Тимин (Т) — азотистое нуклеотидное основание, относящееся к группе пиримидинов

Тотипатентность — способность эмбриональных клеток дифференцироваться в различные специализированные типы клеток

Трансактивация — активация экспрессии гена транскрипционным фактором

Трансдукция — перенос чужеродных ДНК в клетки-хозяина с помощью вирусного вектора

Трансгеноз — искусственное введение чужеродных генетических конструкций в оплодотворенную яйцеклетку или ранние зародыши экспериментальных животных или растений

— *«нокаут»* — направленное разрушение гена путем трансгеноза

— *«нокаут» линии* — трансгенные модельные линии с направленно инактивированным геном

— *трансгенные модельные линии* — экспериментальные линии животных или растений, полученные путем трансгеноза

— *химеры* — трансгенные животные или растения, состоящие из разных клеточных клонов

Трансляция — синтез полипептидной цепи по молекуле мРНК

Транскрипционный фактор — регуляторный белок, способный активировать или репрессировать другие гены

Транскрипция — синтез молекул пре-РНК, комплементарных генам, по матричной ДНК

— *альтернативная* — осуществляющаяся с разных промоторов

Транспозиция — встраивание в геном чужеродных ДНК

Трансфекция — перенос чужеродных ДНК в клетки-хозяина с помощью плазмидного вектора

Трансформация — искусственная передача наследственных признаков

Урацил (У) — азотистое нуклеотидное основание, относящееся к группе пиримидинов

Фенотип — совокупность признаков индивидуума

Фон

— *средовой* — совокупность факторов окружающей среды, способных влиять на фенотипическое проявление мутации

— *генетический* — совокупность генотипических факторов, способных влиять на фенотипическое проявление мутации

Хроматин — окрашивающееся вещество хромосом

Хромосома — дискретная структура в ядре клетки, отчетливо видная в период ее деления при световой микроскопии и использовании специфических методов окрашивания

— *акроцентрик* — хромосома, у которой центромера расположена на конце

— *аутосома* — неполовая хромосома, присутствующая в соматических клетках мужчин и женщин в двойном наборе, а в половых клетках — в одинарном

— *бэнды* — поперечные полосы выявляемые при окрашивании хромосом красителем Гимза, расположение которых строго специфично для каждой пары хромосом

— *диплоидный набор* — двойной набор хромосом соматических клеток

— *гаплоидный набор* — одинарный набор хромосом половых клеток

— *половые хромосомы* — X- и Y-хромосомы

— *теломера* — концевой участок хромосомы

— *центромера* — функциональный участок хромосомы, разделяющий ее на два плеча: *короткое (p)* и *длинное (q)*

Цитогенетическая карта — схема, определяющая принадлежность генов к отдельным хромосомам и их взаимное расположение внутри хромосомы относительно друг друга и видимых цитогенетических маркеров хромосомы

Цитозин (Ц) — азотистое нуклеотидное основание, относящееся к группе пиримидинов

Цис-положение — локализация двух или нескольких генетических элементов на одной из гомологичных хромосом

Экзон — кодирующая часть генов эукариот

Экспрессивность — степень выраженности патологического признака у различных мутантных особей

Экспрессионный профиль генов — множество различных мРНК, присутствующих в биологическом образце специфических тканей, клеток, у пациентов с определенными патологическими состояниями, различающихся по возрасту, этнической принадлежности и другим параметрам

Экспрессия гена — транскрипция гена, сопровождающаяся появлением мРНК, и трансляция с образованием конечного белкового продукта

— *гиперэкспрессия* — синтез аномально большого количества продукта гена

— *эктопическая* — экспрессия гена в несвойственном типе клеток или в неподходящий момент онтогенетического развития

Эмбриональные стволовые клетки — культуры тотипатентных клеток бластоцисты (внутренней клеточной массы) или первичных половых клеток ранних постимплантацирнных зародышей

Энхансер — регуляторная последовательность, повышающая уровень экспрессии гена

Эпигенетическая изменчивость — обратимые наследственные изменения генотипа, не сопровождающиеся изменением его структуры, а происходящие на уровне регуляции активности разных генов, опосредованной динамическими связями между их продуктами

Эукариоты — организмы, в клетках которых присутствуют ядра

Эухроматин — светло окрашенные участки хромосом, в которых локализована большая часть генов

«Эффект основателя» — распространение мутации, возникшей у одного из предков, в генетически изолированной популяции

«Эффект положения» — разное проявление гена в зависимости от его хромосомной локализации, в частности, инактивация гена при его транслокации в транскрипционно неактивную часть хромосомы

СЛОВАРЬ БИОХИМИЧЕСКИХ ТЕРМИНОВ

Активины — регуляторы дифференцировки, лигандами для которых служат факторы роста

Актин — основной белковый компонент цитоскелета клетки и тонких филамент саркомера

— *G-актин* — водорастворимый глобулярный белок, связанный с одной молекулой АТФ

— *F-актин* — полимеризованный актин, образующий двунитевую спиральную структуру

Амелобластин — белок, экспрессирующийся в амелобластах в период дифференцировки внутреннего эпителия зубной эмали

Амелогенин — основной белок органического матрикса зубной эмали

Андрогены — мужские половые гормоны, влияющие на остеобласты и хондроциты в местах активного костного роста

Анкирин-В — участвует в регуляции Ca^{2+}-потока путем контроля экспрессии и процессинга ионных транспортеров

Анкорин — гликопротеин, способствующий соединению мембраны хондроцитов с коллагеном II типа

Антагонисты –Tgfβ-подобных костных морфогенетических белков — негативные регуляторы активности костных морфогенетических белков

— *ноггин* — специфический регулятор дифференцировки костно-суставной системы и формирования связок

— *склеростин* — регулятор дифференцировки остеобластов

— *фоллистатин* — антагонист костного морфогенетического белка 11

— *хордин* — ключевой регулятор дорзализации тканей в раннем развитии млекопитающих

— *эктодин* — регулятор роста зубной эмали

Аспорин — белок хрящевого матрикса, имеющий высокую гомологию с декорином и бигликаном

АТФ-сульфурулаза — фермент биосинтеза аденозинфосфосульфата (АФС)

АФС-киназа — фосфорилирует АФС в присутствии АТФ с образованием фосфоаденозин-фосфосульфата (ФАФС)

Ацетилглюкозаминилтрансфераза — фермент, посттрансляционного процессинга дистрогликана

Витамин D (кальциферол) — индуцирует реабсорбцию кальция в кишечнике, почечных канальцах, регулирует содержание кальция и фосфора в костной ткани

Гистоны — группа мажорных белков хромосомы, участвующих в ее упаковке

Гликозаминогликаны — ковалентно связанные с коровыми белками протеогликанов углеводные линейные полимеры, содержащие N-ацетилированный или N-сульфатированный аминосахар, уроновую или идуроновую кислоту

— *гиалуроновая кислота* — состоит из повторяющихся единиц, в состав которых входят глюкуроновая кислота и N-ацетилглюкозамин

— *хондроитинсульфаты* — содержат в своём составе повторяющиеся единицы из глюкуроновой кислоты и N-ацетил-галактозамина

— *гепарансульфат* — содержит остатки N-ацетилглюкозы

Гликозиды гидроксилизина — соединения, образующиеся при гликозилировании

аминокислотных остатков гидроксилизина в α-цепи коллагена

— *галактозилоксилизин* — гидроксилизин в сочетании с галактозой

— *глюкозилоксилизин* — гидроксилизин в сочетании с глюкозой

Гликозилтрансфераза, фукутин-родственная — фермент, посттрансляционного процессинга дистрогликана

Глюкокортикоиды — стероидные гормоны, синтезируемые клетками пучкового слоя коры надпочечников, имеют специфические рецепторы в клетках остеобластной линии, активируют синтез коллагена

Гормоны щитовидной железы — трийодтиронин, тетрайодтиронин (тироксин) — стимулируют синтез белка, активируют пролиферацию хондроцитов в зонах роста костной ткани и анаболические процессы в остеобластах

Дентиновый сиалофосфопротеин — кислый сиалофосфопротеин, главный неколлагеновый компонент дентина

Десмин — белок цитоскелета семейства промежуточных филамент, экспрессирующийся в гладких и кардиальных мышцах

Десмоглеин-2 — белок из семейства кадхеринов, входящий в структуру корового мембранного домена десмосом

Десмоколлин-2 — белок из семейства кадхеринов, входящий в структуру корового мембранного домена десмосом

Десмоплакин — мажорный белок десмосом

Десмосомы — мембранные структуры, участвующие в опосредовании клеточной адгезии

Дизинтегрин-подобные металлопротеазы (Adamts) — семейство более 20 родственных матриксных металлопротеаз с тромбоспондиновыми повторами, через которые осуществляется их связь с аггреканом и другими компонентами матрикса

— *Adamts1, Adamts8* — участвуют в контроле ангиогенеза

— *Adamts2, Adamts3* — проколлагеновые N-пропептидазы

— *Adamts13* — специфическая протеаза для фактора Виллебранда

— *Adamts14* — вместе с Adamts2 и Adamts3 участвует в процессинге аминопептидов проколлагенов I, II и III типов

Дипальмитоилфосфатидилхолин — мажорный фосфатидилхолин легочного сурфактанта

Дистробревин-? — дистрофин-родственный цитоплазматический белок дистрофин-ассоциированного комплекса

Дистрогликаны — коровые белки дистрофин-ассоциированного комплекса, осуществляющие связь дистрофина с ламинином 2 (мерозином)

— α — осуществляет связь между β-дистрогликаном и ламинином 2

— β — осуществляет связь между дистрофином и α-дистрогликаном

Дистрофин — один из членов спектрин/α-актининового суперсемейства белков цитоскелета, связывающий F-актин с внеклеточным матриксом через дистрофин-ассоциированный комплекс белков

Дисферлин — цитоплазматический белок миофибрилл, взаимодействующий с ядерной мембраной

Иммуноглобулины — специфические белки иммунной системы с общими структурными особенностями, существующие в виде секретируемых антител и молекул, прикреплённых к клеточной мембране, которые выполняют роль рецепторов В-лимфоцитов

Ингибитор активатора плазминогена 1 — белок, активирующий синтез плазмина (фибринолизина), являющегося центральным энзимом системы, устраняющей фибрин, который образуется в кровотоке, местах кровоизлияний и экссудатов

Инсулин — гормон, вырабатываемый β — клетками островков Лангенгарса, оказывает анаболический эффект на клетки костной ткани

Инсулиноподобные факторы роста — специфические пептиды (соматомедины), стимулирующие пролиферацию хондроцитов в эпифизах трубчатых костей

Интегрины — гетеродимерные трансмемб гликопротеины, осуществляющие связь с вне ным матриксом и участвующие в процессах м точной адгезии

— *7 β1D* — рецептор ламинина 2

Интегрин-связывающий костный сиало ин — кислый гликопротеин, составляющий око неколлагеновых белков костной ткани

Кавеолин 3 — сарколеммный белок мышеч локон, взаимодействующий с дистрофином

Кадхерины — большое семейство трансм ных гликопротеинов, важнейших регуляторов м неза, определяющих кальций-зависимую адге многих тканях

Калпаин-3 — специфическая мышечная пр одним из субстратов которой служит титин

Калсеквестрин — главный источник ионс ция в саркоплазматическом ретикулуме кардио тов, входящий в один комплекс с рецептором р на 2

Кальцитонин — синтезируется в С-клетка щитовидной и щитовидной желёз, тимусе, учас торможении резорбции костной массы и высв нии из нее кальция и фосфата

Кальцитриол — активная форма витамина ствующая в регуляции фосфорно-кальциевого лизма

Каспазы — ферменты апоптоза

Кератоэпителин — Tgfβ1-индуцируемый г тид, участвующий в модуляции клеточной адг тем взаимодействия с интегринами и белками точного матрикса, включая коллаген I, ламин ронектин

Киназа 1, подобная рецептору активин цепторная серин/треонин киназа эндотелия

Коннексин — белок, участвующий в обра пор между двумя соседними клетками

Коллаген — основной белок экстрацеллю матрикса, обеспечивающий поддержание стру целостности различных соединительных тканей вующий в онто- и органогенезе, агрегации тр тов, хемотаксисе, заживлении ран и переломов

— *I типа* — фибриллярный, мажорный, эк рующийся в коже, сухожилиях, кости и многи тканях

— *II типа* — фибриллярный, мажорный, хр экспрессирующийся в хрящевой ткани и стекл теле

— *III типа* — фибриллярный, мажорный, нальный, экспрессирующийся в стенках сосуд кишечнике и многих других тканях

— *IV типа* — нефибриллярный, базальн прессирующийся в базальных мембранах

— *V типа* — фибриллярный, минорный, эк рующийся в клеточных мембранах, плаценте других тканях

— *VI типа* — коротко-цепочечный, экспр щийся в интиме аорты, мягких тканях

— *VII типа* — длинно-цепочечный, экспрессирующийся в опорных фибриллах

— *VIII типа* — коротко-цепочечный, экспрессирующийся в эндотелии, мезенхиме, десцеметной мембране, роговице

— *IX типа* — коротко-цепочечный, минорный, фибрилл-ассоциированный с прерванной триплексной структурой, экспрессирующийся в хрящевой ткани, стекловидном теле

— *X типа* — коротко-цепочечный, минорный, экспрессирующийся в хрящевой ткани

— *XI типа* — фибриллярный, минорный, экспрессирующийся в хрящевой ткани, стекловидном теле

— *XII типа* — коротко-цепочечный, минорный, фибрилл-ассоциированный с прерванной триплексной структурой, экспрессирующийся в хрящевой и костной тканях

— *XIII типа* — коротко-цепочечный, минорный, экспрессирующийся во многих тканях

— *XIV типа* — ундулин, фибрилл-ассоциированный с прерванной триплексной структурой экспрессирующийся в коже и сухожилиях

— *XV типа* — мультиплексин, экспрессирующийся в надпочечниках, почках, поджелудочной железе

— *XVI типа* — фибрилл-ассоциированный с прерванной триплексной структурой, экспрессирующийся в фибробластах, кератиноцитах

— *XVII типа* — трансмембранный, экспрессирующийся в кожных хемидесмосомах, слоистом, чешуйчатом эпителии

— *XVIII типа* — мультиплексин, экспрессирующийся в легких, печени, почках

— *XIX типа* — фибрилл-ассоциированный с прерванной триплексной структурой, экспрессирующийся в рабдомиосаркоме

— *XX, XXI типа* — фибрилл-ассоциированные с прерванной триплексной структурой, колокализованы с коллагеном I типа

— *XXII типа* — экспрессируется только в синапсах

— *XXIII типа* — коротко-цепочечный

— *XXIY типа* — эмбриональный

— *XXV типа* — коротко-цепочечный

— *XXVI типа* — экспрессируется в яичках, яичниках, мезенхиме многих тканей

— *XXVII типа* — фибриллярный, экспрессирующийся в мозжечке, спинном мозге и многих других тканях

Коллигины — белки, взаимодействующие с коллагенами

Креатинфосфокиназа — фермент, катализирующий превращение креатинфосфата в креатинин с образованием АТФ

Ламин A/C — структурный белок ядерной ламины, относящийся к классу промежуточных филамент

Ламинин — главный неколлагеновый белок базальных мембран, состоящий из трех субъединиц-альфа, бета и гамма, обеспечивает связь эпиталиальных и эндотелиальных клеток с коллагеном IV типа

Лектин, маннозо-связывающий, растворимый 2, коллектин 1 — белок острой фазы, участвующий в инициации иммунной защиты путем опсонизации и активации системы комплементов

Лизилгидроксилаза — фермент гидроксилирования остатков лизина в α-цепях коллагена

Лизилоксидаза, медь-зависимая — фермент оксидативной дезаминации определенных лизиновых остатков в молекуле тропоэластина, обеспечивающий образование перекрестных сшивок и стабилизацию эластических волокон

Матриксные металлопротеиназы — семейство секретируемых гликопротеинов, участвующих в физиологическом ремоделировании внеклеточного матрикса, эмбриональном развитии, заживлении ран, неоангиогенезе, воспалительном и опухолевом процессах. Состоит более чем из 30 Zn^{2+}-связывающих катион-зависимых эндопептидаз, обладающих различной субстратной специфичностью и широким спектром тканеспецифической экспрессии.

— *желатиназы A и B или коллагеназа 4* — имеют наибольшее сродство к коллагену IV

— *коллагеназы* — инициируют разрушение коллагенов

— *коллагеназа 1* — фибробластная, имеет наибольшее сродство к коллагену III

— *коллагеназа 2* — нейтрофильная, имеет наибольшее сродство к коллагену I

— *коллагеназа 3* — хрящевая, имеет наибольшее сродство к коллагену II

— *матрилизины* — матриксные металлопротеиназы базальных эпителиальных клеток

— *мембранного типа* — участвуют в протеолитическом разрушении базальной мембраны, неоангиогенезе, инвазии и метастазировании опухолей

— *металлоэластаза макрофагов* — участвует в распаде эластина

— *стромелизины* — участвуют в деградации протеогликанов, фибронектина, ламинина и коллагена IV типа

— *энамелизин* — участвует в ремоделировании зубной эмали

Матриксный экстраклеточный фосфогликопротеин — фосфогликопротеин, играющий ингибирующую роль в формировании костной ткани

Мерозин — одна из изоформ ламинина

Микрофибрилл-ассоциированный гликопротеин — $Ca2^{+}$-зависимый адгезивный белок, ассоциированный с эластином

Миозин — основной белок толстых филамент, состоящий из 2 тяжёлых и 4 лёгких цепей, обладает АТФ-ной активностью

— *легкая цепь* — м. в. около 20 кДа

— *тяжелая цепь* — м. в. около 200 кДа

Миозин-связывающий белок C — связывает тяжелые цепи миозина в толстых филаментах с титином

Миотилин — структурный белок, участвующий в регуляции образования ансамблей саркомеров

Небулин — интегральный компонент тонких филамент саркомера

Оксипролин — одна из основных аминокислот коллагена

Остеокальцин — белок минерализированного костного матрикса, взаимодействующий с кристаллами гидроксиаппатита, который высвобождается в ходе формирования или резорбции кости; по его содержанию судят о скорости процесса остеосинтеза

Остеонектин — мажорный фосфопротеин костного матрикса, взаимодействующий с гидроксиапатитом и коллагеновыми волокнами, играет ключевую роль в кальцификации, участвует в регуляции формы клеток

Остеопонтин, секретируемый фосфопротеин 1 — основной фосфорилированный гликопротеин костной ткани, обеспечивающий прикрепление остеобластов к неорганическому компоненту костного матрикса путем прочного связывания с кристаллами гидроксиапатита, лиганд для интегрального гликопротеина клеточных мембран CD44

Паратиреоидный гормон (паратгормон) — гормон паращитовидной железы, участвует в регуляции фосфорно-кальциевого гомеостаза, тормозит синтез коллагена в активных остеобластах, активирует остеолизис остеокластами, ускоряет процесс превращения предшественников остеобластов в остеокласты

Пептидиларгининдезаминаза 4 — цитруллинизирующий фермент посттрансляционной модификации, превращающий аргининовые остатки в цитруллиновые

Пиридинолиновые сшивки коллагена (лизилпиридинолин, дезоксипиридинолин и гидроксилизилпиридинолин) — показатели распада коллагена

Пирилинкс D — показатель резорбции коллагена I типа

Плакоглобин — белок электрон-плотных дисков десмосом

Плакофилин-2 — белок кардиальных десмосом, участвующий в формировании связи между цитоплазматическим хвостом кадхеринов и промежуточными филаментами цитоскелета

Плектин — большой структурный якорный белок, осуществляющий в скелетных мышцах и кератиноцитах связь цитоскелета с мембраной

Потенциал-зависимые ионные каналы — белковые комплексы, контролирующие потоки ионов через клеточные мембраны

— калиевые — участвуют в реполяризации мембран клеток

— QT-подобные — гомологичные кардиальной изоформе калиевого канала 1

— кальциевые — участвуют в деполяризации мембран клеток

— натриевые — участвуют в деполяризации мембран клеток

Пресинелины — белки ядерной мембраны, участвующие в организации и сегрегации хромосом, мутации в генах пресинелинов ассоциированы с ранними формами болезни Альцгеймера

Проколлаген — спиральная молекула, состоящая из трех модифицированных α-цепей коллагена, образующаяся в результате внутриклеточного процессинга

Проколлагеновая N-протеиназа — фермент, отщепляющий N-пропептид от молекулы тропоколлагена

Пролидаза — пептидаза D, отщепляющая иминодипептиды с С-конца пролина или гидроксипролина

Протеогликаны — основные после коллагенов белки соединительной ткани, состоящие из корового белка, с которым ковалентно связаны одна или несколько цепей гликозаминогликанов, а также О- и/или N-сцепленные олигосахариды с высоким содержанием маннозы или ксилозы

— малые интерстициальные и малые лейцин-богатые кератансульфат-протеогликаны

— бигликан, протеогликан-I — взаимодействует с Tgfβ, участвует в регуляции сборки коллагенов в фибриллы

— декорин, протеогликан-II — участвует в регуляции эпителиально-мезенхимальных взаимодействий в период органогенеза

— кератокан — экспрессируется в роговице глаза, обеспечивая ее прозрачность

— люмикан — экспрессируется в интерстициальном коллагеновом матриксе многих тканей, модулятор ригидности сухожилий, отвечает за пространственную организацию фибрилл в роговице, обеспечивая её прозрачность

— никталопин — экспрессируется в сетчатке глаза, фоторецепторах, ганглиозных клетках, почках, мозговой ткани, яичках и мышцах

— подокан — экспрессируется в подоцитах, эндотелиальных клетках сосудов, гломерулярной базальной мембране, афферентных артериолах и межлобулярных артериях, участвует в поддержании и регуляции структурной целостности коллагеновых фибрилл

— фибромодулин — экспрессируется в хряще, сухожилиях, связках, роговице глаза, участвует в регуляции сборки и поддержании фибрилл коллагена, ключевой регулятор ригидности сухожилий

— экстраклеточный матриксный белок 2 — экспрессируется *в* жировой ткани, матке, яичниках, молочной железе, участвует в регуляции сборки коллагенов в фибриллы, имеет высокий уровень гомологии с декорином и кератоканом

— хондроитинсульфат протеогликаны — содержат в составе молекулы повторяющуюся единицу из глюкуроновой кислоты и сульфатированного N-ацетилгалактозамина.

— аггрекан — главный хрящевой протеогликан, обеспечивающий упругость и жёсткость хряща

— бамакан — протеогликан базальных мембран, топологически ассоциированный с хроматином

— бревикан — самый короткий протеогликан, экспрессирующийся в церебеллярных астроцитах

— *версикан* — взаимодействует с гиалуронаном, обеспечивая механические свойства гиалинового хряща, ассоциирован с эластическими волокнами, экспрессируется в периферической и центральной нервной системе (ЦНС)

— *интерфоторецепторный матриксный 1* — экспрессируется в сетчатке глаза, взаимодействует с гиалуронаном, обеспечивая адгезию и жизнеспособность фоторецепторов

— *интерфоторецепторный матриксный 2* — экспрессируется в сетчатке глаза между фоторецепторами и пигментным эпителием глазного дна, а также в пинеальной железе

— *меланома-ассоциированный* — участвует в регуляции роста, адгезии, межклеточных контактов и клеточносубстратных взаимодействий

— *нейрогликан С* — трансмембранный протеогликан, экспрессирующийся в ЦНС

— *нейрокан* — экспрессируется в ЦНС, имеет высокий уровень гомологии с аггреканом и версиканом, модулирует клеточную адгезию и миграцию

— *серглицин, протеогликан-1 секреторных гранул* — экспрессируется во всех клетках гемопоэтического ряда, содержит серин/глицин-богатый коровый пептид

— *протеогликан-2 секреторных гранул* — основной протеогликан эозинофильных гранул, обладает противомикробной активностью

— *протеогликан-3 секреторных гранул* — цитотоксический полипептид, экспрессирующийся в эозинофильных гранулах костного мозга

— *протеогликан-4* — содержится в хондроцитах суставного хряща и синовиальных оболочек, обладает адгезивными и секреторными свойствами, действуя как муцин

— *тестиканы (Spock1- Spock 3)* — $Ca2^{+}$-связывающие протеогликаны, содержащие фоллистатин-подобные и тиероглобулин-подобные домены, экспрессируются в мозге, тимусе и лимфоцитах, вовлечены в процессы адгезии, миграции и пролиферации клеток

— *Fras1-родственные (Frem1- Frem3)* — $Ca2^{+}$-связывающие протеогликаны, участвующие в регуляции эпителиально-мезенхимальных взаимодействий и ремоделировании эпидермы

— *дерматансульфат протеогликаны — содержат в составе молекулы повторяющуюся единицу из L-идуроновой кислоты и сульфатированного N-ацетилгалактозамина*

— *дерматан сульфат протеогликан 3* — экспрессируется в хондроцитах

— *дерматопонтин* — экспрессируется в соединительной ткани, мышцах, сердце, легких, поджелудочной железе, осуществляет связь протеогликанов с клетками

— *гепарансульфат-протеогликаны — глипикан-родственные и синдекан-подобные* интегральные мембранные протеогликаны

— *глипикан-1* — рецептор эндостатина, экспрессирующийся в эндотелии сосудов и тубулярных клетках почек

— *глипикан-3* — формирует комплекс с Igf2 и модулирует его активность

— *глипикан-4* — играет критическую роль в опосредовании активности эндостатина

— *глипикан-5* — экспрессируется в ЦНС и некоторых других тканях, участвует в контроле клеточного деления и регуляции роста

— *перлекан* — главный компонент базальных мембран, экспрессирующийся в хряще и некоторых других тканях

— *синдекан 1* — CD138 антиген, интегральный мембранный белок, действующий как рецептор для белков внеклеточного матрикса

— *ферменты биосинтеза протеогликанов*

— *α-L-идуронидаза* — фермент, катализирующий гидролиз терминальных остатков α-L-идуроновой кислоты дерматан- и гепаран-сульфата

— *α-N-ацетилглюкозаминидаза* — фермент, катализирующий гидролиз N-ацетилированных альфа-глюкозаминидных остатков

— *арилсульфатаза В* — фермент деградации медленно реагирующего вещества анафилаксии, вырабатываемого эозинофилами

— *ацетил-СоА: альфа-глюкозаминид- ацетилтрансфераза* — фермент, катализирующий N-ацетилирование альфа-глюкозаминидных остатков

— *бета-глюкуронидаза* — фермент, участвующий в процессинге гликозаминогликанов

— *галактозамин-6-сульфат-сульфатаза* — фермент, катализирующий катаболизм кератансульфата и хондроитинсульфата

— *галактозидаза бета-1* — фермент, катализирующий высвобождение галактозы из углеводных комплексов

— *галактозилтрансфераза I* — фермент, участвующий в синтезе связи между гликозаминогликанами и протеогликанами

— *гепаран-N-сульфатаза (N-сульфоглюкозамин-сульфогидролаза)* — катализирует первый этап деградации гепарансульфата — образование альфа-глюкозаминидных остатков

— *идуронат-2-сульфатаза* — фермент сульфатирования идуроновой кислоты

— *сульфотрансфераза углеводная 3* — фермент сульфатирования кератановых цепей протеогликанов

— *сульфотрансфераза углеводная 6* — фермент сульфатирования хондроитиновых и кератановых цепей протеогликанов

— *транспортер серы Slc26a2*, ответственный за попадание в клетку неорганического сульфата — одного из двух субстратов для АТФ-сульфурулазы

— *фосфоаденозин-фосфосульфат-синтетаза 2* — бифункциональный полипептид, обладающий АТФ-сульфурулазной и аденозинфосфосульфат-киназной активностями

— *N-ацетилглюкозамин-6-сульфатаза* — фермент, катализирующий высвобождение сульфата из N-ацетилглюкозамин-6-сульфатных связей

Полипептидная цепь — последовательность аминокислот, соединенных между собой пептидными связями, процессинг которой завершается образованием зрелого белка

Ренин — ингибитор фермента, конвертирующего ангиотензин

Ретинол, ретиналь — витамин А

Рецептор витамина D — специфический рецептор (белок) витамина 1,25(OH)2*D*3, находящийся практически во всех тканях организма

Рецептор 2 рионадина — Ca^{2+}- высвобождающий канал саркоплазматического ретикулума сердечной мышцы

Рецептор сульфунилуразы — одна из субъединиц АТФ-чувствительного K^+-канала

Рецепторы факторов роста — трансмембранные тирозин- или серин/треонин-киназы, взаимодействующие с факторами роста с образованием гетеромерных комплексов

— *трансформирующих факторов роста бета (Tgfβ)*

— *1* — участвует в транскрипционной активации генов, контролирующих клеточно-матриксные взаимодействия

— *2* — участвует в активации сигнальных путей контроля клеточного цикла

— *костных морфогенетических белков*

— *IA* — серин/треонин-киназа 3, подобная рецептору активина, с наивысшим уровнем экспрессии в скелетных мышцах и простате

— *IB* — серин/треонин-киназа 6, подобная рецептору активина, с наивысшим уровнем экспрессии в простате и мозге

— *II* — серин/треонин-киназа II типа

— *фибробластных факторов роста (Fgf)*

— *1* — рецепторная тирозинкиназа, активируемая при связывании с кислыми Fgf

— *2* — экспрессирующаяся в раннем эмбриогенезе рецепторная тирозинкиназа, активируемая при взаимодействии с Fgf4 и Fgf10

— *3* — экспрессирующаяся в раннем эмбриогенезе рецепторная тирозинкиназа, участвующая в регуляции эндохондральной оссификации, постнатального роста кости и ее ремоделирования, а также в развитии внутреннего уха

— *4* — рецепторная тирозинкиназа, коэкспрессирующаяся с Fgfr1 в эндодермальных тканях

Саркогликаны (α, β, ,) — трансмембранные белки дистрофин-ассоциированного комплекса

Сиалопротеин, костный — кислый гликопротеин, составляющий около 12% неколлагеновых белков костной ткани

Синтрофины (α, β1, β2) — цитоплазматические белки дистрофин-ассоциированного комплекса

Соматотропный гормон — полипептид передн доли гипофиза, продукция которого контролирует соматолиберином (активация) и соматостатином (то можение), оказывает влияние на развитие костной ти ни в детском возрасте путем взаимодействия с реце торами остеобластов и тканевыми посредниками — и сулиноподобными факторами роста

Сульфотрансферазы — ферменты, катализиру щие коньюгацию сульфата с эндогенными и многи экзогенными молекулами, включая лекарства и друг ксенобиотики

Сурфактант-ассоциированный апобелок

— *A1, легочный, коллектин 4* — растворим апопротеин А1 легочного сурфактанта, инициирующ защитные реакции в легких

— *A2, легочный, коллектин 5* — растворим апопротеин А2 легочного сурфактанта, функциональ родственный коллектину 4

— *B, легочный* — гидрофобный апопротеин В гочного сурфактанта, участвующий в понижении верхностного напряжения в альвеолах легких

— *C, легочный* — гидрофобный апопротеин С гочного сурфактанта, участвующий в понижении верхностного напряжения в альвеолах легких

— *D, легочный, коллектин 7* — растворимый п теолипид D легочного сурфактанта, инициирующий кальный иммунитет в легких посредством фагоцитоз

Тафаззин — мембрано-ассоциированный белок высоким уровнем экспрессии в сердечной и скелетн мышцах

Телопептиды коллагена — концевые фрагмен молекулы коллагена

— *С-концевой (карбокситерминальный) телоп тид* — фрагмент молекулы коллагена I типа, образу щийся за счет поперечной сшивки *С*-концевых те пептидов двух α-цепей одной молекулы коллагена спирального участка α-1- или α-2-цепи другой колла новой молекулы, показатель резорбции костного к лагена I типа

— *N-концевой (аминотерминальный) телоп тид* — фрагмент молекулы коллагена I типа, образ щийся за счет поперечной сшивки N-концевого те пептида одной молекулы коллагена со спиральны фрагментами другой коллагеновой молекулы, пок тель резорбции костного коллагена I типа

Телетонин — 19-кДа белок, располагающийс Z-дисках саркомера, субстрат титина

Тенасцины — семейство мультимерных белков к клеточного матрикса, участвующих в регуляции ра щения коллагеновых волокон

Тимопоетин, ламина-ассоциированный — бе ядерной ламины, взаимодействующий с ламином A/

Тимостатин — модифицированный фрагм С-концевого глобулярного домена α3-цепи коллаг IV, ангиогенный пептид, осуществляющий свое де вие посредством ингибирования пролиферации энд лиальных клеток и индукции апоптоза

Тиреокальцитонин — гормон, обладающий гипокальциемическим эффектом, функциональный антагонист паратиреоидного гормона

Титин — структурный белок, занимающий половину саркомера между Z- и M-слоями

Тканевые ингибиторы матриксных металлопротеиназ — белки, осуществляющие регуляцию активности матриксных металлопротеиназ в специфических тканях

Транскрипционный фактор — регуляторный белок, способный активировать или репрессировать другие гены

— *внутреннего слоя сетчатки* — «pair»-подобный транскрипционный фактор

— *остеобластный, «runt»-родственный* — главный регулятор экспрессии остеобласт-специфических генов

— *aristaless4* — гомеодоменный

— *forkheadC1* — гомеодоменный

— *forkheadC2* — гомеодоменный, ключевой регулятор метаболизма адипоцитов

— *HoxA13* — член семейства гомеодоменных транскрипционных факторов, кодируемых генами, кластерированными в коротком плече хромосомы 7

— *HoxD13* — член семейства гомеодоменных транскрипционных факторов, кодируемых генами, кластерированными в длинном плече хромосомы 2

— *Ihh* — участвующий в регуляции пролиферации, роста и дифференцировки хондроцитов

— *Mitf* — гомодимерный, ключевой регулятор меланогенеза

— *Msx 1* — гомеодоменный, экспрессирующийся с образованием смысловых и антисмысловых РНК в дифференцирующихся клетках зубной и костной тканей

— *Msx 2* — гомеодоменный, экспрессирующий в остеобластах, расположенных около швов свода черепа

— *Pax3* — с «pair»-доменом и гомеодоменом, участвует в регуляции меланогенеза

— *Pax6* — с «pair»-доменом и гомеодоменом, ключевой регулятор окулогенеза

— *Pax9* — с «pair»-доменом и гомеодоменом

— *«Pair»-подобный 2* — гомеодоменный транскрипционный фактор слизистой

— *«Runt»-родственный 3* — главный регулятор роста эпителиальных клеток

— *Sox2* — гомеодоменный SRY-содержащий транскрипционный фактор, избирательно экспрессирующийся в нейрональной ткани

— *Sox9* — гомеодоменный SRY-содержащий транскрипционный фактор, участвующий в регуляции хондроцит-специфической экспрессии гена COL2A1

— *Tcf8* — специфический ингибитор интерлейкина 2, регулятор экспрессии гена COL4A3

— *Twist1, Twist2* — гомеодоменные, участвующие в регуляции экспрессии генов Fgf-рецепторов и обладающие антиостеогенными функциями

Тромбоспондин — Ca^{2+}-связывающий мультимодульный гомотримерный секретируемый гликопротеин внеклеточного матрикса, вовлеченный в процессы клеточной пролиферации, адгезии, миграции и агрегации тромбоцитов

Тропомиозин 1 — главный белковый компонент латеральных Z-дисков

Тропоколлаген — продукт процессинга проколлагена

Тропонины (T2, I) — члены Ca^{+}-зависимых комплексов, взаимодействующих с тропомиозиновым димером саркомера

Туфтелин — кислый матриксный белок зубной эмали, отвечающий за её минерализацию и структурную организацию

Факторы роста — обширное семейство небольших пептидных молекул внеклеточного матрикса, осуществляющих регуляцию клеточного деления, дифференцировки, пролиферации и морфогенеза путем взаимодействия со специфическими трансмембранными рецепторами

— *трансформирующие* β *(Tgfβ)* — суперсемейство факторов роста, контролирующих морфогенез, пролиферацию, дифференцировку, формирование экстраклеточного матрикса

— *Tgfβ1* — полипептидный регулятор роста и дифференцировки соединительной ткани, активно экспрессирующийся в развивающемся хряще, костной ткани и коже

— *костные морфогенетические белки*, перекрывающиеся в некоторых случаях с факторами роста и дифференцировки — семейство из более чем 14 типов секретируемых регуляторных белков, участвующих в индукции развития мезодермы, формировании конечностей, скелета, зубов, заживлении переломов

— *хрящ-производный морфогенетический белок* — экспрессирующийся в сайтах скелетогенеза фактор роста и дифференцировки, участвующий в регуляции спецификации связок

— *Bmp1* — проколлагеновая С-протеиназа, отщепляющая С-концевые пропептиды коллагенов I, II и III типов, участвующая в процессинге ламинина-5 и расщеплении хордина

— *фибробластные* — семейство из более чем 20 родственных полипептидов с широким спектром митогенной, ангиогенной, нейротропной и других вариантов активности, связанных с клеточной поверхностью

Фибриллы коллагена — супрамолекулярные агрегаты, образующиеся из молекул тропоколлагена путем поперечных сшивок

Фибриллин — основной структурный компонент микрофибрилл внеклеточного матрикса, выполняющий архитектурные функции

Фибронектин — главный димерный поверхностный гликопртеин фибробластов, осуществляющий связь клеток с коллагеновым матриксом, функционирует в двух формах — клеточной и плазменной

Фибулины — взаимодействующие с интегринами секретируемые гликопротеины фибриллярного внеклеточного матрикса

— *1* — взаимодействующий с интегрином секретируемый гликопротеин внеклеточного матрикса

— *2* — Egf-содержащий фибулиноподобный внеклеточный матриксный белок

— *3* — Egf-содержащий фибулино- и фибриллино-подобный внеклеточный матриксный белок

— *4* — Egf-содержащий фибулиноподобный внеклеточный матриксный белок

— *5* — секреторный белок, располагающийся вдоль поверхности эластической ламины, соседствующей с мембранами эндотелиальных клеток, играет ключевую роль в развитии и ремоделировании сосудов

— *6, гемицентин* — Egf-содержащий фибулиноподобный внеклеточный матриксный белок, содержащий 44 тандемных Ig-подобных и 6 тромбоспондин-подобных модулей

Фосфоаденозин-фосфосульфат (ФАФС) — донор сульфата для всех сульфотрансфераз

— *ФАФС-синтетаза* — бифункциональный фермент активации метаболизма сульфата, обладающий АТФ-сульфурулазной и АФС-киназной активностями

— *ФАФС-синтетаза 2* — фермент сульфатирования гликозаминогликанов

Фосфатидилхолины — мажорные фосфолипиды легочного сурфактанта

Фосфоламбан — главный субстрат для цАМФ-зависимой протеинкиназы, ключевой регулятор диастолической функции сердца

Хондрокальцин — С-концевой пептид проколлагена II, основной $Ca2^{+}$-связывающий белок хряща, участвующий в регуляции образования триплексной структуры коллагена II типа

Хондронектин — структурный матриксный белок, выполняющий в хрящевой ткани и стекловидном теле функции фибронектина, связывающий хондроциты с коллагеном II типа

Хрящевой олигомерный матриксный белок — $Ca2^{+}$-связывающий тромбоспондин хрящевой ткани, взаимодействующий с коллагенами I, II и IX типов

Эктодисплазин А — член семейства TNF-родственных лигандов, вовлеченных в ранние эпителиально-мезенхимальные взаимодействия, регулирующие образование эктодермы

Эластин — основной белок эластических мі фибриллярных волокон

Эмерин — член семейства ядерных ламина-а циированных белков

Эмилин — матриксный белок, располагающий местах контактов эластина и микрофибрилл

Энамелин — крупный матриксный белок, со ляющий около 5% от общего белка внеклеточного рикса зубной эмали

Эндоглин — эндотелиальный гомодимерный бранный гликопротеин, компонент рецепторной с мы Tgfβ

Эндостатин — модифицированный фраг С-концевого глобулярного домена α-цепи колла XVIII, ангиогенный пептид, предотвращает мигра эндотелиальных клеток

Эндотелиальная рецепторная тирозинкиназ рецептор, участвующий в дифференцировке и адг клеток эндотелиального ряда

Эндотелин — вазоконстрикторный пептид, пр цируемый васкулярными клетками эндотелия

Энтактин или *нидоген* — главный компонент зальных мембран, осуществляющий связь между лагеном IV типа и ламинином

Эстрогены — женские половые гормоны, прод рующиеся яичниками и в ограниченном количеств надпочечниками, С-18-стероиды, взаимодействуют специфическими рецепторами, цитокинами и рост ми факторами, оказывающими непосредственное в ние на остеобласты и остеокласты

α-цепь коллагена — полипептидная цепь, коди мая коллагеновым геном

C1q-компонент комплемента 1 — первый компонент $Ca2^{+}$-зависимого иммунного комплекс

— *родственный C1q и фактору некроза оп лей* — белок, участвующий в адгезии базального пигментного эпителия сетчатки к мембране Бру

— *родственный C1q и коллагенам X и VIII,* понектин — гормон, участвующий в регуляции э гетического гомеостаза, метаболизма глюкозы, л дов, обладающий антивоспалительным эффектом

Egf-подобные домены — цистеин-богатые доме впервые идентифицированные в эпидермальном фа ре роста

ПРЕДМЕТНЫЙ УКАЗАТЕЛЬ БОЛЕЗНЕЙ, АНОМАЛИЙ РАЗВИТИЯ, СИНДРОМОВ И НЕКОТОРЫХ СИМПТОМОВ

А

Аваскулярный некроз головки бедра, первичный 92, 94
Агенезии моляров, семейная 347
Адентия
— аутосомно-рецессивная 347
— аутосомно-доминантная 347
Адипонектина недостаточность 96
Акрогерия 98
Альвеолит, десквамативный, интерстициальный 124, 126, 452
Альвеолярный протеиноз, врожденный 124, 125, 452
Амелогенез несовершенный
— с передним открытым аномальным прикусом 179, 332
— I типа 179, 181
— II типа 179, 181, 332
— гипопластический 181, 332
— пигментированный 186, 188, 332
Аневризма
— аорты
— — абдоминальная, семейная 98, 192, 449
— — восходящего отдела 207, 209, 328, 447, 448
— — грудная 207, 210, 447, 449
— интракраниальная, Берри, тип 1 449
— артериальная, диффузная 448
— межпредсердной перегородки 395
— межжелудочковой перегородки 395
Аниридия 426
— тип II 237, 247
Аномалия
— Аксенфельда 238, 250, 330
— Аксенфельда-Ригера 238, 330, 417
— Пелгера-Хуета 275
— Петерса 237, 238, 247, 417, 427
— Ригера 238, 250, 417
Анофтальмия, первичная, билатеральная 238, 252, 401, 417, 421, 460
Аплазия
— слёзных и слюнных желез 219
— фибулярная 274
Арахнодактилия контрактурная, врожденная 158, 164, 194, 290, 293, 328, 457, 459
Аритмогенная дисплазия правого желудочка, семейная 198, 363, 365
— 1 199, 366
— 2 366
— 8 366, 367
— 9 366, 369
— 10 366, 367
— 11 366, 367
Артериальная гипертензия
— первичная легочная 207, 212, 452
— предрасположенность 199, 373
Атеросклероз
— коронарных сосудов 172, 373
— предрасположенность 124, 190, 193, 373
Артрогрипоз
— множественный, дистальный тип I 275
— дистальный, тип 2A 275
— дистальный, тип 2B 275
— дистальный, тип 7 276
Артериомегалия 448
Ателостеогенез
— тип I 273
— тип II 146, 147, 194, 291, 452
— тип III 273
Ахейроподия 274
Ахондрогенез
— IB, тип Паренти-Фраккаро 140, 146, 147, 194, 328, 459
— тип II, Лангера-Салдино 92, 94, 283
Ахондроплазия 224, 229, 284, 292, 401
Ацетилхолинэстеразы синаптической недостаточность 401

Б

Болезнь
— межпозвоночных дисков 108
— Вагнера 92, 95, 413, 428
— центрального стержня 366, 405
— пульсирующих мышц 404
— Ковдена 212
— Наксоза 366
Брахидактилия
— тип 1A 239, 255, 287, 293
— тип 1B 1, 273
— тип 2A 198, 207, 212
— тип 2C 198, 203, 292
— тип D 239, 254, 287, 293
— тип E 239, 254, 287, 293
Бронхообструктивный синдром 481
Буллёзный эпидермолиз
— атрофический 113, 114, 195, 451
— генерализованный, доброкачественный 172, 195
— локализованный, доброкачественный 113, 114, 451
— линейный, летальный, Херлитца тип 172, 195, 451
— проходящий линейный 104, 106
— дистрофический 104
— Барта 104, 105, 451
— зудящий 104, 105, 451
— Коккейна–Турена 104, 105, 451
— Пасини 105, 451
— претибиальный105, 451
— с расщеплением рогового слоя эпидермиса 104, 451
— Халлопеа-Сименса, локализованный вариант 104, 451

В

Варусная деформация бедренных костей с камптодактилией 142
Витреоретинопатия с эпифизарной дисплазией фаланг 92, 95, 291, 296, 413
Врожденная стационарная ночная слепота 138, 141, 428
Врождённая дистрофия ногтей, пальцев стоп, изолированная 104, 106
Врожденные грыжи пищеводного отверстия диафрагмы 490
Водянка-эктопическая, кальцификация-хондродистрофия со скелетной дисплазией по типу «изъеденная молью» 275

Г

Гастроптоз 492
Гастроэзофагеальная рефлюксная болезнь 489
Гематурия доброкачественная, семейная 99, 100, 457
Гемодинамика при ДСТ
— центральная 550
— гиперкинетический тип 550
— фазовая структура сердца 551
Геморрагический синдром 493
Геморрой 494
Гетеротопия перивентрикулярная 4272
Гиперостоз ван Бучема, кортикальный генерализованный 208, 216, 284, 421
Гипермобильность суставов 46, 301, 317
Гипофосфатемический ралит 219, 220
Гиподентия
— несиндромальная 236, 245, 332
— с расщелиной или без расщелины губы и/или нёба 236, 244, 330, 332
Гипоплазия
— зрительного нерва, билатеральная 237, 247, 417
— радужки 250
— легких, кистозная 486
— левого желудочка 273
— ямки сетчатки с предстарческой катарактой 237
— эмали 347
— роговицы 247
— роговицы с возрастной катарактой 417
Гипохондрогенез 92, 94, 283
Гипохондроплазия 224, 230, 284, 292
Глаукома первичная 417

Д

Двустворчатый аортальный клапан 374, 391
Дегенерация сетчатки
— витреоретинальная 114, 328, 413
— с отслоением 114, 328, 413
— макулярная, возраст-зависимая 158, 167, 194, 415
— с поздним началом 124, 127, 413
Дентиногенез, несовершенный
— I тип 179, 180, 332, 349
— II тип 179, 180, 332, 349
— III тип 179, 180
Детский остеоартрит, высокий рост, сенсоневральная тугоухость 440
Дефект
— атрио-вентрикулярного канала 274
— заращения нервной трубки, семейный 236, 421
— передней камеры глаз 250
— теменной кости
— — тип 1 236, 243, 332
— — тип 2 236, 244, 293, 299
— кардиальной проводимости, непрогрессирующий 369
— межпредсердной перегородки 361

Дивертикулы
— пищевода 490
— кишечника 494
Дизгенез
— яичников 2 типа, Х-сцепленный 198, 204, 460
— переднего сегмента глаза 238, 417
Дизостоз
— акродентальный Вейерса 273
— черепно-лицевой 223, 225, 287, 330
— с глухотой и дефектами верхних конечностей
Дисморфия Симпсона–Галаби–Бехмена 328
Дисплазия
— акрокапитофеморальная 239, 255, 284, 287, 29
— акромезомелическая, типа Марото 272
— ангидротическая эктодермальная 328, 333
— атриодигиталисная 275
— ануксетическая 272
— бронхолегочная 486
— бумеранговская 272
— Гринберга 275
— дентина радикулярного, тип I 349, 350
— дентина коронковой части зуба, тип II. 349,
— диастрофическая 140, 146, 194, 283, 291, 328
— диафизарная, Камурати–Энгельмана 197, 198,
— диссегментальная, Сильвермана-Хандмакера 138 143, 283, 328, 413
— кампомелическая 238, 252, 284, 330, 452
— Книста 92, 94, 283, 413, 420
— краниометафизарная, Джексоновского типа 275
— метафизарная без гипотрихоза 272
— ногтей с гиподонтией 236, 244, 332
— окулодентодигиталисная 273
— остеоглофоническая 223, 224, 283, 292, 330,
— отоспондиломегаэпифизарная 111, 112, 283, 29 328, 420
— платиспондилическая скелетная, тип Торранца 94, 283, 291, 401, 452
— скелетная Сан Диего 224, 231, 284, 330
— скелетная с тёмным акантозом 224, 284
— спондилометафизарная
— — японский тип 109
— — типа Менгера 272
— спондилопериферическая 92, 93, 283, 291, 413 420
— спондилоэпиметафизарная
— — Струдвика 92, 283, 291, 328, 413
— — пакистанского типа 140, 145, 193, 283, 29
— спондилоэпифизарная
— — врождённая 92, 328, 413, 420, 459
— — Кимберлея 138, 142, 193, 283, 296
— — Омани 140, 146, 193, 283, 291
— танатоформная
— — тип 1 224, 231, 284
— — тип 2 224, 231, 284
— фибромышечная артериальная 96
— фронтометафизарная 272
— хондроэктодермальная 273
— «хрящ-волосы», типа МакКьюсика 272

— челюстно-диафизарная 288
— черепно-ключичная 233, 236, 293, 332
— эпифизарная, множественная
— — с миопией и кондуктивной глухотой 296, 413, 420
— — тип Риббинга, мягкая форма 283, 291, 296
— — тип Файербанка, тяжёлая форма
— — тип 1 92, 107, 175, 291, 296
— — тип 2 108, 296
— — тип 3 108, 296, 401
— — тип 4 140, 146, 147, 194, 296
Диспластическая бронхопатия 487
Диспластический кардиореспираторный синдром 482, 487
Дистрофия
— глазного дна, макулярная, псевдовоспалительная, синдром Сорсби 186, 192, 194, 415
— ногтей пальцев стоп, врожденная, изолированная 451
— роговицы глаза 423
— — гранулярная Гренува, тип I 205, 206, 417, 424
— — гранулярная, тип II, Авеллино 205, 207, 208, 417, 424
— — макулярная, I и II типа 140, 141, 413
— — макулярная, Фера 424
— — полиморфная задняя, тип 1 237, 248, 417, 424
— — полиморфная задняя, тип 2 107, 424
— — полиморфная задняя, тип 3 237, 248, 417, 424
— — эндотелиальная, тип Фукса 106, 107, 413, 424
— Рейса-Бюклера 205, 206, 208, 417, 424
— решётчатая
— — тип I 205, 207, 417
— — тип IIIA 205, 207
— — Диммера 424
— Тила-Бенке, тип II 205, 206, 417
— сетчатки
— — сетчатая 158, 168
— — ячеистая 194, 415
Дистресс-синдром, предрасположенность 124, 452, 454
Дисфункция височно-нижнечелюстного сустава 353
Дуоденогастральный рефлюкс 491

И

Идиопатическое расширение легочной артерии 394
Изолированное повышение креатинфосфокиназы 404
Иридогониодисгенез
— — тип 1 238, 250
— — тип 2 237, 249, 417
Интерстициальные заболевания легких 483, 486

Ж

Желчевыводящей системы патология 492

З

Запоры 493

К

Кавернозные мальформации ЦНС, тип I 448
Кальциноз, опухолевидный с гипофосфатемией 219, 220
Камптодактилия, высокий рост и нарушения слуха 224
Кардиомиопатия
— дилатационная 361, 362, 363
— — 1A, с дефектом проводимости 363, 364
— — 1C, с некомпактизацией левого желудочка 363, 364, 365
— — 1D 361
— — 1E 365
— — 1G 361
— — 1J, с сенсоневральной тугоухостью 363, 364
— — 1L 363, 364
— — 1I 363
— — 1M 363
— — 1N 363
— — 1Q, с тахикардией желудочков 363
— — 1P, с сердечной недостаточностью 363
— — 1R, идиопатическая 361
— — 1T 363, 364
— — 1U 363, 365
— — 1V 363, 365
— — 3A, X-сцепленная 363
— — с миопатией квадрицепсов 363
— — с шерстистостью волос и кератодермой, аутосомно-рецессивная 363, 367
— — X-сцепленная 363, 364, 365, 404
— гипертрофическая 361
— — 1 359, 361
— — 1S 361
— — 2 359, 361
— — 3 359, 361
— — 4 359, 361
— — 7 361
— — 8 361
— — 9 361
— — срединновентрикулярная, дигенная 361
— — с поздним дебютом 361
— — семейная, с синдромом Вольфа-Паркинсона-Вайта 361
— — семейная, рестриктивная 361
Катаракта, врожденная, билатеральная 237, 417
Кератит 237, 247, 417
Кератоконус 249, 423
Кератоглобус 423
Кистозная гипоплазия 486
Колобома
— глазная 237, 247, 417
— зрительного нерва, билатеральная, врожденная 237, 247, 415
Кольцевой дермоид роговицы 237, 249, 417
Краниосиностоз
— несиндромальный, коронарный 223, 228, 287, 292, 421
— несиндромальный, уникоронарный 223, 225, 287, 330
— бостоновского типа 236, 242, 287
— в сочетании с глухотой 229

Л

Лейомиоматоз пищевода и гениталий, диффузный, с нефропатией 99, 100, 413, 457
Лимфедема
— и желтые ногти 238, 251
— и птоз 238, 251
— наследственная, тип II 238, 251
Ложные хорды желудочков сердца 387

М

Мегалокорнеа 423

Микрокорнеа 423
Миодистрофия
— врожденная, склероатоническая, Ульриха 102, 103
— — 1C, с неврологическими аномалиями 404
— — 1D, с умственной отсталостью 404
— — прогрессирующая, с умственной отсталостью, тип Фукуяма 402, 404
— конечностно-поясная, аутосомно-доминантная 404
— — с ранним началом костной болезни Пагета и деменцией 406
— — 1A 405
— — 1B 402
— — 1C 402, 404
— конечностно-поясная, аутосомно-рецессивная 404, 405
— — 2A 405
— — 2B 404
— — 2C 404
— — 2D 404
— — 2 E 404
— — 2 F 404
— — 2 G 405
— — 2 I 404
— — 2 J 405
— плечевого и тазового пояса с буллезным эпидермолизом 404
— тибиальная, дистальная 405
— Эмери-Дрейфуса
— — аутосомно-доминантная 403
— — аутосомно-рецессивная 403
— — Х-сцепленная 403
Миопатия
— — Бетлема, доброкачественная, с контрактурами 102, 401, 404, 452
— — десминовая 405
— — интегрин α7 β1D-дефицитная 404
— — мерозин-дефицитная, тип 1A 169, 172, 195, 401, 404
— — миотубулярная 405
— — с инклюзионными тельцами 405
— — Дюшенна/Беккера, Х-сцепленная 404
— — дюшенноподобная, аутосомно-рецессивная 402
— — дистальная 405
— — Миоши 404
— — тибиальная 405
— немалиновая
— — 1, аутосомно-доминантная 405
— — 2, аутосомно-рецессивная 405
— — 3, актиновая 405
— — 4 405
— — 5 405
— миотилиновая 405
Миотония хондродистрофическая 138
Мегалокорнеа 423
Метатропная карликовость, тип II 92, 94, 283, 413, 420
Множественные венозные дефекты кожи и слизистой 447, 448
Мукополисахаридоз
— I, Гурлера синдром 149, 150, 328, 414, 426
— I, Гурлера-Шейе синдром 149, 150, 328, 414, 427, 459
— I, Шейе синдром 149, 150, 414, 427
— II, синдром Хантера150, 151, 427, 459
— IIIA, Санфилиппо синдром A 150, 153
— III B, Санфилиппо синдром B 150, 153
— III C, Санфилиппо синдром C 150, 153
— III D, Санфилиппо синдром D 150, 153
— IVA, Моркио синдром A 150, 154, 414, 427
— IVB, Моркио синдром B 150, 154, 414, 427
— VI, Марото-Лами синдром 150, 154, 414
— VII, Слая синдром 150, 155, 459

Н

Надклапанный стеноз аорты, Эйзенберга 158, 452
Некомпактизация левого желудочка
— изолированная, аутосомно-доминантная 363
— с врожденными пороками сердца 363
— семейная изолированная, Х-сцепленная 363
Нарушения ритма сердца 365, 355
Несовершенный остеогенез
— тип I 84, 86, 288, 420, 442, 459
— тип IIA 84, 86, 442, 452
— тип IIB 84, 86, 115, 288, 442, 452
— тип III 85, 86, 288, 420, 442, 459
— тип IV 84, 86, 288, 420, 459
— с необычными скелетными нарушениями, челюстно-диафизарная дисплазия 288
— с элерсоподобным фенотипом 86, 288
— тип VII 115, 288, 452
— тип VIII 115, 116, 288
Несовершенный амелогенез
— тип I 179, 348
— тип II 179, 181, 348
— с передним открытым аномальным прикусом 179, 181, 349
Несовершенный дентиногенез
— тип I 179, 180, 332, 349
— тип II 179, 180, 332, 349
— тип III 179, 180
Несовершенный одонтогенез 350
Нефроз-микрокорнеа, врожденный, перинатальная летальная форма 172, 173, 194, 415

О

Олигодонтия, несиндромальная 236, 245
Остеоартроз
— с мягкой хондродисплазией 96, 296
— предрасположенность 296, 298
Остеоартрит 92
— предрасположенность 296, 298
Основные клинические синдромы при ДСТ
— аритмический 547
— артериальной гипертензии 532
— астенический 526
— бронхолегочный 534
— вегетативной дистонии 530
— вертеброгенный 528
— гипермобильности суставов 527
— гипертензии малого круга кровообращения 536
— депрессивный 531
— иммунологической недостаточности 532
— клапанный 544
— косметический 526
— торако-диафрагмального сердца 528, 538
— торакодиафрагмального сердца варианты
— — астенический 539
— — ложностенотический 541
— — псевдодилатационный 541

— — констриктивный 540
— — легочного сердца 542
— нарушения диастолической аспирации сердца 544
— патологии органа зрения 527
— патологии стопы 528
— почечный 529
— метаболических нарушений в миокарде 546
— сосудистый 530
— флебопатии 530
— недостаточность C1g 115, 116, 457
Остеолиз
— идиопатический 282
— мультицентрический с узлами и артропатией, саудовского типа 186, 194, 288
— карпальных и тарзальных костей 186, 194, 288, 328, 415
Остеопороз 86, 87, 217, 288
Остеохондродисплазия 282
— предрасположенность 288
Остеохондропатия позвоночника 318
Отёк лёгких 199
Отосклероз 443
Открытое овальное окно 384
Отосклероз 443
Отслойка сетчатки 426
Отсутствие локтевой и малоберцовой костей, тяжелая патология конечностей, фокомелия 274
Отёк легких 199

П

Периартикулярные поражения 319
Параэзофагеальные грыжи 490
Первичная глаукома, врожденная 238, 250
Пептидазы Д недостаточность 115, 116
Предрасположенность
— к избыточной массе тела 124, 199
— к инсулинорезистентности 124
— к рецидивирующим хроническим инфекциям 124
— к сахарному диабету 124
— к преждевременному старению кожи 190
— к преждевременному разрыву оболочек плода 190
— к хронической обструктивной болезни легких 190, 454
— к хроническому отиту 124
— к эмфиземе легких у курильщиков 454
Полидактилия
— постаксиальная тип A1, тип A1/B 274
— преаксиальная, тип IV 238, 254, 274, 293
Помутнение
— роговицы 425
— хрусталика 425
Порэнцефалия, семейная 99, 100
Пролапс митрального клапана
— первичный 378, 380
— вторичный 378, 380
Псевдоахондроплазия 172, 175, 194, 283, 291, 296
Псевдобрахидактилическая карликовость 272

Р

Расслоение цервикальной артерии, спонтанное 86
Расширение аорты и синусов Вальсальвы 374, 376, 392
Расщелина губы и неба, изолированная, тип 5 236, 244, 332
Расщелина верхней губы и/или неба, врожденная 337
Рахит, гипофосфатемический 219, 220
Ревматоидный артрит
— предрасположенность 229
Респираторный дистресс-синдром 124, 452, 454
Роговица плоская
— тип I 423
— тип II 138, 194, 413, 423

С

Самопроизвольная отслойка сетчатки 92, 95
Семейная гипермобильность суставов 406
Симфалангизм, проксимальный 207, 215, 287, 292
Синдактилия
— — тип II 293
— — тип III 273
— —тип V 293
Слабость соединительной ткани 86
Синдром
— акрокаллосальный 274
— Аксенфельда-Ригера 330, 417
Акроцефалосиндактилия
— — Робинова-Сорауфа 236, 242, 287, 292
— — тип 1, синдром Апера 223, 225, 287, 292, 330, 427
— — тип 3, синдром Сэтре-Чотзена 223, 226, 236, 239, 283, 287, 292, 330
— — тип 5, синдром Пфайффера 222, 223, 287, 292
— Альпорта
— — аутосомно-доминантный 99
— — аутосомно-рецессивный 99, 413, 427, 439, 457
— — Х-сцепленный 99, 100, 413, 427, 439
— Ангидроическая эктодермальная дисплазия 124
— анкилоза стремячка без симфалангизма 215, 287, 292, 330
— аномалии кистей, стоп и гениталий 238, 253, 293, 460
— Антлея-Бикслера 222, 223, 287, 330
— Барса 363, 365
— Беаре-Стевенсона 223, 225, 226, 287, 292, 457, 460
— Билса 158, 164, 194, 290, 293, 328, 457, 459
— бронхообструктивный 481, 486
— Бругада 369
— Брука, тип 2 115, 288
— Ваарденбурга
— — тип I 236, 245, 246, 421
— — тип IIA 236, 237, 246, 421
— — тип III, с аномалиями верхних конечностей 236, 246, 293, 421
— Вагнера, тип I 92, 95, 413, 428
— Вейла-Марчезани
— — аутосомно-доминантный 158, 415
— — аутосомно-рецессивный 182, 183, 194
— гипоплазии левого сердца
— длинного QT
— — 1 368, 369
— — 2 369
— — 3 369, 370
— — 4 369, 371
— — 5 369, 370
— — 6 369, 370
— — 7, кардиодизритмический, периодический паралич Андерсена 369, 370, 371

— короткого QT
— 1 369
— — 2 369
— — 3 369
— слабости синусового узла
— — врожденный 369
— — с брадикардией 369
— Вейссенбахера-Цвеймюллера 111, 113, 283, 296, 328
— Виьямса-Бурена 158, 164, 165, 194, 328, 332, 452
— Винчестера 186, 194, 288, 328, 415
— Виткопа 236, 244, 332
— Вольфа-Паркинсона-Вайта 361
— вялой кожи, cutis laxa, врожденный аутосомно-доминантный 158, 166, 195, 447, 452, 457
— — аутосомно-рецессивный 158, 167, 195, 447, 452, 457
— — неонатальный с марфаноидным фенотипом 172, 173, 195, 452
— гипермобильности суставов 46, 301, 317
— Гуттмахера 238, 254, 293
Доброкачественной гипермобильности суставов 90, 98, 297
— Джексона-Вейса 222, 223, 287, 292, 330
— Джервеля и Ланге-Нильсона 369
— Ду Пан 198, 292
— затылочного рога 90
— кавернозной мальформации ЦНС I типа 448
— Кальмана, тип 2 223, 224, 460
— Камурати-Энгельманна 197, 198, 290
— Каффея 86
— камптодактилии-артропатии-соха vara-перикардита 138, 193, 291
— Кноблоха 114, 328, 413
— Конрада-Хюнерманна 427
— Крона 300
— Крузона 223, 225, 287, 330
— — с тёмным акантозом 224, 228, 287, 330
— ларинго-онихо-кожный 172, 194, 447, 451
— Кутеля 291, 452
— ломкой кожи, шерстистых волос 367
— Ларсена 272
— локтевая кость-молочная железа 275
— Лоеса-Диетза 207, 209, 328, 447, 448
— лимфедема-дистихиаз 238, 251, 330, 417, 447
— лимфедема и птоз 417, 447
— лимфедема наследственная, тип II 238, 251 447, 459
— Марфана
— — атипичный 86, 290
— — тип I 158, 159, 194, 290, 292, 415, 427
— — тип II 207, 210, 290
— марфаноидный скелетный 158, 194, 290
— марфаноидный с краниосиностозом, тип II, Шпринтцен-Гольдберга 158, 161, 162, 194, 290, 328, 415
— марфаноидный с краниостозом, Фурлонга 207, 209
— Маршалла 111, 112, 328, 413, 420
— Маршалла/Стиклера 111, 112, 328, 413, 420
— Мельника-Нидлса 272
— Меэйджа 238, 251, 447, 459
— миастенический 124, 129
— Ламберта-Итона 173
— обусловленный недостаточностью синаптической ацетилхолинэстеразы 401
— множественных птеригиумов, вариант Эскобара 276
— множественных венозных дефектов кожи и слизистой 448
— множественного синостоза, тип 1 207, 215
— Муенке 223, 228, 287, 421
— Ослера-Рендю-Вебера
— — тип 1 207, 213
— — тип 2 207, 214
— отопалатодигиталисный
— — тип I 272
— — тип II 272
— Паллистера-Холла 274
— Пирсона 172, 173, 194, 415
— прогрессирующей нефропатии и глухоты 440
— проксимального симфалангизма 444
— Пфайффера 222, 223
— Ригера, тип 1 237, 249, 330, 417, 427, 459
— Робинова 273
— Робинова–Сафура 236, 242
— «сердце-рука» 275, 282
— Симпсона-Голаби-Бехмела, бульдогоподобный 138, 143, 193, 291
— слёзоаурикулодентодигиталисный 219, 223
— Сорсби 186, 192, 194, 415
— спондилокарпотарзального синостоза 272
— Стиклера
— — тип 1 92, 95, 110, 296, 328, 413, 420, 428, 441
— — тип 2 110, 111, 328, 413, 420, 428, 441
— — тип 3 110, 111, 291, 296, 328, 420, 428, 441
— тарзальнокарпального синостоза 208, 215
— Стуве-Видеманна, летальный тип 276
— Сэтре-Чотзена 223, 226, 236, 239
— Такаясу 186
— Тиетца, альбинизм с глухотой 237, 246, 421
— трихоринофалангеальный
— — тип 1 273
— — тип 2 273
— тромбоцитопении и аплазии лучевой кости 282
— Уолкера-Варбурга 404
— Фразера 138, 144, 193, 291, 328, 413, 457
— Фурлонга 207, 209
— Фурмана 274
— Холт-Орама 275
— цефалополисиндактилии Грейга 274
— черепно-лицевой с глухотой и дефектами верхних конечностей 236, 293, 330
— Шварца-Джампеля 138, 143, 193, 283, 328, 401, 413
— Шульмана-Упшау 183, 184
— Элерса-Данло
— — тип I, классический, тяжелая форма 86, 90, 101, 102, 297, 401, 413, 459
— — тип II, классический, мягкая форма 90, 101, 102, 297, 459
— — тип III, синдром доброкачественной гипермобильности 90, 98, 297
— — тип IV, «артериальный» 90, 96, 297, 459
— — тип V 90
— — тип VIA, «кифосколиотический», с дефицитом лизилгидроксилазы 90, 297, 413

— — тип VIB, «глазо-сколиозный» 90, 426
— — тип VIIA, с гиперрастяжимостью кожи 86, 90, 297
— — тип VIIB, с гиперрастяжимостью кожи 86, 90
— — тип VIIC, с гиперрастяжимостью кожи и дефицитом проколлагеновой N-протеиназы 90, 116, 182, 183, 297
— — тип VIII, генерализованный периодонтит с признаками преждевременного старения 90
— — тип IX, «cutis laxa» 90
— — тип X 90
— — аутосомно-рецессивный 86, 297
— — прогероидный 140, 148, 194, 297, 401
— Эллиса-ван Кревельда 273
— ювинильного полипоза 207, 211, 459
— HFG-синдром с аномалиями конечностей и половых органов 238, 253, 293, 460
— MASS-синдром, (Mitral valve, Aorta, Skeleton, Skin) 158, 161, 194, 290, 415
— передний плагиоцефалический 229, 287
Симфалонгизм, проксимальный 198, 203, 207, 215
Синостоз
— множественный тип 1 287, 292
— тарзальнокарпальный 208, 215, 287, 297
Синполидактилия
— с аномалиями нижних конечностей 158, 168
— с аномалиями стоп 239
Скафоцефалия 223, 225, 287
Склерокорнеа 425
Склеростеоз 208, 216, 287, 292, 330, 421
Сколиоз 46, 318
Скользящая грыжа пищеводного отверстия диафрагмы 489
Спиноцеребеллярная атаксия-27 219, 220
Спондилолистез 318
Стационарная ночная слепота, врожденная, тип 1 138, 194

Т

Тахикардия желудочков, стресс-индуцируемая, полиморфная
— аутосомно-доминантная 366
— аутосомно-рецессивная 366
Трахеобронхомаляция 486
Трахеобронхомегалия 486
Телеангиэктазия наследственная геморрагическая
— — тип 1 207, 213, 453, 459
— — тип 2 207, 214, 453, 459
Тригоноцефалия, несиндромальная 222, 223, 287, 330
Тромбоз, предрасположенность
— артериальный 124, 447
— легочный 124, 190, 373
Тромбоцитопеническая пурпура, семейная 183, 184
Тугоухость, сенсоневральная
— несиндромальная 438, 442
— аутосомно-доминантная DFNA13 111
— аутосомно-рецессивная, DFNB53 111
— с несовершенным дентиногенезом I типа 179, 180, 332, 349

Ф

Фибрилляция
— желудочковая, идиопатическая 369
— предсердная 369
Фибродисплазия оссифицирующая прогрессирующая 204, 274
Фиброз легких
— идиопатический, семейный 124, 452
— предрасположенность 124, 190, 194, 454
Фибромышечная дисплазия артерий 96
Фиброз почек 199
Фибулярная гипоплазия и комплексная брахидактилия 198, 292
Фибулярная аппазия 274
Фокомелия, отсутствие локтевой и малоберцовой костей 274

Х

Хондродисплазия
— Гребе 198, 202, 283, 292
— акромезомелическая
— — Хантера–Томпсона 198, 202, 283, 291
— — с аномалиями гениталий 207, 283, 292, 460
— метафизарная, Шмида 109, 283
— точечная брахителефалангеальная, Х-сцепленная 140, 148, 194, 283, 291, 328
— хондродистрофия со скелетной дисплазией по типу «изъеденная молью» 275
Хондродистрофическая миотония 138
Хондрокальциноз
— — тип 1 219, 220
— — тип 2 275, 298
Хронический гастродуоденит 490

Э

Эктопия
— хрусталика, семейная 158, 415
— зрачка 237, 247
Эктродактилия верхних/мальформация нижних конечностей, тип 3 275

Я

Язвенная болезнь 491

СПИСОК ЛИТЕРАТУРЫ

Алексеев А. А., Титов О. В. Соединительнотканная биология и медицина XXI века на основе всеобщего закона триединства. М. — 1997. — 128 с.

Алексеева Л. И., Беневоленская Л. И., Насонов Е. Л. и др. Структум (хондроитинсульфат) — новое средство для лечения остеоартроза // Терапевт. архив. — 1999. — № 5. — С. 51–53.

Алексеева Л. И., Зайцева Е. М. Субхондральная кость при остеоартрозе: новые возможности терапии // Русский медицинский журнал. — 2004. — Т. 12. — № 20 (220) — С. 1133–1137.

Баиров Г. А., Фокин А. А. Клиническая и рентгенологическая характеристика килевидной деформации грудной клетки // Ортопедия, травматология и протезирование. — 1984. — № 4. — С. 1–5.

Банников Г А. Молекулярные механизмы морфогенеза. М.: Итоги науки и техники. ВИНИТИ–1990. — Т. 14. — 148 с.

Баркаган З. С. Геморрагические заболевания и синдромы. М., 1988. — 528 с.

Барышнёв Ю. И., Семячкина А. Н., Казанцева Л. З. Формы и методы диспансеризации детей с наследственными болезнями соединительной ткани // Вопросы охраны материнства и детства. — 1988. — № 10. — С. 66–70.

Беленький А. Г. Причины болевого синдрома в области стопы при генерализованной гипермобильности суставов // Рос. ревматол. — 1999. — № 5. — С. 29–34.

Беленький А. Г. Распространённость гипермобильности суставов среди лиц 16–17 лет // Юбил. конференция, посвящённая 70-летию ассоциации ревматологов Россис. тез. докл. — М., 2000. — С.78.

Беленький А. Г., Маслова Е. С. Клинические варианты проявления синдрома гипермобильности суставов в возрастном аспекте // Клин. медицина. — 2002. — № 4. — С. 42–45.

Беленький А. Г., Галушко Е. А. Распространённость гипермобильности суставов среди взрослого населения Москвы // Тер. архив. — 2002. — № 5. — С. 15–19.

Беленький А. Г. Гипермобильность суставов и гипермобильный синдром: распространённость и клинико-инструментальная характеристика: Автореф. дис. ... д-ра мед. наук / А. Г. Беленький. — М., 2004. — 51 с.

Белова Н. А. Диспансеризация детей с несовершенным костеобразованием // Лечение и диспансеризация детей с наследственной и врожденной патологией. — М., 1988. — С. 38–43.

Белозеров Ю. М., Гнусаев С. Ф. Пролапс митрального клапана. М., 1995.

Беневоленская Л. И. Руководство по остеопорозу. М.: «Бином». — 2003. — 524 с.

Беневоленская Л. И. Остеопороз. проблема остеопороза в современной медицине // Consilium medicum. — 2004. — Т. 6. — № 2. — С. 96–99.

Березов Т. Т., Коровкин Б. Ф. Биологическая химия. М.: Медицина, 1990.— С. 518–533.

Берман Р. Е., Воган В. К (под ред.). Педиатрия. Пер. с англ. — М., 1991. — 527 с.

Блинникова О. Е. Клинико-генетическая характеристика синдрома Элерса–Данлоса. Мед. генетика (экспресс-информация ВНИИМИ). — М., 1985.— № 3. — 26 с.

Блинникова О. Е., Козлова С. И. Клинико-генетические аспекты несовершенного остеогенеза. Мед. генетика (экспресс-информация ВНИИМИ)— М., 1987. — № 4. — 21 с.

Блинникова О. Е., Румянцева В. А. Гипермобильность суставов в детском возрасте // Педиатрия. — 2001. — № 1. — С. 68–77.

Блинникова О. Е., Бегдай И. Н., Мутовин Г. Р. Роль дисплазии соединительной ткани в развитии синдрома «вялый ребёнок» // Педиатрия. — 2001. — № 1. — С. 38–43.

Большаков С.Б., Дроздова Л. Н., Лада Е. В. Определение содержания оксипролина в моче больных системным остеохондрозом // Лаб. дело. — 1983. — № 9. — С. 27–30.

Бочкова Д. Н., Артамонова Н. П., Кузьмина И. Н и др. Изучение пролапса митрального клапана // Кардиология- 1981. — Т. 21. — № 11. — С. 85–89.

Бочкова Д. Н., Мазаев В. П., Голыжников В. А. Значение подкожных узелков на голени в распознавании соединительнотканной патологии у больных сердечно-сосудистыми заболеваниями // Кардиология. — 1985. — № 8. — С. 61–63.

Буланкина Е. В., Чемоданов В. В., Горнаков И. С. Висцеральные нарушения у детей с врождённой дисплазией соединительной ткани // Современная техноло-

гия в педиатрии и детской хирургии. Материалы I-го Всероссийского конгресса. — М. — 2002. — С. 122.

Бухарин В. А., Бондарев Ю. И., Митина Н. Н. и др. Миксематозная дегенерация митрального клапана // Педиатрия — 1990. — № 6. — С. 64.

Бучи Л. Освобождение от боли. — Вильнюс: Полина. — 1997. — 299 с.

Вейн А. М., Соловьёва А. Д., Недоступ А. В. и др. Вегетативные нарушения при пролапсе митрального клапана // Кардиология. — 1995. — № 2. — С. 55–59.

Вейн А. М. Болевые синдромы в неврологической практике. — М., 1999.

Верткин Ф. Л., Ткачёва О. Н., Алексанян Л. А. Миакальцик в ревматологии // Русский мед. ж. — 2003. — Т. 11. — № 23. — С. 23–27.

Вельтищев Ю. Е. (под ред.). Наследственные болезни нервной системы. — М., 1988.

Вельтищев Ю. Е., Бочков Н. П. (под ред.). Наследственная патология человека. М., 1992. — Т. 1, 2.

Вершинина М. В. Особенности внебольничной пневмонии у больных с признаками дисплазии соединительной ткани: Автореф. дис. ... канд. мед. наук / М. В. Вершинина. — Омск, 2004. — 23 с.

Викторова И. А. Клинико-биохимическая диагностика дисплазии соединительной ткани. — Омск, 1993. — 27 с.

Викторова И. А. Методология и экономическая эффективность курации пациентов с дисплазией соединительной ткани в практике семейного врача: Автореф. дис. ... док-ра. мед. наук / И. А. Викторова — Омск, 2004. — 24 с.

Воронцов И. М. Антропометрический скрининг при массовых профилактических осмотрах детей. СПб., 1994. — 29 с.

Врачи за права пациентов (проект «Российской декларации в защиту прав пациента // Новые Санкт-Петербургские врачебные ведомости. — 2000. — № 3. — С. 116–119.

Гавалов С. М., Зеленская В. В. Особенности клинических проявлений и течения различных форм бронхолёгочной патологии у детей с малыми формами дисплазий соединительной ткани // Педиатрия. — 1999. — № 1. — С. 49–52.

Гасан Абу-Джабаль. Хронические гастродуодениты у детей на фоне дисплазии соединительной ткани. Автореф. дис. ... канд. мед. наук. — М., 1977. — 17 с.

Гизатулина Т. П., Кузнецов В. А., Кузнецова Н. И. и др. Суточное распределение желудочковых экстрасистол в связи с наличием добавочной хорды в левом желудочке и пролапса митрального клапана // Кардиолоия. — 1995. — Т. 35. — № 2. — С. 25–28.

Гладких Н. Н. Дисрегуляция сердечно-сосудистой системы и возможности ее ранней диагностики при синдроме ДСТ // Автореф. дис. ... канд. мед. наук / Н. Н. Гладких. — Ставрополь. — 2003. — 21 с.

Гнусаев С. Ф. Значение малых аномалий сердца у здоровых детей при сердечно-сосудистой патологии по данным клинико-эхографических исследований: Автореф. дисс. ... докт. мед. наук. — М., 1996. — 44 с.

Головский Б. В., Усольцева Л. В., Ховаева Я. Б., Иванова Н В. Особенности клинического проявления дисплазии соединительной ткани у лиц трудоспособного возраста // Клиническая медицина. — 2000. — № 12. — С. 39–41.

Горбунова В. Н., Савельева-Васильева Е. А., Красильников В. В. Молекулярная неврология. Часть I. Заболевания нервно-мышечной системы. — СПб.: «Интермедика», 2000. — 320 с.

Горбунова В. Н., Савельева-Васильева Е. А., Красильников В. В. Молекулярная неврология. Часть II. Заболевания координаторной, пирамидной и экстрапирамидной систем. Болезни экспансии. Под ред. акад. РАМН А. А. Скоромца. — СПб.: «Интермедика», 2002. — 320 с.

Горбунова В. Н., Имянитов Е. Н., Ледащева Т. А., Мацко Д. Е., Никифоров Б. М. Молекулярная неврология. Часть III. Опухоли головного мозга, онкогены и антионкогены. Под ред. акад. РАМН А. А. Скоромца. — СПб.: «Интермедика», 2004. — 432 с.

Горбунова В. Н., Кадурина Т. И. Коллагены и коллагеновые гены // Медицинская генетика. — 2006. — № 6. — С. 3–10.

Горбунова В. Н., Кадурина Т. И. Наследственные коллагенопатии // Медицинская генетика. — 2006. — № 6. — С. 3–13.

Грехем Р. Гипермобильность суставов — 100 лет после Черногубова // Тер. арх. — 1992. — Т.64. — № 5. — С. 103–105.

Гриффит В. Витамины, травы, минералы и пищевые добавки. — М., 2000.

Дайхин Е. И., Козлова Н. И., Сиванова Л. А. Некоторые актуальные проблемы биохимической диагностики патологии соединительной ткани // Педиатрия — 1983.— № 4.— С. 68–70.

Дацковский Б. М., Гакман В. В., Лужанский А. А. Синдром Элерса–Данлоса // Клин. мед. — 1990. — № 1. — С. 112–116.

Делягин В. М., Нарычева И. А., Пильх А. Д. Синдром Элерса–Данлоса у детей // Педиатрия — 1988. — № 12. — С. 8–15.

Делягин В. М. Эхография при патологии соединительной ткани у детей. Автореф. дисс. ... докт. мед. наук. М., 1993. — 44 с.

Денищук И. С. Обмен свободных аминокислот у больных боковым амиотрофическим склерозом и рассеянным склерозом (клинико-биохимические сопоставления). Автореф. дисс. ... канд. мед. наук. — СПб., 1999. — 22 с.

Дисплазия соединительной ткани. Материалы симпозиума. Под ред. Г. И. Нечаевой. Омск: Изд-во ОГМА. — 2002. — 168 с.

Дисплазия соединительной ткани. Материалы симпозиума. Под ред. Г. И. Нечаевой. Омск: Изд-во ОГМА. — 2005. — 250 с.

Долгов В., Морозова В., Марцишевская Р. и др. Клинико-диагностическое значение лабораторных показателей. — М. — 1995. — 224 с.

Долгов В. В., Ермакова И. П. Лабораторная диагностика нарушений обмена минералов и заболеваний костей (учебное пособие) // М.: РМАПО., 1998. — 64 с.

Доминицкая Т. М., Фисенко А. П., Гаврилова Г. А. Распространённость неврологических расстройств у детей с синдромом пролабирования атриовентрикулярных клапанов // Кремлевская мед. — 1999. — № 3. — С. 72–73.

Домницкая Т. М., Дьяченко А. В., Куприянова О. О., Домницкий М. В. Клиническая оценка использования оротата магния у лиц молодого возраста с синдромом дисплазии соединительной ткани // Кардиология. — 2005. — № 3. – С. 76–81.

Друк И. В. Бронхиальная астма, ассоциированная с дисплазией соединительной ткани: особенности клинического течения: Автореф. дис. канд. мед. наук / И. В. Друк. — Омск, 2004. — 20 с.

Дунаевская Г. Н. Структура диагноза нервно-мышечных заболеваний (карта обследования больных для компьютерного анализа) // Неврология и психиатрия. — 1997. — № 2. — С. 39–43.

Дубилей Г. С. Применение дозированных физических нагрузок в сочетании с милдронатом при восстановительном лечении больных с пролапсом митрального клапана: Дисс. ... канд. мед. наук / Г. С. Дубилей. — Омск. — 1992. — 24 с.

Дубилей Г. С. Восстановительное лечение больных с клинико-функциональными нарушениями кардио-респираторной системы при дисплазии соединительной ткани //Дисс. ... докт. мед. наук. — Томск. — 1997. — 122 с.

Дубилей Г. С., Исаева А. С., Фомина О. А. Этапы реабилитации пациентов с дисплазией соединительной ткани. — Актуальные вопросы внутренней патологии. Дисплазия соединительной ткани. Материалы первой Всероссийской научно-практической конференции. — Омский научный вестник. № 5. — С. 95–96. — 2005 г.

Жуков Н. А., Ахмедов В. А. Рефлюксная болезнь желудочно-кишечного тракта и органы-«мишени» // Российский гастроэнтерологический ж. — 1999. — С. 68–80.

Зайченко Т. В., Муненко П П. Биологически активные добавки. СПб., 2001. — 408 с.

Закон о качестве и безопасности пищевых продуктов (Федеральный закон № 29 от 2 января 2000 г.).

Замараева Т. В., Лебедев Д. А. Поперечные ковалентные связи, стабилизирующие коллагеновые структуры в норме и патологии // Вопросы мед. химии — 1985. — Т. 31. — № 1. — С. 10–23.

Земцовский Э. В. Соединительнотканные дисплазии сердца. СПб. — Изд. 2-е. – испр. и доп. — 2000. — СПб. – Политекс. — 115 с.

Земцовский Э. В. Диспластические фенотипы и диспластическое сердце (Аналитический обзор). — СПб. — 2007. — 80 с.

Зербино Д. Д., Кузык Ю. И. Расслаивающие аневризмы аорты: клинические маски, особенности дифференциальной диагностики // Клин. мед. — 2002. — № 5. — С. 58–62.

Зуга М. В., Невзорова В. А., Гельцер Б. Н. Тучные клетки и их значение в физиологии и патологии легких // Тер. архив — 1999. — № 3. — С. 76–80.

Иванов В. И., Барышникова Н. Б., Билева Дж. С. и др. Генетика. Учебник для вузов / Под ред. акад. РАМН В. И. Иванова. — М.: ИКЦ «Академкнига». — 2006. — 638 с.

Игнатова М. С. Распространённость заболеваний органов мочевой системы у детей // Росс. вестник перинатологии и педиатрии. — 2000. — № 1. — С. 24–27.

Кабак С. Л., Фещенко С. П., Аниськова Е. П. Костно-суставная система (морфологические и биохимические аспекты формирования). — Минск, 1990. — 189 с.

Кадурина Т. И., Куликова И. С., Грачёва И. Г., Ярцева З. П. Ошибки клинической диагностики при артритах у детей // Педиатрия. — № 7. — 1987. — С. 162–165.

Кадурина Т. И., Ледащева Т. А., Воробьёв А. С. и др. Диагностические возможности теплографии при заболеваниях суставов у детей // Педиатрия. — 1988. — № 3. — С. 40–43.

Кадурина Т. И. Клинические особенности реактивных артритов у детей раннего возраста // Педиатрия. — 1988. — № 3 — С. 49–53.

Кадурина Т. И. Анализ заболеваний в семьях больных с врожденной дисплазией соединительной ткани // Генетика человека и патология.— Томск, 1992. — С. 100–101.

Кадурина Т. И., Кондратьева Т. В. Наследственные аномалии зубов // I-й (третий) Российский съезд генетиков. — М., 1994. — С. 163.

Кадурина Т. И., Григорьева И. Ф., Маркова Т. Г., Кондратьева Т. В. Состояние слуховой функции при синдроме Элерса–Данлоса // Новости отоларингологии и логопатологии — СПб., 1995. — № 2. — С. 25–27.

Кадурина Т. И., Шторина Г. Б., Кондратьева Т. В. и др. Семейный случай синдрома Элерса–Данлоса VIII типа // Клин. мед.— 1996.— № 1. — С. 63–64.

Кадурина Т. И., Королева Е. М., Романенко О. П. Обмен свободных аминокислот и вопросы реабилитации больных с наследственными коллагенопатиями // Актуальные проблемы диагностики, лечения, профилактики наследственных заболеваний у детей. — М., 1998. — С. 77–78.

Кадурина Т. И., Корженевская М. А. Сердечно-сосудистая патология у детей с генерализованной дисплазией соединительной ткани, включающей MASS-фенотип // Артериальная гипертензия. — 1999. — Т. 5. — № 1.— СПб. — С. 28–29.

СПИСОК ЛИТЕРАТУРЫ

Кадурина Т. И., Корженевская М. А., Михеев В. С. Генетический анализ в семьях с генерализованной дисплазией соединительной ткани, включающей MASS-фенотип // Артериальная гипертензия. — СПб., 1999. — Т. 5. — № 1. — С. 26–27.

Кадурина Т. И. Принципы клинической диагностики наследственных коллагенопатий. — СПб.: СПбМАПО., 1999. — 24 с.

Кадурина Т. И. Опыт реабилитации больных с наследственными болезнями соединительной ткани // Педиатрия. — 1999. — № 4.— С. 30–34.

Кадурина Т. И. Поражение сердечно-сосудистой системы у детей с различными вариантами наследственных болезней соединительной ткани // Вестник аритмологии. — 2000. — № 18. — С.87.

Кадурина Т. И. Наследственные коллагенопатии (клиника, диагностика, лечение, диспансеризация). СПб. — 2000. — Невский диалект. — 271 с.

Кадурина Т. И. Вопросы терминологии и классификации соединительнотканных дисплазий // Актуальные проблемы педиатрии и детской неврологии. — СПб., 2001. — С. 87–93.

Кадурина Т. И. Дисплазиия соединительной ткани у детей (клиника, диагностика, лечение). Автореф. дисс....уч. степени докт. мед. наук. — СПб: Издательский дом СПбМАПО, 2003. — 43 с.

Кадурина Т. И. Дисплазия соединительной ткани у детей (клиника, диагностика, лечение). — Медико-генетическая служба Санкт-Петербурга (к 35-летию медико-генетеческого центра). — СПб. ГУЗ МГЦ, 2004. — С. 96–116.

Кадурина Т. И., Шестакова М. Д. Патология органов пищеварения в семьях больных дисплазией соединительной ткани // Материалы 6-го Международного Славяно-Балтийского научного форума. — Гастроэнтерология. — 2004. — № 2–3. — С. 56.

Кадурина Т. И, Алфёрова Н. К., Романенко О. П. Дисплазия соединительной ткани в структуре генетической патологии // Материалы III Российского конгресса современные технологии в педиатрии и детской хирургии. — М., 2004. — С. 95–96.

Кадурина Т. И. Патология нервной системы у больных семейной гипермобильностью суставов // Материалы III Российского конгресса современные технологии в педиатрии и детской хирургии. — М., 2004. — С. 144–145.

Кадурина Т. И., Казаков В. И. Инсерционно-делеционный полиморфизм в гене ангиотензин-конвертирующего фермента у больных детей с недифференцированными дисплазиями соединительной икании // Материалы международного конгресса по кардиологии. — М., 2004. — С. 189.

Кадурина Т. И. Возможности метаболической коррекции различных наследственных заболеваний. Материалы V съезда Российского общества медицинских генетиков (Часть II). — Медицинская генетика. Т. 4. — № 5. — 2005. — С. 197–198.

Кадурина Т. И., Горбунова В. Н. Вопросы терминологии и классификации дисплазии соединительной ткани Материалы пленарного заседания по дисплазии соединительной ткани. — Омск. — 2005. — С. 12–19.

Казаков В. И., Кадурина Т. И., Усманова Н. М., Томилин Н. В. Влияние инсерционноделеционного полиморфизма в гене ангиотензинпревращающего фермента на уровень свободных аминокислот в сыворотке крови человека // Генетика. — 2003. — Т. 39. — № 8. — С. 1–5.

Казначеев В. П., Маянский Д. Н. Соединительная ткань и стромально-паренхиматозные взаимоотношения при патологии // Патология, физиол. и эксперим. терапия. — М., 1988. — № 4. — С. 79–83.

Казначеева А. А., Мельник Ю. И. Психологические особенности детей с дисплазией соединительной ткани // Журнал прикладной психологиию — 1999. — № 6. — С. 36–39.

Кантемирова М. Г., Тюрин Н. А., Ибрагимова Г.Ф. и др. Дисплазия соединительной ткани и уровень противоорганных антител у детей с нарушениями ритма // Педиатрия. — 1998. — № 6. — С. 26–28.

Кахновский И. М., Маринин В. Ф., Иванова И. Л. Гипервентиляционный синдром у больного с наследственной мезенхимальной дисплазией // Тер. Архив. — 1997. — Т. 69. — № 3. — С. 45–47.

Клеменов А. В. Клиническое значение недифференцированной дисплазии соединительной ткани. Автореф. дисс. ... докт. мед. наук. — Нижний Новгород, 2004. — 44 с.

Клеменов А. В. Недифференцированные дисплазии соединительной ткани // М. — 2005. — 136 с.

Козлова С. И., Демикова Н. С. Наследственные синдромы и медико-генетическое консультирование // КМК, Авторская академия. — 2007. — 448 с.

Козлов И. Г. Коллаген как фактор функционального окружения клеток иммунной системы: Автор. дисс....докт. мед. наук. — М., 2000. — 44 с.

Козулина Н. В. Комплексная оценка результатов хирургического лечения крипторхизма у детей: Автореф. дис. ... канд. мед. наук / Н. В. Козулина. — М. — 2002. — 21 с.

Комарова Л. А., Егорова Г. И. Сочетанные методы аппаратной физиотерапии и бальнеотеплолечения // СПб. — 1994. — 223 с.

Кон Р. М., Рот К. С. Ранняя диагностика болезней обмена. Пер. с англ. — М. — 1986. — 678 с.

Конев В. П., Нечаева Г. И., Новак В. Г. Материалы 5-го симп. «Дисплазия соединительной ткани». — Омск, 1995 — С. 32–38.

Кондрашин Н. И. Аномалии развития грудной клетки // Ортопедия, травматология, протезирование. — 1984. — № 4. — С. 62–67.

Коровина Н. А., Захарова И. Н., Чебуркин А. В. Новый взгляд на витамины группы D // РМЖ. — 2000. — № 1. — С. 46–50.

Коршунов Н. И., Гауэрт В. Р. Синдром гипермобильности суставов: клиническая характеристика и осо-

бенности ревматоидного артрита и остеоартроза, развившихся на его фоне // Тер. Архив. — 1997. — № 12. — С. 23–26.

Корытников К. И. Пролапс митрального клапана и заболевание органов дыхания // Клин. мед. — 1999. — Т. 77. — № 4. — С. 15–19.

Костик М. М. Клинико-генетические факторы, влияющие на состояние костной ткани у детей с различными ревматическими заболеваниями // Автореф. дис. ... канд. мед. наук / М. М. Костик. — СПб., 2005. — 18 с.

Косягин Д. В., Василенко Ж. Б. Осаждение гликозоаминогликанов мочи солями алифатических аммонийных оснований и их очистка // Лаб. дело. — 1988. — № 4. — С. 57–59.

Красильников В. В., Кадурина Т. И., Блинова В. А. Аномалии кожи и её придатков // Аномалии развития (иллюстрированное руководство для врачей). — СПб.: Фолиант. — 2006. — С. 73–91.

Краснопольская К. Д. Достижения биохимической генетики в изучении наследственной патологии соединительной ткани // Вестн. АМН СССР. — 1982. — № 6.— С. 70–76.

Крылов Ю. Ф. (под ред.). РЛС-доктор (регистр лекарственных средств России). — М., 2006. — 960 с.

Куренков Е. Л., Кокшаров В. Н. Содержание коллагенов 1, 3, 4, 5 типов и фибронектина в строме слизистой оболочки желудка при хронических гастритах и полиповидных образованиях // Актуальные вопросы практической и теоретической медицины (мат-лы научной конф.). — Челябинск, 1995. — С. 126.

Курицин В. М., Шабанов А. М., Шехонин Б. В. и др. Патогистология реберного хряща и иммунологическая характеристика коллагена при воронкообразной груди // Арх. патол. — 1987. — № 1. — С. 20–26.

Курицин В. М., Шабанов А. М. Ультраструктурная характеристика реберного хряща и иммуноморфология коллагена при воронкообразной груди // Роль перинатальной патологии в этиологии и патогенезе основных заболеваний человека. — Харьков, 1988. — С. 18–21.

Курникова М. А., Семячкина А. Н., Тверская С. М. и др. Клиническое и молекулярно-генетическое исследование классического типа синдрома Элерса–Данлоса // Современная технология в педиатрии и детской хирургии. Мат-лы 1-го Всероссийского конгресса. — М., 2002. — С. 126–127.

Лабораторные методы исследования в клинике (под ред. В. В. Мельникова). — М., 1989.

Лазюк Г. И., Лурье И. В., Черствой Е. Д. Наследственные синдромы множественных врожденных пороков развития. — М., 1983. — 208 с.

Лесняк О. М. Питание и здоровый образ жизни в профилактике и лечении остеопороза // Клин. мед. — 1998. — № 3. — С. 4–7.

Лейдерман И. Н., Рудков В. А., Логвиненко Н. Н., Коган Е. О. Некоторые особенности метаболизма аминокислот у больных тяжёлым сепсисом и септическим шоком // Анестезиология и реаниматология, — 1997. — № 1. — С. 45–48.

Лизунова О. В., Мусиенко Е. В. Диагностическое значение показателей соединительной ткани в идентификации различных форм пролапса митрального клапана у детей // Новые технические решения в диагностике наследственных заболеваний. — Куйбышев, 1984. — С. 36–37.

Лисиченко О. В. Синдром Марфана. — Новосибирск, 1986. — 163 с.

Лязина Л. В., Кадурина Т. И. Новый клинический вариант синдрома Стиклера. Материалы Y съезда Российского общества медицинских генетиков (Часть II). —Медицинская генетика. — 2005. Т. 4. — № 5. — С. 221.

Мазурин А. В., Воронцов И. М. Актуальные вопросы пропедевтики детских болезней — СПб.: Фолиант, 1999. — 928 с.

Мазуров В. И., Зоткин Е. Г. (под ред.). Актуальные вопросы диагностики и лечения остеопороза. СПб., 1998. — 95 с.

Мазуров В. И., Онущенко И. А. Остеоартроз (этиопатогенез, клиника, диагностика, лечение). Руководство для ревматологов, терапевтов, врачей общей практики, семейной медицины и др. специальностей. — СПб.: СПбМАПО, 2000. — 117 с.

Маев И. В., Казюлин А. Н., Вальцова Е. Д. Особенности течения заболеваний органов пищеварения у больных с первичным пролапсом митрального клапана // Клин. мед. — 2000. — № 11. — С. 22–26.

Мартынов А. И., Степура О. В., Остроумова О. Д., Пак Л. С. Синдром дисплазии соединительной ткани сердца по материалам 15–18 Конгрессов Европейского общества кардиологов // Клин. мед. — 1997. — № 9. — С. 74–76.

Мартынов А. И., Шехтер А. Б., Степура О. Б. и др. Дисплазия соединительной ткани при идиопатическом пролапсе митрального клапана // Клин. мед. — 1998. — № 12. — С. 10–13.

Мартынов А. И., Степура О. В., Остроумова О. Д. Врождённые дисплазии соединительной ткани // Вестн. Росс. АМН. — 1998. — № 2. — С. 47–54.

Мартынов А. И., Смулевич А. В., Степура О. Б. и др. Пролабирование митрального клапана как психосоматическая проблема // Тер. архив. — 2000. — № 10. — С. 27–30.

Мартынов А. И., Степура О. Б., Шехтер А. Б., и др. Новые подходы к лечению больных с идиопатическим пролабированием митрального клапана // Тер. архив. — 2000. — № 9. — С. 67–70.

Марченкова Л. А. Остеопороз: достижения и перспективы (материалы Всемирного конгресса по остеопорозу, 15–18 июня 2000 г., г. Чикаго, США) // Остеопороз и остеопатии. — 2000. — № 3. — С. 31–34.

Международная статистическая классификация болезней и проблем, связанных со здоровьем. X пересмотр. — ВОЗ. — Женева, 1995. — 698 с.

СПИСОК ЛИТЕРАТУРЫ

Меньшова Л. И., Макарова В. И., Суворова О. В. Значение малых аномалий развития сердца в формировании патологии сердечно-сосудистой системы у детей // Росс. вестник перинатологии и педиатрии. — 2001. — № 5. — С. 39–42.

Миньков И. В. Патология магистральных сосудов у детей с синдромом Марфана // Мат-лы конгресса по кардиологии детского возраста. — М., 2002. — С. 118–119.

Моисеева Т. Ю., Щеплягина Л. А., Круглова И. В., Арсеньева Е. Н., Банина Т. В. Минерализация костной ткани мальчиков-подростков. // Вопросы современной педиатрии. — 2004. — Т. 3. — Приложение 1. — С. 291.

Насонова В. А., Фаломеева О. М., Амирджанова В. Н. Ревматические болезни в свете международной статистической классификации болезней и проблем, связанных со здоровьем (десятый пересмотр) // Тер. архив. — 1998. — № 5. — С. 5–8.

Насонов Е. Л. Проблемы остеопороза: изучение биохимических маркеров костного метаболизма // Клин. мед. — 1998. — № 5. — С. 20–25.

Насонов Е. Л. Моноклональные антитела к фактору некроза опухоли-α в ревматологии: 2003 г. // Русский медицинский журнал. — 2003. — Т. 11. — № 7. — С. 390–394.

Насонов Е. Л. Проблемы остеопороза у мужчин // Русский медицинский журнал. 2003. — Т. 11. — № 23. — С. 1308–1311.

Непосредственное обследование ребёнка // под редакцией В. В. Юрьева. — СПб: Питер. — 2007. — 384 с.

Нечаева Г. И. и соавт. Комплексная программа курации пациентов с дисплазией соединительной ткани в аспекте профилактики ранней и внезапной смерти // Росс. семейный врач. — 2004. — № 4. — С. 37–44.

Нечаева Г. И., Охрименко А. А., Вершинина М. В. Антиоксидант мексидол в патогенетической терапии дисплазии соединительной ткани // Материалы Первой Всероссийской научно-практической конференции. Актуальные вопросы внутренней патологии. Дисплазия соединительной ткани. — Омск, 2005. — С. 100–103.

Нечаева Г. И., Вьюшкова Н. В. К вопросу о патологии почек у лиц молодого возраста при дисплазии соединительной ткани // Материалы первой Всероссийской научно-практической конференции. Актуальные вопросы внутренней патологии. Дисплазия соединительной ткани. — Омский научный вестник, 2005. — С. 75–76.

Никитина А. С., Морозов Д. А., Богомолова Н. В. Диагностические критерии мезенхимальной патологии при криптогрхизме у детей // Материалы первой Всерос. научно-практ. конф. — Омский научный вестник. — 2005. — № 5 (32). — С. 77–78.

Николаева Е. А., Сухоруков В. С., Семячкина А. Н и др. Эффективность медикаментозной коррекции недостаточности карнитина у детей с генетически детерминированными заболеваниями соединительной ткани. Вестник педиатрической фармакологии и нутрициологии. — 2005. — Т. 2. — № 3. — С. 16–20.

Новиков П. В. Рахит и наследственные рахитоподобные заболевания у детей: диагностика, лечение, профилактика.. — М.: Триада-Х, 2006. — 336 с.

Новикова Л. Н., Илькович М. М., Репина Н. А., Кадурина Т. И. и др. Диагностика заболеваний и состояний, осложняющихся развитием спонтанного пневмоторакса». Пособие для врачей. МЗ РФ СПб ГМУ им. Акад. И. П. Павлова. — 2006. — 24 с.

Ондрашик М., Рыбар И., Ситяй Ш. Суставная гипермобильность в словацкой популяции // Ревматология. — 1986. — № 2. — С. 24–26.

Орлова Н. В., Кадурина Т. И., Ярцева З. П., Уварова Е. И. О семейной кардиомиопатии при несовершенном остеогенезе у детей // Педиатрия. — 1984. — № 12. — С. 57–58.

Орлова Н. В., Кадурина Т. И. Педиатрические аспекты классификации и номенклатуры ревматических болезней // Ревматология. — № 4. — 1987. — С.76–78.

Павлова В. И., Копьева Т. И., Слуцкий Л. И., Павлов Г. Г. Хрящ. М., 1988. — 210 с.

Перекальская М. А. Кардиологические аспекты дисплазии соединительной ткани у женщин репродуктивного возраста // Автор. дисс. ... докт. мед наук. — Новосибирск, 1998. — 44 с.

Перекальская М. А., Макарова Л. И., Верещагина Г. Н. Нейроэндокринная дисфункция у женщин с системной дисплазией соединительной ткани // Клин. мед. — 2002. — № 4. — С. 48 — 51.

Перекальская М. А., Верещагина Г. Н., Макарова Л. И., Храмова Е. В. Синдром поражения сердца у женщин с системной недифференцированной дисплазией соединительной ткани // Клин. мед. — 2002. — № 7. — С. 28–32.

Постановление правительства в развитии Закона № 988 от 21.12. 2000 г. «О государственной регистрации пищевых продуктов, материалов и изделий».

Приказ Минздрава РФ № 89 от 26.03. 2001 г. «О государственной регистрации новых пищевых добавок, продуктов, материалов и изделий, парфюмерной и косметической продукции, средств и изделий для полости рта, табачных изделий».

Пшеничная К. И. Врождённые тромбоцитопатии у детей: особенности диагностики, симптоматики и течения // Автореф. дисс. ... докт. мед. наук. — СПб., 2002. — 36 с.

Ревковская Н. С. Остеопороз у больных пожилого возраста, страдающих ревматоидным артритом // Тер. архив. — 1998. — № 11. — С. 69–71.

Репина М. А. Актуальные вопросы диагностики и лечения остеопороза. — СПб., 1998. — С. 50–56.

Решетников О. В., Курилова С. А., Терешок И. Н. и др. Диспепсия и гастроэзофагеальный рефлюкс у подростков // Тер. архив. — 2002. — № 4. — С. 9–13.

Розенберг О. А. Новые представления о функциях легочного сурфактанта. Сурфактант-терапия острых и хронических заболеваний легких // 2006, в печати.

Рожинская Л. Я. Системный остеопороз. Практическое руководство для врачей. М.: Издатель Мокеев, 2000. — 196 с.

Рожинская Л. Я. Роль кальция и витамина D в профилактике и лечении остеопороза. // Русский медицинский журнал. — 2003. — Т. 11. — № 5. — С. 290–293.

Романов А. И., Макарова И. Н., Ускова Г. В., Шеина А. Н. Немедикаментозные методы лечения в профилактике и реабилитации // Кремлёвская мед. — 1999. — № 3. — С. 7–9.

Ромео Р., Пилу Д., Джейти Ф. и др. (под ред.). Пренатальная диагностика врожденных пороков развития плода. М., 1994. — 448 с.

Рыбакова К. Д., Кузьмичева Н. А. Биохимические методы диагностики наследственных болезней. М.: ЦОЛИУВ, 1984. — С. 60.

Рыжаков Ю. П. Кифосколиотические деформации позвоночника у детей и подростков с синдромом Марфана и Элерса-Данлоса // Автореф. дисс. ... канд. мед. наук. — Л., 1990. — 21 с.

Сафонов А. Б., Сергеев В. Н. Лечебно-профилактические аспекты метаболической терапии хронических неинфекционных заболеваний // Педиатрия. — 2002. — № 3. — С. 92–98.

Семячкина А. Н. Диспансеризация детей с наследственными болезнями соединительной ткани // Лечение и диспансеризация детей с наследственной и врожденной патологией. — М., 1988. — С. 23–31.

Семячкина А. Н. Принципы диагностики синдрома Марфана // Автореф. дисс. ... канд. мед. наук. — М., 1975. — 24 с.

Семячкина А. Н. Клинический полиморфизм наследственных болезней соединительной ткани у детей // Автореф. дисс... докт. мед. наук. — М., 1995. — 48 с.

Семячкина А. Н., Васильева И. М., Засухина Г. Д. и др. Репаративная активность ДНК в лимфоцитах детей с синдромами Марфана и Элерса-Данлоса // Педиатрия. — 2000. — № 6. — С. 31–36.

Серов В. В., Шехтер А. Б. Соединительная ткань (функциональная морфология и общая патология). — М. — 1981. — 312 с.

Сидельникова В. М., Филлимонов В. Г., Комиссарова И. А. Метаболитная терапия плацентарной недостаточности // Terra medika. — 2001. — № 2. — С. 23–25.

Скурихин И. М., Волгарев М. Н. (под ред.). Химический состав пищевых продуктов. М., 1987. — С. 360.

Слуцкий Л. И. Биохимия нормальной и патологически измененной соединительной ткани. — Л., 1969. — С. 375.

Смольнова Т. Ю., Смольнова А. С., Адамян Л. В., Ляшко Е. С. Ассоциированная патология органов малого таза и тазового дна иу больных с дисплазией соединительной ткани // Материалы первой Всерос. научно-практ. — Омский научный вестник. — 2005. — № 5 (32). — С. 83–84

Справочник Видаль: Лекарственные препараты России. — М.: АстроФарм Сервис, 2008.

Станислав М. Р., Балабанова Р. М., Алекперов Р. Т., и др. Аутоантитела к вазоактивным пептидам и ангиотензинпревращающему ферменту у больных с системными заболеваниями соединительной ткани // Тер. Архив. — 2001. — № 5. — С. 20–25.

Степура О. Б. Синдром дисплазии соединительной ткани сердца // Автореф. дисс. ... докт. мед. наук. — М., 1995. — С. 48.

Степура О. Б., Томнева Ф. Э., Зверева Т. В. Оротовая кислота как препарат метаболического действия // Вестник Росс. Акад. мед. наук. — 2002. — № 2. — С. 39–41.

Сторожакова Я. А. Психические расстройства пограничного уровня у больных с пролапсом митрального клапана во внебольничной практике. Дисс ...канд. мед. наук. М., 1994. — 23 с.

Стуров В. Г. Нарушения конечного этапа свёртывания крови при синдроме мезенхимальной дисплазии клинико-лабораторные и структурно-функциональные аспекты // Автореф. дисс. ... докт. мед наук. — Новосибирск, 2007. — 43 с.

Суворова А. В. Наследственные тромбоцитопатии у детей и их связь с дисплазиями соединительной ткани // Автореф. дисс....докт. мед наук. — Барнаул, 2000. — 38 с.

Суханова Г. А. Выявление и коррекция нарушений гемостаза при мезенхимальных дисплазиях // Автореф. дисс. .... канд. мед наук. — Барнаул, 1993. — 24 с.

Тарасова А. А., Гаврюшова Л. П., Коровина Н. А. и др. Кардиальные проявления дисплазии соединительной ткани у детей // Педиатрия. — 2000. — № 5. — С. 42–46.

Темникова Е. А., Нечаева Г. И., Семченко В. М. и др. Опыт терапии диастолической дисфункции у пациентов с дисплазией соединительной ткани // Дисплазия соединительной ткани. — 2002. — С. 52–56.

Тимофеева Е. П. Дисплазия соединительной ткани у детей с врождёнными аномалиями развития органов мочевой системы // Автореф. дис. ... канд. мед. наук. — Новосибирск. — 1997. — 23 с.

Тихонова О. В. Вариабельность сердечного ритма у пациентов молодого возраста с дисплазией соединительной ткани: Автореф. дис. ... канд. мед. наук. — Омск. — 2006. — 22 с.

Тиц Н. (под ред.). Энциклопедия клинических лабораторных тестов. М., 1997. — 943 с.

Ткаченко Е. И., Голофеевский В. Ю., Саблин О. А. Клинические и функционально-морфологические особенности хронического рефлюкс-гастрита // Росс. гастроэнтерологический журнал. — 1999. — № 1. — С. 9–16.

Трисветова Е. Л., Бова А. А., Фещенко С. П. Врождённые дисплазии соединительной ткани: клиническая и молекулярная диагностика // Медицинские новости. — 2000. — № 5. — С. 23–29.

СПИСОК ЛИТЕРАТУРЫ

Трисветова Е. Л., Бова А. А. Малые аномалии развития сердца // Клиническая медицина. — 2002. — № 1. — С. 9–15.

Тыртова Л. В. Клинико-патогенетические варианты остеопении у детей с сахарным диабетом 1 типа: Автореф. дис. ... докт. мед. наук. — СПб., 2007. — 35 с.

Хеншен А., Хуне К. П., Лотшпайт Ф., Вельтер В. (под ред.). Высокоэффективная жидкостная хроматография в биохимии. М., 1988. — 688 с.

Цветкова Е. С., Насонова Е. Л., Бадокин В. В. и др. ДОНА — перспективный препарат для лечения остеоартроза // Росс. ревматология. — № 5. — 1999. — С. 34–38.

Федеральный реестр биологически активных добавок к пище. — МЗ РФ. Деп. гос. сан. — эпид. надзора. — М., 2000.

Фомин В. В., Моисеев С. В., Саркисова И. А. Клинические особенности и диагностика пролапса митрального клапана // Клин. мед. — 2001. — № 9. — С. 65–69.

Фомина Л. Н. Клинические формы соединительнотканной дисплазии у детей: Учебное пособие. — ПетрГУ. Петрозаводск. — 2001. — 60 с.

Фомина С. Г., Прокофьева Е. Б., Макаров И. Э. О своевременной диагностике синдрома Марфана // Клин. мед. — 2001. — № 6. — С. 52–55.

Хайретдинова Т. Б., Червякова К. В., Нуртдинова Э. Г. Результаты холтеровского мониторирования ЭКГ у детей и подростков с различными проявлениями синдрома соединительнотканной дисплазии сердца // Мат-лы конгр. кардиология детского возраста. — М., 2002. — С. 74–75.

Хельсинская декларация Всемирной медицинской ассоциации: рекомендации для врачей по проведению биомедицинских исследований на людях // Клин. мед. — 2000. — № 9 — С. 13–14.

Хижняк С. В., Бубник А. А., Войцицкий В. М., Кучеренко Н Е. Функционирование транспортных систем нейтральных аминокислот мембран щёточной каймы энтероцитов тонкого кишечника в норме и при воздействии ионизирующей радиации // Цитология. — 2000. — № 6. — С. 616–621.

Хохлов А. П., Савченко Ю. Н. Миелинопатии и демиелинизирующие заболевания. М., 1990. — 208 с.

Чемоданов В. В., Буланкина Е. В., Горнаков И. С. Дисплазия соединительной ткани в популяции детей // Современная технология в педиатрии и детской хирургии. Мат-лы I-го Всероссийского конгр. — М., 2002. — С. 94.

Шараев П. Н. Биохимические методы анализа показателей биополимеров соединительной ткани. — Ижевск, 1990. — 14 с.

Шер Б. М. Молекулярно-генетическая характеристика при некоторых наследственных заболеваниях соединительной ткани // Автореф. дисс. ... канд. мед наук. — М., 1988. — 23 с.

Шестакова М. Д., Кадурина Т. И., Эрман Л. В. Наследственная дисплазия соединительной ткани (MASS-синдром) у ребёнка // Росс.вестник перинатологии и педиатрии. — 2000. — № 5 — С. 45–46.

Шейдина А. М. Молекулярно-генетические основы предрасположенности к варикозному расширению вен и тромботическим осложнениям // Автореф. дис. ... канд. биол. наук. — СПб., 2000. — 19 с.

Шехонин Б. В., Семячкина А. Н., Макеев Х. М. и др. Коллаген I, III, IV, V типов и фибронектин в биоптатах кожи больных синдромом Элерса–Данлоса и cutis laxa // Арх. патол. — 1988. — № 12. — С. 41–48.

Шишкина Л. В., Лазарев В. А., Мещерякова Л. В., Принцева Ш. Ю. Патология головного мозга у больных с аневризмами артерий головного мозга (синдром Элерса–Данлоса) // Арх. патол. — 1983. — № 4. — С. 10–16.

Школьникова М. А. Жизнеугрожающие аритмии у детей. — М., 1999. — 229 с.

Шостак Н. А. Боли в нижней части спины при остеохондрозе позвоночника: опыт применения хондропротективного препарата // Тер. архив. — 2002. № 8. — 67–69.

Шмурун Р. И. Диагноз и его структура на современном этапе // Terra medica nova. — 1999. — № 3 — С. 45–47.

Щеплягина Л. А., Моисеева Т. Ю., Круглова И. В. Возрастные особенности минерализации костной ткани у детей // Российский педиатрический журнал. — 2002. — № 6. — С. 37–39

Щеплягина Л. А., Марченкова О. Н., Арсеньева Е. Н., Моисеева Т. Ю., Банина Т. В. Показатели остеокальцина в сыворотке крови у здоровых детей раннего и дошкольного возраста. // Вопросы современной педиатрии 2004. — Т. 3. — Приложение 1. — С. 475

Юрина Н. А., Радостина А. И. Соединительные ткани, развитие, строение и функции клеток и межклеточного вещества. — М., 1987. — 56 с.

Юрьев В. В., Симаходский А. С., Воронович Н. Н., Хомич М. М. Рост и развитие ребёнка. — СПб., 2000. — 197 с.

Яковлев В. М., Нечаева Г. И. Кардио-респираторные синдромы при дисплазии соединительной ткани. — Омск, 1994. — 217 с.

Яковлев В. М. Восстановительное лечение при дисплазии соединительной ткани / В. М. Яковлев, Г. С. Дубилей. — Омск. — 1996. — 88 с.

Яковлев В. М., Глотов А. В., Ягода А. В. Иммунопатологические синдромы при наследственной дисплазии соединительной ткани. — Ставрополь. — 2005. — 234 с.

Яковлева А. А., Фомина Л. Н. Особенности клиники артритов у детей с неполноценностью соединительной ткани // Детская ревматология. 1996. № 1. С. 13–18.

Янчина Е. Д. Вклад структурных полиморфизмов генов глютатион-S-трансфераз, матриксной металлопротеиназы 9 и фенотипов сывороточного белка гаптоглобина в формирование наследственной предрасположенности к хронической обструктивной болезни лег-

ких // Автореф. Автореф. дис. ... канд. мед. наук. — 2003. — 22 с.

Abdalla S. A., Cymerman U., Johnson R. M. et al. Disease-associated mutations in conserved residues of ALK–1 kinase domain // Europ. J. Hum. Genet. — 2003. — Vol. 11. — P. 279–287.

Abdalla S. A., Pece-Barbara N., Vera S. et al. Analysis of ALK-1 and endoglin in newborns from families with hereditary hemorrhagic telangiectasia type 2 // Hum. Molec.Genet. — 2000. — Vol. 9. — P. 1227–1237.

Abu-Shakra M., Buskila D., Shoenfeld Y. Osteonecrosis in patients with SLE // Clin. Rev. Allergy Immun. — 2003. — Vol. 25. — P. 13–24.

Acasuso-Dias M., Collantes-Estevez E. Joint hypermobility in pathients with fibromialgia syndrome // Arthr. Care Res. — 1998. — 11. — P. 39–42.

Ades L. C., Sullivan K., Biggin A. et al. FBN1, TGFBR1, and the Marfan-craniosynostosis/mental retardation disorders revisited // Am. J. Med. Genet. — 2006. — Vol. 141A. — P. 1047–1058.

Adib N., Davies K., Grahame R. et al. Joint hypermobility syndrome in childhood // Rheumatology. — 2005. — № 2. — P. 402. — 408.

ADHR Consortium. Autosomal dominant hypophosphataemic rickets is associated with mutations in FGF23 // Nature Genet. — 2000. — Vol. 26. — P. 345–348.

Ahmad M., Haque M. F., Ahmad W. et al. Distinct, autosomal recessive form of spondyloepimetaphyseal dysplasia segregating in an inbred Pakistani kindred // Am. J. Med. Genet. — 1998. — Vol. 78. — P. 468–473.

Ahmad N., Richards A. J., Murfett H. C. et al. Prevalence of mitral valve prolapse in Stickler syndrome // Am. J. Med. Genet. — 2003. — Vol. 116A. — P. 234–237.

Akama T. O., Nishida K., Nakayama J. et al. Macular corneal dystrophy type I and type II are caused by distinct mutations in a new sulphotransferase gene // Nature Genet. — 2000. — Vol. 26. — P. 237–241.

Akarsu A. N., Stoilov I., Yilmaz E. et al. Genomic structure of HOXD13 gene: a nine polyalanine duplication causes synpolydactyly in two unrelated families // Hum. Mol. Genet. — 1996. — Vol. 5. — P. 945–952.

Ala-Kokko L., Baldwin C. T., Moskowitz R. W., Prockop D. J. Single base mutation in the type II procollagen gene (COL2A1) as a cause of primary osteoarthritis associated with a mild chondrodysplasia // Proc. Nat. Acad. Sci. — 1990. — Vol. 87. — P. 6565–6568.

Aldave A. J., Yellore V. S., Thonar E. J. et al. Novel mutations in the carbohydrate sulfotransferase gene (CHST6) in American patients with macular corneal dystrophy // Am. J. Ophthal. — 2004. — Vol. 137. — P. 465–473.

Alevizaki M., Stevenson J. C., Girgis S. I. et al. Altered calcitonin gene in a young patient with osteoporosis // Brit. Med. J. — 1989. — Vol. 98. — P. 1215–1216.

Alward W. L. M., Semina E. V., Kalenak J. W. et al. Autosomal dominant iris hypoplasia is caused by a mutation in the Rieger syndrome (RIEG/PITX2) gene // Am. J. Ophthal. — 1998. — Vol. 125. — P. 98–100.

Amano S., Scott I. C., Takahara K. et al. Bone morphogenetic protein 1 is an extracellular processing enzyme of the laminin 5 gamma–2 chain // J. Biol. Chem. — 2000. — Vol. 275. — P. 22728–22735.

Anderson C. E., Sillence D. O., Lachman R. S. et al. Spondylometaepiphyseal dysplasia, Strudwick type // Am. J. Med. Genet. — 1982. — Vol. 13. — P. 243–256.

Angle B., Hersh J. H, Christensen K. M. Molecularly proven hypochondroplasia with cloverleaf skull deformity: a novel association // Clin. Genet. — 1998. — Vol. 54. — P. 417–420.

Anker M. C., Arnemann J., Neumann K. et al. Alport syndrome with diffuse leiomyomatosis // Am. J. Med. Genet. — 2003. — Vol. 119. — P. 381–385.

Annunen S., Korkko J., Czarny M. et al. Splicing mutations of 54-bp exons in the COL11A1 gene cause Marshall syndrome, but other mutations cause overlapping Marshall/Stickler phenotypes // Am. J. Hum. Genet. — 1999. — Vol. 65. — P. 974–983.

Aronovich E. L., Carmichael K. P., Morizono H. et al. Canine heparan sulfate sulfamidase and the molecular pathology underlying Sanfilippo syndrome type A in Dachshunds // Genomics–2000. — Vol. 68. — P. 80–84.

Arbisser A. I., Donnelly K. A., Scott C. I. et al. Morquio-like syndrome with beta-galactosidase deficiency and normal hexosamine sulfatase activity: mucopolysaccharidosis IV B // Am. J. Med. Genet. — 1977. — Vol. 1. — P. 195–205.

Arikawa-Hirasawa E., Watanabe H., Takami H. et al. Perlecan is essential for cartilage and cephalic development // Nature Genet. — 1999. — Vol. 23. — P. 354–358.

Arikawa-Hirasawa E., Wilcox W. R., Le A. H. et al. Dyssegmental dysplasia, Silverman-Handmaker type, is caused by functional null mutations of the perlecan gene // Nature Genet. — 2001. — Vol. 27. — P. 431–434.

Arikawa-Hirasawa E., Le A. H., Nishino I. et al. Structural and functional mutations of the perlecan gene cause Schwartz-Jampel syndrome, with myotonic myopathy and chondrodysplasia // Am. J. Hum. Genet. — 2002. — Vol. 70. — P. 1368–1375.

Arman E., Haffner-Krausz R., Chen Y. et al. Targeted disruption of fibroblast growth factor (FGF) receptor 2 suggests a role for FGF signaling in pregastrulation mammalian development // Proc. Nat. Acad. Sci. — 1998. — Vol. 95. — P. 5082–5087.

Arman E., Haffner-Krausz R., Gorivodsky M., Lonai P. Fgfr2 is required for limb outgrowth and lung-branching morphogenesis // Proc. Nat. Acad. Sci. — 1999. — Vol. 96. — P. 11895–11899.

Asher J. H., Sommer A., Morrell R., Friedman T. B. Missense mutation in the paired domain of PAX3 causes

craniofacial-deafness-hand syndrome // Hum. Mutat. — 1996. — Vol. 7. — P. 30–35.

Ashkar S., Weber G. F., Panoutsakopoulou V. et al. Eta-1 (osteopontin): an early component of type–1 (cell-mediated) immunity // Science. — 2000. — Vol. 287. — P. 860–864.

Assouline-Dayan Y., Chang C., Greenspan A. et al. Pathogenesis and natural history of osteonecrosis // Semin. Arthritis Rheum. — 2002. — Vol. 32. — P. 94–124.

Athreya B. H., Schumacher H. R. Pathologic features of a familial arthropathy associated with congenital flexion contractures of fingers // Arthritis Rheum. — 1978. — Vol. 21. — P. 429–437.

Atsumi T., Kuroki Y. Role of impairment of blood supply of the femoral head in the pathogenesis of idiopathic osteonecrosis // Clin. Orthop. — 1992. — Vol. 277. — P. 22–30.

Ayme S., Preus M. The Marshall and Stickler syndromes: objective rejection of lumping // J. Med. Genet. — 1984. — Vol. 21. — P. 34–38.

Ayyagari R., Griesinger I. B., Bingham E. et al. Autosomal dominant hemorrhagic macular dystrophy not associated with the TIMP3 gene // Arch. Ophthal. — 2000. — Vol. 118. — P. 85–92.

Azuma N., Nishina S., Yanagisawa H. et al. PAX6 missense mutation in isolated foveal hypoplasia // (Letter) Nature Genet. — 1996. — Vol. 13. — P. 141–142.

Azuma N., Yamaguchi Y., Handa H. et al. Mutations of the PAX6 gene detected in patients with a variety of optic-nerve malformations // Am. J. Hum. Genet. — 2003. — Vol. 72. — P. 1565–1570.

Bachiller F. G., Caballer A. P., Portal L. F. Avascular necrosis of the femoral head after femoral neck fracture//Clin. Orthop. — 2002. — Vol. 399. — P. 87–109.

Backman B., Holmgren G. Amelogenesis imperfecta: a genetic study // Hum. Hered. — 1988. — Vol. 38. — P. 189–206.

Balbin M., Fueyo A., Tester A. M. et al. Loss of collagenase-2 confers increased skin tumor susceptibility to male mice // Nature Genet. — 2003. — Vol. 35. — P. 252–257.

Balemans W., Ebeling M., Patel N. et al. Increased bone density in sclerosteosis is due to the deficiency of a novel secreted protein (SOST) // Hum. Molec. Genet. — 2001. — Vol. 10. — P. 537–543.

Balemans W., Patel N., Ebeling M. et al. Identification of a 52 kb deletion downstream of the SOST gene in patients with van Buchem disease // J. Med. Genet. — 2002. — Vol. 39. — P. 91–97.

Ballo R., Briggs M. D., Cohn D. H. et al. Multiple epiphyseal dysplasia, Ribbing type: a novel point mutation in the COMP gene in a South African family // Am. J. Med. Genet. — 1997. — Vol. 68. — P. 396–400.

Ballo R., Beighton P. H., Ramesar R. S. Stickler-like syndrome due to a dominant negative mutation in the COL2A1 gene // Am. J. Med. Genet. — 1998. — Vol. 80. — P. 6–11.

Barabas A. P. Ehlers-Danlos syndrome type IV // (Letter) New Eng. J. Med. — 2000. — Vol. 343. — P. 66.

Barker D. F., Hostikka S. L., Zhou J. et al. Identification of mutations in the COL4A5 collagen gene in Alport syndrome // Science. — 1990. — Vol. 248. — P. 1224–1227.

Barlow J. B., Pocock W. A. Mitral valve prolapse, the specific billowing mitral leafter syndrome, or an insignificant non-ejection systolic click // J. Am. Heart.— 1979. — № 97. — P. 277–285.

Bart B. J., Gorlin R. J., Anderson V. E., Lynch F. W. Congenital localized absence of skin and associated abnormalities resembling epidermolysis bullosa: a new syndrome // Arch. Derm. — 1966. — Vol. 93. — P. 296–304.

Bayes M., Hartung A. J., Ezer S. et al. The anhidrotic ectodermal dysplasia gene (EDA) undergoes alternative splicing and encodes ectodysplasin-A with deletion mutations in collagenous repeats // Hum. Molec. Genet. — 1998. — Vol. 7. — P. 1661–1669.

Beals R. K., Hecht F. Congenital contractural arachnodactyly: a heritable disorder of connective tissue // J. Bone Joint Surg. — 1971. — Vol. 53A. — P. 987–993.

Beck M. Incidence and clinical variability of Sanfilippo disease in Germany // 4th MPS Symposium–1996. — Wollongong, Australia.

Bech-Hansen N. T., Naylor M. J., Maybaum T. A. et al. Mutations in NYX, encoding the leucine-rich proteoglycan nyctalopin, cause X-linked complete congenital stationary night blindness // Nature Genet. — 2000. — Vol. 26. — P. 319–323.

Beesley C. E., Burke D., Jackson M. et al. Sanfilippo syndrome type D: identification of the first mutation in the N-acetylglucosamine–6–sulphatase gene // J. Med. Genet. — 2003. — Vol. 40. — P. 192–194.

Behnke H., Thiel H. J. Ueber die hereditaere Epitheldystrophie der Hornhaut (Typ Meesman-Wilke) in Schleswig-Holstein // Klin. Mbl. Augenheilk. — 1965. — Vol. 147. — P. 662–672.

Beighton P., Solomon L., Soscolne C. L. Articular mobility in an African population // Ann. Rheum. Dis. — 1973. — 32 (5). — P. 413–418.

Beighton P., Durr L., Hamersma H. The clinical features of sclerosteosis: a review of the manifestations in twenty-five affected individuals // Ann. Intern. Med. — 1976. — Vol. 84. — P. 393–397.

Beighton P., Goldberg L., Op't Hof J. Dominant inheritance of multiple epiphyseal dysplasia, myopia and deafness // Clin. Genet. — 1978. — Vol. 14. — P. 173–177.

Beighton P., Graham R., Bird Y. Hypermobility of Joints.— Berlin.— 1983.

Beighton P., DePaepe A., Steimann B. et al. Ehlers-Danlos syndromes: revised nosology // Am. J. Med. Genet. — 1998. — Vol. 77. — P. 31–37.

Beighton P., Grahame R., Bird H Hypermobility of Joints. 3-nd ed. London. — Spriger-Verlag. — 1999.

Bell D. M., Leung K. K. H., Wheatley S. C. et al. SOX9 directly regulates the type-II collagen gene // Nature Genet. — 1997. — Vol. 16. — P. 174–178.

Bell R., Brice G., Child A. H. et al. Analysis of lymphoedema-distichiasis families for FOXC2 mutations reveals small insertions and deletions throughout the gene // Hum. Genet. — 2001. — Vol. 108. — P. 546–551.

Bellus G. A., Hefferon T. W, Ortiz de Luna R. I. et al. Achondroplasia is defined by recurrent G380R mutations of FGFR3 // Am. J. Hum. Genet. — 1995a. — Vol. 56. — P. 368–373.

Bellus G. A., McIntosh I., Smith E. A. et al. A recurrent mutation in the tyrosine kinase domain of fibroblast growth factor receptor 3 causes hypochondroplasia // Nature Genet. — 1995b. — Vol. 10. — P. 357–359.

Bellus G. A., Gaudenz K., Zackai E. H. et al. Identical mutations in three different fibroblast growth factor receptor genes in autosomal dominant craniosynostosis syndromes // Nature Genet. — 1996. — Vol. 14. — P. 174–176.

Bellus G. A., Spector E. B., Speiser P. W. et al. Distinct missense mutations of the FGFR3 lys650 codon modulate receptor kinase activation and the severity of the skeletal dysplasia phenotype // Am. J. Hum. Genet. — 2000. — Vol. 67. — P. 1411–1421.

Ben Simon-Schiff E., Bach G., Zlotogora J., Abeliovich D. Combined enzymatic and linkage analysis for heterozygote detection in Hunter syndrome: identification of an apparent case of germinal mosaicism // Am. J. Med. Genet–1993. — .Vol. 47. — P. 837–842.

Benet-Pages A., Orlik P., Strom T. M., Lorenz-Depiereux B. An FGF23 missense mutation causes familial tumoral calcinosis with hyperphosphatemia // Hum. Molec. Genet. — 2005. — Vol. 14. — P. 385–390.

Bethlem J., van Wijngaarden G. K. Benign myopathy, with autosomal dominant inheritance a report on three pedigrees // Brain–1976. — Vol. 99. — P. 91–100.

Bialek P., Kern B., Yang X. et al. A Twist code determines the onset of osteoblast differentiation // Dev. Cell–2004. — Vol. 6. — P. 423–435.

Bourgeois P., Bolcato-Bellemin A. — L., Danse J.-M. et al. The variable expressivity and incomplete penetrance of the twist-null heterozygous mouse phenotype resemble those of human Saethre-Chotzen syndrome // Hum. Molec. Genet. — 1998. — Vol. 7. — P. 945–957.

Bialek P., Kern B., Yang X. et al. A Twist code determines the onset of osteoblast differentiation. Dev. Cell 6: 423–435, 2004.

Birkenmeier E. H., Davisson M. T., Beamer W G. et al. Murine mucopolysaccharidosis type VII: characterization of a mouse with beta-glucuronidase deficiency // J. Clin. Invest. — 1989. — Vol. 83. — P. 1258–1266.

Birkenmeier E. H., Barker J. E., Vogler C. A. et al. Increased life span and correction of metabolic defects in murine mucopolysaccharidosis type VII after syngeneic bone marrow transplantation // Blood. — 1991. — Vol. 78. — P. 3081–3092.

Bishop C. E., Whitworth D. J., Qin Y. et al. A transgenic insertion upstream of Sox9 is associated with dominant XX sex reversal in the mouse // Nature Genet. — 2000. — Vol. 26. — P. 490–494.

Biswas S., Munier F. L., Yardley J. et al. Missense mutations in COL8A2, the gene encoding the alpha–2 chain of type VIII collagen, cause two forms of corneal endothelial dystrophy // Hum. Molec. Genet. — 2001. — Vol. 10. — P. 2415–2423.

Blank E., Michael T. D. Muscular hypertrophy of the esophagus: report of a case with involvement of the entire esophagus // Pediatrics–1963. — Vol. 32. — P. 595–598.

Bleasel J. F., Holderbaum D., Brancolini V. et al. Five families with arginine-519-to-cysteine mutation in COL2A1: evidence for three distinct founders // Hum. Mutat. — 1998. — Vol. 12. — P. 172–176.

Blin-Wakkach C., Lezot F., Ghoul-Mazgar S. et al. Endogenous Msx1 antisense transcript: in vivo and in vitro evidences, structure, and potential involvement in skeleton development in mammals // Proc. Nat. Acad. Sci. — 2001. — Vol. 98. — P. 7336–7341.

Boedtker H., Fuller F., Tate, V. The structure of collagen genes. Int. Rev. Connect. Tissue Res. — 1983. — Vol. 10. — P. 1–63.

Boileau C., Jondeau G., Babron M.-C. et al. Autosomal dominant Marfan-like connective-tissue disorder with aortic dilation and skeletal anomalies not linked to the fibrillin gene // Am. J. Genet. — 1993. — 53. — P. 46–54.

Bonaldo P., Braghetta P., Zanetti M. et al. Collagen VI deficiency induces early onset myopathy in the mouse: an animal model for Bethlem myopathy // Hum. Molec. Genet. — 1998. — Vol. 7. — P. 2135–2140.

Bonaventure J., Cohen-Solal L., Lasselin C., Maroteaux P. A dominant mutation in the COL1A1 gene that substitutes glycine for valine causes recurrent lethal osteogenesis imperfecta // Hum. Genet. — 1992. — Vol. 89. — P. 640–646.

Bondeson M.-L., Dahl N., Malmgren H., Kleijer W. J. et al. Inversion of the IDS gene resulting from recombination with IDS-related sequences is a common cause of the Hunter syndrome // Hum. Molec. Genet. — 1995. — Vol. 4. — P. 615–621.

Bonneau D., Huret J. L., Godeau G. et al. Recurrent ctb(7)(q31.3) and possible laminin involvement in a neonatal cutis laxa with a Marfan phenotype // Hum. Genet. — 1991. — Vol. 87. — P. 317–319.

Bonnemann C. G., Cox G. F., Shapiro F. et al. A mutation in the alpha 3 chain of type IX collagen causes autosomal dominant multiple epiphyseal dysplasia with mild myopathy // Proc. Nat. Acad. Sci. — 2000. — Vol. 97. — P. 1212–1217.

СПИСОК ЛИТЕРАТУРЫ

Border W. A., Noble, N A. Transforming growth factor beta in tissue fibrosis // New Eng. J. Med. — 1994. — Vol. 331. — P. 1286–1292.

Botas C., Poulain F., Akiyama J. et al. Altered surfactant homeostasis and alveolar type II cell morphology in mice lacking surfactant protein D // Proc. Nat. Acad. Sci. — 1998. — Vol. 95. — P. 11869–11874.

Botto M., Dell'Agnola C., Bygrave A. E. et al. Homozygous C1q deficiency causes glomerulonephritis associated with multiple apoptotic bodies // Nature Genet. — 1998. — Vol. 19. — P. 56–59.

Boogaard M.-J. H. van den, Dorland M., Beemer F. A., Ploos van Amstel H. K. MSX1 mutation is associated with orofacial clefting and tooth agenesis in humans // (Letter) Nature Genet. — 2000. — Vol. 24. — P. 342–343.

Boudoulas H., Kolibach A., Baker P. et al. Mitral valve prolaps and valve prolaps syndrome: a diagnostic classification and pathogenesis of symptoms // Amer. Heart J. — 1989. — Vol. 118. — № 4. — P. 796–818.

Boudoulas H., Schaal S. F., Stang J. M. et al. Mitral Valve prolapse: cardiac arrest with long-term survival // Int. J. Cardiol. — 1990. — Vol. 26 (1). — P. 37–44.

Bourdeau A., Dumont D. J., Letarte M. A murine model of hereditary hemorrhagic telangiectasia // J. Clin. Invest. — 1999. — Vol. 104. — 1343–1351.

Bradshaw A. D., Graves D. C., Motamed K., Sage E. H. SPARC-null mice exhibit increased adiposity without significant differences in overall body weight // Proc. Nat. Acad. Sci. — 2003. — Vol. 100. — P. 6045–6050.

Braun S. E., Aronovich E. L., Anderson R. A. et al. Metabolic correction and cross-correction of mucopolysaccharidosis type II (Hunter syndrome) by retroviral-mediated gene transfer and expression of human iduronate-2-sulfatase // Proc. Nat. Acad. Sci. — 1993. — Vol. 90. — P. 1830–11834.

Braunwald E. Heart Disease. A Textbook of Cardiovascular Medicine. W. B. Saunders Company. — 4 ed. Philadelphia. — 1992. — P. 2.

Brenner O., Levanon D., Negreanu V. et al. Loss of Runx3 function in leukocytes is associated with spontaneously developed colitis and gastric mucosal hyperplasia // Proc. Nat. Acad. Sci. — 2004. — Vol. 101. — P. 16016–16021.

Briggs M. D., Hoffman, S. M. G., King L. M. et al. Pseudoachondroplasia and multiple epiphyseal dysplasia due to mutations in the cartilage oligomeric matrix protein gene // Nature Genet. — 1995. — Vol. 10. — P. 330–336.

Broadhead D. M., Kirk J. M., Burt A. J. et al. Full expression of Hunter's disease in a female with an X-chromosome deletion leading to non-random inactivation // Clin. Genet. — 1986. — Vol. 30. — P. 392–398.

Brodie S. G., Kitoh H., Lachman R. S. et al. Platyspondylic lethal skeletal dysplasia, San Diego type, is caused by FGFR3 mutations // Am. J. Med. Genet. — 1999. — Vol. 84. — P. 476–480.

Brooks D. A., McCourt P. A. G., Gibson G. J. et Analysis of N-acetylgalactosamine-4-sulfatase protein a kinetics in mucopolysaccharidosis type VI patients // A J. Hum. Genet. — 1991. — Vol. 48. — P. 710–719.

Brooks A. I., Stein C. S., Hughes S. M. et Functional correction of established central nervo system deficits in an animal model of lysosomal stora disease with feline immunodeficiency virus-bas vectors // Proc. Nat. Acad. Sci. — 2002. — Vol. 99. P. 6216–6221.

Brown D. J., Kim T. B., Petty E. M. et al. Autosom dominant stapes ankylosis with broad thumbs and toe hyperopia, and skeletal anomalies is caused b heterozygous nonsense and frameshift mutations in NOC the gene encoding noggin // Am. J. Hum. Genet. - 2002. — Vol. 71. — P. 618–624.

Bruckner-Tuderman L., Royce P. M., Stemann B. Osteogenesis imperfecta // In Connective tissue and it heritable disorders: molecular genetics and medica aspects. — New York. — Willey–Liss. — 1992.– 507–532.

Brunet L. J., McMahon J. A., McMahon A. P., Harland R. M. Noggin, cartilage morphogenesis, and joint formation in the mammalian skeleton // Science-1998. — Vol. 280. — P. 1455–1457.

Brunetti-Pierri N., Andreucci M. V., Tuzzi R. et al. X-linked recessive chondrodysplasia punctata: spectrum of arylsulfatase E gene mutations and expanded clinical variability // Am. J. Med. Genet. — 2003. — Vol. 117A. — P. 164–168.

Brunkow M. E., Gardner J. C., Van Ness J. et al. Bone dysplasia sclerosteosis results from loss of the SOST gene product, a novel cystine knot-containing protein//Am. J. Hum. Genet. — 2001. — Vol. 68. — P. 577–589.

Brunner H. G., van Beersum S. E. C., Warman M. L. et al. A Stickler syndrome gene is linked to chromosome 6 near the COL11A2 gene // Hum. Molec. Genet. — 1994. — Vol. 3. — P. 1561–1564.

Bunge S., Steglich C., Beck M. et al. Mutation analysis of the iduronate–2-sulfatase gene in patients with mucopolysaccharidosis type II (Hunter syndrome) // Hum. Molec. Genet. — 1992. — Vol. 1. — P. 335–339.

Byers P. H., Siegel R. C., Peterson K. E. et al. Marfan syndrome: abnormal alpha-2 chain in type I collagen // Proc. Nat. Acad. Sci. — 1981. — Vol. 78. — P. 7745–7749.

Byers P. H. Molecular pathology in inherited diseases of collagen metabolism / P. H. Byers, G. S. Barsh, K. A. Holbrook // Hum. Pathology. — 1982. — № 13. — P. 89–95.

Byers P. H., Bonadio J. F., Steinmann B. Osteogenesis imperfecta: update and perspective // (Editorial) Am. J. Med. Genet. — 1984. — Vol. 17. — P. 429–435.

Byers P .H., Royce P. M., Steimann B. et al. Connective tissue and is heritable disorders: molecular,

genetic and medical aspects. New York, Willey-Liss, 1992. — P. 317–350.

Byers P. H., Duvic M., Atkinson M. et al. Ehlers-Danlos syndrome type VIIA and VIIB result from splice-junction mutations or genomic deletions that involve exon 6 in the COL1A1 and COL1A2 genes of type I collagen // Am. J. Med. Genet. — 1997. — Vol. 72. — P. 94–105.

Byers P. H. Determination of the molecular basis of Marfan syndrome: a growth industry // (Commentary) J. Clin. Invest. — 2004. — Vol. 114. — P. 161–163.

Caffey J. P. Prenatal bowing and thickening of tubular bones, with multiple cutaneous dimples in arms and legs: a congenital syndrome of mechanical origin // Am. J. Dis. Child. — 1947. — Vol. 74. — P. 543–562.

Cai G., Nakayama M., Hiraki Y., Ozono K. Mutational analysis of the DTDST gene in a fetus with achondrogenesis type 1B // Am. J. Med. Genet. — 1998. — Vol. 78. — P. 58–60.

Cai J., Goodman B. K., Patel A. S. et al. Increased risk for developmental delay in Saethre-Chotzen syndrome is associated with TWIST deletions: an improved strategy for TWIST mutation screening // Hum. Genet. — 2003a. — Vol. 114. — P. 68–76.

Cai J., Shoo B. A., Sorauf T., Jabs E. W. A novel mutation in the TWIST gene, implicated in Saethre-Chotzen syndrome, is found in the original case of Robinow-Sorauf syndrome // (Letter) Clin. Genet. — 2003b. — Vol. 64. — P. 79–82.

Campos-Xavier A. B., Saraiva J. M., Savarirayan R. et al. Phenotypic variability at the TGF-beta–1 locus in Camurati-Engelmann disease // Hum. Genet22001. — Vol. 109. — P. 653–658.

Campos L. M., Liphaus B. L., Silva C. A., Pereira R. M. Osteoporosis in childhood and adolescence. J. Pediatr (Rio J). 2003. — Vol. 79 (6), p. 481–488.

Camurati M. Di uno raro caso di osteite simmetrica ereditaria degli arti inferiori // Chir. Organi Mov. — 1922. — Vol. 6. — P. 662–665.

Carpten J. D., Makalowska I., Robbins C. M. et al. A 6-Mb high-resolution physical and transcription map encompassing the hereditary prostate cancer 1 (HPC1) region // Genomics. — 2000. — Vol. 64. — P. 1–14.

Caterina J. J., Skobe Z., Shi J. et al. Enamelysin (matrix metalloproteinase 20-deficient mice) display an amelogenesis imperfecta phenotype // J. Biol. Chem. — 2002. — Vol. 277. — P. 49598–49604.

Chabas D., Baranzini S. E., Mitchell D. et al. The influence of the proinflammatory cytokine, osteopontin, on autoimmune demyelinating disease // Science-2001. — Vol. 294. — P. 1731–1735.

Chakravarthi S. V. V. K., Kannabiran C., Sridhar M. S., Vemuganti G. K. TGFBI gene mutations causing lattice and granular corneal dystrophies in Indian patients // Invest. Ophthal. Vis. Sci. — 2005. — Vol. 46. — P. 121–125.

Chan D., Ho M. S. P., Cheah K. S. E. Aberrant signal peptide cleavage of collagen X in Schmid metaphyseal chondrodysplasia: implications for the molecular basis of the disease // J. Biol. Chem. — 2001. — Vol. 276. — P. 7992–7997.

Chen H., Liu C. T., Yang S. S. Achondrogenesis: a review with special consideration of achondrogenesis type II (Langer-Saldino) // Am. J. Med. Genet. — 1981. — Vol. 10. — P. 379–394.

Chen R.-H., Ebner R., Derynck R. Inactivation of the type II receptor reveals two receptor pathways for the diverse TGF-beta activities // Science. — 1993. — Vol. 260. — P. 1335–1338.

Chen W., Kahrizi K., Meyer N. C. et al. Mutation of COL11A2 causes autosomal recessive non-syndromic hearing loss at the DFNB53 locus // J. Med. Genet. — 2005. — Vol. 42. — P. 61.

Chen Y., Molloy S. S., Thomas L. et al. Mutations within a furin consensus sequence block proteolytic release of ectodysplasin-A and cause X-linked hypohidrotic ectodermal dysplasia // Proc. Nat. Acad. Sci. — 2001. — Vol. 98. — P. 7218–7223.

Chiarella F., Dagna Bricarelli F., Lupi G. et al. Familial supravalvular aortic stenosis: a genetic study // J. Med. Genet. — 1989. — Vol. 26. — P. 86–92.

Chitayat D., Babul R., Silver M. M. et al. Terminal deletion of the long arm of chromosome 3 [46,XX,del(3)(q27-qter)] // Am. J. Med. Genet. — 1996. — Vol. 61. — P. 45–48.

Chitayat D., Fernandez B., Gardner A. et al. Compound heterozygosity for the achondroplasia-hypochondroplasia FGFR3 mutations: prenatal diagnosis and postnatal outcome // Am. J. Med. Genet. — 1999. — Vol. 84. — P. 401–405.

Christiano A. M., McGrath J. A., Tan K. C., Uitto J. Glycine substitutions in the triple-helical region of type VII collagen result in a spectrum of dystrophic epidermolysis bullosa phenotypes and patterns of inheritance // Am. J. Hum. Genet. — 1996. — Vol. 58. — P. 671–681.

Christiano A. M., Greenspan D. S., Hoffman G. G. et al. A missense mutation in type VII collagen in two affected siblings with recessive dystrophic epidermolysis bullosa // Nature Genet. — 1993. — Vol. 4. — P. 62–66.

Christiano A. M., Ryynanen M., Uitto J. Dominant dystrophic epidermolysis bullosa: identification of a gly-to-ser substitution in the triple-helical domain of type VII collagen // Proc. Nat. Acad. Sci. — 1994. — Vol. 91. — P. 3549–3553.

Christiano A. M., Lee J. Y., Chen W. J. et al. Pretibial epidermolysis bullosa: genetic linkage to COL7A1 and identification of a glycine-to-cysteine substitution in the triple-helical domain of type VII collagen // Hum. Molec. Genet. — 1995a. — Vol. 4. — P. 1579–1583.

Christiano A. M., Suga Y., Greenspan D. S. et al. Premature termination codons on both alleles of the type VII collagen gene (COL7A1) in three brothers with recessive dystrophic epidermolysis bullosa // J. Clin. Invest. — 1995b. — Vol. 95. — P. 1328–1334.

Clarke J. T. R., Greer W. L., Strasberg P. M. et al. Hunter disease (mucopolysaccharidosis type II) associated with unbalanced inactivation of the X chromosomes in a karyotypically normal girl // Am. J. Hum. Genet. — 1991. — Vol. 49. — P. 289–297.

Clarke L. A., Russell C. S., Pownall S. et al. Murine mucopolysaccharidosis type I: targeted disruption of the murine alpha-L-iduronidase gene // Hum. Molec. Genet. — 1997. — Vol. 6. — P. 503–511.

Glesby M. J., Pyeritz R. E. Association of mitral valve prolapse and systemic abnormalities of connective tissue. A phenotypic continum // J.A.M.A. — 1989. — Vol. 262 (4). — P. 523–528.

Clifton I. J. Structure of proline 3-hydroxylase: Evolucion of 2-oxoglutarate dependent oxygenases / I. J. Clifton, Li-Ching Hsueh, Jack E. Baldwin. K. Harlos et al. // Eur. J. Of Biochemistry. — 2001. — Vol. 268. — Issue 24. — P. 6625–6637.

Clouthier D. E., Comerford S. A., Hammer R. E. Hepatic fibrosis, glomerulosclerosis, and lipodystrophy-like PEPCK-TGF-beta–1 transgenic mice // J. Clin. Invest. — 1997. — Vol. 100. — P. 697–2713.

Cochat P., Guibaud P., Garcia-Torres R. et al. Diffuse leiomyomatosis in Alport syndrome // J. Pediat–1988. — Vol. 113. — P. 339–343.

Cohen I. R., Grassel S., Murdoch A. D., Iozzo R. V. Structural characterization of the complete human perlecan gene and its promoter // Proc. Nat. Acad. Sci. — 1993. — Vol. 90. — P. 10404–10408.

Colige A., Sieron A. L., Li S.-W. et al. Human Ehlers-Danlos syndrome type VII C and bovine dermatosparaxis are caused by mutations in the procollagen I-N-proteinase gene // Am. J. Hum. Genet. — 1999. — Vol. 65. — P. 308–317.

Collier P. M., Sauk J. J., Rosenbloom J. et al. An amelogenin gene defect associated with human X-linked amelogenesis imperfecta // Arch. Oral Biol. — 1997. — Vol. 42. — P. 235–242.

Collod-Beroud G., Le Bourdelles S., Ades L. et al. Update of the UMD-FBN1 mutation database and creation of an FBN1 polymorphism database // Hum. Mutat. — 2003. — Vol. 22. — P. 199–208.

Colville D., Savige J., Morfis M. et al. Ocular manifestations of autosomal recessive Alport syndrome // Ophthal. Genet. — 1997. — Vol. 18. — P. 119–128.

Colvin J. S., Bohne B. A., Harding G. W. et al. Skeletal overgrowth and deafness in mice lacking fibroblast growth factor receptor 3 // Nature Genet. — 1996. — Vol. 12. — P. 390–397.

Consensus Development Conference diagnosis, prophilaxis and treatment of osteoporosis // Amer. J. Med. — 1993. — Vol. 94. — P. 646–650.

Cooper R. R., Ponseti I. V. Metaphyseal dysostosis: description of an ultrastructural defect in the epiphyseal plate chondrocytes. Case report // J. Bone Joint Surg. — 1973. — Vol. 55A. — P. 485–495.

Cornelison D. D., Wilcox-Adelman S. A., Goetinck P. F. et al. Essential and separable roles for syndecan-3 and syndecan-4 in skeletal muscle development and regeneration // Genes Dev. — 2004. — Vol. 8. — P. 2231–2236.

Corry D., Rishi K., Kanellis J. et al. Decreased allergic lung inflammatory cell egression and increased susceptibility to asphyxiation in MMP2-deficiency // Nature Immun. — 2002. — Vol. 3. — P. 347–353.

Cosgrove D., Meehan D., Grunkemeyer J. et al. Collagen COL4A3 knockout: a mouse model for autosomal Alport syndrome // Genes Dev. — 1996. — Vol. 10. — P. 2981–2992.

Crawford S., Stellmach V., Murphy-Ullrich J. et al. Thrombospondin-1 is a major activator of TGF-beta-1 in vivo // Cell 93:–1998. — Vol. 1159–1170.

Crawley A. C., Brooks D. A., Muller V. J. et al. Enzyme replacement therapy in a feline model of Maroteaux-Lamy syndrome // J. Clin. Invest. — 1996. — Vol. 97. — P. 1864–1873.

Crawley A. C., Niedzielski K. H, Isaac E. L. et al. Enzyme replacement therapy from birth in a feline model of mucopolysaccharidosis type VI. J. Clin. Invest. — 1997. — Vol. 99. — P. 651–662.

Crawley A. C., Yogalingam G., Muller V. J., Hopwood J. J. Two mutations within a feline mucopolysaccharidosis type VI colony cause three different clinical phenotypes. J. Clin. Invest. — 1998. — Vol. 101. — P. 109–119.

Cui C. — Y., Durmowicz M., Tanaka T. S. et al. EDA targets revealed by skin gene expression profiles of wild-type, Tabby and Tabby EDA-A1 transgenic mice // Hum. Molec. Genet. — 2002. — Vol. 11. — P. 1763–1773.

Curci J. A., Liao S., Huffman M. D. et al. Expression and localization of macrophage elastase (matrix metalloproteinase-12) in abdominal aortic aneurysms // J. Clin. Invest. — 1998. — Vol. 102. — P. 1900–1910.

Curran M. E., Atkinson D. L., Ewart A. K. et al. The elastin gene is disrupted by a translocation associated with supravalvular aortic stenosis // Cell. — 1993. — Vol. 73. — P. 159–168.

Czarny-Ratajczak M., Lohiniva J., Rogala P. et al. A mutation in COL9A1 causes multiple epiphyseal dysplasia: further evidence for locus heterogeneity // Am. J. Hum. Genet. — 2001. — Vol. 69. — P. 969–980.

D'Souza R. N., Aberg T., Gaikwad J. et al. Cbfa1 is required for epithelial-mesenchymal interactions regulating tooth development in mice // Development-1999. — Vol. 126. — P. 2911–2920.

Dagoneau N., Benoist-Lasselin C., Huber C. et al. ADAMTS10 mutations in autosomal recessive Weill-Marchesani syndrome // Am. J. Hum. Genet. — 2004. — Vol. 75. — P. 801–806.

Dalgleish R. The human type I collagen mutation database // Nucleic Acids Res. — 1997. — Vol. 25. — P. 181–187.

Dalski A., Atici J., Kreuz F. R. et al. Mutation analysis in the fibroblast growth factor 14 gene: frameshift mutation and polymorphisms in patients with inherited

ataxias // Europ. J. Hum. Genet. — 2005. — Vol. 13. — P. 118–120.

Das P., Stockton D. W., Bauer C. et al. Haploinsufficiency of PAX9 is associated with autosomal dominant hypodontia // Hum. Genet. — 2002. — Vol. 110. — P. 371–376.

Das P., Hai M., Elcock C. et al. Novel missense mutations and a 288-bp exonic insertion in PAX9 in families with autosomal dominant hypodontia // Am. J. Med. Genet. — 2003. — Vol. 118A. — P. 35–42.

Debeer P., Bacchelli C., Scambler P. J. et al. Severe digital abnormalities in a patient heterozygous for both a novel missense mutation in HOXD13 and a polyalanine tract expansion in HOXA13 // J. Med. Genet. — 2002. — Vol. 39. — P. 852–856.

Debeer P., Schoenmakers E. F. P. M., Twal W. O. et al. The fibulin-1 gene (FBLN1) is disrupted in a t(12;22) associated with a complex type of synpolydactyly // J. Med. Genet. — 2002. — Vol. 39. — P. 98–104.

Dedhar A. A. Ehlers-Danlos syndrome and osteoporosis // Ann. Rheum. — 1994. — Vol. 53. — P. 841–842.

Pena L. S. de la, Billings P. C., Fiori J. L. et al. Fibrodysplasia ossificans progressiva (FOP), a disorder of ectopic osteogenesis, misregulates cell surface expression and trafficking of BMPRIA // J. Bone Miner. Res. — 2005. — Vol. 20. — P. 1168–1176.

Maat M. P. de, Jukema J. W., Ye S. et al. Effect of the stromelysin–1 promoter on efficacy of pravastatin in coronary atherosclerosis and restenosis // Am. J. Cardiol. — 1999. — Vol. 83. — P. 852–856.

Muynck S. de, Schollen E., Matthijs G. et al. A novel MSX1 mutation in hypodontia // Am. J. Med. Genet. — 2004. — Vol. 128A. — P. 401–403.

De Paiva M. E., Fernandes S. R., Zanadi V. A. et al. Ehlers-Danlos syndrome type IV and multiple aortic anevrysm // Angiology. — 2001. — 52(3). — 223–238. — Reladed Articles, Lincs.

Delot E., King L. M., Briggs M. D. et al. Trinucleotide expansion mutations in the cartilage oligomeric matrix protein (COMP) gene // Hum. Molec. Genet. — 1999. — Vol. 8. — P. 123–128.

Demirhan O., Turkmen S., Schwabe G. C. et al. A homozygous BMPR1B mutation causes a new subtype of acromesomelic chondrodysplasia with genital anomalies // J. Med. Genet. — 2005. — Vol. 42. — P. 314–317.

Deng C., Bedford M., Li C. et al. Fibroblast growth factor receptor-1 (FGFR-1) is essential for normal neural tube and limb development // Dev. Biol. — 1997. — Vol. 185. — P. 42–54.

Derynck R., Akhurst R. J., Balmain A. TGF-beta signaling in tumor suppression and cancer progression//Nature Genet. — 2001. — Vol. 29. — P. 117–129.

Deng C., Wynshaw-Boris A., Zhou F. et al. Fibroblast growth factor receptor 3 is a negative regulator of bone growth // Cell-1996. — Vol. 84. — P. 911–921.

DePaepe A., Devereux R. B., Dietz H. C. et al. Revisid diagnostic criteria for the Marfan syndrome // Am. J. Med. Genet. — 1996.— Vol. 62 (4). P. 417–426.

Deutz-Terlouw P. P., Losekoot M., Aalfs C. M. et Asn540thr substitution in the fibroblast growth fa receptor 3 tyrosine kinase domain caus hypochondroplasia // Hum. Mutat. — 1998. Vol. Suppl. 1. — P. S62–S65.

Di Lullo G. A., Sweeney S. M., Korkko J. et Mapping the ligand-binding sites and disease-associa mutations on the most abundant protein in the hum type I collagen // J. Biol. Chem. — 2002. — Vol. 277. P. 4223–4231.

Dietz H., Francke U., Furthmayr H. et al. T question of heterogeneity in Marfan syndrome // (Let Nature Genet. — 1995. — Vol. 9. — P. 228–23

Dietz H. C., Saraiva J. M., Pyeritz R. E. et Clustering of fibrillin (FBN1) missense mutations Marfan syndrome patients at cysteine residues EGF-like domains // Hum. Mutat. — 1992. — Vol. 1. P. 366–374.

Dietz H. C., McIntosh I., Sakai L. Y. et al. Fi novel FBN1 mutations: significance for mutant transc level and EGF-like domain calcium binding in pathogenesis of Marfan syndrome // Genomics. 1993. — Vol. 17. — P. 468–475.

Dietz H. C., Cutting G. R., Pyeritz, R. E. et Marfan syndrome caused by a recurrent de novo misse mutation in the fibrillin gene // Nature. — 1991. 3Vol. 52. — P. 337–339.

DiFernte N. M., Ginsburg L. C., Donnelly P. V. et Deficiencies of glucosamine–6-sulfate or galactosa ne–6-sulfate sulfatases are responsible for differ mucopolysaccharidoses // Science–1978. — Vol. 199. P. 79–81.

Dinser R., Zaucke F., Kreppel F. et Pseudoachondroplasia is caused through both intra- a extracellular pathogenic pathways // J. Clin. Invest. 2002. — Vol. 110. — P. 505–513.

Disse S., Abergel E., Derrebi A. et al. Mapping of first locus for autosomal dominant myxomato mitral-valve prolapse to chromosome 16p11.2-p12.1 Am. J. Hum. Genet. — 1999.— Vol. 65. P. 1242–1251.

Dixon M. E., Armstrong P., Stevens D. B., Banu M. Identical mutations in NOG can cause co tarsal/carpal coalition syndrome or proxim symphalangism // Genet. Med. — 2001. — Vol. 3. P. 349–353.

Dode C., Levilliers J., Dupont J.-M. et Loss-of-function mutations in FGFR1 cause autoso dominant Kallmann syndrome // Nature Genet. 2003. — Vol. 33. — P. 463–465.

Donahue L. R., Chang B., Mohan S. et al. missense mutation in the mouse Col2α1 gene ca spondyloepiphyseal dysplasia congenita, hearing loss, a retinoschisis//J. Bone Miner. Res. — 2003. — Vol. 18. P. 1612–1621.

СПИСОК ЛИТЕРАТУРЫ

Dong C., Zhu S., Wang T. et al. Deficient Smad7 expression: a putative molecular defect in scleroderma // Proc. Nat. Acad. Sci. — 2002. — Vol. 99. — P. 3908–3913.

Donger C., Krejci E., Serradell A. P. et al. Mutation in the human acetylcholinesterase-associated collagen gene, COLQ, is responsible for congenital myasthenic syndrome with end-plate acetylcholinesterase deficiency (type Ic) // Am. J. Hum. Genet. — 1998. — Vol. 63. — P. 967–975.

Dono R., Texido G., Dussel R. et al. Impaired cerebral cortex development and blood pressure regulation in FGF2-deficient mice // EMBO J. — 1998. — Vol. 17. — P. 4213–4225.

Doward W., Perveen R., Lloyd I. C. et al. A mutation in the RIEG1 gene associated with Peters» anomaly // J. Med. Genet. — 1999. — Vol. 36. — P. 152–155.

Driggers R. W., Macri C. J., Greenwald Jet al. Isolated bilateral anophthalmia in a girl with an apparently balanced de novo translocation: 46,XX,t(3;11)(q27;p11.2) // Am. J. Med. Genet. — 1999. — Vol. 87. — P. 201–202.

Dubois B., Masure S., Hurtenbach U. et al. Resistance of young gelatinase B-deficient mice to experimental autoimmune encephalomyelitis and necrotizing tail lesions // J. Clin. Invest. — 1999. — Vol. 104. — P. 1507–1515.

Ducy P., Zhang R., Geoffroy V. et al. Osf2/Cbfa1: a transcriptional activator of osteoblast differentiation // Cell–1997. — Vol. 89. — P. 747–754.

Dudley A. T., Ros M. A., Tabin C. J. A re-examination of proximodistal patterning during vertebrate limb development // Nature–2002. — Vol. 418. — P. 539–544.

Dusso A. S., Thadhani R., Slatopolsky E. Vitamin D receptor and analogs. — Semin. Nephrol. 2004. — Vol. 24 (1). — P. 10–16.

Echtermeyer F., Streit M., Wilcox-Adelman S. et al. Delayed wound repair and impaired angiogenesis in mice lacking syndecan–4 // J. Clin. Invest. — 2001. — Vol. 107. — P. R9–R14.

Edwards M. J., Challinor C. J., Colley P. W. et al. Clinical and linkage study of a large family with simple ectopia lentis linked to FBN1 // Am. J. Med. Genet. — 1994. — Vol. 53. — P. 65–71.

El Ghouzzi V., Legeai-Mallet L., Aresta S. et al. Saethre-Chotzen mutations cause TWIST protein degradation or impaired nuclear location // Hum. Molec. Genet. — 2000. — Vol. 9. — P. 813–819.

El Ghouzzi V., Le Merrer M., Perrin-Schmitt F. et al. Mutations of the TWIST gene in the Saethre-Chotzen syndrome // Nature Genet. — 1997. — Vol. 15. — P. 42–46.

Eldadah Z. A., Brenn T., Furthmayr H., Dietz H. C. Expression of a mutant human fibrillin allele upon a normal human or murine genetic background recapitulates a Marfan cellular phenotype // J. Clin. Invest. — 1995. — Vol. 95. — P. 874–880.

Elliott A. M., Field F. M., Rimion D. L., Lachman R. S. Hand involvement in Schmid metaphyseal chondrodysplasia // Am. J. Med. Genet. — 2005. — Vol. 132A. — P. 191–193.

Emoto H., Tagashira S., Mattei M.-G. et al. Structure and expression of human fibroblast growth factor–10 // J. Biol. Chem. — 1997. — Vol. 272. — P. 23191–23194.

Engel A. G., Ohno K., Shen X.-M., Sine S. M. Congenital myasthenic syndromes: multiple molecular targets at the neuromuscular junction // Ann. N. Y. Acad. Sci-2003. — Vol. 998. — P. 138–160.

Engelmann G. Ein Fall von Osteopathia hyperostotica (sclerotisans) multiplex infantilis // Fortschr. Geb. Roentgenstr. Nukl. — 1929. — Vol. 39. — P. 1101–1106.

Entesarian M., Matsson H., Klar J. et al. Mutations in the gene encoding fibroblast growth factor 10 are associated with aplasia of lacrimal and salivary glands // Nature Genet. — 2005. — Vol. 37. — P. 125–128.

Epstein D., Vekemans M., Gros P. Splotch (Sp-2H), a mutation affecting development of the mouse neural tube, shows a deletion within the paired homeodomain of Pax-3 // Cell–1991. — Vol. 67. — P. 767–774.

Epstein E. N. Molecular genetics of epidermolysis bullosa // Science — 1992.— Vol. 256 — P. 799–804.

Eriksson A. W., Lehmann W., Forsius H. Congenital cornea plana in Finland // Clin. Genet. — 1973. — Vol. 4. — P. 301–310.

Espinoza H., Cox C. J., Semina E. V., Amendt B. A. A molecular basis for differential developmental anomalies in Axenfeld-Rieger syndrome // Hum. Molec. Genet. — 2002. — Vol. 11. — P. 743–753.

Everman D. B., Bartels C. F., Yang Y. et al. The mutational spectrum of brachydactyly type C // Am. J. Med. Genet. — 2002. — Vol. 112. — P. 291–296.

Evers M., Saftig P., Schmidt P. et al. Targeted disruption of the arylsulfatase B gene results in mice resembling the phenotype of mucopolysaccharidosis VI // Proc. Nat. Acad. Sci. — 1996. — Vol. 93. — P. 8214–8219.

Ewart A. K., Morris C. A., Ensing G. J. et al. A human vascular disorder, supravalvular aortic stenosis, maps to chromosome 7 // Proc. Nat. Acad. Sci. — 1993. — Vol. 90. — P. 3226–3230.

Eyre D. R., Shapiro F. D., Aldridge J. F. A heterozygous collagen defect in a variant of the Ehlers-Danlos syndrome type VII: evidence for a deleted amino-telopeptide domain in the pro-alpha-2(I) chain // J. Biol. Chem. — 1985. — Vol. 260. — P. 11322–11329.

Eyre D. R., Upton M. P., Shapiro F. D. et al. Nonexpression of cartilage type II collagen in a case of Langer-Saldino achondrogenesis // Am. J. Hum. Genet. — 1986. — Vol. 39. — P. 52–67.

Ezer S., Bayes M., Elomaa O. et al. Ectodysplasin is a collagenous trimeric type II membrane protein with a tumor necrosis factor-like domain and co-localizes with cytoskeletal structures at lateral and apical surfaces of

cells // Hum. Molec. Genet. — 1999. — Vol. 8. — P. 2079–2086.

Faerman M., Filon D., Kahila G. et al. Sex identification of archaeological human remains based on amplification of the X and Y amelogenin alleles // Gene-1995. — Vol. 167. — P. 327–332.

Fainaru O., Woolf E., Lotem J. et al. Runx3 regulates mouse TGF-beta-mediated dendritic cell function and its absence results in airway inflammation // EMBO J. — 2004. — Vol. 23. — P. 969–979.

Fairbank H. A. T. Dysplasia epiphysealis multiplex // Proc. Roy. Soc. Med. — 1945. — Vol. 39. — P. 315–317.

Faivre L., Megarbane A., Alswaid A. et al. Homozygosity mapping of a Weill-Marchesani syndrome locus to chromosome 19p13.3-p13.2 // Hum. Genet. — 2002. — Vol. 110. — P. 366–370.

Faivre L., Gorlin R. J., Wirtz M. K. et al. In frame fibrillin–1 gene deletion in autosomal dominant Weill-Marchesani syndrome // J. Med. Genet. — 2003. — Vol. 40. — P. 34–36.

Faiyaz-Ul-Haque M., Ahmad W., Zaidi S. H E. et al. Mutation in the cartilage-derived morphogenetic protein–1 (CDMP1) gene in a kindred affected with fibular hypoplasia and complex brachydactyly (DuPan syndrome) // Clin. Genet. — 2002. — Vol. 61. — P. 454–458.

Faiyaz-Ul-Haque M., Zaidi S. H. E., Al-Ali M. et al. A novel missense mutation in the galactosyltransferase-I (B4GALT7) gene in a family exhibiting facioskeletal anomalies and Ehlers-Danlos syndrome resembling the progeroid type // Am. J. Med. Genet-2004. — Vol. 128A. — P. 39–45.

Fang J., Dagenais S. L., Erickson R. P. et al. Mutations in FOXC2 (MFH-1), a forkhead family transcription factor, are responsible for the hereditary lymphedema-distichiasis syndrome // Am. J. Hum. Genet. — 2000. — Vol. 67. — P. 1382–1388.

Fantes J., Ragge N. K., Lynch S.-A. et al. Mutations in SOX2 cause anophthalmia. Nature Genet. — 2003. — Vol. 33. — P. 461–462.

Fassler R., Schnegelsberg P. N. J., Dausman J. et al. Mice lacking alpha 1 (IX) collagen develop noninflammatory degenerative joint disease // Proc. Nat. Acad. Sci. — 1994. — Vol. 91. — P. 5070–5074.

Fattori R., Nienaber C. A., Descovich B. P. et al. Impotance of dural ectasia in phenotypic assessment of Marfan's syndrome // Lancet. — 1999. — Vol. 354 (9182). — P. 910–913.

Faury G., Pezet M., Knutsen R. H. et al. Developmental adaptation of the mouse cardiovascular system to elastin haploinsufficiency // J. Clin. Invest. — 2003. — Vol. 112. — P. 1419–1428.

Feldman B., Poueymirou W., Papaionnou V. E. et al. Requirement of FGF-4 for postimplantation mouse development // Science-1995. — Vol. 267. — P. 246–249.

Feng G., Krejci E., Molgo J. et al. Genetic analysis of collagen Q: roles in acetylcholinesterase and butyrylcholinesterase assembly and in synaptic structure and function // J. Cell Biol. — 1999. — Vol. 144. — P. 1349–1360.

Ferguson B. M., Thomas N. S. T., Munoz F. et al. Scarcity of mutations detected in families with X linked hypohidrotic ectodermal dysplasia: diagnostic implications // J. Med. Genet. — 1998. — Vol. 35. — P. 112–115.

Filippi E., Sentinelli F, Trishitta V. et al. Association of the human adiponectin gene and insulin resistance // Europ. J. Hum. Genet. — 2004. — Vol. 12. — P. 199–205.

Fine J.-D., Johnson L., Wright T. Epidermolysis bullosa simplex superficialis: a new variant of epidermolysis bullosa characterized by subcorneal skin cleavage mimicking peeling skin syndrome // Arch Derm. — 1989. — Vol. 125. — P. 633–638.

Finegold D. N., Kimak M. A., Lawrence E. C. et al. Truncating mutations in FOXC2 cause multiple lymphedema syndromes // Hum. Molec. Genet. — 2001. — Vol. 10. — P. 1185–1189.

Fisher D. E. The role of fat embolism in the etiology of corticosteroid-induced avascular necrosis: clinical and experimental results // Clin. Orthop. — 1978. — Vol. 130. — P. 68–80.

Fischer A., Carmichael K. P., Munnell J. F. et al. Sulfamidase deficiency in a family of dachshunds: a canine model of mucopolysaccharidosis IIIA (Sanfilippo A) // Pediat. Res. — 1998. — P. 44. — P. 74–82.

Fleischmajer R., Olsen B., Kuhn K. eds. Structure, molecular biology, and pathology of collagen//Ann. N.Y. Acad. Sci. — 1990. — 580: 1–592.

Flomen R. H., Vatcheva R., Gorman P. A. et al. Construction and analysis of a sequence-ready map in 4q25: Rieger syndrome can be caused by haploinsufficiency of RIEG, but also by chromosome breaks approximately 90 kb upstream of this gene // Genomics. — 1998. — Vol. 47. — P. 409–413.

Fortin A. S., Underhill D. A., Gros P. Reciprocal effect of Waardenburg syndrome mutations on DNA binding by the Pax-3 paired domain and homeodomain // Hum. Molec. Genet. — 1997. — Vol. 6. — P. 1781–1790.

Foster J. W., Dominguez-Steglich M. A., Guioli S. et al. Campomelic dysplasia and autosomal sex reversal caused by mutations in an SRY-related gene // Nature. — 1994. — 3Vol. 72. — P. 525–530.

Fraccaro M. Contributo allo studio delle malattie del mesenchima osteopoietico: l'acondrogenesi // Folia Hered Path. — 1952. — Vol. 1. — P. 190–208.

Franco B., Meroni G., Parenti G. et al. A cluster of sulfatase genes on Xp22.3: mutations in chondrodysplasia punctata (CDPX) and implications for warfarin embryopathy // Cell-1995. — Vol. 81. — P. 15–2

Francomano C. A., Bellus G. A., Szabo J. et al. new skeletal dysplasia with severe tibial bowing profound developmental delay and acanthosis nigricans caused by a Lys 650 Met mutation in fibroblast grow

factor receptor 3 (FGFR3) // (Abstract) Am. J. Hum. Genet. — 1996. — Vol. 59 (suppl.). — P. A25 only.

Franzen P., ten Dijke P., Ichijo H. et al. Cloning of a TGF-beta type I receptor that forms a heteromeric complex with the TGF-beta type II receptor // Cell-1993. — Vol. 75: 681–692.

Fukamachi H., Ito K. Growth regulation of gastric epithelial cells by Runx3 // Oncogene–2004. — Vol. 23. — P. 4330–4335.

Furlong J., Kurczynski T. W., Hennessy J. R. New marfanoid syndrome with craniosynostosis // Am. J. Med. Genet. — 1987. — Vol. 26. — P. 599–604.

Gaide O., Schneider P. Permanent correction of an inherited ectodermal dysplasia with recombinant EDA // Nature Med. — 2003. — Vol. 9. — P. 614–618.

Gaine S. P., Rubin L. J. Primary pulmonary hypertension // Lancet–1998. — Vol. 352. — P. 719–725.

Gaiser K. G., Maddox B. K., Bann J. G. et al. Y-position collagen II mutation disrupts cartilage formation and skeletal development in a transgenic mouse model of spondyloepiphyseal dysplasia // J. Bone Miner. Res. — 2002. — Vol. 17. — P. 39–47.

Gao B., Guo J., She C. et al. Mutations in IHH, encoding Indian hedgehog, cause brachydactyly type A-1 // Nature Genet. — 2001. — Vol. 28. — P. 386–388.

Garbusenko E., Nagel A., Pickholtz D. P. et al. Human mast cells stimulate fibroblast proliferation, collagen synthesis and lattice contraction: a direct role for mast cells in skin fibrosis // Clin. Exp. Allergy. — 2002. — Vol. 32. — P. 237–247.

Garcia-Minaur S., Mavrogiannis L. A., Rannan-Eliya S. V. et al. Parietal foramina with cleidocranial dysplasia is caused by mutation in MSX2 // Europ. J. Hum. Genet. — 2003. — Vol. 11. — P. 892–895.

Garlanda C., Hirsch E., Bozza S. et al. Non-redundant role of the long pentraxin PTX3 in anti-fungal innate immune response. Nature 420: 182–186, 2002.

Garofalo S., Vuorio E., Metsaranta M. et al. Reduced amounts of cartilage collagen fibrils and growth plate anomalies in transgenic mice harboring a glycine-to-cysteine mutation in the mouse type II procollagen alpha–1-chain gene // Proc. Nat. Acad. Sci. — 1991. — Vol. 88. — P. 9648–9652.

Garred P., Madsen H. O., Hofmann B., Svejgaard A. Increased frequency of homozygosity of abnormal mannan-binding-protein alleles in patients with suspected immunodeficiency // Lancet-1995. — Vol. 346. — P. 941–943.

Gatalica Z., Gibas Z., Martinez-Hernandez A. Dissecting aortic aneurysm as a complication of generalized fibromuscular dysplasia // Hum. Path. — 1992. — Vol. 23. — P. 586–588.

Gayraud B., Keene D. R., Sakai L. Y., Ramirez F. New insights into the assembly of extracellular microfibrils from the analysis of the fibrillin 1 mutation in the tight skin mouse // J. Cell Biol. — 2000. — Vol. 150. — P. 667–679.

Gennari L., Becherini L., Falchetti A., Masi L., Massart F., Brandi M. L. Genetics of osteoporosis: role of steroid hormone receptor gene polymorphisms. J. Steroid. Biochem. Mol. Biol. — 2002. — Vol. 81 (1). — P. 1–24.

Germain D. P., Herrera-Guzman Y. Vascular Ehlers-Danlos syndrome // Ann. Genet. — 2004. — Vol. 47. — P. 1–9.

Gibson C. W., Yuan Z. A., Hall B. et al. Amelogenin-deficient mice display an amelogenesis imperfecta phenotype // J. Biol. Chem. — 2001. — Vol. 276. — P. 31871–31875.

Giedion A., Brandner M., Lecannellier J. et al. Oto-spondylo-megaepiphyseal dysplasia (OSMED) // Helv. Pediat. Acta-1982. — Vol. 37. — P. 361–380.

Gilmour D. T., Lyon G. J., Carlton M. B. L. et al. Mice deficient for the secreted glycoprotein SPARC/osteonectin/BM40 develop normally but show severe age-onset cataract formation and disruption of the lens // EMBO J. — 1998. — Vol. 17. — P. 1860–1870.

Gitzelmann R., Wiesmann U. N., Spycher M. A. et al. Unusually mild course of beta-glucuronidase deficiency in two brothers (mucopolysaccharidosis VII) // Helv. Paediat. Acta. — 1978. — Vol. 3. — P. 413–428.

Glaser T., Jepeal L., Edwards J. G. PAX6 gene dosage effect in a family with congenital cataracts, aniridia, anophthalmia and central nervous system defects // Nature Genet. — 1994. — Vol. 7. — P. 463–471.

Glasser S. W., Burhans M. S., Korfhagen T. R. et al. Altered stability of pulmonary surfactant in SP-C-deficient mice // Proc. Nat. Acad. Sci. — 2001. — Vol. 98. — P. 6366–6371.

Glasson S. S., Askew R., Sheppard B. et al. Deletion of active ADAMTS5 prevents cartilage degradation in a murine model of osteoarthritis // Nature-2005. — Vol. 434. — P. 644–648.

Gleghorn L., Ramesar R., Beighton P., Wallis G. A mutation in the variable repeat region of the aggrecan gene (AGC1) causes a form of spondyloepiphyseal dysplasia associated with severe, premature osteoarthritis // Am. J. Hum. Genet. — 2005. — Vol. 77. — P. 484–490.

Go S., Maugeri A., Mulder J. et al. Autosomal dominant rhegmatogenous retinal detachment associated with an arg453ter mutation in the COL2A1 gene // Invest. Ophthal. Vis. Sci. — 2003. — Vol. 44. — P. 4035–4043.

Golla A., Lichtner P., von Gernet S. et al. Phenotypic expression of the fibroblast growth factor receptor 3 (FGFR3) mutation P250R in a large craniosynostosis family // J. Med. Genet. — 1997. — Vol. 34. — P. 683–684.

Gong Y., Krakow D., Marcelino J. et al. Heterozygous mutations in the gene encoding noggin affect human joint morphogenesis // Nature Genet. — 1999. — Vol. 21. — P. 302–304.

Gong Y., Slee R. B., Fukai N. et al. LDL receptor-related protein 5 (LRP5) affects bone accrual and

eye development // Cell–2001. — Vol. 107. — P. 513–523.

Goodman F. R., Mundlos S., Muragaki Y. et al. Synpolydactyly phenotypes correlate with size of expansions in HOXD13 polyalanine tract // Proc. Nat. Acad. Sci. — 1997. — Vol. 94. — P. 7458–7463.

Goodman F., Giovannucci-Uzielli M.-L., Hall C. et al. Deletions in HOXD13 segregate with an identical, novel foot malformation in two unrelated families // Am. J. Hum. Genet. — 1998. — Vol. 63. — P. 992–1000.

Goodman F. R., Bacchelli C., Brady A. F. et al. Novel HOXA13 mutations and the phenotypic spectrum of hand-foot-genital syndrome. Am. J. Hum. Genet. 67: 197–202. — 2000.

Gott V. L., Cameron D. E., Alejo D. E. et al. Aortic root replacement in 271 Marfan patients: a 24-year experience // Ann. Thorac. Surg. — 2002. — Vol. 73(2). — P. 438–443.

Gould D. B., Phalan F. C., Breedveld G. J. Mutations in Col4a1 cause perinatal cerebral hemorrhage and porencephaly // Science-2005. — Vol. 308. — P. 1167–1171.

Graemiger R. A., Niemeyer G., Schneeberger S. A., Messmer E. P. Wagner vitreoretinal degeneration: follow-up of the original pedigree // Ophthalmology-1995. — Vol. 102. — P. 1830–1839.

Graf K., Do Y. S., Ashizawa N. et al. Myocardial osteopontin expression is associated with left ventricular hypertrophy // Circulation-1997. — Vol. 96. — P. 3063–3071.

Grahame R. Pain, distress and joint hyperlaxity. In Joint, Bone, Spine. — 2000. — 67. — P. 157–164.

Grahame R., Bird H. British consultant rheumatologist perceptions the hypermobility syndrome: a national survey // J. Rheumatol. — 2001. — Vol. 40. — P. 559–562.

Grainger D. J., Heathcote K., Chiano M. et al. Genetic control of the circulating concentration of transforming growth factor type beta–1 // Hum. Molec. Genet. — 1999. — Vol. 8. — P. 93–97.

Grant S. F. A., Reid D. M., Blake G. et al. Reduced bone density and osteoporosis associated with a polymorphic Sp1 binding site in the collagen type I-alpha 1 gene // Nature Genet. — 1996. — Vol. 14. — P. 203–205.

Gray I. R., Bridges A. B., West R. et al. Life expentancy in British Marfan syndrome populations // Clin. Genet. — 1998. — Vol. 54 (2). — P. 24–128.

Gregg R. G., Mukhopadhyay S., Candille S. I. et al. Identification of the gene and the mutation responsible for the mouse nob phenotype // Invest. Ophthal. Vis. Sci. — 2003. — Vol. 44. — P. 378–384.

Grigelioniene G., Hagenas L., Eklof O. et al. A novel missense mutation ile538-to-val in the fibroblast growth factor receptor 3 in hypochondroplasia // (Abstract) Hum. Mutat. — 1998. — Vol. 11. — P. 333 only.

Gripp K. W., McDonald-McGinn D. M., Gaudenz K. et al. Identification of a genetic cause for isolated unilateral coronal synostosis: a unique mutation in the fibroblast growth factor receptor 3 // J. Pediat. — 1998. — Vol. 132. — P. 714–716.

Gu Z., Kaul M., Yan B. et al. S-nitrosylation o matrix metalloproteinases: signaling pathway to neurona cell death // Science–2002. — Vol. 297. — P. 1186–1190.

Gubler M., Levy M., Broyer M. et al. Alport»s syndrome: a report of 58 cases and a review of the literature // Am. J. Med. — 1981. — Vol. 70. — P. 493–505.

Gubler M.-C., Knebelmann B., Beziau A. et al. Autosomal recessive Alport syndrome: immunohistochemical study of type IV collagen chain distribution // Kidney Int. — 1995. — Vol. 47. — P. 1142–1147.

Gupta P. A., Putnam E. A., Carmical S. G. et al. Ten novel FBN2 mutations in congenital contractural arachnodactyly: delineation of the molecular pathogenesis and clinical phenotype // Hum. Mutat. — 2002. — Vol. 19. — P. 39–48.

Guttmacher A. E. Autosomal dominant preaxial deficiency, postaxial polydactyly, and hypospadias // Am. J. Med. Genet. — 1993. — Vol. 46. — P. 219–222.

Ha-Vinh R., Alanay Y., Bank R. A. et al. Phenotypic and molecular characterization of Bruck syndrome (osteogenesis imperfecta with contractures of the large joints) caused by a recessive mutation in PLOD2 // Am. J. Med. Genet. — 2004. — Vol. 131A. — P. 115–120.

Haataja R., Ramet M., Marttila R., Hallman M. Surfactant proteins A and B as interactive genetic determinants of neonatal respiratory distress syndrome // Hum. Molec. Genet. — 2000. — Vol. 9. — P. 2751–2760.

Hagg R., Hedbom E., Mollers U. et al. Absence of the alpha-1(IX) chain leads to a functional knock-out of the entire collagen IX protein in mice // J. Biol. Chem. — 1997. — Vol. 272. — P. 20650–20654.

Hagstrom S. A., Pauer G. J. T., Reid J. et al. SOX2 mutation causes anophthalmia, hearing loss, and brain anomalies // Am. J. Med. Genet. — 2005. — Vol. 138A. — P. 95–98.

Hajihosseini M. K., Wilson S., De Moerlooze L., Dickson C. A splicing switch and gain-of-function mutation in FgfR2-IIIc hemizygotes causes Apert/Pfeiffer-syndrome-like phenotypes // Proc. Nat. Acad. Sci. — 2001. — Vol. 98. — P. 3855–3860.

Hall M. G., Ferrel W. R., Sturrock R. D. The effect hypermobility syndrome on knee joint propnoreception // Br. J. Rheum. — 1995. — Vol. 32. — P. 121–125.

Hamada T., Koshino Y., Misawa T. Mitral valve prolapse and autonomic function in panic disorder // Acta Psychiat. Scand. — 1998. — Vol. 97. — P. 139- 143.

Hamalainen E .R., Jones T. A., Sheer D. et al. Molecular cloning of human lysyloxidase and assignment of the gene to chromosome 5q23.3–31.2 // Genomics — 1991. — Vol. 11. — P. 508–516.

Hamersma H., Gardner J., Beighton P. The natural history of sclerosteosis // Clin. Genet. — 2003. — Vol. 63. — P. 192–197.

Hamidi-Toosi S., Maumenee I. H. Vitreoretinal degeneration in spondyloepiphyseal dysplasia congenital // Arch. Ophthal. — 1982. — Vol. 100. — P. 1104–1107.

Hammami-Hauasli N., Schumann H., Raghunath M. et al. Some, but not all, glycine substitution mutations in COL7A1 result in intracellular accumulation of collagen VII, loss of anchoring fibrils, and skin blistering // J. Biol. Chem. — 1998. — Vol. 273. — P. 19228–19234.

Hamvas A., Nogee L. M., Mallory G. B. et al. Lung transplantation for treatment of infants with surfactant protein B deficiency // J. Pediat. — 1997. — Vol. 130. — P. 231–239.

Handmaker S. D., Robinson L. D., Campbell J. A. et al. Dyssegmental dwarfism: a new syndrome of lethal dwarfism // Birth Defects Orig. Art. Ser. — 1977. — Vol. XIII(3D). — P. 79–90.

Handra-Luca A., Condroyer C., de Moncuit C. et al. Vessels» morphology in SMAD4 and BMPR1A-related juvenile polyposis // Am. J. Med. Genet. — 2005. — Vol. 138A. — P. 113–117.

Hanson I. M., Fletcher J. M., Jordon T. et al. Mutations at the PAX6 locus are found in heterogeneous anterior segment malformations including Peters' anomaly // Nature Genet. — 1994. — Vol. 6. — P. 168–173.

Hanson I., Churchill A., Love J. et al. Missense mutations in the most ancient residues of the PAX6 paired domain underlie a spectrum of human congenital eye malformations // Hum. Molec. Genet. — 1999. — Vol. 8. — P. 165–172.

Harris R., Patton I. T., Barson A. J. Pseudo-achondrogenesis with fractures // Clin. Genet. — 1972. — Vol. 3. — P. 435–441.

Hart P. S., Hart T. C., Simmer J. P., Wright J. T. A nomenclature for X-linked amelogenesis imperfecta // Arch. Oral Biol. — 2002. — Vol. 47. — P. 255–260.

Hart T. C., Hart P. S., Gorry M. C. et al. Novel ENAM mutation responsible for autosomal recessive amelogenesis imperfecta and localised enamel defects // J. Med. Genet. 40: 900–906.

Hasegawa T., Kozlowski K., Nishimura G. et al. Japanese type of spondylo-metaphyseal dysplasia // Pediat. Radiol. — 1994. — Vol. 24. — P. 194–197.

Hashimoto K., Matsumoto M., Iacobelli D. Transient bullous dermolysis of the newborn // Arch. Derm-1985. — Vol. 121. — P. 1429–1438.

Haskins M. E., Aguirre G. D., Jezyk P. F. et al. Mucopolysaccharidosis type VII (Sly syndrome): beta-glucuronidase-deficient mucopolysaccharidosis in the dog // Am. J. Path. — 1991. — Vol. 138. — P. 1553–1555.

Hastbacka J., de la Chapelle A., Mahtani M. M. et al. The diastrophic dysplasia gene encodes a novel sulfate transporter: positional cloning by fine-structure linkage disequilibrium mapping // Cell. — 1994. — Vol. 78. — P. 1073–1087.

Hastbacka J., Kerrebrock A., Mokkala K. et al. Identification of the Finnish founder mutation for diastrophic dysplasia (DTD) // Europ. J. Hum. Genet. — 1999. — Vol. 7. — P. 664–670.

Hastbacka J., Superti-Furga A., Wilcox W R. et al. Atelosteogenesis type II is caused by mutations in the diastrophic dysplasia sulfate-transporter gene (DTDST): evidence for a phenotypic series involving three chondrodysplasias // Am. J. Hum. Genet. — 1996. — Vol. 58. — P. 255–262.

Hautala T., Byers M. G., Eddy R. L. et al. Cloning of human lysylhydroxylase. Complete cDINA-derived amino acid sequence and assignment of the gene (PLOD) to chromosome 1p36.2-p36.3 // Genomics — 1992. — Vol. 13. — P. 62–69.

Hautala T., Heikkinen J., Kivirikko K. I., Myllyla R. A large duplication in the gene for lysyl hydroxylase accounts for the type VI variant of Ehlers-Danlos syndrome in two siblings // Genomics–1993. — Vol. 15. — P. 399–404.

Hayward C., Shu X., Cideciyan A. V. et al. Mutation in a short-chain collagen gene, CTRP5, results in extracellular deposit formation in late-onset retinal degeneration: a genetic model for age-related macular degeneration // Hum. Molec. Genet. — 2003. — Vol. 12. — P. 2657–2667.

Hebrok M., Kim S. K., St Jacques B. et al. Regulation of pancreas development by hedgehog signaling // Development–2000. — Vol. 127. — P. 4905–4913.

Hecht J. T., Nelson L. D., Crowder E. et al. Mutations in exon 17B of cartilage oligomeric matrix protein (COMP) cause pseudoachondroplasia // Nature Genet. — 1995. — Vol. 10. — P. 325–329.

Helbling-Leclerc A., Zhang X., Topaloglu H. et al. Mutations in the laminin alpha–2-chain gene (LAMA2) cause merosin-deficient congenital muscular dystrophy // Nature Genet. — 1995. — Vol. 11. — P. 216–218.

Hellemans J., Coucke P. J., Giedion A. et al. Homozygous mutations in IHH cause acrocapitofemoral dysplasia, an autosomal recessive disorder with cone-shaped epiphyses in hands and hips // Am. J. Hum. Genet. — 2003. — Vol. 72. — P. 1040–1046.

Henderson J. E., Naski M. C., Aarts M. M. et al. Expression of FGFR3 with the G380R achondroplasia mutation inhibits proliferation and maturation of CFK2 chondrocytic cells. J. Bone Miner. Res. — 2000. — Vol. 15. — P. 155–165.

Heon E., Mathers W. D., Alward W. L. M. et al. Linkage of posterior polymorphous corneal dystrophy to 20q11 // Hum. Molec. Genet. — 1995. — Vol. 4. — P. 485–488.

Heon E., Greenberg A., Kopp K. K. et al. VSX1: A gene for posterior polymorphous dystrophy and keratoconus // Hum. Molec. Genet. — 2002. — Vol. 11. — P. 1029–1036.

Hewett D. R., Lynch J. R., Child A., Sykes B. C. A new missense mutation of fibrillin in a patient with Marfan syndrome // J. Med. Genet. — 1994. — Vol. 31. — P. 338–339.

Hill R. E., Favor J., Hogan B. L. M. et al. Mouse small eye results from mutations in a paired-like homeobox-containing gene // Nature-1991. — Vol. 354. — P. 522–525.

Hoang Q. Q., Sicheri F., Howard A. J., Yang D. S. C. Bone recognition mechanism of porcine osteocalcin from crystal structure // Nature. — 2003. — 4Vol. 25. — P. 977–980.

Hodgkinson C. A., Nakayama A., Li H. et al. Mutation at the anophthalmic white locus in Syrian hamsters: haploinsufficiency in the Mitf gene mimics human Waardenburg syndrome type 2 // Hum. Molec. Genet. — 1998. — Vol. 7. — P. 703–708.

Hol F. A.,Hamel B. C. J.,Geurds M. P. A. et al. A frameshift mutation in the gene for PAX3 in a girl with spina bifida and mild signs of Waardenburg syndrome // J. Med. Genet. — 1995. — Vol. 32. — P. 52–56.

Holden P., Canty E. G., Mortier G. R. et al. Identification of novel pro-alpha-2(IX) collagen gene mutations in two families with distinctive oligo-epiphyseal forms of multiple epiphyseal dysplasia // Am. J. Hum. Genet. — 1999. — Vol. 65. — P. 31–38.

Hollister D. W., Godfrey M., Sakai L. Y., Pyeritz R. E. Immunohistologic abnormalities of the microfibrillar-fiber system in the Marfan syndrome // New Eng. J. Med. — 1990. — Vol. 323. — P. 152–159.

Hollway G. E., Suthers G. K., Battese K. M. et al. Deafness due to pro250-to-arg mutation of FGFR3 // (Letter) Lancet–1998. — Vol. 351. — P. 877–878.

Holmbeck K., Bianco P., Caterina J. et al. MT1-MMP-deficient mice develop dwarfism, osteopenia, arthritis, and connective tissue disease due to inadequate collagen turnover // Cell–1999. — Vol. 99. — P. 81–92.

Hong H.-K., Lass J. H., Chakravarti A. Pleiotropic skeletal and ocular phenotypes of the mouse mutation congenital hydrocephalus (ch/Mf1) arise from a winged helix/forkhead transcription factor gene // Hum. Molec. Genet. — 1999. — Vol. 8. — P. 625–637.

Hopwood J. J., Bunge S., Morris C. P. et al. Molecular basis of mucopolysaccharidosis type II: mutations in the iduronate-2-sulphatase gene // Hum. Mutat. — 1993. — Vol. 2. — P. 435–442.

Horst G. T. J. van der, Kleijer W. J., Hoogeveen A. T. et al. Morquio B syndrome: a primary defect in beta-galactosidase // Am. J. Med. Genet. — 1983. — Vol. 16. — P. 261–275.

Horton W. A., Machado M. A., Ellard J. et al. Characterization of a type II collagen gene (COL2A1) mutation identified in cultured chondrocytes from human hypochondrogenesis // Proc. Nat. Acad. Sci. — 1992. — Vol. 89. — P. 4583–4587.

Hortop J., Tsipouras P., Hanley J. A. et al. Cardiovascular involvement in osteogenesis imperfecta // Circulation–1986. — Vol. 73. — P. 54–61.

Hoth C. F., Milunsky A., Lipsky N. et al. M in the paired domain of the human PAX3 ge Klein-Waardenburg syndrome (WS-III) as Waardenburg syndrome type I (WS-I) // Am. Genet. — 1993. — Vol. 52. — P. 455–46

Houston C. S., Awen C. F., Kent H. P. Fatal dwarfism // J. Canad. Assoc. Radiol. — Vol. 23. — P. 45–61.

Hovnanian A., Rochat A., Bodemer C. Characterization of 18 new mutations in CO recessive dystrophic epidermolysis bullosa evidence for distinct molecular mechanisms u defective anchoring fibril formation // Am. Genet. — 1997. — Vol. 61. — P. 599–61

Howard T. D., Paznekas W. A., Green E. Mutations in TWIST, a basic helix-loop-helix tra factor, in Saethre-Chotzen syndrome // Nature 1997. — Vol. 15. — P. 36–41.

Howe J. R., Bair J. L., Sayed M. G. et al. mutations of the gene encoding bone morp protein receptor 1A in juvenile polyposis Genet. — 2001. — Vol. 28. — P. 184–18

Huang W., Chung U., Kronenberg H. Crombrugghe B. The chondrogenic transcripti Sox9 is a target of signaling by the pa hormone-related peptide in the growth endochondral bones // Proc. Nat. Acad. Sci. — Vol. 98. — P. 160–165.

Huber C., Odent S., Rumeur S. et al. transporter gene mutations in apparently isol foot // (Letter) J. Med. Genet. — 2001. — Vo P. 191–192.

Huggins M. J., Smith J. R., Chun K Achondroplasia-hypochondroplasia complex in a infant // Am. J. Med. Genet. — 1999. — Vo P. 396–400.

Humphries S. E., Luong L.-A., Talmud P. The 5A/6A polymorphism in the promote stromelysin-1 (MMP-3) gene predicts progr angiographically determined coronary artery d men in the LOCAT gemfibrozil s Atherosclerosis–1998. — Vol. 139. — P. 4

Humphries S. E., Martin S., Cooper J., Interaction between smoking and the stro (MMP3) gene 5A/6A promoter polymorphism a coronary heart disease in healthy men // A Genet. — 2002. — Vol. 66. — P. 343–35

Hurley M. E., White M. J., Green A. J., K Antley-Bixler syndrome with radioulnar syn Pediat. Radiol. — 2004. — Vol. 34. — P. 148–1

Hautamaki R. D., Kobayashi D. K., Seni Shapiro S. D. Requirement for macrophage el cigarette smoke-induced emphysema in Science-1997. — Vol. 277. — P. 2002–200

Hwang S.-J., Beaty T. H., McIntosh Association between homeobox-containing ge and the occurrence of limb deficiency // Am. Genet. — 1998. — Vol. 75. — P. 419–42

Hyland J., Ala-Kokko L., Royce P. et al. A homozygous stop codon in the lysylhydroxylase gene in two siblings with Ehlers-Danlos syndrome type VI // Nature Genet. — 1992. — Vol. 2. — P. 228–231.

Hyland V. J., Robertson S. P., Flanagan S. et al. Somatic and germline mosaicism for a R248C missense mutation in FGFR3, resulting in a skeletal dysplasia distinct from thanatophoric dysplasia // Am. J. Med. Genet. — 2003. — Vol. 120A. — P. 157–168.

Ibrahimi O. A., Eliseenkova A. V., Plotnikov A. N. et al. Structural basis for fibroblast growth factor receptor 2 activation in Apert syndrome // Proc. Nat. Acad. Sci. — 2001. — Vol. 98. — P. 7182–7187.

Ibrahimi O. A., Zhang F., Eliseenkova A. V. et al. Proline to arginine mutations in FGF receptors 1 and 3 result in Pfeiffer and Muenke craniosynostosis syndromes through enhancement of FGF binding affinity // Hum. Molec. Genet. — 2004. — Vol. 13. — P. 69–78.

Ikegawa S., Toda T., Okui K., Nakamura Y. Structure and chromosomal assignment of the human S1–5 gene (FBNL) that is highly homologous to fibrillin // Genomics–1996. — Vol. 35. — P. 590–592.

Inada M., Wang Y., Byrne M. H. et al. Critical roles for collagenase-3 (Mmp13) in development of growth plate cartilage and in endochondral ossification // Proc. Nat. Acad. Sci. — 2004. — Vol. 101. — P. 17192–17197.

Innis J. W., Goodman F. R., Bacchelli C. et al. A HOXA13 allele with a missense mutation in the homeobox and a dinucleotide deletion in the promoter underlies Guttmacher syndrome // (Abstract) Hum. Mutat. — 2002. — Vol. 19. — P. 573–574.

Irwin W. A., Bergamin N., Sabatelli P. et al. Mitochondrial dysfunction and apoptosis in myopathic mice with collagen VI deficiency // Nature Genet. — 2003. — Vol. 35. — P. 367–371.

Ishikawa-Brush Y., Powell J. F., Bolton P. et al. Autism and multiple exostoses associated with an X;8 translocation occurring within the GRPR gene and 3-prime to the SDC2 gene // Hum. Molec. Genet. — 1997. — Vol. 6. — P. 1241–1250.

Itoh T., Tanioka M., Yoshida H. et al. Reduced angiogenesis and tumor progression in gelatinase A-deficient mice // Cancer Res. — 1998. — Vol. 58. — P. 1048–1051.

Iwata T., Chen L., Li C. et al. A neonatal lethal mutation in FGFR3 uncouples proliferation and differentiation of growth plate chondrocytes in embryos // Hum. Molec. Genet. — 2000. — Vol. 9. — P. 1603–1613.

Iwata T., Li C.-L., Deng C.-X., Francomano C. A. Highly activated Fgfr3 with the K644M mutation causes prolonged survival in severe dwarf mice // Hum. Molec. Genet. — 2001. — Vol. 10. — P. 1255–1264.

Jabs E. W., Li X., Scott A. F. et al. Jackson-Weiss and Crouzon syndromes are allelic with mutations in fibroblast growth factor receptor 2 // Nature Genet. — 1994. — Vol. 8. — P. 275–279.

Jacenko O., Lu Valle P. A., Olsen B. R. Spondylometaphyseal dysplasia in mice carrying a dominant negative mutation in a matrix protein specific for cartilage-to-bone transition // Nature–2003. — Vol. 365. — P. 56–61.

Jacobs J. C., Downey J. A. Juvenile rheumatoid arthritis // In: Downey J. A., Low N. L. (eds.): The Child with Disabling Illness. Philadelphia: W. B. Saunders (pub.). — 1974. — P. 5–24.

Jadeja S., Smyth I., Pitera J. E. et al. Identification of a new gene mutated in Fraser syndrome and mouse myelencephalic blebs // Nature Genet. — 2005. — Vol. 37. — P. 520–525.

Janssens K., ten Dijke P., Ralston S. H. et al. Transforming growth factor-beta–1 mutations in Camurati-Engelmann disease lead to increased signaling by altering either activation or secretion of the mutant protein // J. Biol. Chem. — 2003. — Vol. 278. — P. 7718–7724.

Jepsen K. J., Wu F., Peragallo J. H. et al. A syndrome of joint laxity and impaired tendon integrity in lumican- and fibromodulin-deficient mice // J. Biol. Chem. — 2002. — Vol. 277. — P. 35532–35540.

Jezewski P. A., Vieira A. R., Nishimura C. et al. Complete sequencing shows a role for MSX1 in non-syndromic cleft lip and palate // J. Med. Genet. — 2003. — Vol. 40. — P. 399–407.

Jin W.-D., Jackson C. E. Desnick R. J., Schuchman E. H. Mucopolysaccharidosis type VI: identification of three mutations in the arylsulfatase B gene of patients with the severe and mild phenotypes provides molecular evidence for genetic heterogeneity // Am. J. Hum. Genet. — 1992. — Vol. 50. — P. 795–800.

Johnson D. W, Berg J. N., Baldwin M. A. et al. Mutations in the activin receptor-like kinase 1 gene in hereditary haemorrhagic telangiectasia type 2 // Nature Genet. — 1996. — Vol. 13. — P. 189–195.

Johnson D., Kan S., Oldridge M. et al. Missense mutations in the homeodomain of HOXD13 are associated with brachydactyly types D and E // Am. J. Hum. Genet. — 2003. — Vol. 72. — P. 984–997.

Johnson K. R., Sweet H. O., Donahue L. R. et al. A new spontaneous mouse mutation of Hoxd13 with a polyalanine expansion and phenotype similar to human synpolydactyly // Hum. Molec. Genet. — 1998. — Vol. 7. — P. 1033–1038.

Johnson D., Wall S. A., Mann S., Wilkie A. O. M. A novel mutation, ala315 to ser, in FGFR2: a gene-environment interaction leading to craniosynostosis? // Europ. J. Hum. Genet. — 2000. — Vol. 8. — P. 571–577.

Johnston J. B., Clagett O. T., McDonald J. R. Smooth-muscle tumors of the oesophagus // Thorax–1953. — Vol. 8. — P. 251–265.

Joos L., He J.-Q., Shepherdson M. B. et al. The role of matrix metalloproteinase polymorphisms in the rate of decline in lung function // Hum. Molec. Genet. — 2002. — Vol. 11. — P. 569–576.

Jordan T., Hanson I., Zaletayev D. et al. The human PAX6 gene is mutated in two patients with aniridia // Nature Genet. — 1992. — Vol. 1. — P. 328–332.

Judge D. P., Biery N. J., Keene D. R. et al. Evidence for a critical contribution of haploinsufficiency in the complex pathogenesis of Marfan syndrome // J. Clin. Invest. — 2004. — Vol. 114. — P. 172–181.

Jumlongras D., Bei M., Stimson J. M. et al. A nonsense mutation in MSX1 causes Witkop syndrome // Am. J. Hum. Genet. — 2001. — Vol. 69. — P. 67–74.

Kaartinen V., Warburton D. Fibrillin controls TGF-beta activation // Nature Genet. — 2003. — Vol. 33. — P. 331–332.

Kadurina T. Clinical polimorphism of hereditary dysplasias of connective tissue // 9th Intern. Congress of Human Genetics.— 1996.— Vol. 19.P.218.

Kagie M. J., Kleijer W. J., Huijmans J. G. M. et al. Beta-glucuronidase deficiency as a cause of fetal hydrops // Am. J. Med. Genet. — 1992. — Vol. 42. — P. 693–695.

Kainulainen K., Karttunen L., Puhakka L. et al. Mutations in the fibrillin gene responsible for dominant ectopia lentis and neonatal Marfan syndrome // Nature Genet. — 1994. — Vol. 6. — P. 64–69.

Kan L., Hu M., Gomes W. A., Kessler J. A. Transgenic mice overexpressing BMP4 develop a fibrodysplasia ossificans progressiva (FOP)-like phenotype // Am. J. Path. — 2004. — Vol. 165. — P. 1107–1115.

Kaminski N., Allard J. D., Pittet J. F. et al. Global analysis of gene expression in pulmonary fibrosis reveals distinct programs regulating lung inflammation and fibrosis // Proc. Nat. Acad. Sci. — 2000. — Vol. 97. — P. 1778–1783.

Kamp J. J. P. van de, Van Pelt J. F., Liem K. O. et al. Clinical variability in Sanfilippo B disease: a report on six patients in two related sibships // Clin. Genet. — 1976. — Vol. 10. — P. 279–284.

Kanai Y., Koopman P. Structural and functional characterization of the mouse Sox9 promoter: implications for campomelic dysplasia // Hum. Molec. Genet. — 1999. — Vol. 8. — P. 691–696.

Karumanchi S. A., Jha V., Ramchandran R. et al. Cell surface glypicans are low-affinity endostatin receptors // Molec. Cell–2001. — Vol. 7. — P. 811–822.

Kassai Y., Munne P., Hotta Y. et al. Regulation of mammalian tooth cusp patterning by ectodin // Science–2005. — Vol. 309. — P. 2067–2070.

Kato T., Kure T., Chang J.-H. et al. Diminished corneal angiogenesis in gelatinase A-deficient mice // FEBS Lett. — 2001. — Vol. 508. — P. 187–190.

Kelly T. E., Lichtenstein J. R., Dorst J. P. An unusual familial spondyloepiphyseal dysplasia: «spondyloperipheral dysplasia» // Birth Defects Orig. Art. Ser. — 1977. — Vol. XIII(3B). — P. 149–165.

Kemp T., Ravn J. Ueber erbliche Hand-und Fussdeformitaeten in einem 140-koepfigen Geschlecht, nebst einigen Bemerkungen ueber Poly-und Syndaktylie beim Menschen // Acta Psychiat. Neurol. Scand. 1932. — Vol. 7. — P. 275–296.

Kenny L. J. Giant intrathoracal leiomyoma esophagus: a case report // J. Thorac. Surg. — 1953. Vol. 26. — P. 93–100.

Kere J., Srivastava A. K., Montonen O. et X-linked anhidrotic (hypohidrotic) ectodermal dysplasia caused by mutation in a novel transmembrane protein Nature Genet. — 1996. — Vol. 13. — P. 409–416.

Kessler E., Takahara K., Biniaminov L. et al. Bo morphogenic protein–1: the type I procollag C-proteinase // Science–1996. — Vol. 271. P. 360–362.

Kiernan A. E., Pelling A. L., Leung K. K. H. et Sox2 is required for sensory organ development in mammalian inner ear // Nature–2005. — Vol. 434. P. 1031–1035.

Kilpatrick M. W., Phylactou L. A., Godfrey M. et Delivery of a hammerhead ribozyme specifica down-regulates the production of fibrillin-1 by cultu dermal fibroblasts // Hum. Molec. Genet. — 1996. Vol. 5. — P. 1939–1944.

Kim J-E., Park R-W., Choi J-Y. et al. Molecu properties of wild-type and mutant beta-IG-H3 protein Invest. Ophthal. Vis. Sci. — 2002. — Vol. 43. P. 656–661.

Kim J.-W., Hu J. C.-C., Lee J.-I. et al. Mutational spot in the DSPP gene causing dentinogenesis imperfe type II // Hum. Genet. — 2005. — Vol. 116. P. 186–191.

Kim J.-W., Simmer J. P., Hart T. C. et al. MMP mutation in autosomal recessive pigmen hypomaturation amelogenesis imperfecta // J. M Genet. — 2005. — Vol. 42. — P. 271–275.

Kim J., Wu H.-H, Lander A. D. et al. GDI controls the timing of progenitor cell competence developing retina // Science–2005. — Vol. 308. P. 1927–1930.

Kingsley D. M., Bland A. E., Grubber J. M. et The mouse short ear skeletal morphogenesis locus associated with defects in a bone morphogenetic mem of the TGF-beta superfamily // Cell-1992. — Vol. 71. P. 399–410.

Kinoshita A., Saito T., Tomita H. et Domain-specific mutations in TGFB1 result Camurati-Engelmann disease // Nature Genet. — 2000. Vol. 26. — P. 19–20.

Kitoh H., Brodie S. G., Kupke K. G. et Lys650-to-met substitution in the tyrosine kinase dom of the fibroblast growth factor receptor gene cau thanatophoric dysplasia type I // (Abstract) Hu Mutat. — 1998. — Vol. 12. — P. 362–363.

Kivirikko K. Collagens and their abnormalities i wide spectrum of diseases // Ann. Med. 1993. —Vol. 25. —P. 113–126.

Kizawa H., Kou I., Iida A. et al. An aspartic a repeat polymorphism in asporin inhibits chondrogen

and increases susceptibility to osteoarthritis // Nature Genet. — 2005. — Vol. 37. — P. 138–144.

Kjaer K. W., Hansen L., Eiberg H. et al. A 72-year-old Danish puzzle resolved—comparative analysis of phenotypes in families with different-sized HOXD13 polyalanine expansions // Am. J. Med. Genet. — 2005. — Vol. 138A. — P. 328–339.

Kjeldsen A. D., Brusgaard K., Poulsen L. et al. Mutations in the ALK-1 gene and the phenotype of hereditary hemorrhagic telangiectasia in two large Danish families // Am. J. Med. Genet. — 2001. — Vol. 98. — P. 298–302.

Koenig S. B., Mieler W. F. Management of ectopia lents in a family with marfan syndrome // Arch. Ophthalmol. — 1996. — Vol. 114(9). — P. 1058–1061.

Kolble K., Lu J., Mole S. E. et al. Assignment of the human pulmonary surfactant protein D gene (SFTP4) to 10q22-q23 close to the surfactant protein A gene cluster // Genomics-1993. — Vol. 17. — P. 294–298.

Komori T., Yagi H., Nomura S. et al. Targeted disruption of Cbfa1 results in a complete lack of bone formation owing to maturational arrest of osteoblasts // Cell-1997. — Vol. 89. — P. 755–764.

Kontusaari S., Tromp G., Kuivaniemi H. et al. Inheritance of an RNA splicing mutation (G +1 ivs20) in the type III procollagen gene (COL3α1) in a family with aortic aneurysms and easy bruisability. Phenotypic overlap between familial arterial aneurysms and the Ehlers-Danlos syndrome type IV // Am. J. Hum. Genet. — 1990. — Vol. 47. — P. 112–120.

Kontusaari S., Tromp G., Kuivaniemi H. et al. A mutation in the gene for the type III procollagen (COL3A1) in a family with aortic aneurysms // (Abstract) Clin. Res. — 1990. — Vol. 38. — P. 360A.

Korkko J., Cohn D. H., Ala-Kokko L. et al. Widely distributed mutations in the COL2A1 gene produce achondrogenesis type II/hypochondrogenesis // Am. J. Med. Genet. — 2000. — Vol. 92. — P. 95–100.

Korkko J., Ritvaniemi P., Haataja L. Mutation in type II procollagen (COL2A1) that substitutes aspartate for glycine alpha-I-67 and that causes cataracts and retinal detachment: evidence for molecular heterogeneity in the Wagner syndrome and the Stickler syndrome (arthro-ophthalmopathy) // Am. J. Hum. Genet. — 1993. — Vol. 53. — P. 55–61.

Korvatska E., Munier F. L., Djemai A. et al. Mutation hot spots in 5q31-linked corneal dystrophies // Am. J. Hum. Genet. — 1998. — Vol. 62. — P. 320–324.

Kostka G., Giltay R., Bloch W. et al. Perinatal lethality and endothelial cell abnormalities in several vessel compartments of fibulin–1-deficient mice // Molec. Cell. Biol. — 2001. — Vol. 21. — P. 7025–7034.

Kress W., Peterson B., Collmann H., Grimm T. An unusual FGFR1 mutation (fibroblast growth factor receptor 1 mutation) in a girl with non-syndromic trigonocephaly // Cytogenet. Cell Genet. — 2000. — Vol. 91. — P. 138–140.

Krafchak C. M., Pawar H.; Moroi S. E. et al. Mutations in TCF8 cause posterior polymorphous corneal dystrophy and ectopic expression of COL4A3 by corneal endothelial cells // Am. J. Hum. Genet. — 2005. — Vol. 77. — P. 694–708.

Kresse H., Wiesmann U., Cantz M. et al. Biochemical heterogeneity of the Sanfilippo syndrome: preliminary characterization of two deficient factors // Biochem. Biophys. Res. Commun. — 1971. — Vol. 42. — P. 892–898.

Kresse H., Neufeld E. F. The Sanfilippo A corrective factor: purification and mode of action // J. Biol. Chem. — 1972. — Vol. 247. — P. 2164–2170.

Kuang W., Xu H., Vachon P. H. et al. Merosin-deficient congenital muscular dystrophy: partial genetic correction in two mouse models // J. Clin. Invest. — 1998. — Vol. 102. — P. 844–852.

Keutel J., Jorgensen G., Gabriel P. A new autosomal recessive syndrome: peripheral pulmonary stenoses, brachytelephalangism, neural hearing loss and abnormal cartilage calcifications-ossification // Birth Defects Orig. Art. Ser. — 1972. — Vol. VIII(5). — P. 60–68.

Kuivaniemi H., Tromp G., Prockop D. J. Mutations in collagen genes: causes of rare and some common diseases in humans // FASEB J. — 1991a. — Vol. 5. — P. 2052–2060.

Kuivaniemi H., Tromp G., Prockop D. J. Genetic causes of aortic aneurysms: unlearning at least part of what the textbooks say // J. Clin. Invest. — 1991b. — Vol. 88. — P. 1441–1444.

Kuivaniemi H., Tromp G., Prockop D. J. Mutations in fibrillar collagens (types I, II, III, and XI), fibril-associated collagen (type IX), and network-forming collagen (type X) cause a spectrum of diseases of bone, cartilage, and blood vessels // Hum. Mutat. — 1997. — Vol. 9. — P. 300–315.

Kume T., Deng K.-Y., Winfrey V. et al. The forkhead/winged helix gene Mf1 is disrupted in the pleiotropic mouse mutation congenital hydrocephalus // Cell. — 1998. — Vol. 93. — P. 985–996.

Kunieda T., Simonaro C. M., Yoshida M. et al. Mucopolysaccharidosis type VI in rats: isolation of cDNAs encoding arylsulfatase B, chromosomal localization of the gene, and identification of the mutation // Genomics–1995. — Vol. 29. — P. 582–587.

Kunz J., Hudler M., Fritz B. et al. Identification of a frameshift mutation in the gene TWIST in a family affected with Robinow-Sorauf syndrome // J. Med. Genet. — 1999. — Vol. 36. — P. 650–652.

Kurata S., Senoo H., Hata R. Transcriptional activation of type I collagenen genes by ascorbic acid 2-phosphate in human skin fibroblasts and its failure in cells from a patient with alpha 2 (I)-chain-defective Ehlers–Danlos syndrome // Exp. Cell Res. — 1993. — Vol. 206(1). — P. 63–71.

Kurima K., Warman M. L., Krishnan S. et al. A member of a family of sulfate-activating enzymes causes

murine brachymorphism // Proc. Nat. Acad. Sci. — 1998. — Vol. 95. — P. 8681–8685.

Kusu N., Laurikkala J., Imanishi M. et al. Sclerostin is a novel secreted osteoclast-derived bone morphogenetic protein antagonist with unique ligand specificity // J. Biol. Chem. — 2003. — Vol. 278. — P. 24113–24117.

Kyriakides T. R., Zhu Y.-H., Smith L. T. et al. Mice that lack thrombospondin 2 display connective tissue abnormalities that are associated with disordered collagen fibrillogenesis, an increased vascular density, and a bleeding diathesis // J. Cell Biol. — 1998. — Vol. 140. — P. 419–430.

Lagerstrom M., Dahl N., Nakahori Y. et al. A deletion in the amelogenin gene (AMG) causes X-linked amelogenesis imperfecta (AIH1) // Genomics. — 1991. — Vol. 10. — P. 971–975.

Lagerstrom-Fermer M., Nilsson M., Backman B. et al. Amelogenin signal peptide mutation: correlation between mutations in the amelogenin gene (AMGX) and manifestations of X-linked amelogenesis imperfecta // Genomics-1995. — Vol. 26. — P. 159–162.

Lahmann C., Bergemann J., Harrison G., Young A. R. Matrix metalloproteinase–1 and skin ageing in smokers // (Letter) Lancet-2001. — Vol. 357. — P. 935–936.

Lahti M., Marttila R., Hallman M. Surfactant protein C gene variation in the Finnish population—association with perinatal respiratory disease // Europ. J. Hum. Genet. — 2004. — Vol. 12. — P. 312–320.

Lajeunie E., El Ghouzzi V., Le Merrer M. et al. Sex related expressivity of the phenotype in coronal craniosynostosis caused by the recurrent P250R FGFR3 mutation // J. Med. Genet. — 1999. — Vol. 36. — P. 9–13.

Lane K. B., Machado R. D., Pauciulo M. W. et al. International PPH Consortium; Heterozygous germline mutations in BMPR2, encoding a TGF-beta receptor, cause familial primary pulmonary hypertension // Nature Genet. — 2000. — Vol. 26. — P. 81–84.

Lanone S., Zheng T., Zhu Z. et al. Overlapping and enzyme-specific contributions of matrix metalloproteinases–9 and. — 12 in IL-13-induced inflammation and remodeling // J. Clin. Invest. — 2002. — Vol. 110. — P. 463–474.

Larsson J., Goumans M.-J., Sjostrand L. J. et al. Abnormal angiogenesis but intact hematopoietic potential in TGF-beta type I receptor-deficient mice // EMBO J. — Vol. 20. — P. 1663–1673.

Laurikkala J., Kassai Y., Pakkasjarvi L. et al. Identification of a secreted BMP antagonist, ectodin, integrating BMP, FGF, and SHH signals from the tooth enamel knot // Dev. Biol. — 2003. — Vol. 264. — P. 91–105.

Lawler J., Sunday M., Thibert V. et al. Thrombospondin-1 is required for normal murine pulmonary homeostasis and its absence causes pneumonia // J. Clin. Invest. — 1998. — Vol. 101. — P. 982–992.

Lee B., Vissing H., Ramirez F. et al. Identification of the molecular defect in a family with spondyloepiphyseal dysplasia // Science-1989. — Vol. 244. — P. 978–980.

Lee Y. S., Low S. L., Lim L. A. et al. Cyclic pamidronate infusion improves bone mineralisation and reduces fracture incedence in osteogenesis imperfecna // Eur. J. Pediatr. — 2001. — 160 (11): 641–644.

Lehmann K., Seemann P., Stricker S. et al. Mutations in bone morphogenetic protein receptor 1B cause brachydactyly type A2 // Proc. Nat. Acad. Sci. — 2003. — Vol. 100. — P. 12277–12282.

Lemmink H. H., Schroder C. H., Monners L. A. H. Smeets H. J. M. The clinical spectrum of type IV collagen mutations // Hum. Mutat. — 1997. — Vol. 9. — P. 477–499.

Lench N. J., Winter G. B. Characterisation of molecular defects in X-linked amelogenesis imperfecta (AlH1) // Hum. Mutat. — 1995. — Vol. 5. — P. 251–259.

Lenhoff H. M., Perales O., Hickok G. Absolute pitch in Williams syndrome // Music Perception–2001. — Vol. 18. — P. 491–503.

Lesca G., Plauchu H., Coulet F. et al. Molecular screening of ALK1/ACVRL1 and ENG genes in hereditary hemorrhagic telangiectasia in France // Hum. Mutat. — 2004. — Vol. 23. — P. 289–299.

LeVine A. M., Whitsett J. A., Hartshorn K. L. et al. Surfactant protein D enhances clearance of influenza A virus from the lung in vivo // J. Immun. — 2001. — Vol. 167. — P. 5868–5873.

Levy G. G., Nichols W. C., Lian E. C. et al. Mutations in a member of the ADAMTS gene family cause thrombotic thrombocytopenic purpura // Nature–2001. — Vol. 413. — P. 488–494.

Li X., Ma L.,Snead M. et al. A mutation in the homeodomain of the MSX2 gene in a family affected with craniosynostosis, Boston type // (Abstract) Am. J. Hum. Genet. — 1993. — Vol. 53 (suppl.). — P. A213 only.

Li S. W., Prockop D. J., Helminen H. et al. Transgenic mice with targeted inactivation of the Col2a1 gene for collagen II develop a skeleton with membranous and periosteal bone but no endochondral bone // Genes Dev. — 1995. — Vol. 9. — P. 2821–2830.

Li D. Y., Toland A. E., Boak B. B. et al. Elastin point mutations cause an obstructive vascular disease, supravalvular aortic stenosis // Hum. Molec. Genet. — 1997. — Vol. 6. — P. 1021–1028.

Li D. Y., Brooke B., Davis E. C. et al. Elastin is an essential determinant of arterial morphogenesis // Nature–1998a. — Vol. 393. — P. 276–280.

Li D. Y., Faury G., Taylor D. G. et al. Novel arterial pathology in mice and humans hemizygous for elastin // J. Clin. Invest. — 1998b. — Vol. 102. — P. 1783–1787.

Li D. Y., Sorensen L. K., Brooke B. S., et al. Defective angiogenesis in mice lacking endoglin//Science–1999. — Vol. 284. — P. 1534–1537.

Li C., Chen L., Iwata T. et al. A Lys644 substitution in fibroblast growth factor receptor

(FGFR3) causes dwarfism in mice by activation of STATs and ink4 cell cycle inhibitors // Hum. Molec. Genet. — 1999. — Vol. 8. — P. 35–44.

Li H. H., Yu W.-H., Rozengurt N. et al. Mouse model of Sanfilippo syndrome type B produced by targeted disruption of the gene encoding alpha-N-acetylglucosaminidase // Proc. Nat. Acad. Sci. — 1999. — Vol. 96. — P. 14505–14510.

Li Q.-L., Ito K., Sakakura C. et al. Causal relationship between the loss of RUNX3 expression and gastric cancer // Cell–2002. — Vol. 109. — P. 113–124.

Li Q., Park P. W., Wilson C. L., Parks W. C. Matrilysin shedding of syndecan–1 regulates chemokine mobilization and transepithelial efflux of neutrophils in acute lung injury // Cell. — 2002. — Vol. 111. — P. 635–646.

Li A. G., Wang D., Feng X.-H., Wang X.-J. Latent TGF-beta-1 overexpression in keratinocytes results in a severe psoriasis-like skin disorder // EMBO J. — 2004. — Vol. 23. — P. 1770–1781.

Liaw L., Birk D. E., Ballas C. B. et al. Altered wound healing in mice lacking a functional osteopontin gene (spp1) // J. Clin. Invest. — 1998. — Vol. 101. — P. 1468–1478.

Liberfarb R. M., Levy H. P., Peter S. R. et al. The Stickler syndrome: genotype/phenotype correlation in 10 families with Stickler syndrome resulting from 7 mutations in the type II collagen gene locus COL2A1 // Genet. Med. — 2003. — Vol. 5. — P. 21–27.

Lichodziejewska B., Klos J., Rezler J. et al. Clinical symptoms of mitral valve prolapse of related to hypomagnesemia and attenuated by maghesium supplementation // Am. J. Cardiol. — 1997. — N. 76. — P. 768–772.

Lin C. R., Kioussi C., O»Connell S. et al. Pitx2 regulates lung asymmetry, cardiac positioning and pituitary and tooth morphogenesis // Nature. — 1999. — Vol. 401. — P. 279–282.

Lin T., Sandusky S. B., Xue H. et al. A central nervous system specific mouse model for thanatophoric dysplasia type II // Hum. Molec. Genet. — 2003. — Vol. 12. — P. 2863–2871.

Lindstrom J. A. Diaphyseal dysplasia (Engelmann) treated with corticosteroids // Birth Defects Orig. Art. Ser. — 1974. — Vol. X(12). — P. 504–507.

Litjens T., Brooks D. A., Peters C. et al. Identification, expression, and biochemical characterization of N-acetylgalactosamine–4-sulfatase mutations and relationship with clinical phenotype in MPS-VI patients // Am. J. Hum. Genet. — 1996. — Vol. 58. — P. 1127–1134.

Litjens T., Hopwood J. J. Mucopolysaccharidosis type VI: structural and clinical implications of mutations in N-acetylgalactosamine-4-sulfatase // Hum. Mutat. — 2001. — Vol. 18. — P. 282–295.

Liu Y. H., Kundu R., Wu L. et al. Premature suture closure and ectopic cranial bone in mice expressing Msx2 transgenes in the developing skull // Proc. Nat. Acad. Sci. — 1995. — Vol. 92. — P. 6137–6141.

Liu X., Wu H., Byrne M. et al. Type III collagen is crucial for collagen I fibrillogenesis and for normal cardiovascular development // Proc. Nat. Acad. Sci. — 1997. — Vol. 94. — P. 1852–1856.

Liu Y.-F., Chen W.-M., Lin Y.-F. et al. Type II collagen variants and inherited osteonecrosis of the femoral head // New Eng. J. Med. — 2005. — Vol. 352. — P. 2294–2301.

Loeys B., Nuytinck L., Delvaux I. et al. Genotype and phenotype analysis of 171 patients referred for molecular study of the fibrillin-1 gene FBN1 because of suspected Marfan syndrome // Arch. Intern. Med. — 2001. — Vol. 161. — P. 2447–2454.

Loeys B. L., Chen J., Neptune E. R. et al. A syndrome of altered cardiovascular, craniofacial, neurocognitive and skeletal development caused by mutations in TGFBR1 or TGFBR2 // Nature Genet. — 2005. — Vol. 37. — P. 275–281.

Lohmueller K. E., Pearce C. L., Pike M. et al. Meta-analysis of genetic association studies supports a contribution of common variants to susceptibility to common disease // Nature Genet. — 2003. — Vol. 33. — P. 177–182.

Long J.-R., Liu P.-Y., Liu Y.-J. et al. APOE and TGF-beta-1 genes are associated with obesity phenotypes // J. Med. Genet. — 2003. — Vol. 40. — P. 918–924.

Long J.-R., Liu P.-Y., Lu Y. et al. Association between COL1A1 gene polymorphisms and bone size in Caucasians // Europ. J. Hum. Genet. — 2004. — Vol. 12. — P. 383–388.

Loots G. G., Kneissel M., Keller H. et al. Genomic deletion of a long-range bone enhancer misregulates sclerostin in Van Buchem disease // Genome Res. — 2005. — Vol. 15. — P. 928–935.

Lories R. J. U., Derese I., Ceuppens J. L., Luyten F. P. Bone morphogenetic proteins 2 and 6, expressed in arthritic synovium, are regulated by proinflammatory cytokines and differentially modulate fibroblast-like synoviocyte apoptosis // Arthritis Rheum. — 2003. — Vol. 48. — P. 2807–2818.

Loughlin J., Dowling B., Chapman K. et al. Functional variants within the secreted frizzled-related protein 3 gene are associated with hip osteoarthritis in females // Proc. Nat. Acad. Sci. — 2004. — Vol. 101. — P. 9757–9762.

Lowry R. B., Applegarth D. A., Toone J. R. et al. An update on the frequency of mucopolysaccharide syndromes in British Columbia // Hum. Genet. — 1990. — Vol. 85. — P. 389–390.

Lowry R. B., Jabs E. W., Graham G. E. et al. Syndrome of coronal craniosynostosis, Klippel-Feil anomaly, and Sprengel shoulder with and without pro250arg mutation in the FGFR3 gene // Am. J. Med. Genet. — 2001. — Vol. 104. — P. 112–119.

Loyd J. E., Butler M. G., Foroud T. M. et al. Genetic anticipation and abnormal gender ratio at birth in familial primary pulmonary hypertension // Am. J. Resp. Crit. Care Med. — 1995. — Vol. 152. — P. 93–97.

Lu S.-L., Kawabata M., Imamura T. et al. HNPCC associated with germline mutation in the TGF-beta type II receptor gene // (Letter) Nature Genet. — 1998. — Vol. 19. — P. 17–18.

Lu M.-F., Pressman C., Dyer R. et al. Function of Rieger syndrome gene in left-right asymmetry and craniofacial development // Nature. — 1999. — Vol. 401. — P. 276–278.

Lucotte G., Semonin O., Lutz P. A de novo heterozygous deletion of 42 base-pairs in the noggin gene of a fibrodysplasia ossificans progressiva patient // (Letter) Clin. Genet. — 1999. — Vol. 56. — P. 469–470.

Lund A. M., Muller J., Skovby F. Anthropometry of patients witc osteogenesis imperfecna // Arch. Dis. Child. — 1999. — Vol. 80 (6). — P. 524–528.

Lux A., Gallione C. J., Marchuk D. A. Expression analysis of endoglin missense and truncation mutations: insights into protein structure and disease mechanisms // Hum. Molec. Genet. — 2000. — Vol. 9. — P. 745–755.

Ma L., Golden S., Wu L., Maxson R. The molecular basis of Boston-type craniosynostosis: the pro148-to-his mutation in the N-terminal arm of the MSX2 homeodomain stabilizes DNA binding without altering nucleotide sequence preferences // Hum. Molec. Genet. — 1996. — Vol. 5. — P. 1915–1920.

Mabuchi A., Ikeda T., Fukuda A. et al. Identification of sequence polymorphisms of the COMP (cartilage oligomeric matrix protein) gene and association study in osteoarthrosis of the knee and hip joints // J. Hum. Genet. — 2001. — Vol. 46. — P. 456–462.

Mabuchi A., Manabe N., Haga N. et al. Novel types of COMP mutations and genotype-phenotype association in pseudoachondroplasia and multiple epiphyseal dysplasia // Hum. Genet. — 2003. — Vol. 12. — P. 84–90.

Mabuchi A., Momohara S., Ohashi H. et al. Circulating COMP is decreased in pseudoachondroplasia and multiple epiphyseal dysplasia patients carrying COMP mutations // Am. J. Med. Genet. — 2004. — Vol. 129A. — P. 35–38.

MacDougall M., Simmons D., Luan X. et al. Dentin phosphoprotein and dentin sialoprotein are cleavage products expressed from a single transcript coded by a gene on human chromosome 4: dentin phosphoprotein DNA sequence determination // J. Biol. Chem. — 1997. — Vol. 272. — P. 835–842.

Machado R. D., Pauciulo M. W., Thomson J. R. et al. BMPR2 haploinsufficiency as the inherited molecular mechanism for primary pulmonary hypertension // Am. J. Hum. Genet. — 2001. — Vol. 68. — P. 92–102.

Madsen H. O., Garred P., Kurtzhals J. A. L. et al. A new frequent allele is the missing link in the structural polymorphism of the human mannan-binding protein // Immunogenetics. — 1994. — Vol. 40. — P. 37–44.

Madsen H. O., Videm V., Svejgaard A. et al. Association of mannose-binding-lectin deficiency with severe atherosclerosis // (Letter) Lancet. — 1998. — Vol. 352. — P. 959–960.

Maeda N., Shimomura I., Kishida K. et al. Diet-induced insulin resistance in mice lacking adiponectin/ACRP30 // Nature Med. — 2002. — Vol. 8. — P. 731–737.

Mager J. J., Westermann C. J. J. Value of capillary microscopy in the diagnosis of hereditary hemorrhagic telangiectasia // Arch. Derm. — 2000. — Vol. 136. — P. 732–734.

Makitie O., Savarirayan R., Bonafe L. et al. Autosomal recessive multiple epiphyseal dysplasia with homozygosity for C653S in the DTDST gene: double-layer patella as a reliable sign // Am. J. Med. Genet. — 2003. — Vol. 122A. — P. 187–192.

Malfait F., Hakim A. J., De Paepe A., Grahame R. The genetic basis of the joint hypermobility syndromes. — Rheumatology. — 2006. — 45. — P. 502–507.

Marcelino J., Carpten J. D., Suwairi W. M. et al. CACP, encoding a secreted proteoglycan, is mutated in camptodactyly-arthropathy-coxa vara-pericarditis syndrome // Nature Genet. — 1999. — Vol. 23. — P. 319–322.

Marcelino J., Sciortino C. M., Romero M. F. et al. Human disease-causing NOG missense mutations: effects on noggin secretion, dimer formation, and bone morphogenetic protein binding // Proc. Nat. Acad. Sci. — 2001. — Vol. 98. — P. 11353–11358.

Marigo V., Roberts D. J., Lee S. M. K. et al. Cloning, expression, and chromosomal location of SHH and IHH: two human homologues of the Drosophila segment polarity gene hedgehog // Genomics–1995. — Vol. 28. — P. 44–51.

Mariyama M., Zheng K., Yang-Feng T. L., Reeders S. T. Colocalization of the genes for the alpha–3(IV) and alpha–4(IV) chains of type IV collagen to chromosome 2 bands q35-q37 // Genomics–1992. — Vol. 13. — P. 809–813.

Markova D., Zou Y., Ringpfei, F. et al. Genetic heterogeneity of cutis laxa: a heterozygous tandem duplication within the fibulin–5 (FBLN5) gene // Am. J. Hum. Genet. — 2003. — Vol. 72. — P. 998–1004.

Marks D. S., Gregory C. A., Wallis G. A. Metaphyseal chondrodysplasia type Schmid mutations are predicted to occur in two distinct three-dimensional clusters within type X collagen NC1 domains that retain the ability to trimerize // J. Biol. Chem. — 1999. — Vol. 274. — P. 3632–3641.

Marmorstein L. Y., Munier F. L., Arsenijevic Y. et al. Aberrant accumulation of EFEMP1 underlies drusen formation in malattia leventinese and age-related macular degeneration // Proc. Nat. Acad. Sci. — 2002. — Vol. 99. — P. 13067–13072.

Marneros A. G., Olsen B. R. Age-dependent iris abnormalities in collagen XVIII/endostatin deficient mice

with similarities to human pigment dispersion syndrome // Invest. Ophthal. Vis. Sci. — 2003. — Vol. 44. — P. 2367–2372.

Maroteaux P., Spranger J. W., Opitz J. M. et al. Le syndrome campomelique // Presse Med. — 1971. — Vol. 22. — P. 1157–1162.

Marshall D. Ectodermal dysplasia: report of kindred with ocular abnormalities and hearing defect // Am. J. Ophthal. — 1958. — Vol. 45. — P. 143–156.

Martignetti J. A., Al Aqeel A., Al Sewairi W. et al. Mutation of the matrix metalloproteinase 2 gene (MMP2) causes a multicentric osteolysis and arthritis syndrome // Nature Genet. — 2001. — Vol. 28. — P. 261–265.

Martin S., Richards A. J., Yates J R. W. et al. Stickler syndrome: further mutations in COL11A1 and evidence for additional locus heterogeneity // Europ. J. Hum. Genet. — 1999. — Vol. 7. — P. 807–814, 1999.

Martinez-Mir A., Liu J., Gordon D. et al. EB simplex superficialis resulting from a mutation in the type VII collagen gene // J. Invest. Derm. — 2002. — Vol. 118. — P. 547–549.

Masi L., Becherini L., Gennari L. et al. Allelic variants of human calcitonin receptor: distribution and association with bone mass in postmenopausal Italian women // Biochem. Biophys. Res. Commun. — 1998. — Vol. 245. — P. 622–626.

Massin P., Duparc J. Total hip replacement in irradiated hips: a retrospective study of 71 cases // Brit. J. Bone Joint Surg. — 1995. — Vol. 77. — P. 847–852.

Masuno M., Tomatsu S., Nakashima Y. et al. Mucopolysaccharidosis IV A: assignment of the human N-acetylgalactosamine-6-sulfate sulfatase (GALNS) gene to chromosome 16q24 // Genomics–1993. — Vol. 16. — P. 777–778.

Matsuda M., Shimomura I., Sata M. et al. Role of adiponectin in preventing vascular stenosis: the missing link of adipo-vascular axis // J. Biol. Chem. — 2002. — Vol. 277. — P. 37487–37491.

Matsumura S., Iwanaga S., Mochizuki S. et al. Targeted deletion or pharmacological inhibition of MMP-2 prevents cardiac rupture after myocardial infarction in mice // J. Clin. Invest. — 2005. — Vol. 115. — P. 599–609.

Matsuo T., Osumi-Yamashita N., Noji S. et al. A mutation in the Pax–6 gene in rat small eye is associated with impaired migration of midbrain crest cells // Nature Genet. — 1993. — Vol. 3. — P. 299–304.

Matsuyama A., Sakai N., Ishigami M. et al. Matrix metalloproteinases as novel disease markers in Takayasu arteritis // Circulation-2003. — Vol. 108. — P. 1469–1473.

Maumenee I. H., Traboulsi E. I. The ocular findings in Kniest dysplasia // Am. J. Ophthal. — 1985. — Vol. 100. — P. 155–160.

Mavrogiannis L. A., Taylor I. B., Davies S. J. et al. Enlarged parietal foramina caused by mutations in the homeobox genes ALX4 and MSX2: from genotype to phenotype // Europ. J. Hum. Genet. — 2006. — Vol. 14. — P. 151–158.

McAlister K.A., Grogg K.M., Johonson D.W. et al. Endoglin, a TGF-beta binding protein of endothelial cells, is the gene for hereditary haemorrhagic telangiectasia type 1 // Nature Genet. — 1994. — Vol. 8. — P. 345–351.

McCann E., Kaye S. B., Newman W. et al. Novel phenotype of craniosynostosis and ocular anterior chamber dysgenesis with a fibroblast growth factor receptor 2 mutation // Am. J. Med. Genet. — 2005. — Vol. 138A. — P. 278–281.

McCarthy J. J., Parker A., Salem R. et al. Large scale association analysis for identification of genes underlying premature coronary heart disease: cumulative perspective from analysis of 111 candidate genes // J. Med. Genet. — 2004. — Vol. 41. — P. 334–341.

McGillivray G.,; Savarirayan R., Cox T. C. et al. Familial scaphocephaly syndrome caused by a novel mutation in the FGFR2 tyrosine kinase domain // (Letter) J. Med. Genet. — 2005. — Vol. 42. — P. 656–662.

McGovern M. M., Mandell N., Haskins M., Desnick R. J. Animal model studies of allelism: characterization of arylsulfatase B mutations in homoallelic and heteroallelic (genetic compound) homozygotes with feline mucopolysaccharidosis VI // Genetics. — 1985. — Vol. 110. — P. 733–749.

McGrath J. A., Gatalica B., Christiano A. M. et al. Mutations in the 180-kD bullous pemphigoid antigen (BPAG2), a hemidesmosomal transmembrane collagen (COL17A1), in generalized atrophic benign epidermolysis bullosa // Nature Genet. — 1995. — Vol. 11. — P.83–86.

McGregor L., Makela V., Darling S. M. et al. Fraser syndrome and mouse blebbed phenotype caused by mutations in FRAS1/Fras1 encoding a putative extracellular matrix protein // Nature Genet. — 2003. — 3Vol. 4. — P. 203–208.

McGuirt W. T., Prasad S. D., Griffith A. J. et al. Mutations in COL11A2 cause non-syndromic hearing loss (DFNA13) // Nature Genet. — 1999. — Vol. 23. — P. 413–419.

McKusick V. A. Mendelian inheritance in man: a catalog of human genes and genetic disorder. — 2006. — http://www.ncbi.nlm.nih.gov /OMIM/.

McLean W. H. I., Irvine A. D., Hamill K. J. et al. An unusual N-terminal deletion of the laminin alpha–3a isoform leads to the chronic granulation tissue disorder laryngo-onycho-cutaneous syndrome // Hum. Molec. Genet. — 2003. — Vol. 12. — P. 2395–2409.

McLeod D., Sheffield V. C., Stone E. M. et al. Missense mutations in COL8A2, the gene encoding the alpha–2 chain of type VIII collagen, cause two forms of corneal endothelial dystrophy // Hum. Molec. Genet. — 2001. — Vol. 10. — P. 2415–2423.

McMahon J. A., Takada S., Zimmerman L. B. et al. Noggin-mediated antagonism of BMP signaling is required for growth and patterning of the neural tube and somite // Genes Dev. — 1998. — Vol. 12. — P. 1438–1452.

McPherron A. C., Lawler A. M., Lee S.-J. Regulation of anterior/posterior patterning of the axial skeleton by growth/differentiation factor 11 // Nature Genet. — 1999. — Vol. 22. — P. 260–264.

Mears A. J., Jordan T., Mirzayans F. et al. Mutations of the forkhead/winged-helix gene, FKHL7, in patients with Axenfeld-Rieger anomaly // Am. J. Hum. Genet. — 1998. — Vol. 63. — P. 1316–1328.

Medley T. L., Kingwell B. A., Gatzka C. D. et al. Matrix metalloproteinase-3 genotype contributes to age-related aortic stiffening through modulation of gene and protein expression // Circ. Res. — 2003. — Vol. 92. — P. 1254–1261.

Mellerio J. E., Ashton G. H. S., Mohammedi R. et al. Allelic heterogeneity of dominant and recessive COL7A1 mutations underlying epidermolysis bullosa pruriginosa // J. Invest. Derm. — 1999. — Vol. 112. — P. 984–987.

Menzel O., Bekkeheien R. C. J., Reymond A. et al. Knobloch syndrome: novel mutations in COL18A1, evidence for genetic heterogeneity, and a functionally impaired polymorphism in endostatin // Hum. Mutat. — 2004. — Vol. 23. — P. 77–84.

Mercuri E., Yuva Y., Brown S. C. et al. Collagen VI involvement in Ullrich syndrome: a clinical, genetic, and immunohistochemical study // Neurology. — 2002. — Vol. 58. — P. 1354–1359.

Meroni G., Franco B., Archidiacono N. et al. Characterization of a cluster of sulfatase genes on Xp22.3 suggests gene duplications in an ancestral pseudoautosomal region // Hum. Molec. Genet. — 1996. — Vol. 5. — P. 423–431.

Metcalfe K., Rucka A. K., Smoot L. et al. Elastin: mutational spectrum in supravalvular aortic stenosis // Europ. J. Hum. Genet. — 2000. — Vol. 8. — P. 955–963.

Meyers G. A.,Orlow S. J., Munro I. R. et al. Fibroblast growth factor receptor 3 (FGFR3) transmembrane mutation in Crouzon syndrome with acanthosis nigricans // Nature Genet. — 1995. — Vol. 11. — P. 462–464.

Michelson A. M., Russell E. S., Harman P. J. Dystrophia muscularis: a hereditary primary myopathy in the house mouse // Proc. Nat. Acad. Sci. — 1955. — Vol. 41. — P. 1079–1084.

Milewicz D. M., Pyeritz R. E., Crawford E. S., Byers P. H. Marfan syndrome: defective synthesis, secretion, and extracellular matrix formation of fibrillin by cultured dermal fibroblasts // J. Clin. Invest. — 1992. — Vol. 89. — P. 79–86.

Milewicz D. M., Grossfield J., Cao S.-N. et al. A mutation in FBN1 disrupts profibrillin processing and results in isolated skeletal features of the Marfan syndrome // J. Clin. Invest. — 1995. — Vol. 95. — P. 2373–2378.

Milner P. F., Kraus A. P., Sebes J. I. et al. Sickle cell disease as a cause of osteonecrosis of the femoral head // New Eng. J. Med. — 1991. — Vol. 325. — P. 1476–1481.

Min H., Danilenki D. M., Scully S. A. et al. Fgf-10 is required for both limb and lung development and exhibits striking functional similarity to Drosophila branchless // Genes Dev. — 1998. — Vol. 12. — P. 3156–3161.

Minematsu N., Nakamura H., Tateno H. et al. Genetic polymorphism in matrix metalloproteinase–9 and pulmonary emphysema // Biochem. Biophys. Res. Commun. — 2001. — Vol. 289. — P. 116–119.

Minford A. M. B., Hardy G. J., Forsythe W. I. et al. Engelmann»s disease and the effect of corticosteroids: a case report // J. Bone Joint Surg. — 1981. — Vol. 63B. — P. 597–600.

Mirzayans F., Pearce W. G., MacDonald I. M., Walter M. A. Mutation of the PAX6 gene in patients with autosomal dominant keratitis // Am. J. Hum. Genet. — 1995. — Vol. 57. — P. 539–548.

Mitchell B. D., Cole S. A., Bauer R. L. et al. Genes influencing variation in serum osteocalcin concentrations are linked to markers on chromosomes 16q and 20q // J. Clin. Endocr. Metab. — 2000. — Vol. 85. — P. 1362–1366.

Mizuguchi T., Collod-Beroud G., Akiyama T. et al. Heterozygous TGFBR2 mutations in Marfan syndrome // Nature Genet. — 2004. — Vol. 36. — P. 855–860.

Mizuguchi T., Furuta I., Watanabe Y. et al. LRP5, low-density-lipoprotein-receptor-related protein 5, is a determinant for bone mineral density // J. Hum. Genet. — 2004. — Vol. 49. — P. 80–86.

Mochizuki T., Lemmink H. H., Mariyama M. et al. Identification of mutations in the alpha-3(IV) and alpha-4(IV) collagen genes in autosomal recessive Alport syndrome // Nature Genet. — 1994. — Vol. 8. — P. 77–81.

Mohire M. D., Tandan R., Fries T. J. et al. Early-onset benign autosomal dominant limb-girdle myopathy with contractures (Bethlem myopathy) // Neurology. — 1988. — Vol. 38. — P. 573–580.

Mok A., Cao H., Hegele R. A. Genomic basis of mucopolysaccharidosis type IIID (MIM 252940) revealed by sequencing of GNS encoding N-acetylglucosamine–6-sulfatase // Genomics. — 2003. — Vol. 81. — P. 1–5.

Monreal A. W., Zonana J., Ferguson B. Identification of a new splice form of the EDA1 gene permits detection of nearly all X-linked hypohidrotic ectodermal dysplasia mutations // Am. J. Hum. Genet. — 1998. — Vol. 63. — P. 380–389.

Monsonego-Ornan E., Adar R., Feferman T. et al. The transmembrane mutation G380R in fibroblast growth factor receptor 3 uncouples ligand-mediated receptor activation from down-regulation // Molec. Cell. Biol. — 2000. — Vol. 20. — P. 516–522.

Mont M. A., Hungerford D. S. Non-traumatic avascular necrosis of the femoral head // Am. J. Bone Joint Surg. — 1995. — Vol. 77. — P. 459–474.

Montero A., Okada Y., Tomita M. et al. Disruption of the fibroblast growth factor–2 gene results in decreased

bone mass and bone formation // J. Clin. Invest. — 2000. — Vol. 105. — P. 1085–1093.

Montgomery R. A., Geraghty M. T., Bull E. et al. Multiple molecular mechanisms underlying subdiagnostic variants of Marfan syndrome // Am. J. Hum. Genet. — 1998. — Vol. 63. — P. 1703–1711.

Montgomery R. A., Dietz H. C. Inhibition of fibrillin 1 expression using U1 snRNA as a vehicle for the presentation of antisense targeting sequence // Hum. Molec. Genet. — 1997. — Vol. 6. — P. 519–525.

Moreira A. Non-progressive paraparesis in children with congenital ligamentous laxity // J. Neuropediatrics.— 1992. — Vol. 23(1). — P. 49–52.

Morris D. G., Huang X., Kaminski N. et al. Loss of integrin alpha-v-beta-6-mediated TGF-beta activation causes Mmp12-dependent emphysema // Nature. — 2003. — Vol. 422. — P. 169–173.

Morrison N. A., Yeoman R., Kelly P. J., Eisman J. A. Contribution of trans-acting factor alleles to normal physiological variability: vitamin D receptor gene polymorphisms and circulating osteocalcin // Proc. Nat. Acad. Sci. — 1992. — Vol. 89. — P. 6665–6669.

Mortier G., Nuytinck L., Craen M. et al. Clinical and radiographic features of a family with hypochondroplasia owing to a novel asn540ser mutation in the fibroblast growth factor receptor 3 gene // J. Med. Genet. — 2000. — Vol. 37. — P. 220–224.

Mortlock D. P., Innis J. W. Mutation of HOXA13 in hand-foot-genital syndrome // Nature Genet. — 1997. — Vol. 15. — P. 179–181.

Mortlock D. P., Post L. C., Innis J. W. The molecular basis of hypodactyly (Hd): a deletion in Hoxa13 leads to arrest of digital arch formation // Nature Genet. — 1996. — Vol. 13. — P. 284–289.

Moskowitz S. M., Tieu P. T., Neufeld E. F. Mutation in Scheie syndrome (MPS IS): a G-to-A transition creates new splice site in intron 5 of one IDUA allele // Hum. Mutat. — 1993. — Vol. 2. — P. 141–144.

Motohashi H., Hozawa K., Oshima T. et al. Dysgenesis of melanocytes and cochlear dysfunction in mutant microphthalmia (mi) mice // Hear. Res. — 1994. — Vol. 80. — P. 10–20.

Motto D. G., Chauhan A. K., Zhu G. et al. Shigatoxin triggers thrombotic thrombocytopenic purpura in genetically susceptible ADAMTS13-deficient mice // J. Clin. Invest. — 2005. — Vol. 115. — P. 2752–2761.

Milunsky J. M., Zhao G., Maher T. A. et al. LADD syndrome is caused by FGF10 mutations // Clin. Genet. — 2006. — Vol. 69. — P. 349–354.

Mulugeta S., Gray J. M., Notarfrancesco K. L. et al. Identification of LBM180, a lamellar body limiting membrane protein of alveolar type II cells, as the ABC transporter protein ABCA3 // J. Biol. Chem. — 2002. — Vol. 277. — P. 22147–22155.

Mundlos S., Otto F., Mundlos C. et al. Mutations involving the transcription factor CBFA1 cause cleidocranial dysplasia // Cell–1997. — Vol. 89. — P. 773–779.

Munger J. S., Huang X., Kawakatsu H. et al. The integrin alpha v beta 6 binds and activates latent TGF beta 1: a mechanism for regulating pulmonary inflammation and fibrosis // Cell–1999. — Vol. 96. — P. 319–328.

Munier F. L., Korvatska E., Djemai A. et al. Kerato-epithelin mutations in four 5q31-linked corneal dystrophies // Nature Genet. — 1997. — Vol. 15. — P. 247–251.

Munier F. L., Frueh B. E., Othenin-Girard P. et al. BIGH3 mutation spectrum in corneal dystrophies // Invest. Ophthal. Vis. Sci. — 2002. — Vol. 43. — P. 949–954.

Munroe P. B., Olgunturk R. O., Fryns J.-P. et al. Mutations in the gene encoding the human matrix Gla protein cause Keutel syndrome // Nature Genet. — 1999. — Vol. 21. — P. 142–144.

Murakami S., Kan M., McKeehan W. L., de Crombrugghe B. Up-regulation of the chondrogenic Sox9 gene by fibroblast growth factors is mediated by the mitogen-activated protein kinase pathway // Proc. Nat. Acad. Sci. — 2000. — Vol. 97. — P. 1113–1118.

Murdoch J. L., Walker B. A. A «new» form of spondylometaphyseal dysplasia // Birth Defects Orig. Art. Ser. — 1969. — Vol. 4. — P. 368–370.

Nakamura T., Ruiz-Lozano P., Lindner V. et al. DANCE, a novel secreted RGD protein expressed in developing, atherosclerotic, and balloon-injured arteries // J. Biol. Chem. — 1999. — Vol. 274. — P. 22476–22483.

Nakamura T., Lozano P. R., Ikeda Y. et al. Fibulin-5/DANCE is essential for elastogenesis in vivo // Nature. — 2002. — Vol. 415. — P. 171–175.

Nakano A., Chao S.-C., Pulkkinen L. et al. Laminin 5 mutations in junctional epidermolysis bullosa: molecular basis of Herlitz vs non-Herlitz phenotypes. Hum. Genet–2002. — Vol. 110. — P. 41–51.

Nakata K., Ono K., Miyazaki J. et al. Osteoarthritis associated with mild chondrodysplasia in transgenic mice expressing alpha–1(IX) collagen chains with a central deletion // Proc. Nat. Acad. Sci. — 1993. — Vol. 90. — P. 2870–2874.

Naski M. C., Wang Q., Xu J., Ornitz D. M. Graded activation of fibroblast growth factor receptor 3 by mutations causing achondroplasia and thanatophoric dysplasia // Nature Genet. — 1996. — Vol. 13. — P. 233–237.

Naves M., Alvarez-Hernandez D., Fernandez-Martin J. L., Paz-Jimenez J, Garcia-Prado P., Fernandez-Coto T., Santamaria I., Cannata-Andia J. Effect of VDR gene polymorphisms on osteocalcin secretion in calcitriol-stimulated human osteoblasts. Kidney Int. Suppl. — 2003. — VOL. 85. — P. 23–27.

Neptune E. R., Frischmeyer P. A., Arking D. E. et al. Dysregulation of TGF-beta activation contributes to pathogenesis in Marfan syndrome // Nature Genet. — 2003. — Vol. 33. — P. 407–411.

Newman J. H., Wheeler L., Lane K. B. et al. Mutation in the gene for bone morphogenetic protein

receptor II as a cause of primary pulmonary hypertension in a large kindred // New Eng. J. Med. — 2001. — Vol. 345. — P. 319–324.

Ng C. M., Cheng A., Myers L. A. et al. TGF-beta-dependent pathogenesis of mitral valve prolapse in a mouse model of Marfan syndrome // J. Clin. Invest. — 2004. — Vol. 114. — P. 1586–1592.

Nicholis A. C., Oliver J., Renouf D. A. et al. The molecular defect in a family with mild atypical osteogenesis imperfecta and extreme hypermobility: exon skipping caused by an 11-bp deletion from an intron in one COL1α2 allele // Am. J. Hum. Genet. — 1992.— Vol. 88. — P. 627–633.

Nicole S., Davoine C.-S., Topaloglu H. et al. Perlecan, the major proteoglycan of basement membranes, is altered in patients with Schwartz-Jampel syndrome (chondrodystrophic myotonia) // Nature Genet. — 2000. — Vol. 26. — P. 480–483.

Niedermeyer H. P., Arnold W. Etiopathogenesis of otosclerosis // ORL J Otorhinolaryngol Relat Spec. — 2002. — Vol. 64(2). — P. 114–9.

Nielsen V. H., Bendixen C., Arnbjerg J. et al. Abnormal growth plate function in pigs carrying a dominant mutation in type X collagen // Mammalian Genome–2000. — Vol. 11. — P. 1087–1092.

Nishimura D. Y., Swiderski R. E., Alward W L. M. et al. The forkhead transcription factor gene FKHL7 is responsible for glaucoma phenotypes which map to 6p25 // Nature Genet. — 1998. — Vol. 19. — P. 140–147.

Nishimura D. Y., Searby C. C., Alward W. L. et al. A spectrum of FOXC1 mutations suggests gene dosage as a mechanism for developmental defects of the anterior chamber of the eye // Am. J. Hum. Genet. — 2001. — Vol. 68. — P. 364-372.

Nishimura G., Nakashima E., Mabuchi A. et al. Identification of COL2A1 mutations in platyspondylic skeletal dysplasia, Torrance type // J. Med. Genet. — 2004. — Vol. 41. — P. 75–79.

Nogee L. M., deMello D. E., Dehner L. P., Colten H. R. Deficiency of pulmonary surfactant protein B in congenital alveolar proteinosis // New Eng. J. Med. — 1993. — Vol. 328. — P. 406–410.

Nogee L. M., Garnier G., Dietz H C. et al. A mutation in the surfactant protein B gene responsible for fatal neonatal respiratory disease in multiple kindreds // J. Clin. Invest. — 1994. — Vol. 93. — P. 1860–1863.

Nogee L. M., Dunbar A. E.; Wert S. E. et al. A mutation in the surfactant protein C gene associated with familial interstitial lung disease // New Eng. J. Med. — 2001. — Vol. 344. — P. 573–579.

Nogee L. M., Dunbar A. E., Wert S. et al. Mutations in the surfactant protein C gene associated with interstitial lung disease // Chest. — 2002. — Vol. 121. — P. 20S–21S.

Nuytinck L., Freund M., Lagae L. et al. Classical Ehlers-Danlos syndrome caused by a mutation in type I collagen // Am. J. Hum. Genet. — 2000. — Vol. 66. — P. 1398–1402.

O'Brien J. S., Gugler E., Giedion A. et al. Spondyloepiphyseal dysplasia, corneal clouding, normal intelligence and acid beta-galactosidase deficiency // Clin. Genet. — 1976. — Vol. 9. — P. 495–504.

Odman P. Hereditary enchondral dysostosis: twelve cases in three generations mainly with peripheral location // Acta Radiol. — 1959. — Vol. 52. — P. 97–113.

Oh J., Takahashi R., Adachi E. et al. Mutations in two matrix metalloproteinase genes, MMP-2, and MT1-MMP, are synthetic lethal in mice // Oncogene. — 2004. — Vol. 23. — P. 5041–5048.

Ohbayashi N., Shibayama M., Kurotaki Y. et al. FGF18 is required for normal cell proliferation and differentiation during osteogenesis and chondrogenesis // Genes Dev. — 2002. — Vol. 16. — P. 870–879.

Ohlenschlaeger T., Garred P., Madsen H. O., Jacobsen S. Mannose-binding lectin variant alleles and the risk of arterial thrombosis in systemic lupus erythematosus // New Eng. J. Med. — 2004. — Vol. 351. — P. 260–267.

Ohmi K., Greenberg D. S., Rajavel K. S. et al. Activated microglia in cortex of mouse models of mucopolysaccharidoses I and IIIB // Proc. Nat. Acad. Sci. — 2003. — Vol. 100. — P. 1902–1907.

Ohno K., Brengman J., Tsujino A., Engel A. G. Human endplate acetylcholinesterase deficiency caused by mutations in the collagen-like tail subunit (ColQ) of the asymmetric enzyme // Proc. Nat. Acad. Sci. — 1998. — Vol. 95. — P. 9654–9659.

Ohno K., Brengman J. M., Felice K. J. et al. Congenital end-plate acetylcholinesterase deficiency caused by a nonsense mutation and an A-to-G splice-donor-site mutation at position +3 of the collagenlike-tail-subunit gene (COLQ): how does G at position +3 result in aberrant splicing? // Am. J. Hum. Genet. — 1999. — Vol. 65. — P. 635–644.

Okajima T., Fukumoto S., Furukawa K. et al. Molecular basis for the progeroid variant of Ehlers-Danlos syndrome: identification and characterization of two mutations in galactosyltransferase I gene // J. Biol. Chem. — 1999. — Vol. 274. — P. 28841–28844.

Omasu F., Ezura Y., Kajita M. et al. Association of genetic variation of the RIL gene, encoding a PDZ-LIM domain protein and localized in 5q31.1, with low bone mineral density in adult Japanese women // J. Hum. Genet. — 2003. — Vol. 48. — P. 342–345.

Orkin R. W., Williams B. R., Cranley R. E. et al. Defects in the cartilaginous growth plates of brachymorphic mice // J. Cell Biol. — 1977. — Vol. 73. — P. 287–299.

Osborne L. R., Martindale D., Scherer S. W. et al. Identification of genes from a 500-kb region at 7q11.23 that is commonly deleted in Williams syndrome patients // Genomics. — 1996. — Vol. 36. — P. 328–336.

Osborne L. R., Martindale D., Scherer S. W. et al. Identification of genes from a 500-kb region at 7q11.23 that is commonly deleted in Williams syndrome patient // Genomics. — 1996. — Vol. 36. — P. 328–336.

Otto F., Kanegane H., Mundlos S. Mutations in the RUNX2 gene in patients with cleidocranial dysplasia // Hum. Mutat. — 2002. — Vol. 19. — P. 209–216.

Otto F., Thornell A. P., Crompton T. et al. Cbfa1, a candidate gene for cleidocranial dysplasia syndrome, is essential for osteoblast differentiation and bone development // Cell. — 1997. — Vol. 89. — P. 765–771.

Ouchi N., Kihara S., Arita Y. et al. Novel modulator for endothelial adhesion molecules: adipocyte-derived plasma protein adiponectin // Circulation. — 1999. — Vol. 100. — P. 2473–2476.

Paassilta P., Lohiniva J., Goring H. H. H. et al. Identification of a novel common genetic risk factor for lumbar disk disease // J.A.M.A. — 2001. — Vol. 285. — P. 1843–1849.

Pace F., Toni D., Di Angelantonio E. et al. Spontaneous multiple cervical artery dissection // J. Emerg Med. — 2004. — Vol. 27. — № 2. — P. 133–138.

Pan T.-C., Zhang R.-Z., Sudano D. G. et al. New molecular mechanism for Ullrich congenital muscular dystrophy: a heterozygous in-frame deletion in the COL6A1 gene causes a severe phenotype // Am. J. Hum. Genet. — 2003. — Vol. 73. — P. 355–369.

Panda D. K., Miao D., Bolivar I., Li J., Huo R., Hendy G. N., Goltzman D. Inactivation of the 25-hydroxyvitamin D 1alpha-hydroxylase and vitamin D receptor demonstrates independent and interdependent effects of calcium and vitamin D on skeletal and mineral homeostasis. J. Biol. Chem. 2004. — Apr. 16. — Vol. 279(16). — P. 16754–1666.

Pannu H., Fadulu V. T., Chang J et al. Mutations in transforming growth factor-beta receptor type II cause familial thoracic aortic aneurysms and dissections // Circulation. — 2005. — Vol. 112. — P. 513–520.

Paquet M.-E., Pece-Barbara N., Vera S. et al. Analysis of several endoglin mutants reveals no endogenous mature or secreted protein capable of interfering with normal endoglin function // Hum. Molec. Genet. — 2001. — Vol. 10. — P. 1347–1357.

Parenti G. C. La anosteogenesi (una varieta della osteogenesi imperfetta) // Pathologica-1936. — Vol. 28. — P. 447–462.

Park W.-J., Meyers G. A., Li X. et al. Novel FGFR2 mutations in Crouzon and Jackson-Weiss syndromes show allelic heterogeneity and phenotypic variability // Hum. Molec. Genet. — 1995. — Vol. 4. — P. 1229–1233.

Park E.-S., Putnam E. A., Chitayat D. et al. Clustering of FBN2 mutations in patients with congenital contractural arachnodactyly indicates an important role of the domains encoded by exons 24 through 34 during human development // Am. J. Med. Genet. — 1998. — Vol. 78. — P. 350–355.

Paznekas W. A., Cunningham M. L., Howard T. D. et al. Genetic heterogeneity of Saethre-Chotzen syndrome, due to TWIST and FGFR mutations // Am. J. Hum. Genet. — 1998. — Vol. 62. — P. 1370–1380.

Pece-Barbara N., Cymerman U., Vera S. et al. Expression analysis of four endoglin missense mutations suggests that haploinsufficiency is the predominant mechanism for hereditary hemorrhagic telangiectasia type 1 // Hum. Molec. Genet. — 1999. — Vol. 8. — P. 2171–2181.

Pellegata N. S., Dieguez-Lucena J. L., Joensuu T. et al. Mutations in KERA, encoding keratocan, cause cornea plana // Nature Genet. — 2000. — Vol. 25. — P. 91–95.

Pemberton J. W., Freeman H. M., Schepens C. L. Familial retinal detachment and the Ehlers-Danlos syndrome // Arch. Ophthal. — 1966. — Vol. 76. — P. 817–824.

Pepin M., Schwarze U., Superti-Furga A., Byers P. H. Clinical and genetic features of Ehlers-Danlos syndrome type IV, the vascular type // New Eng. J. Med. — 2000. — Vol. 342. — P. 673–680.

Perez Jurado L. A., Peoples R., Kaplan P. et al. Molecular definition of the chromosome 7 deletion in Williams syndrome and parent-of-origin effects on growth // Am. J. Hum. Genet. — 1996. — Vol. 59. — P. 781–792.

Peters H., Neubuser A., Kratochwil K., Balling R. Pax9-deficient mice lack pharyngeal pouch derivatives and teeth and exhibit craniofacial and limb abnormalities // Genes Dev. — 1998. — Vol. 12. — P. 2735–2747.

Pereira R., Khillan J. S., Helminen H. J. et al. Transgenic mice expressing a partially deleted gene for type I procollagen (COL1A1): a breeding line with a phenotype of spontaneous fractures and decreased bone collagen and mineral // J. Clin. Invest. — 1993. — Vol. 91. — P. 709–716.

Pereira R., Halford K., Sokolov B. P. et al. Phenotypic variability and incomplete penetrance of spontaneous fractures in an inbred strain of transgenic mice expressing a mutated collagen gene (COL1A1) // J. Clin. Invest. 93. — 1994. — Vol. 1765–1769.

Pereira L., Andrikopoulos K., Tian J. et al. Targetting of the gene encoding fibrillin-1 recapitulates the vascular aspect of Marfan syndrome // Nature Genet. — 1997. — Vol. 17. — P. 218–222.

Petry F., Berkel A. I., Loos M. Multiple identification of a particular type of hereditary C1q deficiency in the Turkish population: review of the cases and additional genetic and functional analysis // Hum. Genet. — 1997. — Vol. 100. — P. 51–56.

Pihlajamaa T., Prockop D. J., Faber J. et al. Heterozygous glycine substitution in the COL11A2 gene in the original patient with the Weissenbacher-Zweymuller syndrome demonstrates its identity with heterozygous OSMED (nonocular Stickler syndrome) // Am. J. Med. Genet. — 1998. — Vol. 80. — P. 115–120.

Pittet J. F., Griffiths M. J., Geiser T. et al. TGF-beta is a critical mediator of acute lung injury // J. Clin. Invest. — 2001. — Vol. 107. — P. 1537–1544.

Plotnikov A. N., Schlessinger J., Hubbard S. R., Mohammadi M. Structural basis for FGF receptor dimerization and activation // Cell. — 1999. — Vol. 98. — P. 641–650.

Plotnikov A. N., Hubbard S. R., Schlessinger J., Mohammadi M. Crystal structures of two FGF-FGFR complexes reveal the determinants of ligand-receptor specificity // Cell. — 2000. — Vol. 101. — P. 413–424.

Polinkovsky A., Robin N. H., Thomas J. T. et al. Mutations in CDMP1 cause autosomal dominant brachydactyly type C // (Letter) Nature Genet. — 1997. — Vol. 17. — P. 18–19.

Ponder K. P., Melniczek J. R., Xu L. et al. Therapeutic neonatal hepatic gene therapy in mucopolysaccharidosis VII dogs // Proc. Nat. Acad. Sci. — 2002. — Vol. 99. — P. 13102–13107.

Prinos P., Costa T., Sommer A. et al. A common FGFR3 gene mutation in hypochondroplasia // Hum. Molec. Genet. — 1995. — Vol. 4. — P. 2097–2101.

Prinster C., Carrera P., Del Maschio M. et al. Comparison of clinical-radiological and molecular findings in hypochondroplasia // Am. J. Med. Gen. — 1998. — Vol. 75. — P. 109–112.

Priston M., Kozlowski K., Gill D. et al. Functional analyses of two newly identified PITX2 mutants reveal a novel molecular mechanism for Axenfeld-Rieger syndrome // Hum. Molec. Genet. — 2001. — Vol. 10. — P. 1631–1638.

Prockop D. J. Mutations in collagen genes as a cause of connective tissue diseases // N. Engl. J. Med. — 1992. — Vol. 326. — P. 540–546.

Prockop D. J. The genetic trail of osteoporosis (Editorial) // N. Engl. J. Med.— 1998.— Vol. 338. — P. 1061–1062.

Prosser J., van Heyningen V. PAX6 mutations reviewed // Hum. Mutat. — 1998. — Vol. 11. — P. 93–108.

Przylepa K. A., Paznekas W., Zhang M. et al. Fibroblast growth factor receptor 2 mutations in Beare-Stevenson cutis gyrata syndrome // Nature Genet. — 1996. — Vol. 13. — P. 492–494.

Pulkkinen L., Christiano A. M., Gerecke D. et al. A homozygous nonsense mutation in the beta-3 chain gene of laminin 5 (LAMB3) in Herlitz junctional epidermolysis bullosa // Genomics. — 1994. — Vol. 24. — P. 357–360.

Pulkkinen L., Christiano A. M., Airenne T. et al. Mutations in the gamma-2 chain gene (LAMC2) of kalinin/laminin 5 in the junctional forms of epidermolysis bullosa // Nature Genet. — 1994b. — Vol. 6. — P. 293–298.

Pusch C. M., Zeitz C., Brandau O. et al. The complete form of X-linked congenital stationary night blindness is caused by mutations in a gene encoding a leucine-rich repeat protein // Nature Genet. — 2000. — Vol. 26. — P. 324–327.

Putnam E. A., Zhang H., Ramirez F., Milewicz D. M. Fibrillin-2 (FBN2) mutations result in the Marfan-lik disorder, congenital contractural arachnodactyly // Natur Genet. — 1995. — Vol. 11. — P. 456–458.

Putnam E. A., Park E.-S., Aalfs C. M. et al. Parenta somatic and germ-line mosaicism for a FBN2 mutatio and analysis of FBN2 transcript levels in derm fibroblasts // Am. J. Hum. Genet. — 1997. — Vol. 60. – P. 818–827.

Pyeritz R. E. Connective tissue and its hernitabl disorders: molecular genetick and medical aspects. – New York. — 1993.

Qi Y., Takahashi N., Hileman S. M. et a Adiponectin acts in the brain to decrease body weight Nature Med. — 2004. — Vol. 10. — P. 524–529.

Qiu M., Bulfone A., Martinez S. et al. Null mutatio of Dlx-2 results in abnormal morphogenesis of proxima first and second branchial arch derivatives and abnorma differentiation in the forebrain // Genes Dev. — 1995. – Vol. 9. — P. 2523–2538.

Quinones S., Saus J., Otani Y. et al. Transcriptiona regulation of human stromelysin // J. Biol. Chem. – 1989. — Vol. 264. — P. 8339–8344.

Quiring R., Walldorf U., Kloter U., Gehring W. Homology of the eyeless gene of Drosophila to the sma eye gene in mice and aniridia in humans Science-1994. — Vol. 265. — P. 785–789.

Ragge N. K., Lorenz B., Schneider A. et al. SOX anophthalmia syndrome // Am. J. Med. Genet. – 2005. — Vol. 135A. — P. 1–7.

Rajpar M. H., Harley K., Laing C. et al. Mutation i the gene encoding the enamel-specific protein, enamelin causes autosomal-dominant amelogenesis imperfecta Hum. Molec. Genet. — 2001. — Vol. 10. – P. 1673–1677.

Rajpar M. H., Koch M. J., Davies R. M. et a Mutation of the signal peptide region of the bicistroni gene DSPP affects translocation to the endoplasmi reticulum and results in defective dentin biomineralization // Hum. Molec. Genet. — 2002. – Vol. 11. — P. 2559–2565.

Rajab A., Kunze J., Mundlos S. Spondyloepiphysea dysplasia Omani type: a new recessive type of SED wit progressive spinal involvement // Am. J. Med. Genet. – 2004. — Vol. 126A. — P. 413–419.

Ramaesh T., Collinson J. M., Ramaesh K. et a Corneal abnormalities in Pax6 +. — small eye mic mimic human aniridia-related keratopathy. Inves Ophthal. Vis. Sci. 44: 1871–1878. — 2003.

Ramet M., Haataja R., Marttila R. et al. Associatio between the surfactant protein A (SP-A) gene locus an respiratory-distress syndrome in the Finnish population Am. J. Hum. Genet. — 2000. — Vol. 66. – P. 1569–1579.

Ramet M., Lofgren J., Albo O.-P., Hallman M Surfactant protein-A gene locus associated with recurren otitis media // J. Pediat. — 2001. — Vol. 138. – P. 266–268.

Rannan-Eliya S. V., Taylor I. B., de Heer I. M. et al. Paternal origin of FGFR3 mutations in Muenke-type craniosynostosis // Hum. Genet. — 2004. — Vol. 115. — P. 200–207.

Rauch F., Travers R., Plotkin H., Glorieuks F. H. The effects of intravenous pamidronate on the bone tissue of children and adolescents with osteogenesis imperfecta // J. Clin. Invest. — 2002. — Vol. 110 (9). — P. 1239–1241.

Rautavuoma K., Takaluoma K., Sormunen R. et al. Premature aggregation of type IV collagen and early lethality in lysyl hydroxylase 3 null mice // Proc. Nat. Acad. Sci. — 2004. — Vol. 101. — P. 14120–14125.

Reardon W., Smith A., Honour J. W. et al. Evidence for digenic inheritance in some cases of Antley-Bixler syndrome? // J. Med. Genet. — 2000. — Vol. 37. — P. 26–32.

Reardon W., Winter R. M., Rutland P. et al. Mutations in the fibroblast growth factor receptor 2 gene cause Crouzon syndrome // Nature Genet. — 1994. — Vol. 8. — P. 98–103.

Reeves W. B., Andreoli T. E. Transforming growth factor beta contributes to progressive diabetic nephropathy // Proc. Nat. Acad. Sci. — 2000. — Vol. 97. — P. 7667–7669.

Reinhardt D. P., Ono R. N., Notbohm H. et al. Mutations in calcium-binding epidermal growth factor modules render fibrillin–1 susceptible to proteolysis: a potential disease-causing mechanism in Marfan syndrome // J. Biol. Chem. — 2000. — Vol. 275. — P. 12339–12345.

Reynolds J. E., Meyer J. M., Landa B. et al. Analysis of variability of clinical manifestations in Waardenburg syndrome // Am. J. Med. Genet. — 1995. — Vol. 57. — P. 540–547.

Reizes O., Lincecum J., Wang Z. et al. Transgenic expression of syndecan-1 uncovers a physiological control of feeding behavior by syndecan-3 // Cell. — 2001. — Vol. 106. — P. 105–116.

Rhys C., Snyers B., Pirson Y. Recurrent corneal erosion associated with Alport»s syndrome // Kidney Int. — 1997. — Vol. 52. — P. 208–211.

Ribbing S. Studien ueber hereditaere, multiple Epiphysenstoerungen // Acta Radiol. — 1937. — Vol. Suppl. 34. — P. 7–107.

Robin N. H., Feldman G. J., Mitchell H F. et al. Linkage of Pfeiffer syndrome to chromosome 8 centromere and evidence for genetic heterogeneity // Hum. Molec. Genet. — 1994. — Vol. 3. — P. 2153–2158.

Richards A. J., Morgan J., Bearcroft P. W P. et al. Vitreoretinopathy with phalangeal epiphyseal dysplasia, a type II collagenopathy resulting from a novel mutation in the C-propeptide region of the molecule // J. Med. Genet. — 2002. — Vol. 39. — P. 661–665.

Richards A. J., Yates J. R. W., Williams R. et al. A family with Stickler syndrome type 2 has a mutation in the COL11A1 gene resulting in the substitution of glycine 97 by valine in alpha-1(XI) collagen // Hum. Molec. Genet. — 1996. — Vol. 5. — P. 1339–1343.

Richards A. J., Meredith S., Poulson A. et al. A novel mutation of COL2A1 resulting in dominantly inherited rhegmatogenous retinal detachment // Invest. Ophthal. Vis. Sci. — 2005. — Vol. 46. — P. 663–668.

Rodeo S. A., Suzuki K., Yamauchi M. Analis of collagen and elastic fibers in soulder capsule in patients with schoulder instability // Am. J. Sports Med. — 1998. — Vol. 26 (5). — P. 634–643.

Rodriguez-Manzaneque J. C., Lane T. F., Ortega M. A. et al. Thrombospondin-1 suppresses spontaneous tumor growth and inhibits activation of matrix metalloproteinase-9 and mobilization of vascular endothelial growth factor // Proc. Nat. Acad. Sci. — 2001. — Vol. 98. — P. 12485–12490.

Rohmann E., Brunner H. G., Kayserili H. et al. Mutations in different components of FGF signaling in LADD syndrome // Nature Genet. — 2006. — Vol. 38. — P. 414–417.

Royer P., Vermeil G., Apostolides P., Engelmann F. Maladie d»Engelmann: resultat du traitement par la prednisone // Arch. Franc. Pediat. — 1967. — Vol. 24. — P. 693–702.

Rosati R., Horan G. S. B., Pinero G. J. et al. Normal long bone growth and development in type X collagen-null mice // Nature Genet. — 1994. — Vol. 8. — P. 129–135.

Roscioli T., Flanagan S., Kumar P. et al. Clinical findings in a patient with FGFR1 P252R mutation and comparison with the literature // Am. J. Med. Genet. — 2000. — Vol. 93. — P. 22–28.

Roscioli T., Flanagan S., Mortimore R. J. et al. Premature calvarial synostosis and epidermal hyperplasia (Beare-Stevenson syndrome-like anomalies) resulting from a P250R missense mutation in the gene encoding fibroblast growth factor receptor 3 // Am. J. Med. Genet. — 2001. — Vol. 101. — P. 187–194.

Rose C. S. P., Patel P., Reardon W et al. The TWIST gene, although not disrupted in Saethre-Chotzen patients with apparently balanced translocations of 7p21, is mutated in familial and sporadic cases // Hum. Molec. Genet. — 1997. — Vol. 6. — P. 1369–1373.

Rosen D. M., Waltz D. A. Hydroxychloroquine and surfactant protein C deficiency // (Letter) New Eng. J. Med. — 2005. — Vol. 352. — P. 207–208.

Rosenbloom A. L., Smith D. W. The natural history of metaphyseal dysostosis // J. Pediat. — 1965. — Vol. 66. — P. 857–868.

Rosenwasser G. O. D., Sucheski B. M., Rosa N. et al. Phenotypic variation in combined granular/lattice (Avellino) corneal dystrophy // Arch. Ophthal. — 1993. — Vol. 111. — P. 1546–1552.

Rousseau F., Bonaventure J., Legeai-Mallet L. et al. Mutations in the gene encoding fibroblast growth factor receptor-3 in achondroplasia // Nature. — 1994. — Vol. 371. — P. 252–254.

Rousseau F., El Ghouzzi V., Delezoide A. L. et al. Missense FGFR3 mutations create cysteine residues in thanatophoric dwarfism type I (TD1) // Hum. Molec. Genet. — 1996. — Vol. 5. — P. 509–512.

Rousseau F., Saugier P., Le Merrer M. et al. Stop codon FGFR3 mutations in thanatophoric dwarfism type 1 // Nature Genet. — 1995. — Vol. 10. — P. 11–12.

Rubin D., Day H. D. Familial heart valve disorder is not related to autonomy. Social iteraction style, or family dynamics // Percept. Motor Skills. — 1993. — Vol. 77 (1). — P. 54.

Rudarakanchana N., Flanagan J., Chen H. et al. Functional analysis of bone morphogenetic protein type II receptor mutations underlying primary pulmonary hypertension // Hum. Molec. Genet. — 2002. — Vol. 11. — P. 1517–1525.

Rump P., Letteboer T. G. W., Gille J. J. P. et al. Severe complications in a child with achondroplasia and two FGFR3 mutations on the same allele // Am. J. Med. Genet. — 2006. — Vol. 140A. — P. 284–290.

Rutland P., Pulleyn L. J., Reardon W. et al. Identical mutations in the FGFR2 gene cause both Pfeiffer and Crouzon syndrome phenotypes // Nature Genet. — 1995. — Vol. 9. — P. 173–176.

Ryan M. C., Lee K., Miyashita Y., Carter W. G. Targeted disruption of the LAMA3 gene in mice reveals abnormalities in survival and late stage differentiation of epithelial cells // J. Cell Biol. — 1999. — Vol. 145. — P. 1309–1323.

Ryynanen M., Ryynanen J., Sollberg S. et al. Genetic linkage of type VII collagen (COL7α1) to dominant dystrophic epidermolysis bullosa in families with abnormal anchoring fibris // J. Clin. Invest. — 1992. — Vol. 89. — P. 974–980.

Saito T., Kinoshita A., Yoshiura K. et al. Domain-specific mutations of a transforming growth factor (TGF)-beta 1 latency-associated peptide cause Camurati-Engelmann disease because of the formation of a constitutively active form of TGF-beta 1 // J. Biol. Chem. — 2001. — Vol. 276. — P. 11469–11472.

Saito E., Fujimoto M., Hasegawa M. et al. CD19-dependent B lymphocyte signaling thresholds influence skin fibrosis and autoimmunity in the tight-skin mouse // J. Clin. Invest. — 2002. — Vol. 109. — P. 1453–1462.

Sakai L. Y., Keene D. R., Engvall, E. Fibrillin, a new 350-kD glycoprotein, is a component of extracellular microfibrils // J. Cell Biol. — 1986. — Vol. 103. — P. 2499–2509.

Sakai T., Johnson K. J., Murozono M. et al. Plasma fibronectin supports neuronal survival and reduces brain injury following transient focal cerebral ischemia but is not essential for skin-wound healing and hemostasis // Nature Med. — 2001. — Vol. 7. — P. 324–330.

Sakai T., Larsen M., Yamada K. M. Fibronectin requirement in branching morphogenesis // Nature–2003. — Vol. 423. — P. 876–881.

Saldino R. M. Lethal short-limbed dw achondrogenesis and thanatophoric dwarfism // Roentgen. — 1971. — Vol. 112. — P. 185–1

Saleem R. A., Banerjee-Basu S., Berry F. B. Analyses of the effects that disease-causing m mutations have on the structure and function winged-helix protein FOXC1 // Am. J. Hum. Ge 2001. — Vol. 68. — P. 627–641.

Saleem R. A., Banerjee-Basu S., Berry F. B. Structural and functional analyses of disease- missense mutations in the forkhead domain of FO Hum. Molec. Genet. — 2003. — Vol. 1 P. 2993–3005.

Salido E. C., Yen P. H., Koprivnikar K. et human enamel protein gene amelogenin is expresse both the X and the Y chromosomes // Am. J. Genet. — 1992. — Vol. 50. — P. 303–316.

Salomon J., Shah P. M., Heinle R. A. T skeletal abnormalities in mitral valve prolapse // Cardiol. — 1975. — Vol. 36. — P. 32–36.

Sambrook P. N., MacGregor A. J., Spector Genetic influences on cervical and lumba degeneration: a magnetic resonance imaging st twins // Arthritis Rheum. — 1999. — Vol. P. 366–372.

Sands M. S., Vogler C., Kyle J. W. et al. E replacement therapy for murine mucopolysaccha type VII // J. Clin. Invest. — 1994. — Vol. P. 2324–2331.

Sands M. S., Vogler C., Torrey A. et al. mucopolysaccharidosis type VII: long term ther effects of enzyme replacement and enzyme repla followed by bone marrow transplantation // J Invest. — 1997. — Vol. 99. — P. 1596–160

Sastry K., Herman G. A., Day L. et al. The mannose-binding protein gene: exon structure rev evolutionary relationship to a human pulmonary su gene and localization to chromosome 10 // J Med. — 1989. — Vol. 170. — P. 1175–118

Sato H., Akai Y., Iwano M. et al. Associatio insertion polymorphism of angiotensin-converting e gene with activity of systemic lupus erythemat Lupus. — 1998. — 7:530–534.

Satokata I., Maas R. Msx1 deficient mice ex cleft palate and abnormalities of craniofacial an development // Nature Genet. — 1994. — Vol. P. 348–355.

Satokata I., Ma L., Ohshima H. et al. deficiency in mice causes pleiotropic defects i growth and ectodermal organ formation // Genet. — 2000. — Vol. 24. — P. 391–395.

Scacheri P. C., Gillanders E. M., Subramon et al. Novel mutations in collagen VI genes: expar the Bethlem myopathy phenotype // Neurolo 2002. — Vol. 58. — P. 593–602.

Scarel R. M., Trevilatto P. C., Di Hipolito O. al. Absence of mutations in the homeodomain

MSX1 gene in patients with hypodontia // Am. J. Med. Genet. — 2000. — Vol. 92. — P. 346–349.

Schedl A., Ross A., Lee M. et al. Influence of PAX6 gene dosage on development: overexpression causes severe eye abnormalities // Cell. — 1996. — Vol. 86. — P. 71–82.

Schievink W. I., Vichels V. V., Piepgras D. G. Neurovascular manifestations of heritable connective tissue disorders // J. Neurol. — 1994. — Vol. 25(4). — P. 889–903.

Schmid F. Beitrag zur Dysostosis enchondralis metaphysarea // Mschr. Kinderheilk. — 1949. — Vol. 97. — P. 393–397.

Schultz D. W., Klein M. L., Humpert A. J. et al. Analysis of the ARMD1 locus: evidence that a mutation in HEMICENTIN-1 is associated with age-related macular degeneration in a large family // Hum. Molec. Genet. — 2003. — Vol. 12. — P. 3315–3323.

Schumann H., Hammami-Hauasli N., Pulkkinen L. et al. Three novel homozygous point mutations and a new polymorphism in the COL17A1 gene: relation to biological and clinical phenotypes of junctional epidermolysis bullosa // Am. J. Hum. Genet. — 1997. — Vol. 60. — P. 1344–1353.

Schwabe G. C., Turkmen S., Leschik G. et al. Brachydactyly type C caused by a homozygous missense mutation in the prodomain of CDMP1 // Am. J. Med. Genet. — 2004. — Vol. 124A. — P. 356–363.

Schwarze U., Goldstein J. A., Byers P. H. Splicing defects in the COL3A1 gene: marked preference for 5-prime (donor) splice-site mutations in patients with exon-skipping mutations and Ehlers-Danlos syndrome type IV // Am. J. Hum. Genet. — 1997. — Vol. 61. — P. 1276–1286.

Schwarze U., Atkinson M., Hoffman G. G. et al. Null alleles of the COL5A1 gene of type V collagen are a cause of the classical forms of Ehlers-Danlos syndrome (types I and II) // Am. J. Hum. Genet. — 2000. — Vol. 66. — P. 1757–1765.

Schwarze U., Schievink W. I., Petty E. et al. Haploinsufficiency for one COL3A1 allele of type III procollagen results in a phenotype similar to the vascular form of Ehlers-Danlos syndrome, Ehlers-Danlos syndrome type IV // Am. J. Hum. Genet. — 2001. — Vol. 69. — P. 989–1001.

Schwarze U., Hata R.-I., McKusick V. A. et al. Rare autosomal recessive cardiac valvular form of Ehlers-Danlos syndrome results from mutations in the COL1A2 gene that activate the nonsense-mediated RNA decay pathway // Am. J. Hum. Genet. — 2004. — Vol. 74. — P. 917–930.

Scott H. S., Litjens T., Nelson P. V. et al. Alpha-L-iduronidase mutations (Q70X and P533R) associate with a severe Hurler phenotype // Hum. Mutat. — 1992. — Vol. 1. — P. 333–339.

Scott H. S., Litjens T., Nelson P. V. et al. Identification of mutations in the alpha-L-iduronidase gene (IDUA) that cause Hurler and Scheie syndromes // Am. J. Hum. Genet. — 1993. — Vol. 53. — P. 973–986.

Scott I. C., Blitz I. L., Pappano W. N. et al. Mammalian BMP-1/Tolloid-related metalloproteinases, including novel family member mammalian Tolloid-like 2, have differential enzymatic activities and distributions of expression relevant to patterning and skeletogenesis // Dev. Biol. — 1999. — Vol. 213. — P. 283–300.

Seemann P., Schwappacher R., Kjaer K. W. et al. Activating and deactivating mutations in the receptor interaction site of GDF5 cause symphalangism or brachydactyly type A2 // J. Clin. Invest. — 2005. — Vol. 115. — P. 2373–2381.

Seki T., Yun J., Oh S. P. Arterial endothelium-specific activin receptor-like kinase 1 expression suggests its role in arterialization and vascular remodeling // Circ. Res. — 2003. — Vol. 93. — P. 682–689.

Sekine K., Ohuchi H., Fujiwara M. et al. Fgf10 is essential for limb and lung formation // Nature Genet. — 1999. — Vol. 21. — P. 138–141.

Selby P. B., Selby P. R. Gamma-ray-induced dominant mutations that cause skeletal abnormalities in mice: II. Description of proved mutations // Mut. Res. — 1978. — Vol. 51. — P. 199–236.

Selman M., Lin H.-M., Montano M. et al. Surfactant protein A and B genetic variants predispose to idiopathic pulmonary fibrosis // Hum. Genet. — 2003. — Vol. 113. — P. 542–550.

Semina E. V., Reiter R., Leysens N. J. et al. Cloning and characterization of a novel bicoid-related homeobox transcription factor gene, RIEG, involved in Rieger syndrome // Nature Genet. — 1996. — Vol. 14. — P. 392–399.

Semonin O., Fontaine K., Daviaud C., Ayuso C., Lucotte G. Identification of three novel mutations of the noggin gene in patients with fibrodysplasia ossificans progressiva // Am. J. Med. Genet. — 2001. — Vol. 102. — P. 314–317.

Sertie A. L., Sossi V., Camargo A. A. et al. Collagen XVIII, containing an endogenous inhibitor of angiogenesis and tumor growth, plays a critical role in the maintenance of retinal structure and in neural tube closure (Knobloch syndrome) // Hum. Molec. Genet. — 2000. — Vol. 9. — P. 2051–2058.

Shafritz A. B., Shore E. M., Gannon F. H. et al. Overexpression of an osteogenic morphogen in fibrodysplasia ossificans progressiva // New Eng. J. Med. — 1996. — Vol. 335. — P. 555–561.

Shah P. M. Mitral valve prolapse or mitral valve prolapse syndrome. What is differens? // J. Cardiol. — 1990. — Vol. 20. — P. 3–19.

Shanske A., Bogdanow A., Shprintzen R. J., Marion R. W. Marshall syndrome and a defect at the COL11A1 locus // (Letter) Am. J. Hum. Genet. — 1998. — Vol. 63. — P. 1558–1559.

Shapiro J. R., Stover M. L., Burn V. E. et al. An osteopenic nonfracture syndrome with features of mild osteogenesis imperfecta associated with the substitution of

a cysteine for glycine at triple helix position 43 in the pro-alpha-1(I) chain of type I collagen // J. Clin. Invest. — 1992. — Vol. 89. — P. 567–573.

Shapira Y. A., Sadeh M. E., Bergtraum M. P. et al. Three novel COLQ mutations and variation of phenotypic expressivity due to G240X // Neurology. — 2002. — Vol. 58. — P. 603–609.

Shelton G. D., Engvall E. Canine and feline models of human inherited muscle diseases // Neuromusc. Disord. — 2005. — Vol. 15. — P. 127–138.

Shestakova M., Kadurina T. Gastrointestinal tract condition in patients with hereditary connective tissue disease // 3rd Balkan Meeting on Human Genetics. — Thessaloniki, 1998. — P. 213.

Shiang R., Thompson L. M., Zhu Y.-Z. et al. Mutations in the transmembrane domain of FGFR3 cause the most common genetic form of dwarfism, achondroplasia // Cell–1994. — Vol. 78. — P. 335–342.

Shibata R., Sato K., Pimentel D. R. et al. Adiponectin protects against myocardial ischemia-reperfusion injury through AMPK- and COX-2-dependent mechanisms // Nature Med. — 2005. — Vol. 11. — P. 1096–1103.

Shimada T., Kakitani M., Yamazaki Y. et al. Targeted ablation of Fgf23 demonstrates an essential physiological role of FGF23 in phosphate and vitamin D metabolism // J. Clin. Invest. — 2004. — Vol. 113. — P. 561–568.

Shipley J. M., Wesselschmidt R. L.,Kobayashi D. K. et al. Metalloelastase is required for macrophage-mediated proteolysis and matrix invasion in mice // Proc. Nat. Acad. Sci. — 1996. — Vol. 93. — P. 3942–3946.

Shovlin C. L., Hughes J. M. B., Scott J. et al. Characterization of endoglin and identification of novel mutations in hereditary hemorrhagic telangiectasia // Am. J. Hum.Genet. — 1997. — Vol. 61. — P. 68–79.

Shovlin C. L., Guttmacher A. E., Buscarini E. et al. Diagnostic criteria for hereditary hemorrhagic telangiectasia (Rendu-Osler-Weber syndrome) // Am. J. Med. Genet. — 2000. — Vol. 91. — P. 66–67.

Shulenin S., Nogee L. M., Annilo T. et al. ABCA3 gene mutations in newborns with fatal surfactant deficiency // New Eng. J. Med. — 2004. — P. 350. — P. 1296–1303.

Shull R. M., Munger R. J., Spellacy E. et al. Canine alpha-L-iduronidase deficiency: a model of mucopolysaccharidosis I // Am. J. Path. — 1982. — Vol. 109. — P. 244–248.

Siggers D. C., Rimoin D. L., Dorst J. P. et al. The Kniest syndrome // Birth Defects Orig. Art. Ser. — 1974. — Vol. 10(9). — P. 193–208.

Sillence D. O., Senn A., Danks D. M. Genetic heterogeneity in osteogenesis imperfecta // J. Med. Genet. — 1979. — Vol. 16. — P. 101–116.

Sillence D. O., Barlow K. K., Garber A. P. et al. Osteogenesis imperfecta type II: delineation of the phenotype with reference to genetic heterogeneity // J. Med. Genet. — 1984. — Vol. 17. — P. 407–423.

Sillence D. O., Barlow K. K., Cole W. G. Osteogenesis imperfecta type III: delineation o phenotype with reference to genetic heterogeneity // J. Med. Genet. — 1986. — Vol. 23. — P. 821–832.

Simon M.-P., Pedeutour F., Sirvent N, e Deregulation of the platelet-derived growth factor B- gene via fusion with collagen gene COL1A dermatofibrosarcoma protuberans and giar fibroblastoma // Nature Genet. — 1997. — Vol. 1 P. 95–98.

Sipila K., Aula P. Database for the mutations Finnish disease heritage // Hum. Mutat. — 200 Vol. 19. — P. 16–22.

Skalen K., Gustafsson M., Rydberg E. K. Subendothelial retention of atherogenic lipoprotei early atherosclerosis // Nature. — 2002. — Vol. 1 P. 750–754.

Slaney S. F., Oldridge M., Hurst J. A. e Differential effects of FGFR2 mutations on syndactyl cleft palate in Apert syndrome // Am. J. Hum. Gen 1996. — Vol. 58. — P. 923–932.

Slot A. J. van der, Zuurmond A. M., Bardoel A. et al. Identification of PLOD2 as telopeptide hydroxylase, an important enzyme in fibrosis // J. Chem. — 2003. — Vol. 278. — P. 40967–40

Sly W. S. Gene therapy on the Sly // Nature Gen 1993. — Vol. 4. — P. 105–106.

Sly W. S., Vogler C. Brain-directed gene therap lysosomal storage disease: going well beyonc blood-brain barrier // (Commentary) Proc. Nat. Sci. — 2002. — Vol. 99. — P. 5760–5762.

Smith R. S., Zabaleta A., Kume T. e Haploinsufficiency of the transcription factors FOXC FOXC2 results in aberrant ocular development // Molec. Genet. — 2000. — Vol. 9. — P. 1021–1032.

Smith S. D., Kelley P. M., Kenyon J. B., Hoov Tietz syndrome (hypopigmentation/deafness) caus mutation of MITF // J. Med. Genet. — 200 Vol. 37. — P. 446–448.

Smyth I., Du X., Taylor M. S. et al. The extrace matrix gene Frem1 is essential for the normal adhes the embryonic epidermis // Proc. Nat. Acad. S 2004. — Vol. 101. — P. 13560–13565.

Soininen R., Huotari M., Hostikka S. L. et a structural genes for alpha–1 and alpha–2 chains of t type IV collagen are divergently encoded on op DNA strands and have an overlapping promoter reg J. Biol. Chem. — 1988. — Vol. 263. — P. 17217–1

Sommer A., Young-Wee T., Frye T. Prev undescribed syndrome of craniofacial, hand anon and sensorineural deafness // Am. J. Med. Gen 1983. — Vol. 15. — P. 71–77.

Sood S. R., Eldadah Z. A., Krause W. L. Mutat fibrillin-I and the Marfanoid-craniosync (Sprintzen–Goldberg) syndrome // Nat. Gene 1996. — Vol. 12. — P. 209–211.

Sorge G., Ruggieri M., Lachman R. S. Spondyloperipheral dysplasia // Am. J. Med. Genet. — 1995. — Vol. 59. — P. 139–142.

Sorokin V., Johnson V., Rogovski N. et al. Obstetric and gynecologic dysfunctionin the Ehlers–Danlos syndrome. // J. Reprod. Med. — 1994. — Vol. 39(4). — P. 281–284.

Sorsby A., Mason M. E. J., Gardner N. A fundus dystrophy with unusual features (late onset and dominant inheritance of a central retinal lesion showing oedema, haemorrhage and exudates developing into generalized choroidal atrophy with massive pigment proliferation) // Brit. J. Ophthal. — 1949. — Vol. 33. — P. 67–97.

Spellacy E., Shull R. M., Constantopoulos G., Neufeld E. F. A canine model of human alpha-L-iduronidase deficiency // Proc. Nat. Acad. Sci. — 1983. — Vol. 80. — P. 6091–6095.

Spotila L. D., Constantinov C. D., Sereda L. et al. Mutation in the gene for type I procollagen (COL1α2) in a woman with postmenopausal osteoporosis: evidence for phenotypic and genotypic overlap with mild osteogenesis imperfecta // Proc. Natl. Acad. Sci.— 1991. — Vol. 88. — P. 5423–5427.

Spranger J. W., Wiedemann H.-R. Dysplasia spondyloepiphysaria congenital // (Letter) Lancet II. — 1966. — Vol. 642 only.

Sreenath T., Thyagarajan T., Hall B. et al. Dentin sialophosphoprotein knockout mouse teeth display widened predentin zone and develop defective dentin mineralization similar to human dentinogenesis imperfecta type III // J. Biol. Chem. — 2003. — Vol. 278. — P. 24874–24880.

Srinivasan S., Hanes M. A., Dickens T. et al. A mouse model for hereditary hemorrhagic telangiectasia (HHT) type 2 // Hum. Molec. Genet. — 2003. — Vol. 12. — P. 473–482.

Srivastava A. K., Durmowicz M. C., Hartung A. J. et al. Ectodysplasin-A1 is sufficient to rescue both hair growth and sweat glands in Tabby mice // Hum. Molec. Genet. — 2001. — Vol. 10. — P. 2973–2981.

Stephens F. E. An achondroplastic mutation and the nature of its inheritance // J. Hered. — 1943. — Vol. 34. — P. 229–235.

Stickler G. B., Belau P. G., Farrell F. J. et al. Hereditary progressive arthro-ophthalmopathy // Mayo Clin. Proc. — 1965. — Vol. 40. — P. 433–455.

Stockton D. W., Das P., Goldenberg M. et al. Mutation of PAX9 is associated with oligodontia // (Letter) Nature Genet. — 2000. — Vol. 24. — P. 18–19.

Stone E. M., Lotery A. J., Munier F. L. et al. A single EFEMP1 mutation associated with both malattia leventinese and Doyne honeycomb retinal dystrophy // Nature Genet. — 1999. — Vol. 22. — P. 199–202.

Stone E. M., Braun T. A., Russell S. R. et al. Missense variations in the fibulin 5 gene and age-related macular degeneration // New Eng. J. Med. — 2004. — Vol. 351. — P. 346–353.

Storm E. E., Huynh T. V., Copeland N. G. et al. Limb alterations in brachypodism mice due to mutations in a new member of the TGF-beta superfamily // Nature–1994. — Vol. 368. — P. 639–643.

Strader A. D., Reizes O., Woods S. C. et al. Mice lacking the syndecan–3 gene are resistant to diet-induced obesity // J. Clin. Invest. — 2004. — Vol. 114. — P. 1354–1360.

Steimann B., Royce P. M., Superti-Furga A., Steimann B. The Ehlers–Danlos syndrome // In Connective tissue and is heritable disorders: molecular, genetic and medical aspects. — New York: Wiley–Liss, 1992. — P. 350–408.

Streit M., Riccardi L., Velasco P. et al. Thrombospondin–2: a potent endogenous inhibitor of tumor growth and angiogenesis // Proc. Nat. Acad. Sci. — 1999. — Vol. 96. — P. 14888–14893.

Sudhakar A., Sugimoto H., Yang C. et al. Human tumstatin and human endostatin exhibit distinct antiangiogenic activities mediated by alpha-V-beta–3 and alpha–5-beta–1 integrins // Proc. Nat. Acad. Sci. — 2003. — Vol. 100. — P. 4766–4771.

Sugahara K., Schwartz N. B. Defect in 3-prime-phosphoadenosine 5-prime-phosphosulfate formation in brachymorphic mice // Proc. Nat. Acad. Sci. — 1979. — Vol. 76. — P. 6615–6618.

Sugimoto M., Oohashi T., Ninomiya Y. The genes COL4A5 and COL4A6, coding for basement membrane collagen chains alpha-5(IV) and alpha-6(IV), are located head-to-head in close proximity on human chromosome Xq22 and COL4A6 is transcribed from two alternative promoters // Proc. Nat. Acad. Sci. — 1994. — Vol. 91. — P. 11679–11683.

Sukegawa K., Nakamura H., Kato Z. et al. Biochemical and structural analysis of missense mutations in N-acetylgalactosamine–6-sulfate sulfatase causing mucopolysaccharidosis IVA phenotypes // Hum. Molec. Genet. — 2000. — Vol. 9. — P. 1283–1290.

Sumiya M., Super M., Tabona P. et al. Molecular basis of opsonic defect in immunodeficient children // Lancet–1991. — Vol. 337. — P. 1569–1570.

Sun X., Lewandoski M., Meyers E. N. et al. Conditional inactivation of Fgf4 reveals complexity of signalling during limb bud development // Nature Genet. — 2000. — Vol. 25. — P. 83–86.

Sun X., Mariani F. V., Martin G. R. Functions of FGF signalling from the apical ectodermal ridge in limb development // Nature. — 2002. — Vol. 418. — P. 501–508.

Sund M., Ylonen R., Tuomisto A. et al. Abnormal adherence junctions in the heart and reduced angiogenesis in transgenic mice overexpressing mutant type XIII collagen // EMBO J. — 2001. — Vol. 20. — P. 5153–5164.

Superti-Furga A. A defect in the metabolic activation of sulfate in a patient with achondrogenesis type IB // Am. J. Hum. Genet. — 1994. — Vol. 55. — P. 1137–1145.

Superti-Furga A., Hastbacka J., Cohn D. H. et al. Defective sulfation of proteoglycans in achondrogenesis type 1B is caused by mutations in the DTDST gene: the disorder is allelic to diastrophic dysplasia // (Abstract) Am. J. Hum. Genet. — 1995. — Vol. 57. — P. A48.

Superti-Furga A., Eich G., Bucher H. U. et al. A glycine 375-to-cysteine substitution in the transmembrane domain of the fibroblast growth factor receptor-3 in a newborn with achondroplasia // Europ. J. Pediat. — 1995. — Vol. 154. — P. 215–219.

Superti-Furga A., Rossi A., Steinmann B., Gitzelmann R. A chondrodysplasia family produced by mutations in the diastrophic dysplasia sulfate transporter gene: genotype/phenotype correlations // Am. J. Med. Genet. — 1996. — Vol. 63. — P. 144–147.

Suthanthiran M., Khanna A., Cukran D. et al. Transforming growth factor-beta-1 hyperexpression in African American end-stage renal disease patients // Kidney Int. — 1998. — Vol. 53. — P. 639–644.

Suthanthiran M, Li B., Song J. O. et al. Transforming growth factor-beta–1 hyperexpression in African-American hypertensives: a novel mediator of hypertension and/or target organ damage // Proc. Nat. Acad. Sci. — 2000. — Vol. 97. — P. 3479–3484.

Suzuki K., Yamanishi K., Mori O. et al. Defective terminal differentiation and hypoplasia of the epidermis in mice lacking the Fgf10 gene // FEBS Lett. — 2000. — Vol. 481. — P. 53–56.

Suzuki O. T., Sertie A. L., Der Kaloustian V. M. et al. Molecular analysis of collagen XVIII reveals novel mutations, presence of a third isoform, and possible genetic heterogeneity in Knobloch syndrome // Am. J. Hum. Genet. — 2002. — Vol. 71. — P. 1320–1329.

Svensson L., Aszodi A., Heinegard D. et al. Cartilage oligomeric matrix protein-deficient mice have normal skeletal development // Molec. Cell. Biol. — 2002. — Vol. 22. — P. 4366–4371.

Superti-Furga A., Neumann L., Riebel T. et al. Recessively inherited multiple epiphyseal dysplasia with normal stature, club foot, and double layered patella caused by a DTDST mutation // J. Med. Genet. — 1999. — Vol. 36. — P. 621–624.

Swieten J. C. van, Brusse E., de Graaf B. M. et al. A mutation in the fibroblast growth factor 14 gene is associated with autosomal dominant cerebral (sic) ataxia // Am. J. Hum. Genet. — 2003. — Vol. 72. — P. 191–199.

Takahashi M., Arita Y., Yamagata K. et al. Genomic structure and mutations in adipose-specific gene, adiponectin // Int. J. Obes. — 2000. — Vol. 24. — P. 861–868.

Tamura K., Fukunda Y., Ishizaki M. et al. Abnormalilities in elastic fibers and other connective-tissue components of floppy mitral valve // Amer. Heart J. — 1995. — Vol. 129. — P. 1149–1158.

Tanoue A., Endo F., Kitano A., Matsuda I. A single nucleotide change in the prolidase gene in fibroblasts from two patients with polypeptide positive prolidase deficiency: expression of the mutant enzyme in NIH 3T3 cells // J. Clin. Invest. — 1990. — Vol. 86. — P. 351–355.

Tanoue A., Endo F., Akaboshi I. et al. Molecular defect in siblings with prolidase deficiency and absence or presence of clinical symptoms: a 0.8-kb deletion with breakpoints at the short, direct repeat in the PEPD gene and synthesis of abnormal messenger RNA and inactive polypeptide // J. Clin. Invest. — 1991. — Vol. 87. — P. 1171–1176.

Tarttelin E. E., Gregory-Evans C. Y., Bird A. C. et al. Molecular genetic heterogeneity in autosomal dominant drusen // J. Med. Genet. — 2001. — Vol. 38. — P. 381–384.

Tassabehji M., Read A. P., Newton V. E. et al. Waardenburg»s syndrome patients have mutations in the human homologue of the Pax–3 paired box gene // Nature. — 1992. — Vol. 355. — P. 635–636.

Tassabehji M., Read A. P., Newton V. E. et al. Mutations in the PAX3 gene causing Waardenburg syndrome type 1 and type 2 // Nature Genet. — 1993. — Vol. 3. — P. 26–30.

Tassabehji M., Newton V. E., Read A. P. Waardenburg syndrome type 2 caused by mutations in the human microphthalmia (MITF) gene // Nature Genet. — 1994a. — Vol. 8. — P. 251–255.

Tassabehji M., Newton V. E., Leverton K. et al. PAX3 gene structure and mutations: close analogies between Waardenburg syndrome and the «Splotch» mouse // Hum. Molec. Genet. — 1994b. — Vol. 3. — P. 1069–1074.

Tassabehji M., Newton V. E., Liu X.-Z. et al. The mutational spectrum in Waardenburg syndrome // Hum. Molec. Genet. — 1995. — Vol. 4. — P. 2131–2137.

Tavormina P. L., Shiang R., Thompson L. M. et al. Thanatophoric dysplasia (types I and II) caused by distinct mutations in fibroblast growth factor receptor 3 // Nature Genet. — 1995. — Vol. 9. — P. 321–328.

Terashima M., Akita H., Kanazawa K. et al. Stromelysin promoter 5A/6A polymorphism is associated with acute myocardial infarction // Circulation-1999. — Vol. 99. — P. 2717–2719.

Thauvin-Robinet C., Faivre L., Lewin P. et al. Hypochondroplasia and stature within normal limits: another family with an asn540-to-ser mutation in the fibroblast growth factor receptor 3 gene // (Letter) Am. J. Med. Genet. — 2003. — Vol. 119A. — P. 81–84.

Thiele H., Sakano M., Kitagawa H. et al. Loss of chondroitin 6-O-sulfotransferase-1 function results in severe human chondrodysplasia with progressive spinal involvement // Proc. Nat. Acad. Sci. — 2004. — Vol. 101. — P. 10155–10160.

Thomas J. T., Lin K., Nandedkar M. et al. A human chondrodysplasia due to a mutation in a TGF-beta superfamily member // Nature Genet. — 1996. — Vol. 12. — P. 315–317.

Thomas J. T., Kilpatrick M. W., Lin K. et al. Disruption of human limb morphogenesis by a dominant

negative mutation in CDMP1 // Nature Genet. — 1997. — Vol. 17. — P. 58–64.

Thomas A. Q., Lane K., Phillips J. et al. Heterozygosity for a surfactant protein C gene mutation associated with usual interstitial pneumonitis and cellular nonspecific interstitial pneumonitis in one kindred // Am. J. Resp. Crit. Care Med. — 2002. — Vol. 165. — P. 1322–1328.

Thorner P. S., Zheng K., Kalluri R. et al. Coordinate gene expression of the alpha–3, alpha-4, and alpha-5 chains if collagen type IV // J. Biol. Chem. — 1996. — Vol. 271. — P. 13821–13828.

Thyagarajan T., Sreenath T., Cho A. et al. Reduced expression of dentin sialophosphoprotein is associated with dysplastic dentin in mice overexpressing transforming growth factor-beta–1 in teeth // J. Biol. Chem. — 2001. — Vol. 276. — P. 11016–11020.

Tiebosch A. T. M. G., Frederik P. M., van Breda Vriesman P. J. C. et al. Thin-basement-membrane nephropathy in adults with persistent hematuria // New Eng. J. Med. — 1988. — Vol. 320. — P. 14–18.

Tiecke F., Katzke S., Booms P. et al. Classic, atypically severe and neonatal Marfan syndrome: twelve mutations and genotype-phenotype correlations in FBN1 exons 24–40 // Europ. J. Hum. Genet. — 2001. — Vol. 9. — P. 13–21.

Tiller G. E., Rimoin D. L., Murray L. W., Cohn D. H. Tandem duplication within a type II collagen gene (COL2A1) exon in an individual with spondyloepiphyseal dysplasia // Proc. Nat. Acad. Sci. — 1990. — Vol. 87. — P. 3889–3893.

Tiller G. E., Weis M. A., Lachman R. S. et al. A dominant mutation in the type II collagen gene (COL2A1) produces spondyloepimetaphyseal dysplasia (SEMD), Strudwick type // (Abstract) Am. J. Hum. Genet. — 1993. — Vol. 53 (suppl.). — P. A209 only.

Tokieda K., Iwamoto H. S., Bachurski C. et al. Surfactant protein-B-deficient mice are susceptible to hyperoxic lung injury // Am. J. Resp. Cell Molec. Biol. — 1999. — Vol. 21. — P. 563–472.

Tomatsu S., Fukuda S., Sukegawa K. et al. Mucopolysaccharidosis type VII: characterization of mutations and molecular heterogeneity // Am. J. Hum. Genet. — 1991. — Vol. 48. — P. 89–96.

Tomatsu S., Fukuda S., Masue M. et al. Morquio disease: isolation, characterization and expression of full-length cDNA for human N-acetylgalacto-samine–6-sulfate sulfatase // Biochem. Biophys. Res. Commun. — 1991. — Vol. 181. — P. 677–683.

Tomatsu S., Fukuda S., Cooper A. et al. Mucopolysaccharidosis IVA: identification of a common missense mutation I113F in the N-acetylgalactosamine-6-sulfate sulfatase gene // Am. J. Hum. Genet. — 1995. — Vol. 57. — P. 556–563.

Tomatsu S., Orii K. O., Vogler C. et al. Missense models [Gus(tm(E536A)Sly), Gus(tm(E536Q)Sly), and Gus(tm(L175F)Sly)] of murine mucopolysaccharidosis type VII produced by targeted mutagenesis // Proc. Nat. Acad. Sci. — 2002. — Vol. 99. — P. 14982–14987.

Tomatsu S., Dieter T., Schwartz I. V. et al. Identification of a common mutation in mucopolysaccharidosis IVA: correlation among genotype, phenotype, and keratan sulfate // J. Hum. Genet. — 2004. — Vol. 49. — P. 490–494.

Topaloglu R., Bakkaloglu A., Slingsby J. H. et al. Molecular basis of hereditary C1q deficiency associated with SLE and IgA nephropathy in a Turkish family // Kidney Int. — 1996. — Vol. 50. — P. 635–642.

Toydemir R. M., Brassington A. E., Bayrak-Toydemir P. et al. A novel mutation in FGFR3 causes camptodactyly, tall stature, and hearing loss (CATSHL) syndrome // Am. J. Hum. Genet. — 2006. — Vol. 79. — P. 935–941.

Tredano M., Cooper D. N., Stuhrmann M. et al. Origin of the prevalent SFTPB Indel g.1549C-GAA (121ins2) mutation causing surfactant protein B (SP-B) deficiency // Am. J. Med. Genet. — 2006. — Vol. 140A. — P. 62–69.

Tredano M., Griese M., Brasch F. et al. Mutation of SFTPC in infantile pulmonary alveolar proteinosis with or without fibrosing lung disease // Am. J. Med. Genet. — 2004. — Vol. 126A. — P. 18–26.

Tredano M., van Elburg R. M., Kaspers A. G. et al. Compound SFTPB 1549C-to-GAA (121ins2) and 457delC heterozygosity in severe congenital lung disease and surfactant protein B (SP-B) deficiency // Hum. Mutat. — 1999. — Vol. 14. — P. 502–509.

Trojak J. E., Ho C.-K., Roesel R. A. et al. Morquio-like syndrome (MPS IVB) associated with deficiency of beta-galactosidase // Johns Hopkins Med. — 1980. — Vol. 146. — P. 75–79.

Trokovic N., Trokovic R., Mai P., Partanen J. Fgfr1 regulates patterning of the pharyngeal region // Genes Dev. — 2003. — Vol. 17. — P. 141–153.

Tromp G., Wu Y., Prockop D. J. et al. Sequencing of cDNA from 50 unrelated patients reveals that mutations in the triple-helical domain of type III procollagen are an infrequent cause of aortic aneurysms // J. Clin. Invest. — 1993. — Vol. 91. — P. 2539–2545.

Tucker A. S., Matthews K. L., Sharpe P. T. Transformation of tooth type induced by inhibition of BMP signaling // Science–1998. — Vol. 282. — P. 1136–1138.

Tynan K., Comeau K., Pearson M. et al. Mutation screening of complete fibrillin-1 coding sequence: report of five new mutations, including two in 8-cysteine domains // Hum. Molec. Genet. — 1993. — Vol. 2. — P. 1813–1821.

Uitterlinden A. G., Arp P. P., Paeper B. W. et al. Polymorphisms in the sclerosteosis/van Buchem disease gene (SOST) region are associated with bone-mineral density in elderly whites // Am. J. Hum. Genet. — 2004. — Vol. 75. — P. 1032–1045.

Ul Haque M. F., King L. M., Krakow D. et al. Mutations in orthologous genes in human

spondyloepimetaphyseal dysplasia and the brachymorphic mouse // Nature Genet. — 1998. — Vol. 20. — P. 157–162.

Ullrich O. Kongenitale atonisch-sklerotische Muskeldystrophie, ein weiterer Typus der heredodegeneration Erkrankungen des nueromuskularen Systems // Z. Ges. Neurol. Psychiat. — 1930. — Vol. 126. — P. 171–201.

Urban Z., Michels V. V, Thibodeau S. N. et al. Isolated supravalvular aortic stenosis: functional haploinsufficiency of the elastin gene as a result of nonsense-mediated decay // Hum. Genet. — 2000. — Vol. 106. — P. 577–588.

Urban Z., Riazi S., Seidl T. L. et al. Connection between elastin haploinsufficiency and increased cell proliferation in patients with supravalvular aortic stenosis and Williams-Beuren syndrome // Am. J. Hum. Genet. — 2002. — Vol. 71. — P. 30–44.

Urist M. R. Bone: formation by autoinduction // Science–1965. — Vol. 150. — P. 893–899.

Urness L. D., Sorensen L. K., Li D. Y. Arteriovenous malformations in mice lacking activin receptor-like kinase–1 // Nature Genet. — 2000. — Vol. 26. — P. 328–331.

Utsch B., Becker K., Brock D. et al. A novel stable polyalanine (poly(A)) expansion in the HOXA13 gene associated with hand-foot-genital syndrome: proper function of poly(A)-harbouring transcription factors depends on a critical repeat length? // Hum. Genet. — 2002. — Vol. 110. — P. 488–494.

Vaisanen P., Palotie A., Ott J., Peltonen L. RFLP studies of type II collagen gene for finding the possible linkage between the gene and osteoarthrosis (OA) // (Abstract) Cytogenet. Cell Genet. — 1987. — Vol. 46. — P. 707 only.

Valverde-Franco G., Liu H, Davidson D. et al. Defective bone mineralization and osteopenia in young adult FGFR3-mice // Hum. Molec. Genet. — 2004. — Vol. 13. — P. 271–284.

Vandenberg P., Khillan J. S., Prockop D. J. et al. Expression of a partially deleted gene of a human type II procollagen (COL2A1) in transgenic mice produces a chondrodysplasia // Proc. Nat. Acad. Sci. — 1991. — Vol. 88. — P. 7640–7644.

Vasseur F., Helbecque N., Dina C. et al.Wang T. Y., Avlonitis E. G., Relkin R. Systemic necrotizing vasculitis causing bone necrosis // Am. J. Med. Genet. — 1988. — Vol. 84. — P. 1085–1086. Single-nucleotide polymorphism haplotypes in the both proximal promoter and exon 3 of the APM1 gene modulate adipocyte-secreted adiponectin hormone levels and contribute to the genetic risk for type 2 diabetes in French Caucasians // Hum. Molec. Genet. — 2002. — Vol. 11. — P. 2607–2614.

Vastardis H., Karimbux N., Guthua S. W. et al. A human MSX1 homeodomain missense mutation causes evidence tooth agenesis // Nature Genet. — 1996. — Vol. 13. — P. 417–421.

Vervoort R., Islam M. R., Sly W. S. et al. Molecular analysis of patients with beta-glucuronidase deficiency presenting as hydrops fetalis or as early mucopolysaccharidosis VII // Am. J. Hum. Genet. — 1996. — Vol. 58. — P. 457–471.

Vidal F., Baudoin C., Miquel C. et al. Cloning of the laminin alpha-3 chain gene (LAMA3) and identification of a homozygous deletion in a patient with Herlitz junctional epidermolysis bullosa // Genomics. — 1995. — Vol. 30. — P. 273–280.

Vikkula M., Mariman E. C. M., Lui V C. H. et al. Autosomal dominant and recessive osteochondrodysplasias associated with the COL11A2 locus // Cell. — 1985. — Vol. 80. — P. 431–437.

Vincent M. C., Biancalana V., Ginisty D. et al. Mutational spectrum of the ED1 gene in X-linked hypohidrotic ectodermal dysplasia // Europ. J. Hum. Genet. — 2001. — Vol. 9. — P. 355–363.

Vissing H., D»Alessio M., Lee B. et al. Glycine to serine substitution in the triple helical domain of pro-alpha–1(II) collagen results in a lethal perinatal form of short-limbed dwarfism // J. Biol. Chem. — 1989. — Vol. 264. — P. 18265–18267.

Vitterlinden A. G., Burger H., Huang Q., Yue F. Relation of alleles of the risk of the collagen type I-alpha -I gene to bone density and risk of osteporotic fractures in postmenopausal women // N. Engl. J. Med. — 1998. — Vol. 338. — P. 1016–1020.

Vu T. H., Shipley J. M., Bergers G. et al. MMP-9/gelatinase B is a key regulator of growth plate angiogenesis and apoptosis of hypertrophic chondrocytes // Cell–1998. — Vol. 93. — P. 411–422.

Wagner H. Ein bisher unbekanntes Erbleiden des Auges (degeneratio hyaloideo-retinalis hereditaria), beobachtet im Kanton Zurich // Klin. Mbl. Augenheilk. — 1938. — Vol. 100. — P. 840–858.

Wagner T., Wirth J., Meyer J. et al. Autosomal sex reversal and campomelic dysplasia are caused by mutations in and around the SRY-related gene SOX9 // Cell. — 1994. — Vol. 79. — P. 1111–1120.

Wallot M., Wagenvoort C., deMello D. et al. Congenital alveolar proteinosis caused by a novel mutation of the surfactant protein B gene and misalignment of lung vessels in consanguineous kindred infants // Europ. J. Pediat. — 1999. — Vol. 158. — P. 513–518.

Wang M., Tsipouras P., Godfrey M. Fibrillin-2 (FBN2) mutation in congenital contractural arachnodactyly // (Abstract) Am. J. Hum. Genet. — 1995. — Vol. 57. — P. A231.

Wang M., Clericuzio C. L., Godfrey M. Familial occurrence of typical and severe lethal congenital contractural arachnodactyly caused by missplicing of exon 34 of fibrillin-2 // Am. J. Hum. Genet. — 1996. — Vol. 59. — P. 1027–1034.

Wang Q., Bardgett M. E., Wong M. et al. Ataxia and paroxysmal dyskinesia in mice lacking axonally

transported FGF14 // Neuron. — 2002. — Vol. 35. — P. 25–38.

Wang T.-J., Huang C.-B., Tsai F.-J. et al. Mutation in the FGFR2 gene in a Taiwanese patient with Beare-Stevenson cutis gyrata syndrome // Clin. Genet. — 2002. — Vol. 61. — P. 218–221.

Wang Y., L, Y., Mao K. et al. Alcohol-induced adipogenesis in bone and marrow: a possible mechanism for osteonecrosis // Clin. Orthop. — 2003. — Vol. 410. — P. 213–224.

Warman M. L., Abbott M., Apte S. S. et al. A type X collagen mutation causes Schmid metaphyseal chondrodysplasia // Nature Genet. — 1993. — Vol. 5. — P. 79–82.

Watanabe H., Kimata K., Line S. et al. Mouse cartilage matrix deficiency (cmd) caused by a 7 bp deletion in the aggrecan gene // Nature Genet. — 1994. — Vol. 7. — P. 154–157.

Watanabe H., Nakata K., Kimata K. et al. Dwarfism and age-associated spinal degeneration of heterozygote cmd mice defective in aggrecan // Proc. Nat. Acad. Sci. — 1997. — Vol. 94. — P. 6943–6947.

Watanabe Y., Kinoshita A., Yamada T. et al. A catalog of 106 single-nucleotide polymorphisms (SNPs) and 11 other types of variations in genes for transforming growth factor-beta-1 (TGF-beta-1) and its signaling pathway // J. Hum. Genet. — 2002. — Vol. 47. — P. 478–483.

Weber B., Guo X.-H., Wraith J. E. et al. (1997). Novel mutations in Sanfilippo A syndrome: implication for enzyme function // Hum. Mol. Genet. — 1997. — Vol. 6. — P. 1573–1579.

Weber B., van de Kamp J. J. P., Kleijer W. J. et al. Identification of a common mutation (R245H) in Sanfilippo A patients from the Netherlands // J. Inherit. Metab. Dis. — 1998. — Vol. 21. — P. 416–422.

Weber B., Guo X.-H., Kleijer W. J. et al. Sanfilippo type B syndrome (mucopolysaccharidosis III B): allelic heterogeneity corresponds to the wide spectrum of clinical phenotypes // Europ. J. Hum. Genet. — 1999. — Vol. 7. — P. 34–44.

Weinmann J. P., Svoboda J. F., Woods R. W. Hereditary disturbances of enamel formation and calcification // J. Am. Dent. Assoc. — 1945. — Vol. 32. — P. 397–418.

Weissenbacher G., Zweymuller E. Gleichzeitiges Vorkommen eines Syndroms von Pierre Robin und einer fetalen Chondrodysplasie // Mschr. Kinderheilk. — 1964. — Vol. 112. — P. 315–317.

Wenstrup R. J., Meyer R. A., Lyle J. S. et al. Prevalence of aortic root dilation in the Ehlers-Danlos syndrome // Genet. Med. — 2002. — Vol. 4. — P. 112–117.

Wert S. E., Yoshida M., LeVine A. M. et al. Increased metalloproteinase activity, oxidant production, and emphysema in surfactant protein D gene-inactivated mice // Proc. Nat. Acad. Sci. — 2000. — Vol. 97. — P. 5972–5977.

Wessel A., Pankau R., Kececioglu D. et al. Three decades of follow-up of aortic and pulmonary vascular lesions in the Williams-Beuren syndrome // Am. J. Med. Genet. — 1994. — Vol. 52. — P. 297–301.

Wesenbeeck L., Cleiren E., Gram J. et al. Six novel missense mutations in the LDL receptor-related protein 5 (LRP5) gene in different conditions with an increased bone density // Am. J. Hum. Genet. — 2003. — Vol. 72. — P. 763–771.

White R. T., Damm D., Miller Jet al. Isolation and characterization of the human pulmonary surfactant apoprotein gene // Nature. — 1985. — Vol. 317. — P. 361–363.

White G. R. M., Kelsey A. M., Varley J. M., Birch J. M. Somatic glypican 3 (GPC3) mutations in Wilms» tumour // Brit. J. Cancer. — 2002. — Vol. 86. — P. 1920–1922.

White K. E., Cabral J. M., Davis S. I. et al. Mutations that cause osteoglophonic dysplasia define novel roles for FGFR1 in bone elongation // Am. J. Hum. Genet. — 2005. — Vol. 76. — P. 361–367.

Whitsett J. A., Weaver T. E. Hydrophobic surfactant proteins in lung function and disease // New Eng. J. Med. — 2002. — Vol. 347. — P. 2141–2148.

Wilkie A. O. M., Slaney S. F., Oldridge M. et al. Apert syndrome results from localized mutations of FGFR2 and is allelic with Crouzon syndrome // Nature Genet. — 1995. — Vol. 9. — P. 165–172.

Wilkie A. O. M., Tang Z., Elanko N. et al. Functional haploinsufficiency of the human homeobox gene MSX2 causes defects in skull ossification // Nature Genet. — 2000. — Vol. 24. — P. 387–390.

Wilkie A. O. M., Morriss-Kay G. M. Genetics of craniofacial development and malformation // Nature Rev. Genet. — 2001. — Vol. 2. — P. 458–468.

Wilson C. L., Ouellette A. J., Satchell D. P. et al. Regulation of intestinal alpha-defensin activation by the metalloproteinase matrilysin in innate host defense // Science–1999. — Vol. 286. — P. 113–117.

Wilson R., Freddi S., Bateman J. F. Collagen X chains harboring Schmid metaphyseal chondrodysplasia NC1 domain mutations are selectively retained and degraded in stably transfected cells // J. Biol. Chem. — 2002. — Vol. 277. — P. 12516–12524.

Wijesuriya S. D., Evans K., Jay M. R. et al. Sorsby»s fundus dystrophy in the British Isles: demonstration of a striking founder effect by microsatellite-generated haplotypes // Genome Res. — 1996. — Vol. 6. — P. 92–101.

Wilcox W. R., Tavormina P. L., Krakow D. et al. Molecular, radiologic, and histopathologic correlations in thanatophoric dysplasia // Am. J. Med. Genet. — 1998. — Vol. 78. — P. 274–281.

Wilkerson M. J., Lewis D. C., Marks S. L., Prieur D. J. Clinical and morphologic features of mucopolysaccharidosis type II in a dog: naturally occurring model of Hunter syndrome // Vet. Path. — 1998. — Vol. 35. — P. 230–233.

Winkler D. G., Yu, C., Geoghegan J. C. et al. Noggin and sclerostin bone morphogenetic protein antagonists form a mutually inhibitory complex // J. Biol. Chem. — 2004. — Vol. 279. — P. 36293–36298.

Winograd J., Reilly M. P., Roe R. et al. Perinatal lethality and multiple craniofacial malformations in MSX2 transgenic mice // Hum. Molec. Genet. — 1997. — Vol. 6. — P. 369–378.

Winterpacht A., Hilbert M., Schwarze U. et al. Kniest and Stickler dysplasia phenotypes caused by collagen type II gene (COL2A1) defect // Nature Genet. — 1993. — Vol. 3. — P. 323–326.

Witkop C. J. Hereditary defects in enamel and dentin // Acta Genet. Statist. Med. — 1957. — Vol. 7. — P. 236–239.

Wolfe J. H., Sands M. S., Barker J. E. et al. Reversal of pathology in murine mucopolysaccharidosis type VII by somatic cell gene transfer // Nature–1992. — Vol. 360. — P. 749–753.

Wolfe J. H, Schuchman E. H., Stramm L. E. et al. Restoration of normal lysosomal function in mucopolysaccharidosis type VII cells by retroviral vector-mediated gene transfer // Proc. Nat. Acad. Sci. — 1990. — Vol. 87. — P. 2877–2881.

Wollnik B., Tukel T., Uyguner O. et al. Homozygous and heterozygous inheritance of PAX3 mutations causes different types of Waardenburg syndrome // Am. J. Med. Genet. — 2003. — Vol. 122A. — P. 42–45.

Wu B. M., Sly W S. Mutational studies in a patient with the hydrops fetalis form of mucopolysaccharidosis type VII // Hum. Mutat. — 1993. — Vol. 2. — P. 446– 457.

Wu H.-H., Ivkovic S., Murray R. C. et al. Autoregulation of neurogenesis by GDF11 // Neuron. —2003. — Vol. 37. — P. 197–207.

Wu L.-Y., Li M.; Hinton D. R. et al. Microphthalmia resulting from Msx2-induced apoptosis in the optic vesicle // Invest. Ophthal. Vis. Sci. — 2003. — Vol. 44. — P. 2404–2412.

Wu X.-B., Li Y., Schneider A. et al. Impaired osteoblastic differentiation, reduced bone formation, and severe osteoporosis in noggin-overexpressing mice // J. Clin. Invest. — 2005. — Vol. 112. — P. 924–934.

Wurdak H., Ittner L. M., Lang K. S. et al. Inactivation of TGF-beta signaling in neural crest stem cells leads to multiple defects reminiscent of DiGeorge syndrome // Genes Dev. — 2005. — Vol. 19. — P. 530–535.

Wuyts W., Cleiren E., Homfray T. et al. The ALX4 homeobox gene is mutated in patients with ossification defects of the skull (foramina parietalia permagna, OMIM 168500) // J. Med. Genet. — 2000. — Vol. 37. — P. 916–920.

Wynne-Davis R. Acetabular dysplasia and familal joint laxity: two etiological factors in congenital dislocation of the hip // J. Bone Joint Surg. — 1970. — Vol. 52.— P. 704–716.

Wynne-Davies R., Hall C. M., Apley A. G. Atlas of skeletal dysplasias // Edinburgh: Churchill Livingstone (pub.). — 1985.

Wyss-Coray T., Masliah E., Mallory M. et al. Amyloidogenic role of cytokine TGF-beta-1 in transgenic mice and in Alzheimer»s disease // Nature. — 1997. — Vol. 389. — P. 603–606.

Xia K., Wu L., Liu X. et al. Mutation in PITX2 is associated with ring dermoid of the cornea // J. Med. Genet. — 2004. — Vol. 41. — P. 129.

Xiao S., Yu C., Chou X. et al. Dentinogenesis imperfecta 1 with or without progressive hearing loss is associated with distinct mutations in DSPP // Nature Genet. — 2001. — Vol. 27. — P. 201–204.

Xu H., Christmas P., Wu X.-R. et al. Defective muscle basement membrane and lack of M-laminin in the dystrophic dy/dy mouse // Proc. Nat. Acad. Sci. — 1994a. — Vol. 91. — P. 5572–5576.

Xu H., Wu X.-R., Wewer U. M., Engvall E. Murine muscular dystrophy caused by a mutation in the laminin alpha-2 (Lama2) gene // Nature Genet. — 1994b. — Vol. 8. — P. 297–302.

Xu T., Bianco P., Fisher L. W et al. Targeted disruption of the biglycan gene leads to an osteoporosis-like phenotype in mice // Nature Genet. — 1998. — Vol. 20. — P. 78–82.

Xu M.-Q., Feldman G., Le Merrer M. et al. Linkage exclusion and mutational analysis of the noggin gene in patients with fibrodysplasia ossificans progressiva (FOP) // Clin. Genet. — 2000. — Vol. 58. — P. 291–298.

Yamada Y., Izawa H., Ichihara S. et al. Prediction of the risk of myocardial infarction from polymorphisms in candidate genes // New Eng. J. Med. — 2002. — Vol. 347. — P. 1916–1923.

Yamamoto N., Sakai F., Kon S. et al. Essential role of the cryptic epitope SLAYGLR within osteopontin in a murine model of rheumatoid arthritis // J. Clin. Invest. — 2003. — Vol. 112. — P. 181–188.

Yanagisawa H., Davis E. C., Starcher B. C. et al. Fibulin-5 is an elastin-binding protein essential for elastic fibre development in vivo // Nature. — 2002. — Vol. 415. — P. 168–171.

Yang S. S., Chen H., Williams P. et al Spondyloepiphyseal dysplasia congenita: a comparative study of chondrocytic inclusions // Arch. Path. Lab. Med. — 1980. — Vol. 104. — P. 208–211.

Yasoda A., Komatsu Y., Chusho H. et al Overexpression of CNP in chondrocytes rescues achondroplasia through a MAPK-dependent pathway // Nature Med. — 2004. — Vol. 10. — P. 80–86.

Ye S., Watts G. F., Mandalia S. et al. Preliminary report: genetic variation in the human stromelysin promoter is associated with progression of coronary atherosclerosis // Brit. Heart J. — 1995. — Vol. 73. — P. 209–215.

Ye S., Eriksson P., Hamsten A. et al. Progression of coronary atherosclerosis is associated with a common genetic variant of the human stromelysin–1 promoter which results in reduced gene expression // J. Biol. Chem. — 1996. — Vol. 271. — P. 13055–13060.

Yeowell H. N., Walker L. C. Ehlers-Danlos syndrome type VI results from a nonsense mutation and a splice site-mediated exon-skipping mutation in the lysyl hydroxylase gene // Proc. Assoc. Am. Phys. — 1997. — Vol. 109. — P. 383–396.

Yildirim-Toruner C., Subramanian K., El Manjra L. et al. A novel frameshift mutation of FOXC2 gene in a family with hereditary lymphedema-distichiasis syndrome associated with renal disease and diabetes mellitus // Am. J. Med. Genet. — 2004. — Vol. 131A. — P. 281–286.

Yogalingam G., Hopwood J. J., Crawley A., Anson D. S. Mild feline mucopolysaccharidosis type VI: identification of an N-acetylgalactosamine–4-sulfatase mutation causing instability and increased specific activity // J. Biol. Chem. — 1998. — Vol. 273. — P. 13421–13429.

Yoon B. S., Ovchinnikov D. A., Yoshii I. et al. Bmpr1a and Bmpr1b have overlapping functions and are essential for chondrogenesis in vivo // Proc. Nat. Acad. Sci. — 2005. — Vol. 102. — P. 5062–5067.

Yoshida M., Noguchi J., Ikadai H. et al. Arylsulfatase B-deficient mucopolysaccharidosis in rats // J. Clin. Invest. — 1993. — Vol. 91. — P. 1099–1104.

Yoshida C. A., Yamamoto H., Fujita T. et al. Runx2 and Runx3 are essential for chondrocyte maturation, and Runx2 regulates limb growth through induction of Indian hedgehog // Genes Dev. — 2004. — Vol. 18. — P. 952–963.

Yoshikawa N., Matsuyama S., Iijima K. et al. Benign familial hematuria // Arch. Path. Lab. Med. — 1988. — Vol. 112. — P. 794–797.

Yoshitake H., Rittling S. R., Denhardt D. T., Noda M. Osteopontin-deficient mice are resistant to ovariectomy-induced bone resorption // Proc. Nat. Acad. Sci. — 1999. — Vol. 96. — P. 8156–8160.

Young I. D., Harper P. S. Incidence of Hunter»s syndrome // (Letter) Hum. Genet. — 1982. — Vol. 60. — P. 391–392.

Yousfi M., Lasmoles F., El Ghouzzi V., Marie P. J. Twist haploinsufficiency in Saethre-Chotzen syndrome induces calvarial osteoblast apoptosis due to increased TNF expression and caspase–2 activation // Hum. Molec. Genet. — 2002. — Vol. 11. — P. 359–369.

Zabel B., Hilbert K., Stoss H. et al. A specific collagen type II gene (COL2A1) mutation presenting as spondyloperipheral dysplasia // Am. J. Med. Genet. — 1996. — Vol. 63. — P. 123–128.

Zankl A., Zabel B., Hilbert K. et al. Spondyloperipheral dysplasia is caused by truncating mutations in the C-propeptide of COL2A1 // Am. J. Med. Genet. — 2004. — Vol. 129A. — P. 144–148.

Zankl A., Bonafe L., Calcaterra V. et al. Winchester syndrome caused by a homozygous mutation affecting the active site of matrix metalloproteinase 2 // Clin. Genet. — 2005. — Vol. 67. — P. 261–266.

Zelickson B., Matsumura K., Kist D. et al. Bart»s syndrome: ultrastructure and genetic linkage // Arch. Derm. — 1995. — Vol. 131. — P. 663–668.

Zhang H., Hu W., Ramirez F. Developmental expression of fibrillin genes suggests heterogeneity of extracellular microfibrils // J. Cell Biol. — 1995. — Vol. 129. — P. 1165–1176.

Zhang M.-C., He L., Yong S. L. et al. Cutis laxa arising from a frame shift mutation in the elastin gene (ELN) // (Abstract) Am. J. Hum. Genet. — 1997. — Vol. 61 (suppl.). — P. A353 only.

Zhang M.-C., He L., Giro M. et al. Cutis laxa arising from frameshift mutations in exon 30 of the elastin gene (ELN) // J. Biol. Chem. — 1999. — Vol. 274. — P. 981–986.

Zhang B., Ye S., Herrmann S.-M. et al. Functional polymorphism in the regulatory region of gelatinase B gene in relation to severity of coronary atherosclerosis // Circulation. — 1999. — Vol. 99. — P. 1788–1794.

Zhang X., Zhao J., Li C. et al. DSPP mutation in dentinogenesis imperfecta Shields type II // Nature Genet. — 2001. — Vol. 27. — P. 151–152.

Zhao H. G.; Aronovich E. L., Whitley C. B. Genotype-phenotype correspondence in Sanfilippo syndrome type B // Am. J. Hum. Genet. — 1998. — Vol. 62: P. 53–63.

Zheng Y., Rozengurt N., Ryazantsev S. et al. Treatment of the mouse model of mucopolysaccharidosis I with retrovirally transduced bone marrow // Molec. Genet. Metab. — 2003. — Vol. 79. — P. 233–244.

Zhou Y.-X., Xu X., Chen L. et al. A Pro250Arg substitution in mouse Fgfr1 causes increased expression of Cbfa1 and premature fusion of calvarial sutures // Hum. Molec. Genet. — 2000. — Vol. 9. — P. 2001–2008.

Zhou X. P., Woodford-Richens K., Lehtonen R. et al. Germline mutations in BMPR1A/ALK3 cause a subset of cases of juvenile polyposis syndrome and of Cowden and Bannayan-Riley-Ruvalcaba syndromes // Am. J. Hum. Genet. — 2001. — Vol. 69. — P. 704–711.

Zhou Y, Ye R. Q., Cai D. H., Zhang H. Effect of estrogen and progesterone on the expression of 1, 25-dihydroxyvitamin D receptors mRNA in the liver of ovariectomized rats. Di Yi Jun Yi Da Xue Xue Bao. — 2002. — Vol. 22 (6). — P. 521–523.

Zlotogora J., Lerer I., Bar-David S. et al. Homozygosity for Waardenburg syndrome // Am. J. Hum. Genet. — 1995. — Vol. 56. — P. 1173–1178.

Zuo F., Kaminski N., Eugui E. et al. Gene expression analysis reveals matrilysin as a key regulator of pulmonary fibrosis in mice and humans // Proc. Nat. Acad. Sci. — 2002. — Vol. 99. — P. 6292–6297.

Zweers M. C., Hakim A. J., Grahame R. et al. Joit Hypermobility Syndromes. The Pathhophysiologic Role of Tenascin-X Gene Defects. — Amer. College of Reumatology. — 2004. — v. 50. — № 99. — P. 2742–2749.

Zweers M. C., Bristow J., Steijlen P. M. et al. Haploinsufficiency of TNXB is associated with hypermobility type of Ehlers-Danlos syndrome // (Letter) Am. J. Hum. Genet. — 2003. — Vol. 73. — P. 214–217.

ОБ АВТОРАХ

Аббакумова Лариса Николаевна — врач-педиатр высшей категории, канд. мед. наук, доцент, доцент кафедры педиатрии ФПК и ПП с курсами кардиологии, ревматологии и нефрологии ГОУВПО СПбГПМА. Приоритетное направление — соединительной ткани. Автор 25 печатных работ.

Бржеский Владимир Всеволодович — доктор медицинских наук, зав. кафедрой детской офтальмологии СПбГПМА, автор 250 научных работ, в том числе 7 монографий и 4 разделов в различных монографиях и руководствах, 9 авторских свидетельств и патентов на изобретения. Врач-офтальмолог высшей врачебной категории.

Вершинина Марина Владимировна — кандидат медицинских наук, ассистент кафедры внутренних болезней и семейной медицины ПДО ОмГМА, автор более 40 научных работ, основное направление научной деятельности — патология органов дыхания ассоциированная с дисплазией соединительной ткани.

Воронцова Татьяна Николаевна — кандидат медицинских наук, доцент, доцент кафедры детской офтальмологии СПбГПМА, автор 100 научных работ, в том числе 4 лекций и руководств для врачей. Врач-офтальмолог высшей квалификационной категории.

Горбунова Виктория Николаевна — профессор, доктор биологических наук, профессор кафедры медицинской генетики СПбГПМА. Автор 6 монографий, в том числе трех по молекулярной неврологии и более 100 научных работ. Основное направление научной деятельности — молекулярная генетика человека. Совместно с чл.-корр. РАМН, профессором В. С. Барановым участвовала в организации в Санкт-Петербурге службы пренатальной диагностики наследственных и врожденных заболеваний.

Друк Инна Викторовна — кандидат медицинских наук, ассистент кафедры внутренних болезней и семейной медицины ПДО ОмГМА, автор более 50 печатных работ, научное направление — механизмы развития внезапной смерти при дисплазии соединительной ткани.

Ивашикина Татьяна Михайловна — кандидат медицинских наук, главный врач СПб ГУЗ «Консультативно-диагностического центра для детей». Автор и соавтор 2-х монографий и более 60 печатных работ. Основные научные направления — организация здравоохранения и детская нефрология. Отличник здравоохранения, награждена многочисленными грамотами МЗ РФ, губернатора, Комитета по здравоохранению, Правительства Санкт-Петербурга.

Кадурина Тамара Ивановна — доктор медицинских наук, профессор кафедры медицинской генетики СПбМАПО, врач-педиатр и врач-генетик высшей квалификационной категории. Основное направление научной деятельности — дисплазия соединительной ткани, клиническая генетика, разработка концепции по созданию индивидуальных программ комплексной реабилитации больных детей с наследственной и врождённой патологией путём проведения метаболической коррекции выявленных биохимических нарушений. Автор монографии «Наследственные коллагенопатии» (2000 г.), 5 глав в монографиях, ряда пособий для врачей и около 150 печатных работ по актуальным вопросам клинической генетики и педиатрии. Отличник здравоохранения. Награждена меда лью «В память 300-летия Санкт-Петербурга».

Конев Владимир Павлович — профессор, доктор меди цинских наук, заведующий кафедрой судебной медицины Ом ГМА, врач высшей квалификационной категории, автор бо лее 250 печатных работ, среди них 8 монографий. Направле ние научной деятельности — патоморфология дисплази соединительной ткани, хронических и острых интоксикаци алкоголем и наркотиками.

Куликов Александр Матвеевич — доктор медицински наук, профессор, зав. кафедрой подростковой медицины и в леологии СПбМАПО, зам. декана педиатрического факульте та, врач высшей квалификационной категории по специально сти «терапия». Более 20 лет занимается подростковой мед циной. Стоял у истоков рождения единственной в Росси кафедры подобного профиля. Разработал подход к оцен здоровья подростков как единства и взаимосвязи соматич ского, психического и репродуктивного компонентов. Важно направление деятельности — разработка подходов к мед ко-социальной помощи подросткам на основе межсекторал ного взаимодействия, профилактика рискованного поведен подростков. Один из организаторов и активных участнико создания и развития новой организационной модели охран здоровья подростков — клиник, дружественных к молодеж Автор 228 печатных работ. Соавтор ряда монографий, впе вые изданных в России, в том числе — соредактор руков дства «Подростковая медицина» (2006). Член Консультати ного совета Минздрава России по вопросам организации м дицинской помощи подросткам (2001–2004 гг.). Консульта Детского фонда ООН ЮНИСЕФ по вопросам подростков медицины. Член Высшего координационного совета Росси ского общества школьной и университетской медицины здоровья. Член консультативного совета Европейской груп подготовки специалистов по охране здоровья подростк (университет Лозанны, Швейцария). Награжден медалью « память 300-летия Санкт-Петербурга».

Куницкая Наталия Александровна — кандидат медици ских наук, ассистент кафедры терапии 1 им. Э. Э. Эйхваль с курсом ревматологии, ГОУ ДПО СПб МАПО, врач перв квалификационной категории, автор 66 печатных работ.

Лапкин Юрий Алексеевич — кандидат медицинских нау ведущий научный сотрудник Научно-исследовательского ин ского ортопедического института им. Г.И.Турнера. Автор 6 лее 60 научных работ. Приоритетное направление — систе ные наследственные и врожденные заболевания опорно-дв гательного аппарата у детей.

Лялюкова Елена Александровна — кандидат медицинск наук, доцент кафедры внутренних болезней и семейной мед цины ПДО ОмГМА, автор более 40 печатных работ, напра ление научной деятельности — механизмы развития трофо логической недостаточности при дисплазии соединительн ткани.

Лупова Наталья Евгеньевна — кандидат медицинск наук, доцент кафедры № 1 СПбМАПО, врач высшей квал фикационной категории по педиатрии и гастроэнтерологи сотрудник гастроэнтерологического отделения СПб Г «Консультативно-диагностического центра для детей»; ав

и соавтор 3-х монографий, более 50 научных печатных работ по актуальным вопросам гастроэнтерологии.

Маркова Татьяна Геннадьевна — кандидат медицинских наук, ст. научный сотрудник клинико-экспериментального отдела ГУ Института Гриппа РАМН (директор академик РАМН Киселев О. И.) Санкт-Петербург.

Морозов Сергей Леонидович — аспирант кафедры внутренних болезней и семейной медицины ПДО ОмГМА, автор 7 печатных работ, направление научной деятельности — возрастные изменения кардио-респираторной системы у лиц с воронкообразной деформацией грудной клетки.

Мутафьян Олег Омаякович — доктор медицинских наук, профессор, профессор кафедры педиатрии №1 СПбМАПО. Врач высшей квалификационной категории по педиатрии и кардиология Автор более 130 печатных работ, 7 монографий, 15 учебно-методических пособий по актуальным вопросам кардиологии и педиатрии. Почётный профессор Национального института здоровья Армении.

Муратов Игорь Васильевич — челюстно-лицевой хирург высшей квалификационной категории, заведующий отделением плановой челюстно-лицевой хирургии ДГБ №19 им. К. А. Раухфуса, ассистент кафедры детской стоматологии СПбМАПО (раздел челюстно-лицевая хирургия) Санкт-Петербургской медицинской академии последипломного образования. Автор более 50 печатных работ, в том числе одного изобретения. Приоритетные направления работы — лечение пациентов с орофациальными расщелинами и эстетическая детская хирургия.

Нестеренко Зоя Васильевна — доктор медицинских наук, зав. кафедрой педиатрии факультета последипломного образования Луганского Государственного медицинского института. Приоритетное направление — детская пульмонология. Автор и соавтор более 80 журнальных статей и методических пособий по актуальным вопросам детской пульмонологии.

Нечаева Галина Ивановна — профессор, доктор медицинских наук, зав. кафедрой внутренних болезней и семейной медицины ПДО ОмГМА, главный специалист по общей врачебной практике в Сибирском Федеральном округе, автор более 270 научных работ, среди которых 4 монографии. Приоритетное направление научной деятельности — патология внутренних органов при дисплазии соединительной ткани.

Приворотский Валерий Феликсович — доктор мед. наук, профессор кафедры педиатрии № 3 СПбМАПО и кафедры гастроэнтерологии ФПК и ПП СПбГПМА, зав. гастроэнтерологическим отделением СПб ГУЗ «Консультативно-диагностического центра для детей», врач высшей квалификационной категории по специальностям педиатрия, гастроэнтерология и эндоскопия, автор и соавтор 5 монографий и более 80 печатных работ по актуальным вопросам педиатрии и гастроэнтерологии.

Пшеничная Ксения Ивановна — доктор мед. наук, профессор, профессор кафедры педиатрии с курсами перинатологии и эндокринологии ФПК и ПП СПб ГПМА, врач высшей категории по специальностям педиатрия и гематология; стаж работы — 35 лет, из них — 17 в практическом здравоохранении; около 70 публикации, в том числе — в зарубежных изданиях. Приоритетное направление — актуальные проблемы гематологии в педиатрии.

Статовская Елена Евгеньевна — к.м.н., врач-стоматолог высшей квалификационной категории, доцент кафедры ортопедической стоматологии СПбМАПО. Автор и соавтор более 40 печатных работ. Основные направления научной и практической деятельности: клиническая и функциональная диагностика проявлений соединительнотканной дисплазии челюстно-лицевой области, функциональный анализ и ортопедическое лечение больных с дисплазией соединительной ткани, ортопедическое лечение стоматологических больных.

Строев Юрий Иванович — к.м.н., доцент курса «Введение в эндокринно-обменную патологию» кафедры патологии Медицинского факультета СПбГУ. Врач терепевт и врач-эндокринолог высшей квалификационной категории по специальностям терапия и эндокринологи.

Чурилов Леонид Павлович — к.м.н., доцент, зав. кафедрой патологии Медицинского факультета СПбГУ.

Чухловина Мария Лазаревна — доктор медицинских наук, профессор кафедры нервных болезней СПбГПМА. Автор 120 печатных работ, соавтор монографий: «Головная боль», 2000 г., СПб., «Диагностика нервных болезней», 2001, СПб (совместно с Л. А. Улицким), «Рассеянный склероз», 2003, СПб. (совместно с В. И. Гузевой), «Инфекционные поражения нервной системы», 2005, СПб. (совместно с В. А. Цинзерлингом).

Эрман Лев Владимирович — доктор медицинских наук, профессор, зав. кафедрой поликлинической педиатрии СПбГПМА, главный педиатр Санкт-Петербурга, заслуженный врач РФ. Врач педиатр высшей квалификационной категории. Автор более 150 печатных работ и 12 монографий по актуальным вопросам педиатрии. Приоритетное научное направление — организация детского здравоохранения, гастроэнтерология, эндокринология, амбулаторная педиатрия.

Яковлев Виктор Максимович — доктор медицинских наук, профессор Ставропольской государственной медицинской академии, заслуженный деятель науки РФ, автор более 300 научных работ, из них 19 монографий, направление научной деятельности — электрофизиология проводящей системы сердца при дисплазии соединительной ткани.

КОМИТЕТ ПО ЗДРАВООХРАНЕНИЮ ПРАВИТЕЛЬСТВА САНКТ-ПЕТЕРБУРГ



САНКТ-ПЕТЕРБУРГСКОЕ ГОСУДАРСТВЕННОЕ УЧРЕЖДЕНИЕ ЗДРАВООХРАНЕНИЯ

ДИАГНОСТИЧЕСКИЙ ЦЕНТР (МЕДИКО-ГЕНЕТИЧЕСКИЙ)

По данным Всемирной Организации Здравоохранения, до 5% новорожденных рождаются с теми или иными наследственными нарушениями. 40% ранней младенческой смертности и инвалидизации с детст обусловлены наследственными причинами. В детском возрасте наследственные болезни характеризуютс тяжелым течением, проявляются многообразно и дают высокий процент выхода на инвалидность.

Для диагностики и профилактики наследственных и врожденных заболеваний Медико-Генетический Центр проводит:

- *проспективное, добрачное консультирование*
- *диагностику наследственных заболеваний*
- *медико-генетическое консультирование семей по прогнозу потомства*
- *консультацию врачей: генетика, акушера-гинеколога, диетолога; медицинского психолога*
- *периконцепционную профилактику*
- *биохимическое исследование обменных заболеваний*
- *ультразвуковую диагностику врожденных аномалий развития у плода*
- *пренатальную диагностику с использованием инвазивных методов (кариотип плода)*
- *проведение неонатального скрининга на фенилкетонурию, гипотиреоз, адреногенитальны синдром, муковисцидоз и галактоземию*
- *наблюдение и лечение детей с наследственными дефектами, включая нарушения обмена*

МГЦ является клинической базой кафедр медицинской генетики Медицинской академии последипломного образования, Педиатрической медицинской академии и кафедры педиатрии с курсом медицинской генетики Военно-медицинской академии

194044, Санкт-Петербург, ул. Тобольская, д. 5,
тел./факс 294-70-01; тел. 294-70-00
E-mail: gkdmgenc@zdrav.spb.ru